

Academic Reference Dictionaries

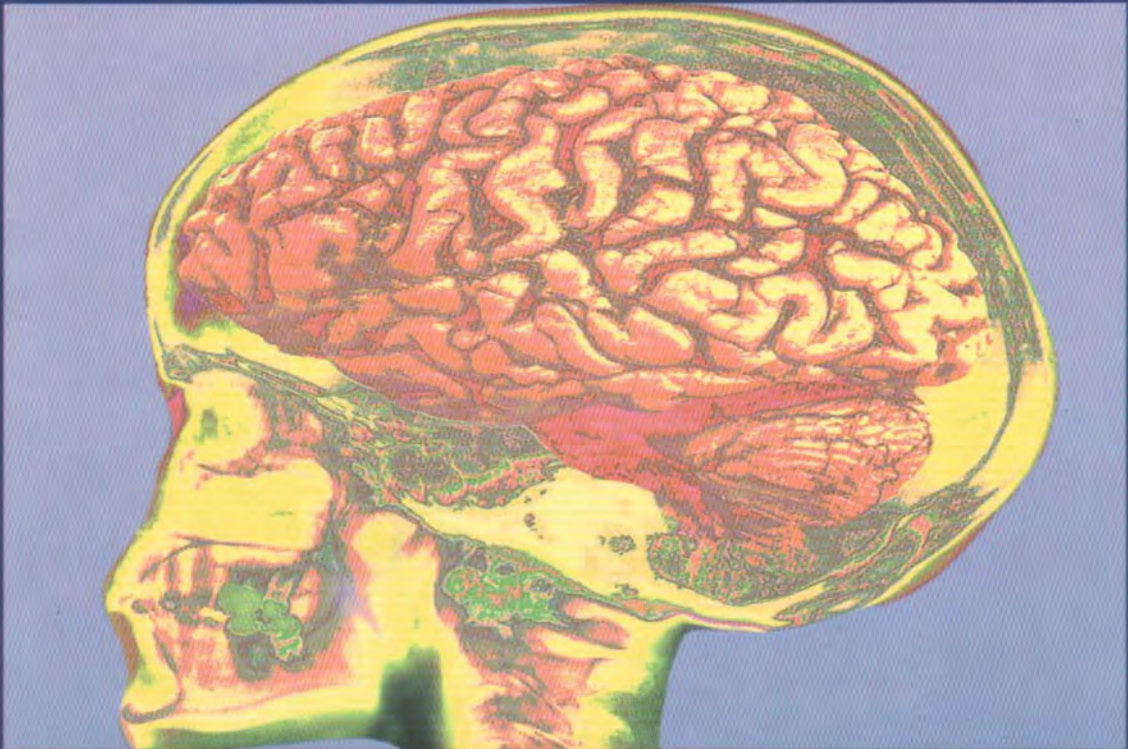


# DICTIONARY OF NEUROLOGY

مکتبى اقرا المتشافى  
www.iqra.ahlamontada.com

English - Arabic

Dr. Sadek Al-Hilali



World Health Organization  
Eastern Mediterranean Regional Office

ACADEMIA

لتحميل أنواع الكتب راجع: (مُنْتَدَى إِقْرَأِ الثَّقَافِي)

پدای داتلود کتایهای مختلف مراجعه: (منتدی اقرا الثقافی)

پۆدابه زاندهی جوهرها کتیب: سهردانی: (مُنْتَدَى إِقْرَأِ الثَّقَافِي)

[www.iqra.ahlamontada.com](http://www.iqra.ahlamontada.com)



[www.iqra.ahlamontada.com](http://www.iqra.ahlamontada.com)

للکتب ( کوردی ، عربی ، فارسی )

**Academic Reference Dictionaries**

**DICTIONARY OF  
NEUROLOGY**

**English-Arabic**

**Dr. Sadek Al-Hilali**



المعاجم الأكاديمية المتخصصة

# معجم طب الأعصاب

انكليزي - عربي

الاسناد الدكتور صادق الهلالي



مَنْظَرَةُ الصِّحَّةِ الْعَالَمِيَّةِ

المكتب الاقليمي لشرق المتوسط



أكاديمية

**أكاديميا** هي العلامة التجارية لأكاديميا إنترناشيونال للنشر والطباعة

**ACADEMIA** is the Trade Mark of Academia International for  
Publishing and Printing

**معجم طب الأعصاب**

**Dictionary of Neurology**

**ISBN: 9953-3-0061-5**

حقوق الطبع العربية © أكاديميا إنترناشيونال 2002

تم التأليف تحت رعاية وإشراف  
المكتب الإقليمي لمنظمة الصحة العالمية لشرق المتوسط

أكاديميا إنترناشيونال Academia International

ص.ب. P.O.Box 113-6669

بيروت، لبنان 1103 2140 Lebanon

هاتف Tel 800811-862905

فاكس Fax 961 1 805478

بريد إلكتروني E-mail academia@dm.net.lb

جميع الحقوق محفوظة، لا يجوز نشر أي جزء من هذا الكتاب،  
أو اختزال مادته بطريقة الاسترجاع، أو نقله على أي نحو،  
وبأي طريقة، سواء كانت إلكترونية أو ميكانيكية  
أو بالتصوير أو بالتسجيل أو خلاف ذلك،  
إلا بموافقة الناشر على ذلك كتابة ومقديماً.

## المحتويات

6	تقديم الدكتور حسين عبد الرزاق الجزائري ...
8	مقدمة المؤلف .....
10	مقدمة الناشر .....
11	كيفية استخدام المعجم
13	المعجم A-Z
631	مسرد عربي - إنكليزي

# بِسْمِ اللَّهِ الرَّحْمَنِ الرَّحِيمِ

## تقديم

### الدكتور حسين عبد الرزاق الجزائري المدير الإقليمي لمنظمة الصحة العالمية لشرق المتوسط

هذه خطوة أخرى على درب تعريب العلوم الطبية والصحية، غايتها الخلاص من واقع مؤلم في المؤسسات التعليمية في كثير من البلدان العربية، يتمثل في اتخاذها من اللغات الأجنبية وسيلة للتدريس والتدريب، في الوقت الذي تمس فيه الحاجة إلى التزام اللغة الوطنية في نقل المعلومات ضماناً لحسن الاستيعاب لدى المتلقي، وتوفيراً لوقت المعلم والمتعلم، وتيسيراً لمشاركة المجتمع الذي لا بد من مشاركته إذا أريد تحقيق الصحة للجميع.

ولقد اضطلع المكتب الإقليمي لمنظمة الصحة العالمية - إيماناً منه بضرورة وحتمية التدريس باللغة الوطنية - ببعض الواجب في هذا الشأن، فأصدر الطبعة الثالثة للمعجم الطبي الموحد، بالتعاون مع مجلس وزراء الصحة العرب واتحاد الأطباء العرب والمنظمة العربية للتربية والثقافة والعلوم، وكان لهذا المعجم كبير فائدة في توحيد المصطلح المستعمل في مشارق الأقطار العربية ومغاربها وفي تيسير التأليف والتدريس بالعربية من خلال توفير التعبيرات العلمية التي تفي بحاجة المعنى وتكون في الوقت نفسه مقبولة سهلة الاستعمال. والمكتب الآن على وشك إصدار الطبعة الرابعة لهذا المعجم بعد تنقيحه وتوسيعه أضعافاً مضاعفة، بحيث يستوعب كل ما يحتاج إليه الدارس والباحث والمعلم والمتعلم.


غير أن المكتب قد رأى من البداية أن يواكب إصدار المعجم الطبي الموحد، وهو مسرد للمصطلحات باللغة الأجنبية مشفوعة بما يقابلها باللغة العربية، إصدار عدد من المعجمات التي تشمل على شرح وافٍ ومختصر في الوقت نفسه لكل مصطلح، وبذلك لا تقتصر مهمة المعجم على مجرد تسجيل التعبير المستعمل، وإنما تتعدى ذلك إلى التعريف به في إيجاز غير مُخل، تعريفاً سهلاً على القارئ تكوين فكرة واضحة عن المعنى المراد، ولو أنه لا يغني المختص عن الرجوع إلى أمهات كتب الاختصاص للتعلم في الموضوع العلمي.

و«معجم الأعصاب» هذا هو الحلقة الثالثة - بعد «معجم العين وأمراضها» و«معجم الوراثة» والعلوم البيولوجية والجزئية» - في سلسلة من المعاجم التخصصية في مختلف العلوم الصحية باللغة العربية، يصدرها المكتب الإقليمي أو يساعد على إصدارها، راجياً بذلك أن يسهم في سد الثغرة المحسوسة في الوقت الحاضر، من جراء حقبة من الركود الفكري الذي أدى إليه ذلك الفصام بين لغة التفكير ولغة التعبير.

وقد قام بإعداد هذا المعجم عالم فاضل استفرغ الجهد في التنقيب عن التعبير الصحيح السهل، والعمل على وضع التعريف الواضح الموجز، مع الالتزام بما تم توحيد من المصطلحات وشفع النص المكتوب بعدد من الصور الإيضاحية التي زادت في نفع المعجم.

وإننا لنأمل أن يلقى هذا المعجم ما يستحقه من اهتمام ونقد، وأن يؤلف لبنة مباركة في بنيان الصرح الصحي الجديد الذي نأمل أن نراه شامخاً في هذا الإقليم، وأن يكون عاملاً من العوامل التي تدفع الباحثين والدراسين إلى التشمير عن ساعد الجدِّ، والإقبال على التأليف والتدريس والكتابة باللغة العلمية العربية.

والله من وراء القصد..





# بِسْمِ اللَّهِ الرَّحْمَنِ الرَّحِيمِ

## المقدمة

بدأ التعليم الطبي الحديث في العالم العربي في أوائل القرن الماضي في مصر باللغة العربية وتقدّم تقدماً ملحوظاً أشادت به المعاهد العلمية العربية والأجنبية وساهم فيه الرعيل الأول من أعلام الطب المصري الحديث. ودام ذلك لمدة ناهزت الستين عاماً. ثم بدأ التعليم الطبي في الجامعة الأميركية في بيروت في النصف الثاني من القرن الماضي باللغة العربية أيضاً ودام ذلك حوالي عشرين عاماً قبل أن تغير لغة التعليم في هذين المعهدين إلى اللغة الإنكليزية بتأثير التدخل الأجنبي. وعندما بدأت الكليات الطبية الحديثة في دول العالم العربي في أوائل هذا القرن كان التعليم فيها بلغة المستعمر فاستعملت اللغات الفرنسية والإنكليزية وحتى الإيطالية ولم تنج من ذلك إلا كلية الطب في دمشق التي راحت تعلم بالعربية بكل كفاءة وإقدام وإصرار ونجاح حتى يومنا هذا.

وقد أُلّف خلال هذه الفترات التعليمية الأولى العديد من الكتب والمراجع الطبية الموثوقة واستُحدث الكثير من المصطلحات الطبية وعُرّب العديد منها حتى غطت الساحة العلمية بل فاضت عن ذلك وتعددت مما استوجب توحيدها فجاءت طبقات المعجم الطبي الموحد بجهد كبير في ذلك وقامت به بكفاءة مرموقة.

وقد جلب انتباهي بعد إتمام مرحلة الدراسات العليا في اللغة الإنكليزية والتي سبقها دراساتي الطبية الأولية في مرحلة ما قبل التخرّج، والتي كانت في الإنكليزية، ثم دراستي ما بعد التخرّج في إنكلترا أن تمكّني من هذه اللغة كان دائماً أضعف من تمكّن أصحابها منها. وعند إجراء تجاربي الدقيقة وجدت أن سرعة قراءتي لها حتى في مواضيع اختصاصي لا تزيد على نصف سرعة قراءة الطلاب الإنكليز لها وربما بمفهوم أقل منهم. وبالمقارنة مع ذلك، ما هو حال الطالب خريج مدارسنا الثانوية مع ضعف تعليم اللغة الأجنبية فيها؟

ولما مارست تعليم مادتي في كلياتنا الطبية باللغة الأجنبية كنت ألاحظ أحياناً صعوبة استيعاب الطلاب لبعض فقرات المحاضرة فاضطر إلى إعادتها بأسلوب أبسط وبالرغم من ذلك كان بعضهم يسألني عنها بعد المحاضرة وخارج قاعاتها فأبادر بشرح الموضوع لهم باللغة العربية ببعض الجمل البسيطة فيستوعبون بها بكل سهولة. وكان الكثير من طلابنا يطلبون الإجابة في الامتحانات الشفوية باللغة العربية لسهولة التعبير والتفكير بها.

دفعتني كل هذه التجارب إلى كتابة مواضيع محاضراتي عن الجهاز العصبي في كتاب «فلسفة الجهاز العصبي» بالعربية الذي وضعته في متناول الطلاب فتلقفوه بشوق وزادت رغبتهم في تعلّم هذا الموضوع وتضاعفت نسبة نجاحهم فيه أضعاف زلائهم السابقين الذين لم يستعملوا هذا الكتاب، حتى إن الطالب الأول المتميز بينهم قال بعد مطالعته له «كنت أتصور بأنني كنت قد فهمت هذا الموضوع فهماً جيداً ولكنني في الواقع لم أفهمه وأستوعبه إلا بعد قراءتي له بالعربية» وصار البعض من خريجينا الذين يواصلون دراساتهم العليا باللغة الإنكليزية في الخارج يرجعون إلى هذا الكتاب لدراسة موضوعه بالعربية بطريقة سهلة وسريعة وبمستوى أعمق يساعدهم في تأدية امتحاناتهم.

وقد جلب انتباهي مؤخراً أن الأطباء خريجي الكليات الطبية التي تعلّم بالعربية أحرزوا نتائج أفضل من الكثير من زملائهم الذين تعلموا علومهم بغير العربية في امتحانات الدراسات العليا في الغرب لعمق فهمهم لمعلوماتهم الطبية.

وبعد كل هذا فلماذا نعلم علومنا الطبية بغير لغتنا ولماذا لا نعلمها بلغتنا العربية القويمة لغة الآباء والأجداد واللغة التي درجنا عليها؟

وقد قام المكتب الإقليمي لشرق المتوسط لمنظمة الصحة العالمية مشكوراً وعلى رأسه قادة أكفاء مؤمنون بأهمية التعليم والتعلم باللغات الوطنية، بجهود كبيرة في سبيل العمل الجاد لتحقيق ذلك فسعوا إلى إصدار الطبعة الرابعة للمعجم الطبي الموحد (التي تضم قرابة حوالي 150 ألف مصطلح)، والعديد من المعاجم التخصصية، والكتب الطبية الدراسية والمرجعية، وكل ذلك إيماناً منهم بأن هذا سيرفع المستوى الصحي في المنطقة.

ولما كان المعجم الطبي الموحد في وضعه الراهن يقدم المصطلحات الأجنبية ومقابلاتها العربية مجردة عن أي شرح أو تعريف، فقد لوحظ بأن ذلك لا يكفي أحياناً بل يحتاج المصطلح أيضاً إلى شرح وافٍ ودقيق لإيضاح مدلوله العلمي الخاص واستعمالاته المتعددة أحياناً في الفروع العلمية المختلفة. والنية أن تعمل المنظمة في المستقبل القريب على إضافة شرح بسيط لكل مصطلح ليدل على معانيه المختلفة كخواصه التشريحية أو الوظيفية أو المرضية أو العلاجية أو غير ذلك.

والجهاز العصبي أوسع أجهزة الجسم كافة ولقد لاحظت خلال عملي في تعليم وظائفه أن مصطلحاته معقدة ويستعمل الكثير منها بمعانٍ غير دقيقة شائعة فتستعمل كلمة cerebrum مثلاً أحياناً للدلالة على الدماغ كله وأحياناً أخرى على المخ فقط وهناك اختلاف كبير بين المعنيين فلا بد من شرح كل ذلك وتوضيحه. كما أن مصطلحات هذا الجهاز كثيرة جداً وللكتير منها مقابلات متعددة ترد في مواضيع متفرقة مثل استعمال «البصلة» أو «المنخع» أو «النخاع المستطيل» مقابل medulla oblongata فلا بد من استعمال مقابل واحد يوحدنا ويحتاج كل ذلك لشرح بسيط لها. وعسى أن يساعد هذا المعجم في ذلك وأن يقرّبنا من هدفنا في تعريب التعليم الطبي.

وهذا المعجم الذي بين يديك هو واحد من سلسلة المعاجم التخصصية التي تصدرها منظمة الصحة العالمية وقد استعملت في تأليفه مصطلحات المعجم الطبي الموحد فقط، وبهذا نكون قد خطونا خطوة أخرى نحو تعريب التعليم الطبي في بلداننا العربية. وبهذه الجهود الخيرة للمنظمة التي وفرت المصطلح والكتب الدراسية والمرجعية، نكون قد اقتربنا من هدفنا الخير هذا، فعسى أن يوفقنا الله ويهدينا إلى ذلك مع بداية القرن القادم.

وفي الختام لا بد لي من تقديم أخلص آيات الشكر إلى معالي الدكتور حسين الجزائري لاهتمامه المتواصل بمشاريع التعريب وتشجيعه الدائم للعاملين في حقله. كما أتقدم بالشكر الجزيل إلى الأخ الدكتور محمد هيثم الخياط لإرشاداته الدائمة ولملاحظاته القيمة ومتابعاته المستمرة للجهود المبذولة في هذا الحقل. مع أخلص الشكر والتقدير لكافة الإخوة الذين ساعدوا في إخراج هذا المعجم. والله ولي التوفيق.

**صادق الهلالي**

## مقدمة الناشر

المعاجم العلمية والتكنولوجية من مقتضيات العصر الحديث. الدافع الأساسي لها هو الانتشار الهائل للغة العلم والتكنولوجيا. المتمثل باستحداث العديد من المصطلحات وتطوير الكثير من الألفاظ والتعابير المتعارف عليها. فقد زادت العلوم اتساعاً وتخصّصاً وتشابكاً حتى بات من الصعب تصنيفها جميعها في معجم «شامل» واحد، لا بدّ أن ينطوي تبويبه على تحدّ كبير، ولا بدّ أن يكون من الضخامة بحيث يرهق مستخدميه من طلاب وأساتذة وكافة المشتغلين بالعلم.

لذلك عمد قسم المعاجم في «أكاديميا» - بعد دراسة متأنية لحاجات المشتغلين بالعلم في الوطن العربي - إلى وضع خطة لإصدار سلسلة من «المعاجم الأكاديمية المتخصصة» تقوم على الأسس التالية.

1 - إصدار حوالي 24 معجماً متخصصاً في كافة العلوم، النظرية والتطبيقية، المتفرعة من العلوم الأساسية: الرياضية والفيزيائية والكيميائية والبيولوجية والجيولوجية والهندسية.

2 - أن يضم كل معجم من هذه المعاجم بضعة آلاف مصطلح تشكّل الجسم الأساسي للغة التخصص العلمي الذي يغطيه المعجم، ويُجمع عليها أهل الاختصاص فيه، وتستوفي شروط التمايز قدر الإمكان، مع تعريف علمي دقيق وموجز لكل مصطلح.

3 - أن تكون هذه المعاجم بالإنكليزية والفرنسية والعربية ما أمكن ذلك، وذلك وفقاً لمتطلبات برامج التعليم وحاجات التصنيع في مختلف أقطار الوطن العربي. وأن يضاف إلى كل معجم مسردان [كشافان]: فرنسي - إنكليزي، وعربي - إنكليزي.

4 - أن تكون هذه المعاجم مراجع غنية بشتى فروع العلوم الحديثة، كل في مجال تخصصه.

5 - التقيد ما أمكن بالمصطلحات التي أقرتها مجامع اللغة العربية في مختلف الأقطار العربية، ومراعاة ما رشحته مؤتمرات التعريب واللجان المتخصصة في العلوم المختلفة.

انطلاقاً من ذلك جاءت سلسلة «المعاجم الأكاديمية المتخصصة» فريدة من نوعها وتضمّنت أحدث المصطلحات المستخدمة في العلوم. وربما كان أهم ما فيها أنها تخاطب القطاع العريض من الأساتذة والطلاب والفنيين، وتستجيب لأهمية العلم والتكنولوجيا في العصر الحديث، وتعتبر مصدراً للمعلومات التي تهتمهم، وعوناً لهم لفهم المصطلحات المستخدمة في الكتب والمراجع الأجنبية.

وهذا المعجم هو ثمرة من ثمار التعاون بين أكاديميا انترناشيونال والمكتب الإقليمي لمنظمة الصحة العالمية لشرق المتوسط، تضاف إلى سلسلة الكتاب الطبي الجامعي التي تضم: «المرجع في الفيزيولوجيا الطبية»، «والغذاء والتغذية»، «وطب المجتمع»، «وأساسيات الباثيات»، «والتعليم من أجل تعلم أفضل»، «والمرشد في الطب النفسي». والأمل أن نكون بهذا الجهد نسدي خدمة إلى المكتبة العربية عامة، والمكتبة العلمية خاصة، ونخدم قضية العلم والمعرفة في وطننا العربي المتطلع إلى موطيء قدم في عصر تحديات العلم والتكنولوجيا.

وقد قام السيد محمد حسان ملص بالتحضير العلمي لهذا المعجم وتصحيحه وتنسيق جميع مداخله، ثم قام السيد الدكتور محمد دبس بالإشراف على هذا المعجم ومراجعته مراجعة شاملة من الوجهتين العلمية واللغوية.

## كيفية استخدام المعجم

1 - رُتبت مداخل هذا المعجم حسب الترتيب الأبجائي الإنكليزي للمداخل البسيطة. أي المؤلفة من كلمة واحدة. وإذا كان المدخل مركباً، أي مكوناً من كلمتين أو أكثر، اعتبر مدخلاً فرعياً ووضع تحت الكلمة الأساسية مسبقاً بشرطة وبحرف أصغر من حجم حرف المدخل الأساسي، واقتصرت الكلمة الأساسية على الحرف الأول، مثل:

**غِيَاب، غَيْبُويَّة.** فقدان الوعي لفترة **absence**  
قصيرة كما يحدث في نوبة الصرع الصغير.

**غِيَاب سَلْسِي.** نوبة صرع صغير **a. enuretic**  
يرافقها سلس البول وفقدان الوعي.

**غِيَاب رَمَعِي عَضَلِي.** نوبة صرع **a. myoclonic**  
صغير تترافق مع رَمَعٍ عضلي بالجانبين وفقدان الوعي.

وإذا اجتمع تحت الكلمة الأساسية غير مدخل فرعي واحد، رُتبت تلك المداخل بترتيب الفبائي وفقاً للكلمة الأولى.

- 2 - في بعض المداخل، كتبت المرادفات بين هلالين بعد المدخل ووضعت أمامها علامة «يساوي».
- 3 - إذا كان المدخل مركباً ووجدت فاصلة بين الكلمتين، تكون الكلمة الأساسية مقدمة على الصفة ويقرأ على أساس أن الصفة تسبق الموصوف.
- 4 - وإذا كان للمدخل الإنكليزي غير معنى واحد، أعطي لكن معنى رقم متسلسل.
- 5 - **الإحالات:** تنقل مستخدم المعجم إلى مدخل معرف في مكان آخر.
- 6 - **الأشكال والصور:** ورد في المعجم عدد من الرسوم والصور التي تكمل التعريفات وتوضحها.
- 7 - أضيف إلى المعجم مسرد عربي - إنكليزي مرتب وفقاً لحروف الهجاء العربي. وقد أهملت في هذا الترتيب لام التعريف وعُدَّت الهمزة ألفاً كيفما وردت في الكلمة.

# A

- abalienation** 1. خُبال 2. شُدُوذٌ عَقَلِي. 1. فقدان أو نقصان القوى العقلية 2. أي شذوذ عقلي. (نقصان العقلية)
- abatement** خَفَّةُ الأَعْرَاضِ. نقصان حدة الألم أو خفة أعراض المرض.
- abatic** مصاب بتعذر المشي. أنظر **abasia, trembling**.
- abaptiston** مِثْقَبٌ لَامْخْتَرِقٌ. مثقب القحف (الذي لا ينفذ إلى الدماغ عند ثقب القحف)
- abarognosis (= baragnosis)** عَمَةُ الوَوزن. فقدان حسّ الوزن.
- abasia** تَعَذُّرُ المَشْيِ. عدم المقدرة على المشي أو الخطو.
- a. astasia (= astasia-abasia)** تَعَذُّرُ المَشْيِ والوقوف.
- a. atactica** تَعَذُّرُ المَشْيِ الرَنَجِي. حالة من تعذر المشي
- abductor** المَبْعُدَةُ. العضلة المبعدة للمقلة.
- abepithymia** شَلَلُ الضَّفِيرَةِ الشَّمْسِيَّةِ.
- aberrant** زَائِعٌ. منحرف عن موقعه أو منجول.
- a. root** جَذْرٌ زَائِعٌ. جذر نخاعي منحرف عن موضعه.
- aberration** زَيْغٌ. 1. انحراف عن الموقع أو المجرى أو الحالة الطبيعية 2. انكسار الضوء غير المتساوي عند مروره خلال العدسة فيولد صورة بصرية مشوهة.
- chromatic a.** زَيْغٌ لَوْنِي. تفاوت انكسار الموجات الضوئية المختلفة عند مرورها خلال العدسة فتولد حالات ملونة على حواف الصورة المولدة.
- chromosome a.** زَيْغٌ صِبْغِي. شذوذ في عدد أو بنيات الصبغيات مما يولد تشوهاً خلقياً في الجنين.

تاوار موهني صوته بوجه يسانه

- emotional a. زَنَيْعٌ عَاطِفِيٌّ. شذوذ الانفعالات العاطفية. **سوزة حواس**

- mental a. زَنَيْعٌ نَفْسِيٌّ. انحراف مرضي لإحدى الفعاليات النفسية للمصاب. وعادة ما يطلق على كونه انحراف فعالية واحدة لدى شخص غير مصاب بغيرها. **abeyance** تَعْلِيْقٌ. تَوَقَّفٌ أَحَدُ أَعْمَالٍ أَوْ وَظَائِفِ الْجِسْمِ الطَّبِيعِيَّةِ. **بِه كَهَسْتَن، بَرَا كَرَسَن**

abient مُجْتَنِبُ الْمُنْبَهِّ. ما يتحرك مبتعداً عن مصدر التنبيه. **دوور به رتري، گاد رلر و،**

abirritant مُلْطَفُ التَّهْيِجِ: تَلْطِيفٌ. عامل أو دواء يزيل تهيج المصاب أو يقلله. **دوور ماركيتري، شوون دوور مانه گامه گله رتريج، مار ليه**

ablatio retinae انْفِصَالُ الشَّبَكِيَّةِ. تَوْرُهُ جِيَا بَرُونِيَّة

ablepharia اِخْتِفَاءُ الْعَيْنِ: انعدام الجفن. **انظر cryptophtalmos. به تبه توريوت**

ablutomania هَوَسُ الْغَسْلِ. هوس وسواسي بالغسل والاستحمام، وهو عرض في الاختلال الهوسي القسري. **شور شتفة و توانه و**

abnormal الوظيفية أو البنية أو الشكل أو الموقع أو السلوك أو القواعد الطبيعية. **غير سوي ومختلف عن ناساساني**

abnormality 1. شذوذ. 2. تشوه. الحالة أو الشكل غير السويين. **ناتاسايتي**

aboulia فَقْدُ الْإِرَادَةِ. انظر abulia. **بيته سرتري**

abreaction تَنْفِيسٌ. التعبير عن تجربة سابقة بعد التحرر من بعض العواطف المكبوتة المرافقة لها والتي منعت إظهارها

- motor a. تَنْفِيسٌ حَرَكِيٌّ. التعبير عن التجربة المكبوتة بفعل حركي أو تعبير عضلي. **فشكر و نهون**

abscess خُرَاجٌ. (ج: خُرَاجَاتٌ). تَجَمُّعٌ مَوْضِعِيٌّ لِمَوَادٍ قَبِيحَةٍ تَتَوَلَّدُ مِنْ تَقْيِيعٍ فِي دَاخِلِ أَحَدِ الْأَنْسِجَةِ أَوْ الْأَعْضَاءِ أَوْ حَيْزٍ مَحْدُودٍ فِي الْجِسْمِ.

- brain a. خُرَاجٌ الدِّمَاغِ. خراج يتولد في الدماغ، يمتد إليه من عدوى في منطقة مجاورة (كالتهاب الاذن الوسطى) أو عن طريق الدم.

- cerebral a. خُرَاجٌ المَخِّ. خراج دماغي يتوضع في المخ. **ميشكر دوورل**

- epidural a. خُرَاجٌ خَارِجُ الْجَافِيَّةِ. انظر abscess, extradural

extradural a. خُرَاجٌ خَارِجُ الْجَافِيَّةِ. خراج في الرأس يتوضع بين الجافية وعظم القحف. **دوورل نور توريته**

intracranial a. خُرَاجٌ دَاخِلُ الْقَحْفِ. خراج دماغي. **دوورل نيوتوكاسه سر**

intradural a. خُرَاجٌ دَاخِلُ الْجَافِيَّةِ. خراج يتوضع بين طبقات الجافية. **دوورل نيوتوريته به رره**

intramedullary spinal a. خُرَاجٌ دَاخِلُ النُّخَاعِ. خراج يتوضع داخل النخاع الشوكي. **دوورل نيوتوكاسه سر**

subdural a. خُرَاجٌ تَحْتَ الْجَافِيَّةِ. خراج دماغي يتوضع تحت الجافية مباشرة. **دوورل نيوتوريته به رره**

subtentorial a. خُرَاجٌ تَحْتَ الْخَيْمَةِ. خراج دماغي يتوضع تحت الخيمة مباشرة. **دوورل نيوتوريته به رره**

supratentorial a. خُرَاجٌ فَوْقَ الْخَيْمَةِ. خراج دماغي يتوضع فوق الخيمة مباشرة. **دوورل نيوتوريته به رره**

absence غِيَابٌ، غَيْبُوبَةٌ. فقدان الوعي لفترة قصيرة كما يحدث في نوبة الصرع الصغير. **تايان نه بهور، بهورانه**

enuretic a. غِيَابٌ سَلْسِيٌّ. نوبة صرع صغير يرافقها سلس البول وفقدان الوعي. **بهورانه و ني مزيه خور اربان شاذ**

myoclonic a. غِيَابٌ رَمَعِيٌّ عَضَلِيٌّ. نوبة صرع صغير تترافق مع رَمَعٍ عَضَلِيٍّ بِالْجَانِبَيْنِ وفقدان الوعي. **بهورانه و ني كلوولار يباري م لدر روكي**

a. seizure صَرْعٌ صَغِيرٌ. نوبة صرعية تتصف بانقطاع مؤقت للوعي وللسلسلة تفكير المصاب وفعالتيه وتترافق مع موجات دلتا وسفاة في التخطيط الكهربائي للدماغ. **نقوره هيتي بهور و رن**

absentia epileptica غَيْبُوبَةٌ صَرْعِيَّةٌ. انظر absence. **فتيه بهورانه و**

absent mindedness شُرُودُ الدَّهْنِ. عدم الانتباه للظروف المحيطة أو الملابس الطارئة في محيط المصاب. **زني ناساگاه، ده ربه ده بهي شاموز**

absolute مُطْلَقٌ. متحرر من دون حدود أو ارتباط. **يه**

a. refractory period فَتْرَةٌ الْجَزَانِ الْمُطْلَقِ. انظر period. **ماوي لراساسي يه ما**

a. sensory threshold عَتَبَةُ الْحِسِّ الْمُطْلَقِ. **عوله تدي كلوولار هسقي يه ما**

abstinence, alimentary صِيَامٌ. الامتناع عن الأكل والشرب أو الجوع أو المخمصة. **بازرور بهور**

- abstinence syndrome** مُتَلَاذِمَةُ الإِمْتِنَاعِ. أنظر syndrome. كَوْنِيْشَانِيْ حُوْكَرْتِيْن
- abstract** 1. مُجْرَدٌ؛ تَجْرِيْدِي 2. مُلَخَّصٌ. 1. مجرد عن كل الاعتبارات أو التقاليد 2. ملخص بحث علمي أو مقالة أو كتاب (دالمان) هو خفة تفكير مُجْرَدٌ. تفكير مجرد عن - a. thinking الاعتبارات التقليدية. يكرر نه وه دالمان
- abulia** فَقْدُ الإِرَادَةِ. فقد الإرادة على القيام بعمل أو اتخاذ قرار مناسب. بيوتو سلاق
- social a.** فَقْدُ المُبَادَرَةِ الإِجْتِمَاعِيَّةِ. فقدان القدرة على المشاركة في أية مبادرة أو عمل اجتماعي كَوْنِيْشَانِيْ
- acalculia** تَعَدُّرُ الحِسَابِ. عدم المقدرة على القيام بالعمليات الحسابية حتى البسيطة منها. نازير
- acanthesthesia** حِسُّ التَشْوُكِ. حس شاذ بالشعور بالوخز بألة حادة. دوكه صسن، صسقي
- acarophobia** رُهَابُ الحَلَمِ. الخوف من السُّوس والعث أو الأدوات المسننة أو الواخزة كالدبابيس والإبر. نالوشتر ترسن
- acatalepsy** قَلَّةُ الفَهْمِ. قلة الفهم والإدراك أو ضعف التفكير. كه عتريه ريشديتي
- acatalepsy** قَلَّةُ الفَهْمِ. انظر acatalepsy
- acataleptic** 1. قَلِيلُ الفَهْمِ؛ يَلِيدٌ 2. مُتْرَدِّدٌ؛ مُتَشَكِّكٌ. مَنْ يَتَّصِفُ بقلّة الفهم أو من يكون متردداً في أعماله أو متشككاً من نتائجها (كعنتريه سمور) كَوْنِيْشَانِيْ
- acatamathesia** 1. عَجْزٌ لُغَوِيٌّ 2. عَجْزٌ إِذْرَاقِيٌّ. 1. فقدان أو ضعف في فهم أو إدراك معنى الكلام المسموع 2. فقدان أو ضعف المدركات العامة بسبب آفة مركزية (ككروني رابو) كَوْنِيْشَانِيْ
- acataphasia** حُبْسَةٌ نُطْقِيَّةٌ. حبسة تعبيرية حيث لا يتمكن المصاب بها من التعبير عن أفكاره. شوتو
- acatastasia** شذوذ. انحراف عن ما هو سوي وطبيعي، أو عدم انتظام الشكل أو الوظيفة. ناباو ستي
- acatastatic** شاذٌ. غير منظم ومنحرف عن السوي. ناباو
- acathexis** فَقْدُ الإِهْتِمَامِ؛ تَشَتَّتِ الطاقة الفكرية. انقسام بين الأفكار والعواطف وعدم الاهتمام بها.
- acathisia** قَمَاصٌ؛ تَعَدُّرُ الجُلُوسِ. انظر akathisia. به بيوتو كَوْنِيْشَانِيْ
- acceleration** تَعْجِيلٌ؛ تَسَارُعٌ. ازدياد السرعة كسرعة النبض أو التنفس. شاوران، غيرالون
- angular a.** تَسَارُعٌ زَاوِيٌّ. تسارع دوراني. كوشم
- linear a.** تَسَارُعٌ حَظِيٌّ. تسارع في خط مستقيم. صطر شاوران
- accessory** إِضَافِيٌّ؛ مُسَاعِدٌ. عضو أو عامل إضافي لآخر أو مساعد أو مكمل له. يداك، يارم بيور
- accident** طَارِئٌ؛ حَادِثَةٌ. حادثة غير متوقعة أو غير مقصودة تؤدي إلى إصابة جسمية أو إلى الموت. بلرز، به به ل، يوروراو
- cerebrovascular a. (= stroke)** طَارِئٌ وَعَاقِبِيٌّ دِمَاقِيٌّ؛ سَكْتَةٌ. اضطراب دماغي مفاجيء ينتج عن خلل وعائي كاحتشاء الوعاء أو عن خثار شرياني أو وريدي أو نزف في المخ أو المخيخ أو جذع الدماغ أو في الحيز تحت العنكبوتية. بلزبي لورل ساربي دوماجي
- a. neurosis** عَضَابٌ الطَّوَارِيءِ. عُصَابٌ يَتَلَوُّ لَتَرَانِيٌّ - سَكْتَةٌ الإِصَابَةُ بِطَارِئٍ. دوماجي لورل ساربي به به ل، تَكْيُفٌ. إِحْكَامٌ يَنَاسِبُ التَّغْيِيرَاتِ الطَّارِئَةِ، مِثْلُ تَكْيُفِ العَيْنِ لِلإِبْصَارِ لِلْمَسَافَاتِ المَخْتَلِفَةِ. كوكيمون
- ocular a.** تَكْيُفٌ العَيْنِ. تكيف العين للرؤية للمسافات المختلفة. كوككروي جاو - بوزيني لوماو
- acedia** سَوْدَاوِيَّةٌ حُفُولِيَّةٌ. حالة الخمول والاكئاب. دوشدالمانني دلته تليمان
- acenesesthesia** فَقْدُ حِسِّ الوجود؛ فَقْدُ حِسِّ الرَّاحَةِ. عدم الشعور الطبيعي بالصحة والراحة والسعادة له. سداي صسكرون بيوتو، عه سق ناسور، بي
- acephalia** انْعِدَامُ الرَّأْسِ. عدم وجود الرأس خلقياً. بيتسر ليتي، بيتسره
- acephalobrachia** انْعِدَامُ الرَّأْسِ وَالذَّرَاعِيْنِ. عدم وجود الرأس والذراعين خلقياً. نه بوف سورو
- acephalobrachius** عَدِيمُ الرَّأْسِ وَالذَّرَاعِيْنِ. مسيخ من دون رأس وذراعين. بيتسر روبيتوون
- acephalochiria** انْعِدَامُ الرَّأْسِ وَاليَدَيْنِ. عدم وجود الرأس واليدين خلقياً. نه بوي سورو

- acephalochirus** عَدِيمُ الرَّأْسِ وَالْيَدَيْنِ. مسيخ من دون رأس ويدين. *بشسر و بتره ستره*
- acephalopodia** اِنْعَادَامُ الرَّأْسِ وَالْقَدَمَيْنِ. عدم وجود الرأس والقدمين خلقياً. *نه جوفى ستره*
- acephalopodius** عَدِيمُ الرَّأْسِ وَالْقَدَمَيْنِ. مسيخ معدوم الرأس والقدمين. *بشسر و بتره ستره*
- acephalus** عَدِيمُ الرَّأْسِ. مسيخ معدوم الرأس خلقياً. *بشسر*
- acervulus** زَفْلُ الدَّمَاعِ. حُصَيَاتُ كَلْسِيَّةٍ تتولد في الأعمار المتقدمة في الجسم الصنوبري أو بالقرب منه وفي الضفيرة المشيمية وبعض الأقسام الأخرى من الدماغ. *لصى عيشلن*
- acetylcholine** أُسَيْتِيلُ كُولِينٍ. ناقلة كيميائية كولينية الفعل تعمل كناقلة عصبية في التشابكات العصبية الذاتية (الودية واللاودية). وبعض التشابكات المركزية، وعند الموصل العصبي العضلي، وفي نهايات الأعصاب اللاودية وبعض الأعصاب الودية. *نه سبتيل كولين*
- acetylcholinesterase** اِسْتِيْرَازُ الأَسَيْتِيلِ كُولِينٍ. انزيم يوجد في المادة السنجابية للأنسجة العصبية وفي التشابكات الكولينية وفي كريات الدم الحمراء وفي الموصل العصبي العضلي ويعمل على تحطيم الأسيتيل كولين. *نيسستيزه يرر نه سبتيل*
- achalasia** تَعَدُّرُ الأَرْتِخَاءِ. فشل ارتخاء ألياف العضلات الملساء في الجهاز الهضمي عند مصرات أقسامه المختلفة وخصوصاً المصرة المريئية المعدية عند بلع الطعام، وينتج ذلك عن تنكس العصبونات العقدية الموجودة في جدران العضو. *جه مامبوروه وه به ليروه ستره*
- ache** 1. وَجَعٌ. 2. تَوَجُّعٌ. 1. ألم ثابت مستمر. 2. يعاني من ألم مستمر. *رئيس*
- achillodynia** وَجَعُ العُرْقُوبِ. وجع في عرقوب القدم خصوصاً في منطقة جرابه الأمامي. *بأشبه كوشن*
- achluophobia** رَهَابُ الظَّلَامِ. خوف غير طبيعي من الظلام أو الليل. *تار تار توتيت، تار تار*
- acid taste** طَعْمٌ حَامِضٌ. مذاق المواد الحمضة التي توضع في الفم. *تامى ترشس*
- acinesia (= akinesia)** تَعَدُّرُ الحَرَكَةِ.
- acoasma (= acousma)** هَلَسٌ سَمْعِيٌّ. تولم سماع الأصوات كالرنين أو القرع. *توموز ينكاه وه*
- acoenesthesia** فَقْدُ حِسِّ العَافِيَةِ. انظر *acnesthesia* *نم سببه نه ندوروسق نه كرون*
- aconative** عديم العزم. عديم الرغبة في العمل. *بيوره بى، بيلى يارى*
- acorea** اِنْعَادَامُ الحَدَقَةِ. انعدام حدقة العين. *بتيبليله يكي*
- acoria** نُهَامٌ؛ تَعَدُّرُ الشُّعْبِ. نوع من النهام ينتج عن انعدام حس الشبع فيستمر المصاب بتناول الطعام ويحصل ذلك بالرغم من عدم زيادة شهيته للأكل. *چلديسى، تخرنه، يور زيتى*
- acousmatamnesia** فَقْدُ ذَاكِرَةِ المَسْمُوعَاتِ؛ نَسَاوَةٌ صَوْتِيَّةٌ. فشل الشخص في تذكر الأصوات. *بهر جونه وه وه نه كلى*
- acoustic** صَوْتِيٌّ. نسبة للصوت أو متعلق به. *ده بكو*
- acousticophobia** رَهَابُ الصَّوْتِ. الخوف من سماع الأصوات. *توتيتى ده تلو*
- acquired** مُكْتَسَبٌ. ما يكتسب من المحيط وهو غير الذي يكتسب بالوراثة. *وه ليروه، به*
- acrasia** تَعَدُّرُ ضَبْطِ النَّفْسِ. عدم المقدرة على السيطرة على النفس. *حق بترانه ليران*
- acroagnosis (= acragnosis, = acroagnosia)** عَمَّةُ الأَطْرَافِ. عدم إدراك حس الأطراف. *نادانير به ليران*
- acroanesthesia** خَدْرُ الأَطْرَافِ. فقدان الحس بالأطراف. *سري جوني به ليران*
- acrocephalia** تَسَنُّمُ الرَّأْسِ. انظر *oxycephaly*
- acrocephalic** مُسَنَّمُ الرَّأْسِ. انظر *oxycephalic*
- acrocephalography** تَصْوِيرُ سِنَامِ الرَّأْسِ. تصوير القسم العلوي من الرأس.
- acrocephalosyndactyly** تَسَنُّمُ الرَّأْسِ وإرتفاق الأصابع. تشوه خلقي يتصف بتضيق الرأس و بروز قمته للأعلى وإرتفاق الأصابع.
- acrocephalous** مُسَنَّمُ الرَّأْسِ. انظر *oxycephalic*



**acrocephaly (= oxycephaly)** تَسَنُّمُ  
الرَّاسِ.

**acrocinesis** فَرَطُ الحَرَكَةِ. فرط حركة  
أقسام الجسم.

**acrocinetiC** مُفْرِطُ الحَرَكَةِ. مصاب بفرط  
الحركة.

**acrocontracture** تَقْفَعُ الطَّرْفِ. تقفع  
عضلات اليد أو القدم ومقاومتها للتمديد.

**acrodynia** وَجَعُ النِّهَائِيَّاتِ. مرض يصيب  
الأطفال ويتصف بألم وتورم أصابع اليدين  
والقدمين مع احمرارها.

**acroesthesia** 1. تَحْسَّاسُ الأَطْرَافِ 2. ألم  
الأطراف. 1. فرط تحسس الأطراف. 2. وجع في  
الأطراف.

**acrognesia** مَعْرِفَةُ الأَطْرَافِ. إدراك وجود  
الأطراف ومعرفة أقسامها وعلاقات بعضها ببعض.

**acrognesia** مَعْرِفَةُ الأَطْرَافِ.  
انظر acrognesia.

**acrokinesia** فَرَطُ الحَرَكَةِ. انظر  
acrocinesis.

**acromegaly** ضَخَامَةُ النِّهَائِيَّاتِ؛ عَرُظَلَةٌ.  
مرض ينتج عن فرط إنتاج النخامي لهرمون النمو  
فيسبب ضخامة نهايات الجسم كأصابع اليدين  
والقدمين والأنف والأذن والفك السفلي.

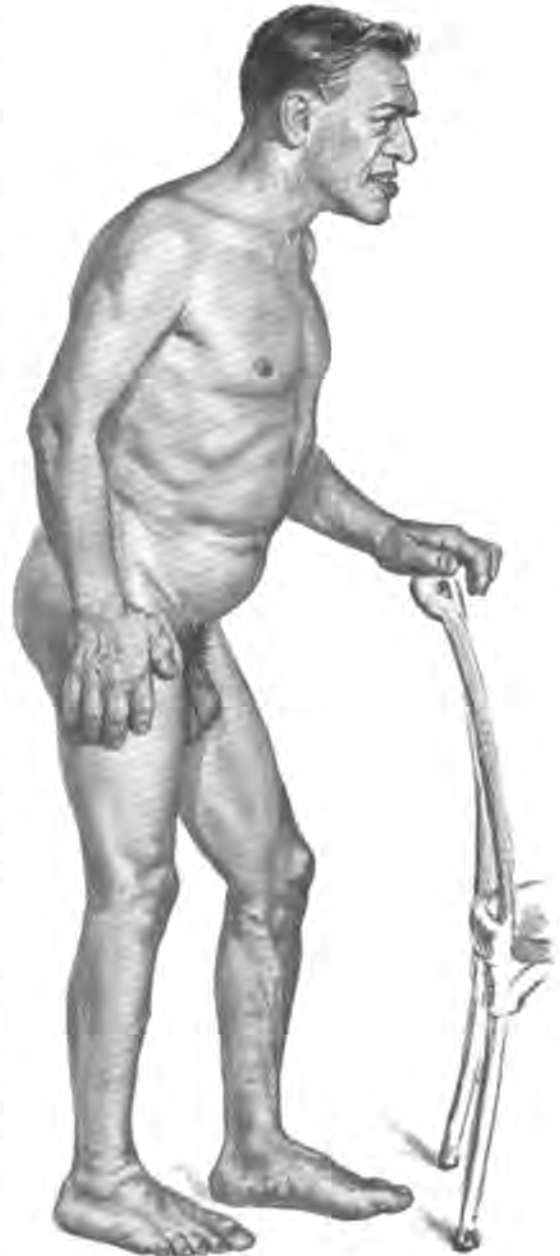**acromion** الأَخْرَمِ. امتداد شوكة عظم  
الكتف حتى مفصل المنكب مكونة أعلى نقطة في  
المنكب.

**acromyotonia** تَقْفَعُ نِهَائِيَّاتِ الأَطْرَافِ.  
توتر عضلات اليدين والقدمين مما يولد فيها تشوهاً  
تشنجياً لعدم إمكان تمديدتها.

**acromyotonus (= acromyotonia)** تَقْفَعُ  
نِهَائِيَّاتِ الأَطْرَافِ.

**acroneurosis** عُصَابُ الأَطْرَافِ. اعتلال  
عصبي في الأطراف.

**acroparalysis** شَلْلُ الأَطْرَافِ. شلل يصيب  
الأطراف.



acromegaly

ضخامة النهايات كما تظهر في مريض مصاب بضخامة الغدة  
النخامية مظهراً ضخامة الأصابع والأنف والفك السفلي.

**acroparesthesia** 1. مَدَلُ الأَطْرَافِ

2. تَنَمُّلُ الأَطْرَافِ المُوَلِّم. 1. شدوذ حسي مؤلم أو محرق أو واخر في نهايات الأطراف ينتج من انضغاط الأعصاب أو التهابها 2. مرض يصيب الأطراف يتصف بنوبات تنمل أو نخز مع تشنج أقسامها وأحياناً مع ألم فيها وشحوب الجلد الذي يغطيها أو ازرقاقه.

**acropathy** إعتلالُ الأَطْرَافِ. أي مرض

يصيب الأطراف.

**acrophobia** رُهابُ المَرْتَفَعَاتِ. الخوف من

البقاء في المرتفعات كالجبال أو البنائيات المرتفعة.

**acrosclerosis** تَصَلُّبُ النِّهَائِيَّاتِ. تصلب

نهايات الأطراف والأصابع والرقبة والوجه.

**acrostealgia** التهابُ نُتُوَّاتِ الأَطْرَافِ المُوَلِّم.

ألم نتوءات عظام الأطراف الالتهابي.

**acrotrophodynia** وَجَعُ الأَطْرَافِ الإِغْتِدَائِيّ.

اضطراب تغذوي مع التهاب الأعصاب يولد إحساسات غير طبيعية في الأطراف بسبب تعرضها للبرد والرطوبة اللذين يسببان خللاً تغذوياً فيها.

**act** 1. فَعْلٌ 2. قَانُونٌ. 1. عمل يقتضي فعالية

حركية أو بدونها 2. قانون تصدره سلطة تشريعية.

**reflex a.** فَعْلٌ إِنْعَكَاسِيّ. استجابة نمطية معينة

تتولد عن تنبيه قوس منعكسي معين بمنبه خاص ومن دون تأثير من المراكز العصبية العليا.

**action** فَعْلٌ. القيام بوظيفة أو بتحريك الجسم

أو أي عضو من أعضائه.

**cumulative a.** فَعْلٌ تَرَاكُمِيّ. فعل يزداد شدة،

كالذي يشاهد عند إعطاء عدة جرعات من دواء معين فيزداد تأثيره تدريجياً بسبب تراكم كميات قليلة من الجرعات الأولية من الدواء.

**muscarine a.** فَعْلٌ مُسْكَارِينِيّ. مادة أو تنبيه

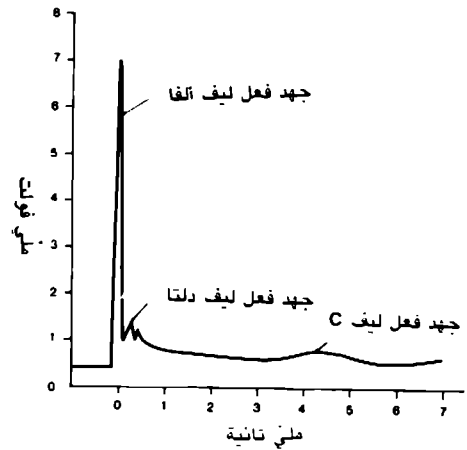
له نفس تأثير المسكارين.

**nicotinic a.** فَعْلٌ نِيكُوتِينِيّ. مادة لها نفس تأثير

النيكوتين.

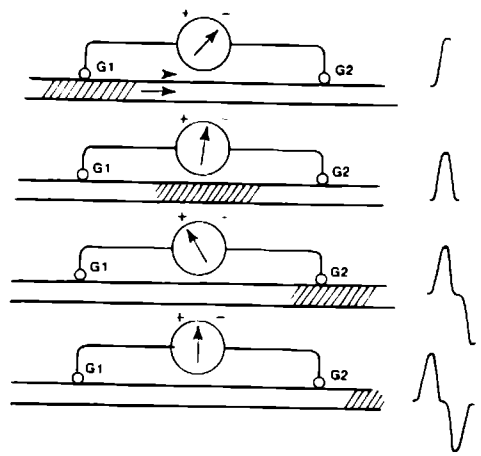
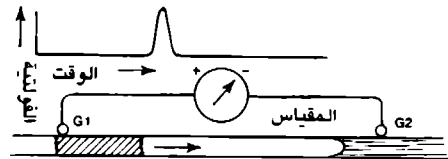
**a. potential** جَهْدُ الفَعْلِ. الفعالية الكهربائية التي

تتولد في العصب أو العضلة عند فعاليتها ومن الممكن إثارتها بتنبيه العصب أو العضل بأي من المنبهات الوظيفية أو بمنبه كهربائي، ويتكون من الاستجابة المرضعية والجهد السفاتي على مخطط كهربية العصب والجهد التلوي السالب والجهد التلوي الموجب.



action potential

جهد فعل مركب لعصب جلدي في الجسم يبين ارتفاعات جهود مختلف أنواع أليافه العصبية المختلفة.



action potential

جهد الفعل. (أ) تسجيل جهد الفعل من ليف عصبي بواسطة مقياس العصب بوضع المسرى الكهربائي G1 على قسمه المخرب الفعال السليم ووضع المسرى G2 على قسمه المخرب المصاب فيولد جهد فعل أحادي الطور عند مرور نبضة زوال الاستقطاب تحت المسرى G1 المنبهة. (ب) مراحل تسجيل جهد فعل ثنائي الطور عند وضع المسريين على منطقتين سليمتين وعند تنبيه الليف العصبي بمنبه كاف.

- compound a. potential** **جَهْدُ الْفِعْلِ** **المُرَكَّبِ**. جهد الفعل الذي يسجل من مجموعة من الألياف العصبية في أحد الأعصاب أثناء فعاليته.
- diphasic a. potential** **جَهْدُ الْفِعْلِ ثُنَائِي** **الطَّوْرِ**. جهد الفعل ثنائي الطور الذي يسجل من ليف عصبي بوضع مسارين كهربائيين على قسمين سليمين متقاربين منه عند مرور نبضة عصبية فيه.
- evoked a. potential** **جَهْدُ الْفِعْلِ الْمُسْتَثَارِ**. جهد الفعل الذي يتولد في العصب أو العضلة عند تنبيههما.
- monophasic a. potential** **جَهْدُ الْفِعْلِ** **أَحَادِي الطَّوْرِ**. جهد الفعل أحادي الطور الذي يسجل من ليف عصبي بوضع مسار كهربائي على قسم سليم منه وآخر على نهايته المقطوعة عند مرور نبضة عصبية فيه.
- reflex a.** **فِعْلٌ مُنْعَكِسٌ؛ فِعْلٌ اِنْعِكَاسِيٌّ**. استجابة تنتج من مرور جهد الإثارة من المستقبل إلى العضلة أو الغدة خلال سلسلة عصبية وعادة خلال الجهاز العصبي المركزي ومن دون ضرورة للإرادة في توليدها.
- thermogenic a.** **فِعْلٌ مُؤَلِّدٌ لِلْحَرَارَةِ**. فعل الغذاء أو الدواء الذي يحفز توليد الحرارة في الجسم أو يرفع درجتها فيه.
- a. tremor (= kinetic tremor)** **رُعَاشُ الْحَرَكَةِ**. **tremor**. انظر **tremor**.
- trigger a.** **فِعْلٌ الرِّزَادِ**. فعل يطلق طاقة في الجسم لا علاقة لها بالعملية التي حفزت توليدها فيه.
- activate** **نَشَطَ**. ما يحفز الفعل أو ينشطه.
- activation** **تَفْعِيلٌ؛ تَنْشِيطٌ**. عملية تحفيز الفعل أو تنشيطه.
- activator** **مُنَشِطٌ**. عامل يحفز الفعل أو ينشطه.
- active** **1. فَاعِلٌ؛ فَعَالٌ 2. نَشِيطٌ**. ما يتصف بالفعالية والنشاط وهو عكس المنفعل.
- a. expression** **تَعْبِيرٌ فَعَالٌ**. تعبير إرادي يظهر لدى الشخص نتيجة فعاليته، أو تعبير يرافق بعض الفعاليات الجسمية.
- a. movement** **حَرَكَةٌ نَشِيطَةٌ**. انظر **movement**.
- actual neurosis** **عُصَابٌ حَقِيقِيٌّ**. **neurosis**. انظر **neurosis**.
- acu-** **إِبْرِيٌّ**. (سابقة).
- aculalia (= syntactical aphasia)** **حُبْسَةٌ عِبَارِيَّةٌ**. انظر **aphasia**.
- acupuncture** **الْوَحْزُ الْإِبْرِيٌّ**. أسلوب علاجي صيني تفرز فيه إبر في مواضع معينة من سطح الجسم لأغراض علاجية أو لإزالة الألم أو للتخدير الجراحي الموضوعي.
- acute** **حَادٌ**. مرض أو اعتلال شديد يبدأ سريعاً ويدوم لفترة قصيرة نسبياً.
- adaptation** **تَلَاوُمٌ**. 1. تكيف الكائن الحي للتغيرات التي تطرأ في محيطه 2. تناقص الدفاعات العصبية التي يولدها العصبون أو المستقبل عند استمرار تنبيههما.
- auditory a.** **تَلَاوُمٌ سَمْعِيٌّ**. تناقص حدة السمع عند استمرار المنبه السمعي.
- color a.** **تَلَاوُمٌ لَوْنِيٌّ**. تضاؤل شدة لون المرئيات عند استمرار النظر إليها.
- dark a.** **التَلَاوُمُ لِلظَّلَامِ**. تلاؤم العين للإبصار في الظلام.
- light a.** **التَلَاوُمُ لِلضَّوْءِ**. تلاؤم العين للإبصار في الضوء الشديد أو لضوء الشمس.
- retinal a.** **تَلَاوُمٌ الشَّبَكِيَّةِ**. تلاؤم مستقبلات الشبكية لمختلف شدات الضوء.
- addict** **مُدْمِنٌ**. شخص اعتاد تناول المخدرات أو الكحول أو العقاقير ولا يمكنه الامتناع عن استعمالها لأسباب فيزيولوجية أو نفسية.
- addiction** **إِدْمَانٌ**. حالة التعود على استعمال المخدرات أو العقاقير وصعوبة الانقطاع عنها.
- alcohol a.** **إِدْمَانُ الْكُحُولِ**. الكحولية التي تؤدي إلى زيادة تحمل المصاب للكحول وظهور الأعراض الخاصة عند الانقطاع عنه.
- drug a.** **إِدْمَانُ الْأَدْوِيَّةِ**. حالة التعود والاعتماد على استعمال العقار للحد الذي يزيد من تحمله له وظهور أعراض عضوية أو نفسية شديدة عند الانقطاع عنه.
- addisonism** **الْإِدِيسُونِيَّةُ**. مجموعة أعراض وعلامات تترافق مع داء السل تتصف بانصباب

- الجلد والضعف وهي حالة تشابه مرض أديسون.
- ademanian** اِكْتِنَابٌ هَيَاجِيٌّ. انظر depression, agitated.
- adenalgia (= adenodynia)** ألمُ الغُدَّة. ألم في إحدى الغدد.
- adenohypophysis** النُخَامِي الغُدِّيَّة. النخامى الأمامية وهي القسم الأمامي للغدة النخامية.
- adenoma** وَرَمٌ غُدِّيٌّ. ورم حميد، له شكل غدي، يتكون من الظهارة الغدية أو من خلايا غدية أساسية.
- adenosine** اِدِينُوزِين. نوويد دوري يعمل كناقل وسيط داخل الخلايا لعمل العديد من الهرمونات المولدة من البيبتيدات أو الحموض الأمينية مثل الكاتيكولامين.
- adequate stimulus** مُنَبِّةٌ وَافٍ. منه كافٍ لتوليد استجابة العضو أو المستقبل.
- adhesio interthalamica** اِلْتِصَاقُهُ بَيْنَ المِهَادَيْنِ. كتلة من المادة السنجابية تربط المهادين عبر الخط الوسطي للبطين الثالث.
- adiadochocinesia** تَعَدُّرٌ تَنَاوُبُ الحَرَكَاتِ. انظر adiadochokinesia.
- adiadochocinesis** تَعَدُّرٌ تَنَاوُبُ الحَرَكَاتِ. انظر adiadochokinesia.
- adiadochokinesia** تَعَدُّرٌ تَنَاوُبُ الحَرَكَاتِ. عدم المقدرة على القيام بحركات تناوبية سريعة.
- adiadochokinesis** تَعَدُّرٌ تَنَاوُبُ الحَرَكَاتِ. انظر adiadochokinesia.
- adiaphoria** تَعَدُّرٌ اِلِسْتِجَابِيَّةٌ. عدم الاستجابة للمنبه بسبب التعرض السابق لمنبهات مماثلة.
- adient** مُنَاحِي المُنَبِّه؛ مُنَجَّبٌ للمُنَبِّه. منجذب نحو مصدر التنبيه.
- adiposalgia** ألمٌ شَّحْمِيٌّ. حالة اعتلال عصبي تتصف بانتشار مناطق مؤلمة تحت الجلد.
- adiposis (= obesity)** سَمْنَةٌ؛ شَحَامَةٌ. زيادة وزن الجسم بسبب تراكم الشحم فيه أكثر من حاجة الجسم أو أكثر مما يتحمّله هيكله العظمي.
- a. cerebrialis (= cerebral adiposity)** شَحَامَةٌ مُخَيَّة.
- a. dolorosa** شَحَامَةٌ مُؤَلِّمَةٌ. مرض يتصف بتراكم كتل شحمية موضعية مؤلمة مع آفات عصبية. وغالبا ما يصيب النساء ويؤدي إلى الموت.
- adiposity (= adiposis, obesity)** سَمْنَةٌ؛ شَحَامَةٌ.
- cerebral a.** الشَحَامَةُ المُخَيَّةُ المنشأ. شحامة جسمية بسبب داء مخي كالإصابة بأفة في الوطاء، مثل الحثل الشحامي أو التناسلي.
- pituitary a.** الشَحَامَةُ النُخَامِيَّةُ المنشأ. شحامة عامة كان يعتقد بأنها تتولد عن عدم كفاءة النخامى ولكن المعروف حالياً أنها تتسبب عن داء في الدماغ المتوسط.
- adiposogenital syndrome** المُعْتَلَزَمَةُ الشَّحَامِيَّةُ التَّنَاسَلِيَّةُ. انظر syndrome.
- adjustment** إِحْكَامٌ؛ تَعْدِيلٌ. 1. عملية تحويل شكل جزء أو بعض منه استجابة للتغيرات التي تحدث في محيطه. 2. عملية تكييف الشخص لاحتياجاته حسب ظروف محيطه.
- adolescence** يَفْعٌ؛ مُرَاهِقَةٌ. فترة حياة الشخص التي تبدأ منذ ظهور الخواص الجنسية الثانوية والتي تدوم حتى تكامل نموه الجسمي، وهي تمتد عادة بين سن 11-19 سنة من العمر.
- adolescent** يَافِعٌ؛ مُرَاهِقٌ. فرد في سن المراهقة.
- adrenaline** اَدْرِينَالِين. انظر epinephrine.
- adrenergic** اَدْرِينَالِينِيٌّ الفِعْلُ. 1. عضو أو نسيج ينشط أو ينبه بالأدرينالين أو يولده ويفرزّه. 2. عامل أو مادة تعمل عمل الأدرينالين (الأبينيفرين).
- adrenin, adrenine (= adrenaline)** اَدْرِينَالِين.
- adrenoceptor** مُسْتَقْبَلٌ اَدْرِينَالِينِيَّةٌ. انظر receptor, adrenergic.
- adrenolytic** مُخَصِّرٌ اَلْاَدْرِينَالِينِ. مادة تثبط عمل الاعصاب الأدرينالينية الفعل أو تثبط الإستجابة للأدرينالين.

- adrenoreceptor** مُسْتَقْبَلَةٌ أَدْرِينَالِينِيَّةٌ. **adrenoreceptor**, adrenergic receptor. انظر
- adversive** عَكْسِيّ الْإِلْتِقَاتِ؛ اِبْتَعَادِيّ التَّدْوِيرِ. يتصف بدوران الرأس والعينين إلى الجهة المعاكسة للإصابة المخية المهيّجة للمنطقة الحركية البصرية (8).
- adynamia (= asthenia)** وَهْنٌ. نقص أو فقدان الفعالية الحيوية.
- a. episodica hereditaria (= periodic paralysis)** وَهْنٌ وَرَثَائِيّ نَوْبِيّ. شلل دوري.
- adynamic (= asthenic)** وَاهِن. المصاب بالوهن.
- aerophobia** رُهَابُ الْهَوَاةِ. انظر ailurophobia.
- aerasthenia** وَهْنُ الطَّيَارِينِ؛ عُصَابُ الطَّيَارِينِ. انظر aeroasthenia.
- aeroasthenia (= aeroneurosis)** عُصَابُ الطَّيَارِينِ. عصاب أو وهن عصبي يصيب الطيارين عند الطيران.
- aerophagia** بَلْعُ الْهَوَاةِ. بلع الهواء المفرط اللاشعوري الذي يرافق القلق ويسبب انتفاخ البطن والتهوُّع مما يؤدي إلى الاعتقاد بأنه ناتج عن مرض عضوي.
- aerophagy (= aerophagia)** بَلْعُ الْهَوَاةِ.
- aerophobia** رُهَابُ الْهَوَاةِ. الخوف من الريح أو نسمات الهواء العليل مع الاعتقاد بأنه قد يجلب المرض للشخص.
- affect** عاطفة؛ وَجْدَانٌ. التعبير المظهري للعاطفة والمقترن بالأفكار والانطباعات الفكرية عن الحوادث أو المنظورات.
- blunted a.** وَجْدَانٌ بَلِيدٌ. نقص أو انعدام العاطفة. وهو عَرَضٌ عام في الفصام.
- flat a.** وَجْدَانٌ مَكْبُوتٌ. قلة أو انعدام التعبير عن العاطفة.
- affection** 1. عَاطِفَةٌ؛ وَجْدَانٌ 2. عِلَّةٌ. 1. الشعور والحس بالعاطفة 2. عِلَّةٌ أو مرض.
- affective** عَاطِفِيٌّ؛ وَجْدَانِيٌّ. منسوب للعاطفة أو للوجدان أو يتصف بهما.
- a. disorders** اضطرابات وجدانية. اضطرابات تتصف بخلل العاطفة أو بتغيرها وعدم انسجامها.
- a. psychosis (= mood disorder)** دُهَانٌ عَاطِفِيٌّ. اضطرابات المزاج.
- a. reaction** إِسْتِجَابَةٌ عَاطِفِيَّةٌ. استجابة عاطفية للمنبهات المحيطية أو الداخلية.
- a. sensibility** تَحَسُّسٌ عَاطِفِيٌّ. حس عاطفي للمؤثرات الخارجية.
- a. state** حَالَةٌ عَاطِفِيَّةٌ. حالة هياج عاطفي.
- affectivity** العَاطِفِيَّةُ. حالة التأثر بالمنبهات العاطفية.
- affectomotor** عَاطِفِيٌّ حَرَكَيٌّ. فرط العاطفة والحركة كما يحدث في الهوس.
- afferent** وَارِدٌ؛ مُوَرِّدٌ. متجه نحو المركز أو ناقل للدفعات العصبية نحو المركز كالعصب الوارد.
- affinity** 1. شَغْفٌ أو علاقة متأصلة 2. انجذاب نحو عضو أو مادة أو بنية معينة.
- afteraction** فِعْلٌ تَلَوِّيٌّ. تأثير يحدث بعد توقف المنبه المولد له.
- afterbrain** الدِّمَاغُ التَّالِيٌّ. انظر metencephalon.
- aftercurrent** تَيَّارٌ تَلَوِّيٌّ. التيار الذي يتولد في العضلة أو العصب بعد توقف التيار الكهربائي المصاحب للدفعة العصبية أو الحركية.
- afterdepolarization** زَوَالُ الْإِسْتِقْطَابِ التَّلَوِّيِّ. زوال أستقطاب العصب أو العضلة بعد استقطابهما أثناء مرور الدفعة العصبية أو الحركية.
- afterdischarge** تَفْرِيعٌ تَلَوِّيٌّ. الجزء من استجابة العصب الحسي للتنبه الذي يستمر لفترة بعد توقف التنبه.
- afterhyperpolarization** فَرْطُ الْإِسْتِقْطَابِ التَّلَوِّيِّ. فرط أستقطاب العصب بعد مرور الدفعة العصبية خلاله والذي يتلو زوال الاستقطاب التلوي.
- afterimage** صُورَةٌ تَلَوِّيَّةٌ. إدراك بصري يدوم لفترة قصيرة بعد زوال المنبه الذي ولد الصورة البصرية الحقيقية الأصلية.

- **negative a.** صُوْرَةٌ تَلْوِيَّةٌ سَلْبِيَّةٌ. صورة تلوية معكوسة، إذ تدرك النقاط التي كانت مضيئة في الصورة الأصلية مظلمة والنقاط التي كانت مظلمة مضيئة.

- **positive a.** صُوْرَةٌ تَلْوِيَّةٌ مُوجِبَةٌ. صورة تلوية تشبه الصورة الحقيقية الأصلية بالوانها وإضاءتها.

جِسْمٌ تَلْوِيٌّ. afterimpression  
أنظر aftersensation.

afterloaded تَلْوِيَّةٌ التَّحْمِيلِ. عضلة يتولد فيها الجهد أو الشد بعد بدء تقلصها.

afterloading تَحْمِيلٌ تَلْوِيٌّ. حدوث الجهد أو الشد في العضلة بعد بدئها التقلص.

aftermovement حَرَكَةٌ تَلْوِيَّةٌ. تقلص عضلات الذراع اللاإرادي الذي يتلو تقلصها عند الضغط الشديد بالذراع على جسم صلب مما يؤدي إلى رفعه تلقائياً.

afterpains طَلْقٌ تَلْوِيٌّ. الآلام التشنجية الشديدة التي تحس بها الوالدة بعد الولادة بسبب تقلص الرحم.

afterperception إِدْرَاكٌ تَلْوِيٌّ. إدراك الحس الذي يُولد بعد فترة من زوال المنبه.

afterpotential جُهْدٌ تَلْوِيٌّ. الجهد الكهربائي الذي يسجل من العصب بعد انتهاء الجهد السفاتي.

- **negative a.** الجُهْدُ التَلْوِيُّ السَّالِبُ.  
afterdepolarization أنظر

- **positive a.** الجُهْدُ التَلْوِيُّ المُوجِبُ.  
afterhyperpolarization أنظر

aftersensation الجِسْمُ التَلْوِيُّ. الحس الذي يدوم لفترة بعد زوال المنبه المولد له.

aftertaste مَذَاقٌ تَلْوِيٌّ. تذوق يستمر لفترة بعد إزالة المادة المولدة له من الفم.

aftervision صُوْرَةٌ تَلْوِيَّةٌ؛ رُؤْيَةٌ تَلْوِيَّةٌ.  
afterimage أنظر

age 1. عُمرٌ 2. سِنٌ. 1. مدة حياة الفرد منذ تاريخ ولادته 2. درجة أو مرحلة تطور بعض

خصائص الفرد بالنسبة إلى تطورها لدى الشخص السوي.

- **achievement a.** العُمُرُ التَّحْصِيلِيُّ. مدى إنجاز الطفل في تعلمه بالمقارنة مع نفس الإنجاز لطفل سوي في سن معينة.

- **emotional a.** العُمُرُ الإِنْفِعَالِيُّ. مدى تطور عواطف الفرد بالمقارنة مع تطورها في شخص سوي في سن معينة.

- **mental a.** العُمُرُ العَقْلِيُّ. الدرجات التي يحصل عليها الشخص في اختبار الذكاء وتقاس بالنسبة إلى العمر الزمني لشخص سوي يماثله في درجة الذكاء.

عدم التَخَلُّقِ. agenesia أنظر

- **a. corticalis** عدم تَخَلُّقِ القَشْرَةِ. عدم تكون قشرة المخ خلقياً خصوصاً الخلايا الهرمية فيها مما يولد الشلل والعتة.

عدم التَخَلُّقِ. 1. عدم تكون أحد الأعضاء خَلْقِيًّا 2. العقم.

- **callosal a.** عدم تَخَلُّقِ النَّفْنِ. عدم أو نقص في تكون الجسم النقي خلقياً.

- **cerebral a.** عدم تَخَلُّقِ المُخِّ.  
anظر agenesia corticalis

عَامِلٌ؛ عَمِيلٌ. أية قوة أو مادة يمكن أن تحدث تغييراً كيميائياً أو فيزيائياً أو حيوياً.

- **adrenergic blocking a.** عَامِلٌ مُحْصِرٌ لِالأدْرِينِيَّاتِ. مركب يحصر الاستجابة للدفعات العصبية الودية أو للمواد الأدرينالينية الفعل أو للكاتيكولامين.

- **adrenergic neuron- blocking a.** عَامِلٌ مُحْصِرٌ لِلْعَصْبُونِ الأَدْرِينَالِينِيِّ. عامل يثبط تحرير النورادرينالين من النهايات العصبية للألياف بعد العقدية.

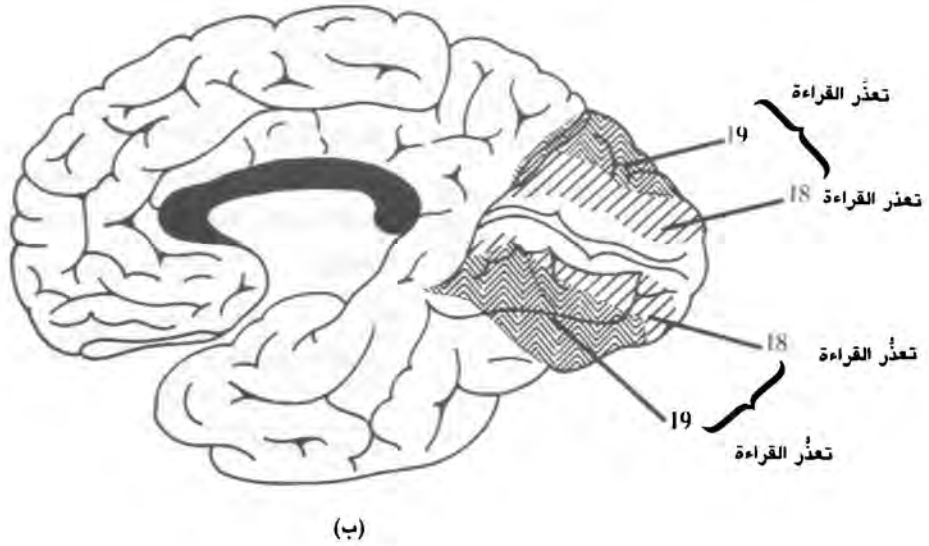
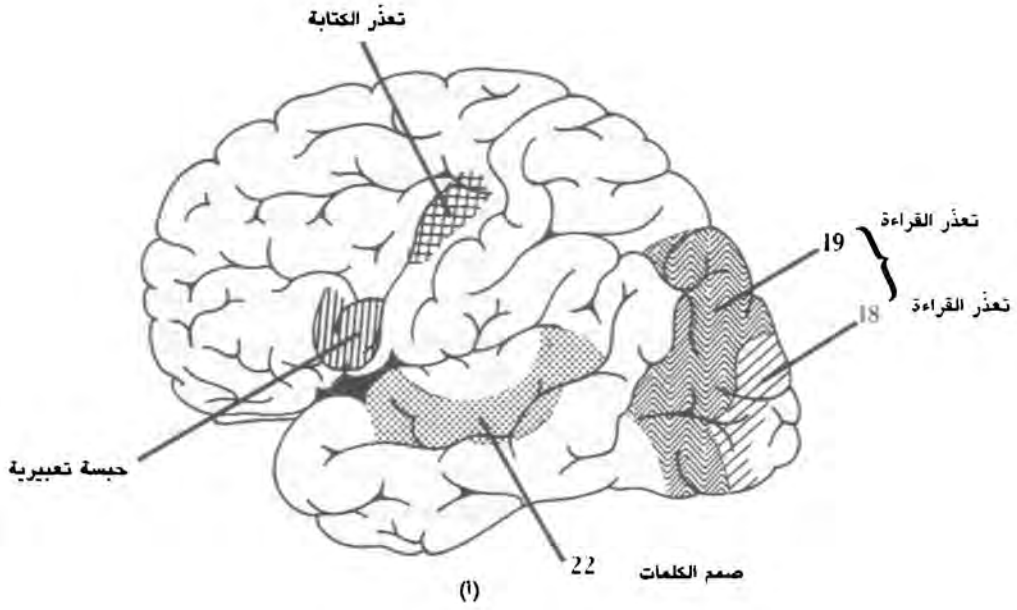
- **blocking a.** عَامِلٌ مُحْصِرٌ. عامل يثبط استجابات الأعضاء المستقلة للدفعات العصبية للجهاز العصبي الذاتي ويمكن أن يكون عاملاً محصراً للفعل الأدريناليني أو محصراً للفعل الكوليني.

- **cholinergic blocking a.** عَامِلٌ مُحْصِرٌ لِلْكَولِينِيَّاتِ. عامل يحصر أو يبطل عمل الأستيل كولين.

- **ganglionic blocking a.** **عَامِلُ مُحَصِّرِ عَقْدِيّ.** عامل يحصر مرور الدفعات العصبية عبر التشابكات العقدية أو العصبية العضلية.
- ageusia, ageusia** **إِنْعِدَامُ الذَائِقَةِ.** ضعف أو غياب حس الذوق.
- aggregate** **كُدَاسَةٌ.** تجمع كثيف ومزدحم.
- aggregation** **تَكَدُّس.** تجمع كثيف ومزدحم.
- aggression** **عُدْوَان.** نوع من السلوك الذي يستهدف إثبات الذات والذي يمكن أن يتولد عن دوافع ذاتية أو كرد فعل للخيبة والفشل، ويمكن أن يظهر بصورة سلوك اعتدائي تخريبي أو بصورة شعور عدواني مكبوت أو بصورة حوافز نفسية للتسلط على الآخرين.
- aggressive** **عُدْوَانِيّ.** شخص مصاب بالسلوك العدواني.
- **a. behavior** **aggression** **انظر** عدوانيّ.
- **a. psychopath** **مُغْتَلِّ نَفْسِيّ عُدْوَانِيّ.** مريض مصاب باعتلال نفسي يتصف بالسلوك العدواني.
- agitation** **هَيْجَاج.** حالة من القلق تترافق مع اضطراب حركي.
- agitographia** **كِتَابَةٌ هَزُولِيَّة.** سرعة الكتابة مع إسقاط بعض الحروف أو الكلمات منها من دون وعي.
- agitolalia** **تَكَلُّمٌ هَزُولِيّ.** انظر agitophasia.
- agitophasia** **تَكَلُّمٌ هَزُولِيّ.** سرعة مفردة في التكلم مع إسقاط بعض المقاطع أو الكلمات من دون وعي مما يشوه النطق.
- agnea (= agnosia)** **عَمَّةُ الإِدْرَاق؛ عَمَّةُ المَرثِيَّات.** عدم المقدرة على التعرف على الأشياء الاعتيادية المرئية.
- agnosia** **عَمَّة.** عدم المقدرة على التعرف على المنبهات الحسية.
- **acoustic a. (= auditory a.)** **عَمَّةٌ سَمْعِيَّة.** عدم المقدرة على التعرف على دلالات الكلمات أو الأصوات المسموعة.
- **apraxic a.** **عَمَّةُ الأَدَاء؛ تَعَدُّرُ الأَدَاء.** انظر apractognosia.
- **body image a. (= autotopagnosia)** **عَمَّةُ صُورَةِ الجِسْم.** عدم المقدرة على التعرف على مختلف أقسام الجسم أو توجيهها التوجيه الصحيح.
- **chromatic a.** **عَمَّةُ الأَلْوَان.** عدم مقدرة المصاب على التفريق بين الألوان بالرغم من رؤيتها لها جميعاً بصورة طبيعية.
- **developmental a.** **عَمَّةُ تَنَمُّوِيّ.** عمه تنموي يتصف بعدم اكتساب المصاب القدرات التي تمكنه من إدراك المنبهات الحسية وتفهمها.
- **digital a.** **agnosia, finger** **انظر الأصَابِع.**
- **finger a.** **عَمَّةُ الأصَابِع.** عدم مقدرة المصاب على التعرف على أصابعه أو أصابع الآخرين.
- **a. for faces** **عَمَّةُ الوُجُوهِ.** انظر prosopagnosia.
- **geometrical a.** **عَمَّةُ هُنْدَسِيّ.** عدم مقدرة المريض على إدراك الأبعاد الهندسية للأشياء فلا يمكنه رسمها ولا يمكنه استنساخ أو رسم الصور أو الخرائط.
- **ideational a.** **عَمَّةُ إِفْتِكَارِيّ.** عدم المقدرة على إدراك الأفكار والربط بينها لتكوين فكرة عامة مترابطة عن المرئيات أو المسموعات أو المقروئات.
- **localization a.** **عَمَّةُ التَّوَضُّيع.** عدم المقدرة على توضيح المرئيات في الساحة البصرية.
- **music a.** **عَمَّةُ موسِيقِيّ.** عدم المقدرة على إدراك الأنغام والربط بينها.
- **spatial a.** **visuospatial a.** **انظر** حَيَزِيّ.
- **symbolic visual a.** **عَمَّةُ بَصَرِيّ رَمَزِيّ.** عدم المقدرة على إدراك معاني الرموز المرئية كرموز الحروف أو الأرقام المكتوبة.
- **tactile a.** **عَمَّةُ لَمْسِيّ.** عدم المقدرة على التعرف على المراد والأشياء الاعتيادية باللمس والتحسس.
- **taste a. (= taste blindness)** **عَمَّةُ التَّذَوُّق.** عدم المقدرة على التعرف والتفريق بين الأذواق المختلفة للأطعمة والمشروبات.
- **time a.** **عَمَّةُ الزَّمَن.** عدم المقدرة على إدراك توالي الأحداث أو تسلسلها أو مددها.
- **topographical a.** **عَمَّةُ طَبوغَرَاْفِيّ.** عدم المقدرة على التعرف على الطريق حتى في المناطق الاعتيادية المعروفة.

- **visual a.** عَمَة ابْصَارِيّ. عدم المقدرة على التعرف على الأشياء والمواد الاعتيادية بمجرد النظر إليها.
- visuospatial a.** عَمَة ابْصَارِيّ حَيْرِيّ. نوع من العمه البصري لا يتمكّن المصاب به من إدراك موضع جسمه أو أقسام منه أو موضع المواد والأشياء في محيطه ولا يتمكّن من التفريق بين اليمين واليسار فيؤدي ذلك إلى فقدان البصر التجسيمي وطُبوغرافية المحيط.
- agnosic, agnostic** عَمَهِيّ. منسوب للعمه أو مصاب أو متصف به.
- agonist** نَاهِضَة. (ج: نَاهِضَات). 1. عضلة تعمل بمفردها أو بالتعاون مع أخريات لتولد حركة العضو، وعادة ما يولد تقلصها هذا ارتخاء أو انبساط العضلات الضادة 2. دواء له القدرة على تنبيه فعالية فيزيولوجية بتأثيره على المستقبلات الخلوية التي عادة ما تنبئها مواد فيزيولوجية طبيعية.
- agony** 1. أَلْمُ شَدِيدٌ 2. اِحْتِصَارٌ؛ تَرْع. 1. أَلْمُ أو معاناة شديدة 2. نزعات الموت
- agoraphobia** رَهَابُ السَّاحِ. الخوف اللامسبب من الساحات والأفضية المفتوحة وخصوصاً عند وجود المصاب فيها بمفرده فيبقى المصاب به في بيته حيث تتنابه نوبات قلق شديد بمجرد التفكير بوجوده في الساحات.
- agrammaphasia** حُبْسَة عِبَارِيَّة. أنظر aphasia, syntactical
- agrammatica (= agrammatism)** حُبْسَة نَحْوِيَّة؛ حُبْسَة لُغَوِيَّة.
- agrammatism** حُبْسَة نَحْوِيَّة؛ حُبْسَة لُغَوِيَّة. عدم المقدرة على التكلم بطريقة لغوية صحيحة بسبب آفة أو مرض دماغي.
- agrammatologia (= agrammatism)** حُبْسَة لُغَوِيَّة.
- agranular cortex** القِشْرَة اللُّمَحْبِيَّة. أنظر cortex
- agraphia** تَعَدُّرُ الْكِتَابَةِ. عدم المقدرة على التعبير عن الأفكار بالكتابة بسبب آفة أو مرض في القشرة المخية.
- **absolute a.** تعذر الكتابة المُطلَقَة. عدم المقدرة حتى على كتابة حرف واحد.
- **acoustic a.** تعذر الكتابة السَّمْعِيَّة. عدم المقدرة على كتابة الكلام المسموع.
- **a. amnemonica** تعذر الكتابة الرَّاظِنَة. القدرة على كتابة الحروف والكلمات ولكن من دون ترتيبها بنظام يدل على معنى أو فكرة معينة.
- **a. atactica (= absolute a.)** تعذر الكتابة المُطلَقَة.
- **cerebral a. (= mental a.)** تعذر الكتابة المُخِيَّة.
- **jargon a. (= a. amnemonica)** تعذر الكتابة الرَّاظِنَة.
- **literal a.** تعذر الكتابة المُطلَقَة. عدم المقدرة على كتابة الحروف الالفبائية.
- **mental a.** تعذر الكتابة العَقْلِيَّة. عدم المقدرة على وضع الجمل والمقاطع للتعبير عن الأفكار.
- **motor a.** تعذر الكتابة الحَرَكِيَّة. عدم المقدرة على الكتابة بسبب ضعف التنسيق الحركي لليد والاصابع.
- **musical a.** تعذر الكتابة المُوسِيقِيَّة. عدم المقدرة على كتابة النغمات الموسيقية.
- **optic a.** تعذر الكتابة البَصْرِيَّة. عدم المقدرة على استنساخ الكلمات المقروءة مع عدم تأثر المقدرة على كتابة الكلمات المسموعة.
- **sensory a.** تعذر الكتابة الحِسِّيَّة. عدم المقدرة على الكتابة لعدم فهم لغة الكلمات.
- **verbal a.** تعذر الكتابة الكَلِمِيَّة. المقدرة على كتابة الحروف منفصلة ولكن دون المقدرة على ضمها لبعضها لتكوين الكلمات وكتابتها.
- agraphic** متعلِّق بتعذر الكتابة. ما ينسب إلى تعذر الكتابة أو الإصابة بها.
- agromania** هَوَسُ الْاِنْفِرَاد. هوس الانفراد والتجول في الحقول وحيداً.
- agrypnia (= insomnia)** اَرْق. عدم القدرة على النوم.
- agrypnocoma** سُبَاتٌ سَهْرِيّ. وَسَنٌ مع اليقظة والهديان.
- agrypnocoma** مَوْقِظ. عامل يسبب اليقظة.
- agrypnocoma** مَوْقِظ. عامل يسبب اليقظة.





#### agraphia

منظران للوجه الجانبي (1) وللوجه الإنسي (ب) للمخّ يبينان بعض باحاته (المرقّمة بأرقام باحاته التي تقوم بوظائف الكلام فيه) وتظهر فيهما الأعراض التي تتولد عند إصابة هذه المناطق أو تلفها:

تعذر الكتابة (agraphia) التكليف أمام المركزي إلى الأمام من باحة اليد والأصابع.

تعذر القراءة (alexia) عمه الكلمات (word blindness)

صمم الكلمات (word deafness)

حبسة تعبيرية (expressive aphasia) في منطقة بروكا للكلام

**agyiophobia** رُهَابُ السَّاحِ.  
انظر agoraphobia.

**agyria** اِنْعِدَامُ التَّلَافِيْفِ. سوء تكون تلافيف  
الدماغ وشقوقه مع صغر الدماغ.

**ahylognosia** عَمَةُ اللُّمُسِ. عدم المقدرة على  
معرفة تكوين المواد والاشياء باللمس.

**ahypnia (= ahypnosis)** سُهَارُ.

**ahypnosis** سُهَارُ. الأرق الشديد وعدم  
المقدرة على النوم.

**aichmophobia** رُهَابُ المُسَدِّقَاتِ. رهَابُ  
الأدوات والأجسام الحادة.

**aid** عَوْنُ. (ج: عَوَانُ). المساعدة التي توفرها  
آية آلة أو جهاز لتحسين أو تقويم أي من وظائف  
الجسم.

**- first a.** الإِسْعَافُ الأُوْلِي. العناية الاولية  
التي تقدم للمصاب في حالات الطوارئ أو الاصابات  
بالنوبات المرضية.

**- hearing a.** عَوْنُ سَمْعِي. آلة تستعمل لتحسين  
السمع بتضخيم الصوت للأشخاص الصم.

**- speech a.** عَوْنُ نَطْقِي. آلة أو علاج يستعمل  
لتقويم النطق.

**ailurophilia** هَوَسُ الهِرَّةِ. الحب المفرط  
للقطط.

**ailurophobia** رُهَابُ الهِرَّةِ. الخوف  
المفرط من القطط.

**air encephalography** تَصْوِيرُ الدِّمَاغِ  
الهَوَاتِي. انظر encephalography.

**akatamathesia** تَعَدُّرُ الفَهْمِ. عدم الاستطاعة  
على الفهم والإدراك.

**akatanoesis** تَعَدُّرُ فَهْمِ الذَّاتِ. عدم  
استطاعة المريض على فهم نفسه.

**akathisia (= acathisia)** 1. قُماصُ  
2. تَعَدُّرُ الجُلُوسِ. 1. حالة عدم استقرار حركي  
تدفع المريض إلى الحركة الدائمة وعدم التوقُّف أو  
الجلوس 2. عدم المقدرة على الجلوس إذ يولد ذلك  
قلقاً شديداً للمصاب.

**akatizia** قُماصُ؛ تَعَدُّرُ الجُلُوسِ. انظر  
akathisia.

1. تَعَدُّرُ الحَرَكَةِ؛ الأَحْرَكِيَّةُ 2. شَلْلُ  
الحَرَكَةِ. 1. عدم المقدرة أو ضعف الحركة 2. شلل  
العضلات المؤقت الذي يولده زرق البروكاثين فيها.

تَعَدُّرُ الحَرَكَةِ الأَلْمِي. نوع من الهستيريا  
- a. algera يتصف بالم عام عند أي حركة للجسم أو اقسامه.

تَعَدُّرُ الحَرَكَةِ النَّسَاوِي. عدم  
- a. amnestica الحركة بسبب عدم استعمال العضلات.

تَعَدُّرُ الحَرَكَةِ المُخِّي. عدم  
- cerebral a. المقدرة على الحركة بسبب آفة مخية.

تَعَدُّرُ الحَرَكَةِ الإِنْعَاسِي. فقدان  
- reflex a. الحركات الانعكاسية.

تَعَدُّرُ الحَرَكَةِ النَّخَاعِي. عدم المقدرة  
- spinal a. على الحركة بسبب آفة في النخاع الشوكي.

تَعَدُّرُ الحَرَكَةِ.  
akinesis (= akinesia)

فقدان حسَّ الحَرَكَةِ.  
akinesia  
فقدان حس وإدراك الحركات.

متعلق بتَعَدُّرُ الحركة؛ لا حَرَكَِي.  
akinetik  
منسوب إلى تَعَدُّرُ الحركة أو متصف بها أو مسبب  
لها.

ذَاتوِيَّةُ تَعَدُّرُ الحَرَكَةِ. انظر autism.

صَرَغُ تَعَدُّرُ الحَرَكَةِ. انظر epilepsy.

صُمَمَاتُ تَعَدُّرُ الحَرَكَةِ. انظر mutism.

النَّهْمُ؛ اللَّاشَبَعِيَّةُ. انظر acoria.

جَنَاحُ. بنية تشريحية شبيهة بالجنح.

ala  
- a. alba medialis (= area vestibularis)

الجَنَاحُ الأَبْيَضُ الإنْسِي. الباحة الدهليزية.

- a. cerebelli (= a. lobuli centralis)

الجَنَاحُ المُخِّيخي. جناح الفصيص المركزي.

- a. cinerea (= trigonum nervi vagi)

الجَنَاحُ الرَّمَادِي. مثلث العصب المبهم.

- alae lingulae cerebelli  
أَجْنَحَةُ اللُّسَيْنِ

المُخِّيخي.

جَنَاحُ الفُصِيصِ  
- a. lobuli centralis cerebelli

المُرَكِّزِي لِلْمُخِيخِ. الامتداد الوحشي نصف الكروي

للفصيص المركزي للمخ.

بِكَامَةٌ. ضعف القدرة على النطق.

alalia

- a. cophica (= deaf mutism) بَكْم. عدم المقدرة على الكلام الذي يترافق مع الصمم.
- a. physiologica (= deaf mutism) بَكْم؛ بَكَامَةٌ فِيزِيُولُوجِيَّة. تاخر مقدرة الطفل على النطق.
- a. prolongata بَكَامَةٌ مُتَأَخِّرَةٌ. تاخر مقدرة الطفل على النطق.
- alalic أبِكَم: بَكَامِي. شخص مصاب بالبكامة أو ما يتعلق بها.
- alar جَنَاحِي. متعلق بالجنح أو شبيه به.
- alcholemla وجود الكحول في الدم.
- alcoholic كُحُولِي. متعلق بالكحول أو مصاب بالكحولية.
- alcoholism الكُحُولِيَّة. اضطراب مرضي يتصف بسوء استعمال الكحول مما يولد اختلالاً اجتماعياً ومهنياً للمصاب به.
- acute a. الكُحُولِيَّةُ الحَادَّة. السكر الشديد الناتج عن تعاطي كميات كبيرة من الكحول فيولد اللاتناسق العضلي والتخليط العقلي.
- chronic a. الكُحُولِيَّةُ المُزْمِنَةُ. حالة مرضية تتولد عن تعاطي الكحول لمدة طويلة فتسبب القهم وضعف الشامية والإسهال وفقدان الوزن وتتكس الكبد واضطرابات شديدة في الجهاز العصبي.
- alcoholomania هَوَسُ الكُحُول. الهوس المستمر في تعاطي الكحول.
- alcoholophilia وَلَعُ الكُحُول. الهوس المستمر في الرغبة في تعاطي الكحول.
- alemnal لاغْمَدِي. ليف عصبي غير مغمد.
- alert يَقِظ: مُنْتَبِه. متحسس للمتغيرات في المحيط.
- alertness يَقِظَةٌ: اِنْتَبَاه. التحسس بالمتغيرات في المحيط.
- alethia عَدَمُ النِّسيَان. عدم نسيان بعض الحوادث أو الذكريات بالرغم من رغبة الشخص في نسيانها.
- alexia (= word blindness) تَعَدُّرُ القِرَاءَةِ؛ حُبْسَةُ القِرَاءَةِ. نوع من الحبسة التي تتصف بعدم المقدرة على قراءة الكلمات المكتوبة بسبب آفة مخية.
- agnostic a. تَعَدُّرُ القِرَاءَةِ العَمَهِي. لاقرائية تتسبب عن عدم مقدرة المصاب على فهم معاني الكلمات المكتوبة أو المطبوعة أو الرموز.
- aphasic a. تَعَدُّرُ القِرَاءَةِ الحُبْسِي. لاقرائية تتصف بمقدرة المريض على قراءة الكلمات ولكن من دون إدراك أو فهم معانيها.
- cortical a. تَعَدُّرُ القِرَاءَةِ القَشْرِي. نوع من الحبسة الحسية التي تنتج عن آفة في التلفيف الزاوي الأيسر.
- motor a. تَعَدُّرُ القِرَاءَةِ الحَرَكي. لاقرائية تتصف بقابلية المريض على فهم الكلمات المكتوبة أو المطبوعة ولكن من دون المقدرة على قراءتها بصوت عالٍ.
- musical a. تَعَدُّرُ القِرَاءَةِ المُوسِيقِي. عدم المقدرة على قراءة النغمات الموسيقية.
- occipital a. (= word blindness) تَعَدُّرُ القِرَاءَةِ القِدَالِي. اللاقرائية القِدالية.
- optic a. (= word blindness) تَعَدُّرُ القِرَاءَةِ؛ عَمَى القِرَاءَةِ. اللاقرائية البصرية.
- semantic a. تَعَدُّرُ القِرَاءَةِ الدَّلَالِي. اللاقرائية التي يتمكن المصاب بها من القراءة بصوت عالٍ من دون أن يفهم دلالة الكلمات التي يقرأها.
- sensory a. (= word blindness) تَعَدُّرُ القِرَاءَةِ؛ عَمَى القِرَاءَةِ. اللاقرائية الحسية.
- subcortical a. تَعَدُّرُ القِرَاءَةِ حَتَّى القَشْرِيَّة. اللاقرائية التي تتولد عن انقطاع الاتصال بين المراكز البصرية والتلفيف الزاوي للمخ.
- tactile a. تَعَدُّرُ القِرَاءَةِ اللمسِي. عدم مقدرة الأعمى على قراءة كتابة بريل.
- alexia متَعَلِّقٌ بِتَعَدُّرِ القِرَاءَةِ. متعلق أو مصاب باللاقرائية.
- alexithymia تَعَدُّرُ التَّغْيِيرِ العاطفي. عدم مقدرة الشخص عن التعبير عن عواطفه بالكلام.
- alganesthesia تَسْكِين. أنظر analgesia.
- algesia (= hyperesthesia) تَأَلْم؛ فِرط جِسُّ الأَلْم. تحسس ألمي مفرط.
- algesic مُؤَلِم.
- algesichronometer مَقْيَاسُ زَمَنِ التَّأَلْم.

آلة تستعمل لقياس الزمن اللازم لإدراك حس الألم بعد التنبيه. ويسمى أيضاً مقياسية الألم.

**algesimeter** مقياس الألم. آلة تستعمل لقياس درجة الحساسية للألم الذي يولده وخز بأبرة حادة.

**algesimetry** قياس الألم. قياس الألم بمقياس الألم.

**algesiogenic** مؤلم؛ مؤلّد الألم. عامل يولد الألم.

**algesiometer** مقياس الألم. أنظر algesimeter.

**algesthesia** حس الألم؛ الألم. أنظر sensation, pain.

**algesthesis** حس الألم؛ إدراك حس الألم. أنظر algesthesia.

**algetic** مؤلم. ما يولد حس الألم.

**algiomotor** حركي ألمي. ما يولد حركة مؤلمة مثل التشنج العضلي.

**algiomuscular** عضلي ألمي. ما يولد حركة عضلية مؤلمة.

**algiovascular** وعائي ألمي. فعل وعائي يتولد عن تنبيه مؤلم.

**algoceptor** مستقبل الألم.

**algogenesis (= algogenesis)** توليد الألم؛ إيلام. عملية توليد الألم.

**algolagnia** شبق ألمي. اضطراب جنسي نفسي يتصف بالتلذذ بالألم أو بإحداث الألم النفسي أو الجسدي للشريك الجنسي.

**- active a.** السادية. أنظر sadism.

**- passive a.** المازوخية. أنظر masochism.

**algology** علم الألم. العلم الذي يبحث موضوع الألم.

**algometer (= algesiometer)** مقياس الألم.

**algophilia (= masochism)** المازوخية. ولع الألم.

**algophily (= algophilia)** المازوخية.

**algophobia** رهَابُ الألم. الخوف المبالغ من الألم.

**algopsychalia (= psychalgia)** ألم نفسي. ألم في الرأس عادة يدرك بأنه ألم عاطفي المنشأ والذي يترافق مع أفكار مؤلمة ووساوس أو أهلاس. وعادة ما يوصف بأنه ألم نفساني المنشأ أو هستيري.

**algospasm** تشنُّج مؤلم. تشنُّج عضلي مؤلم.

**alienation** تغرُّب؛ غربة. 1. التغرُّب عن المجتمع وشعور المصاب بأنه غريب عنه ومنبوذ منه. 2. التغرُّب عن الذات وفقدان الهوية الشخصية لها. 3. انفصام العواطف عن الشعور والأفكار الذاتية للمصاب.

**- mental a.** شدود عقلي. أي نوع من أنواع الشذوذ العقلي.

**aliquorrhea (= hypoliquorrhea)** قلة السائل الدماغي النخاعي. النقص المزمن للسائل الدماغي النخاعي.

**allachesthesia (= allesthesia)** حس نازح.

**allele** اليل. الشكل البديل للجين الذي يمكن أن يحتل موقعا معينا في الصبغي. ويوجد في صبغيات الإنسان الضعفانية أيلان واحد من كل منهما على أحد الصبغيين الضعفانيين.

**allergen** مُستأرج. مادة مستضدية تتمكن من توليد نوع مباشر من فرط الحساسية أو الأرجية.

**allergic** أرجي. متعلق بالأرجية أو مؤلّد عنها أو مصاب بها أو ذات طبيعة أرجية.

**allergy** أرجية. حالة فرط الحساسية المستحثة بالتعرض للمستضد (الأرج) مما يولد استجابة مناعية ضارة عند التعرض لها في مرات لاحقة.

**allesthesia** حس نازح. حالة الشعور بالحس وإدراكه في منطقة بعيدة عن النقطة المنبهة.

**alleviant (= palliative)** مُسكِّن. دواء أو مادة تهدئ الألم.

**alliteration** حُبسة جناسية. خلل التلفظ الذي يستعمل فيه المصاب كلمات تحوي مقاطع متماثلة أو تبدأ بحروف متماثلة.

- allochesthesia** حسُّ نَارِح. أنظر allesthesia.
- allochiria** حسُّ مُقَابِلِ التَّوَضُّع. حالة الحس في أحد الأطراف عند تنبيه الطرف المعاكس له.
- allocinesia** حَرَكَةٌ مَرَاتِبَةٌ. حالة تحريك المريض لطرف معاكس للطرف الذي وجهت إليه الإشارة الإرادية.
- allocortex** القَشْرَةُ العَرِيقَةُ. قشرة المخ الأولية الأصلية التي تشمل القشرة البدائية والقشرة القديمة.
- allodynia** وَجَعٌ جِلَافِيٌّ. ألم يتولد عن التنبيه بمنبه غير مؤلم وغير مؤذ عادة.
- alloeroticism (= alloerotism)** شهوانية الغير؛ شَبَقٌ جِلَافِيٌّ. حس جنسي موجه لشخص آخر مرافق.
- alloesthesia (= allesthesia)** حسُّ نَارِح. أنظر.
- allograft** طُعْمٌ مِثْلِيٌّ. غرس طعم نسيجي (أو عصبي) ينقل بين أفراد من نوع واحد ولكنهم ذوي أنماط جينية متباينة.
- allokinesis** حَرَكَةٌ مَرَاتِبَةٌ. حركة أحد الأعضاء لا إرادياً ولكنها تتم بصورة انعكاسية أو بصورة منفصلة في أحد الأطراف مقلدة حركة الطرف المقابل.
- allolalia** خَلَلُ النُّطْقِ. خلل النطق الناتج عن آفة مركزية.
- allophasia (= delirium)** هَذَرٌ؛ هَذْيَانٌ. كلام غير مترابط.
- allopsychosis** ذُهَانٌ إِدْرَاكِيٌّ. خلل إدراك المحسوسات الخارجية من دون أي خلل حركي في العضلات بصورة خاصة.
- all or none law** قَانُونُ الكُلِّ أَوْ العَدَمِ. القانون الذي ينص على أن الليف العصبي الواحد إما أن يستجيب للمنبه بأقصى قابليته أو أن لا يستجيب له بالمرّة. وينطبق هذا القانون على العضلة القلبية أيضاً.
- allotriogeusia** غَرَابَةُ المَدَاقِ. شذوذ في حس الذوق.
- alogia** صُمَاتٌ؛ حَرْسٌ. عدم المقدرة على النطق بسبب آفة مركزية.
- alpha adrenergic receptor** مُسْتَقْبِلَةُ ألفا الأدرينالينية الفِعل. أنظر receptor.
- alpha motor neuron** عَصْبُونُ ألفا الحَرَكَيِّ. أنظر neuron.
- alpha receptor** مُسْتَقْبِلَةُ ألفا. أنظر receptor.
- alpha rhythm** نَظْمٌ ألفا. أنظر rhythm.
- alpha wave** مَوْجَةٌ ألفا. أنظر wave.
- alveus communis** القَرْنِيَّة. أنظر utriculus.
- alveus hippocampi** شَكْوَةُ الحُصِينِ، غَالِيَةُ الحُصِينِ. الطبقة الرقيقة من المادة البيضاء التي تغطي سطح بُطين الحُصِينِ.
- alysmus** قَلَقٌ المَرَضُ. القلق الذي ينتاب المريض حول مرضه.
- amacrine cell** خَلِيَّةٌ لا مِخْوَارِيَّة. أنظر cell.
- amantadine hydrochloride** هيدزوكلووريد الأمانتادين. دواء يستعمل في علاج داء باركنسون لأنه يحفز إفراز الدوبامين المضاد لخلل الحركة.
- amathophobia** رُهابُ الغُبارِ. فرط التخوف من الغبار.
- amaurosis** كُمْنَةٌ. (ج: كُمْنَات). عمى خصوصاً ذلك الذي لا يترافق مع آفة في العين.
- central a. كُمْنَةٌ مَرَكزِيَّة. كمنة تتسبب عن آفة في الجهاز العصبي المركزي.
- cerebral a. كُمْنَةٌ مُخَيَّة. كمنة تتسبب عن مرض قشرة المخ أو الدماغ.
- a. fugax كُمْنَةٌ عَابِرَةٌ. عمى تام أو جزئي وقتي في إحدى العينين يدمم لبضعة دقائق.
- hysterical a. كُمْنَةٌ هِسْتِيرِيَّة؛ كُمْنَةٌ هُرَاعِيَّة. كمنة في إحدى العينين أو في كليهما من دون سبب عضوي ظاهر.

- amaurotic idiocy** عَمَّةٌ كُمْنِيٌّ. انظر idiocy.
- amaxophobia** رُهَابُ الْعَرَبَاتِ. الخوف من ركوب المركبات أو التنقل بها.
- ambidexter** اضْبُط. شخص يتمكن من القيام بالأعمال الدقيقة باليدين بطريقة متساوية.
- ambilateral** بِالْجَانِبَيْنِ. متعلق بالجانبين أو يؤثر بهما سوية.
- ambliopia (= diplopia)** شَفَعٌ؛ لِرُدْوَاجِ الرُّؤْيَةِ. إبصار مزدوج للأجسام المرئية.
- ambisexual** 1. ثُنَائِي الصِّفَاتِ الْجِنْسِيَّةِ 2. متصل بالجنسين. 1. من يمتلك الصفات الجنسية الثانوية المشتركة بين الجنسين كشمع العانة. 2. من له ميل جنسي للذكور والإناث.
- ambivert** مُتَكَافِيءُ الْمِرَاجِ. شخص وسط بين المنبسط والمنطوي على ذاته.
- amblyaphia** ضَعْفُ اللَّمْسِ. ضعف حس اللمس.
- amblygeusia** ضَعْفُ الذَّائِقَةِ. ضعف حسن الذوق.
- amblyopia** عَمَشٌ. ضعف أو انعدام البصر من دون وجود آفة ظاهرة في العين.
- ambosexual** 1. ثُنَائِي الصِّفَاتِ الْجِنْسِيَّةِ 2. متصل بالجنسين. انظر ambisexual.
- ambulant** سَائِرٌ. ماشي أو يمكنه المشي.
- ambulation** السَّيْرُ. عملية المشي.
- ambulatory** سَائِرٌ؛ سَيْرِيٌّ. انظر ambulant.
- amenomania** هَوَسٌ مَرَحِيٌّ. الطور الهوسي في داء الزهان الهوسي الاكتئابي.
- amenorrhea** ضَهْيٌ. انقطاع الحيض الشاذ.
- hypothalamic a.** ضَهْيٌ وَطَائِيٌّ الْمَنْشَأُ. انقطاع الحيض بسبب آفة أو اضطراب وطائي.
- ament** أَهْمِلٌ. شخص مصاب بالهبل أو بالتخلف العقلي.
- amentia** هَبْلٌ. 1. تخلف عقلي شديد 2. المرحلة الانتهازية من الخرف التنكسي.
- amiculum olivare** كُسْنُوَةُ الرُّيْتُونَةِ. محفظة مكونة من ألياف مغمدة تحيط بالنواة الزيتونية الذنبية.
- amimia** تَعَدَّرُ الْإِيْمَاءِ. فقدان قدرة التعبير بالإشارة أو الإيماء.
- amnesic a.** تَعَدَّرُ الْإِيْمَاءِ النَّسَاوِيَّ. المقدرة على الإيماء والإشارة من دون معرفة معانيها ودلالاتها.
- receptive a.** تَعَدَّرُ الْإِيْمَاءِ الْإِدْرَاكِيَّ. عدم معرفة أو فهم معاني الإيماءات أو الإشارات أو التعبيرات التي تصدر من الآخرين.
- amitriptyline hydrochloride** هَيْدُرُوكُلُورِيدِ الْإِمِيْتْرِپْتِيلِينِ. دواء مضاد الاكتئاب يؤخذ بالفم أو يزرق بالعضل.
- Ammon's horn** قَرْنُ آمُونٍ؛ الْحُصَيْنِ. انظر hippocampus.
- amnalgesia** تَسْكِينٌ إِنْسَائِيٌّ. طريقة معالجة لا يترك فيها مجال للمريض لتذكر أي ألم أو ضائقة تتولد له خلالها، وذلك باستعمال المسكنات أو المخدر أو التنويم.
- amnemonic** نَسَاوِيٌّ؛ مُفَقِّدُ الذَّاكِرَةِ، فَاقِدُ الذَّاكِرَةِ. انظر amnesic.
- amnesia** نَسَاوَةٌ؛ فُقْدُ الذَّاكِرَةِ. عدم المقدرة على تذكر التجارب السابقة.
- affective a. (= elective a.)** فَقْدُ الذَّاكِرَةِ العاطفي.
- anterograde a.** فُقْدُ ذَاكِرَةٍ لِأَحْقٍ؛ فَقْدُ الذَّاكِرَةِ الْقَدَمَانِي. نساوة التجارب والذكريات للأمور التي تحدث بعد بدء نوبة النساوة وعدم المقدرة على تكوين ذكريات جديدة عنها.
- anteroretrograde a.** فَقْدُ الذَّاكِرَةِ الْقَدَمَانِي وَالرَّجَعَانِي؛ نَسَاوَةٌ لِأَحْقِ وَالسَّابِقِ. نساوة الأحداث التي تلحق بإصابات الرأس أو آفات المخ التي تولد النساوة مع نساوة الأحداث التي تسبق الإصابة مباشرة.
- auditory a.** حُبْسَةٌ سَمْعِيَّةٌ؛ فَقْدُ الذَّاكِرَةِ السَمْعِيَّةِ. انظر word deafness.
- autohypnotic a.** فَقْدُ الذَّاكِرَةِ الذَّاتِيَّ؛ نَسَاوَةٌ ذَاتِيَّةٌ. كبت بعض الذكريات المحفوظة بالذاكرة لا شعورياً.

- **Broca's a.** فقد الذاكرة بإصابة فص بَرُوكَا. عدم المقدرة على تذكر معاني الكلمات.
- **catathymic a.** فقد الذاكرة والشعور؛ نَسَاوَةٌ لاشعُورِيَّة. نساوة لاشعورية لكل شيء عن حادثة معينة.
- **circumscribed a.** فقد الذاكرة المحدد؛ نَسَاوَةٌ مُحدَّدة. نساوة لكل الأحداث التي حدثت في فترة معينة محددة.
- **continuous a.** فقد الذاكرة المستمر؛ نَسَاوَةٌ مُستَمِرَّة. نساوة لكل الأحداث التي حصلت بعد طارئ معين وتستمر حتى الآن.
- **elective a.** فقد الذاكرة الانتخابي؛ نَسَاوَةٌ اِنْتِخَابِيَّة. نساوة لبعض الأحداث الخاصة المعينة وهي نوع من النساوة الهستيرية.
- **emotional a.** فقد الذاكرة الانفعالي؛ نَسَاوَةٌ اِنْفِعَالِيَّة. نساوة عاطفية المنشأ كالتي تحدث في الحالات الهستيرية بعد التعرض لكرب عاطفي شديد.
- **episodic a.** فقد الذاكرة العارض؛ نَسَاوَةٌ عَارِضَة. نساوة لفترة عارضة أو لجزء من تجربة معينة.
- **fixation a.** فقد الذاكرة التثبيتي؛ نَسَاوَةٌ تَثْبِيَّتِيَّة. نساوة لأحداث قريبة لعدم التمكن من تثبيتها بالذاكرة.
- **generalized a.** فقد الذاكرة العام؛ نَسَاوَةٌ عَامَّة. نساوة لكل الأحداث والتجارب التي مرت بحياة الفرد.
- **graphokinetic a.** فقد ذاكرة الكتابة؛ نَسَاوَةٌ الكِتَابِيَّة. نساوة الحركات الكتابية مما يؤدي إلى تعذر الكتابة.
- **hysterical a.** فقد الذاكرة الهراعية؛ نَسَاوَةٌ هُرَاعِيَّة. نَسَاوَةٌ هِسْتِيرِيَّة. نساوة لا تتولد عن مرض دماغي عضوي أو عن اختلال الوظائف الدماغية، بل تتولد عن الهستيريا والرغبة اللاشعورية للهروب من حالة مرهقة.
- **incomplete a. (=lacunar a.)** فقد الذاكرة الناقص؛ نَسَاوَةٌ نَاقِصَة.
- **infantile a.** فقد الذاكرة الطفلي؛ نَسَاوَةٌ طِفْلِيَّة. النساوة الطبيعية لحوادث وتجارب الطفولة الأولى للشخص.
- **lacunar a.** فقد الذاكرة الفترى؛ نَسَاوَةٌ فَتْرِيَّة. نساوة جزئية لبعض الحوادث أو لأجزاء منها أو لفترات متقطعة.
- **localized a. (=circumscribed a., lacunar a.)** 1. فقد الذاكرة المحدد؛ نَسَاوَةٌ مُحدَّدة 2. نَسَاوَةٌ فَتْرِيَّة.
- **logophonic a.** فقد الذاكرة اللفظي؛ نَسَاوَةٌ لِفْظِيَّة. نساوة بعض الكلمات فتؤدي إلى حبسة الكلمات.
- **mimokinetic a.** فقد الذاكرة الإيمائي؛ نَسَاوَةٌ اِيمَانِيَّة. نساوة التعبير عن العواطف بالإيماء فتؤدي إلى اللاإيمائية.
- **olfactory a.** فقد الذاكرة الشمي؛ نَسَاوَةٌ شَمِّيَّة. نساوة روائح بعض المواد.
- **organic a.** فقد الذاكرة العضوي؛ نَسَاوَةٌ عُضْوِيَّة. نساوة تتولد عن مرض عضوي.
- **patchy a. (= lacunar a.)** فقد الذاكرة الفترى؛ نَسَاوَةٌ فَتْرِيَّة.
- **phonokinetic a.** فقد الذاكرة التلفظي؛ نَسَاوَةٌ تَلْفِظِيَّة. نساوة حركات التلفظ فتؤدي إلى حبسة حركية.
- **postconcussional a.** فقد الذاكرة التالي للارتجاج؛ نَسَاوَةٌ تَالِيَّة لِلارْتِجَاج. نساوة تتولد عن ارتجاج الدماغ.
- **posthypnotic a.** فقد الذاكرة بالتنويم؛ نَسَاوَةٌ بِالتَّنْوِيم. نساوة التجارب التي يمر بها الشخص أثناء تنويمه.
- **post-traumatic a.** فقد الذاكرة التالي للرضح؛ نَسَاوَةٌ تَالِيَّة لِلرِّضْح. النساوة التي تتولد بعد ارتجاج الدماغ أو بعد رضوح الرأس وإصاباته.
- **psychogenic a.** فقد الذاكرة النفسي؛ نَسَاوَةٌ نَفْسَانِيَّة. نساوة فجائية لبعض الأحداث الشخصية الهامة، وهي عادة انتخابية ومحددة وغير مستمرة ولا تتسبب عن مرض عضوي أو عقلي ولكنها قد تتلو بعض الاضطرابات النفسية أو الكرب الشديد ويستعيد في العادة المصاب ذاكرته بعد فترة.
- **retarded a.** فقد الذاكرة بالتعويق؛ نَسَاوَةٌ بِالتَّعْوِيق. عدم المقدرة على الاحتفاظ ببعض

- الذكريات عن حوادث أو أفكار حصلت أثناء فترة شواش وتخليط فكري.
- **retroactive a. (= retrograde a.)** فقد ذاكرة السابق؛ نَسَاوَةٌ السَّابِقُ، فقد الذاكرة الرجعاني.
- **retroanterograde a.** فقد ذاكرة السابق واللاحق؛ نَسَاوَةٌ السَّابِقِ وَاللَّاحِقِ. نساوة الأحداث التي سبقت الإصابة أو العارضة المخية وبعض الأحداث التي تلت ذلك.
- **retrograde a.** فقد ذاكرة السابق؛ نَسَاوَةٌ السَّابِقِ. نساوة الأحداث والتجارب التي اكتسبت قبل بدء نوبة النساوة.
- **selective a.** فقد الذاكرة الانتقائي؛ نَسَاوَةٌ إِنْتِقَائِيَّة. نساوة بعض الأحداث وليست كل الأحداث التي حدثت في نفس الفترة.
- **systematic a.** فقد الذاكرة النظامي؛ نَسَاوَةٌ نِظَامِيَّة. نساوة مجموعة معينة من الأحداث.
- **tactile a. (= astereognosis)** فقد الذاكرة اللمسي، نساوة لمسية.
- **transient global a.** فقد الذاكرة الشاملة العابرة؛ نَسَاوَةٌ شَامِلَةٌ عَابِرَةٌ. نساوة شاملة لفترة قصيرة قد تدوم بضع ساعات مع عدم وجود أية أعراض أو علامات أخرى لأي مرض عضوي أو اختلالات عصبية ولا يعرف سببها الذي قد يكون نوبة صرعية أو إقفار دماغي وقتي.
- **traumatic a. (= post-traumatic a.)** فقد الذاكرة التالي للرضح؛ نَسَاوَةٌ تَالِيَةٌ لِلرَّضْحِ.
- **verbal a.** فقد الذاكرة اللفظي؛ نَسَاوَةٌ لَفْظِيَّة. نساوة بعض الكلمات.
- **visual a.** فقد الذاكرة البصري؛ تَعَدُّرُ الْقِرَاءَةِ. أنظر alexia.
- amnesiac** فَاقِدُ الذَّاكِرَةِ؛ نَسَاوِيٌّ. شخص مصاب بالنساوة.
- amnesic** فاقِدُ الذَّاكِرَةِ؛ نَسَاوِيٌّ. شخص مصاب بالنساوة أو ما يتصلق بالنساوة.
- amnestic (= amnesic)** نَسَاوِيٌّ. فاقِدُ الذَّاكِرَةِ، مفقد الذاكرة.
- amorphognosia** عَمَّةُ الشَّكْلِ. عدم المقدرة على معرفة شكل الأجسام.
- amorphosynthesis (= amorphognosia)** عَمَّةُ الشَّكْلِ.

- amphetamine** دواء ينبه الجهازين العصبي المركزي والمحيطي، فهو يرخي العضلات القصبية ويهبط الضغطين الانبساطي والتقلصي ويقصص مصرّة المثانة ويقفل الشاهمية.
- amphithymia** اِرْتِدَاوِاجِيَّةُ المَرَاجِ. حالة نفسية تتصف بالاكتئاب والهوس.
- amphotony** اِرْتِدَاوِاجِيَّةُ التَّوْتَرِ العَصْبِيِّ. حالة تتصف بالتوتر الودي والمبهمي مع فرط توتر كل الجملة العصبية الودية.
- ampulla** امْبُولَةٌ. (ج: امبولات). مصطلح تشريحي عام يدل على انتفاخ حوجلي الشكل لبنية نبيبية.
- **anterior membranaceous a.** الامْبُولَةُ الغشائية الأمامية. انتفاخ في إحدى نهايتي القناة الهلالية الامامية.
- **a. canaliculi lacrimalis** الامْبُولَةُ نُفَيْقِ الدَّمْعِ. توسع في القنية الدمعية قبل انفتاحها في الكيس الدمعي.
- **posterior membranaceous a.** الامْبُولَةُ الغشائية الخلفية. انتفاخ في إحدى نهايتي القناة الهلالية الخلفية.
- amuck (= amok)** سَعَارُ القَتْلِ؛ عُكُوك. إعتلال ذهني يتصف بفترة اكتئاب تتلوها محاولة قتل الآخرين وثم الانتحار.
- amusia** عَمَّةُ المَوْسِيقِي. عدم المقدرة على توليد الأنغام الموسيقية أو إدراكها.
- **motor a.** عَمَّةُ المَوْسِيقِي الحَرَكَيِّ. عدم المقدرة على توليد الأنغام الموسيقية.
- **sensory a.** عَمَّةُ المَوْسِيقِي الحِسِّيِّ. عدم المقدرة على إدراك الأنغام الموسيقية.
- amyasthenia (= amyosthenia, myo-athenia, myathenia)** وَهْنٌ عَضَلِيٌّ. ضعف العضلات.
- amyasthenic** وَاهِنُ العَضَلِ. مصاب بالوهن العضلي.
- amychophobia** رُهابُ الخَدَشِ. رهاب الخمش أو الخدش بمخالب القطط والحيوانات.



- amyelencephalia** انْعِدَامُ الدِّمَاغِ والنُّخَاعِ. حالة انعدام الدماغ والنخاع الشوكي خلقياً.
- amyelencephalus** عَدِيمُ الدِّمَاغِ والنُّخَاعِ. مسيخ من دون دماغ ونخاع شوكي.
- amyelia** انْعِدَامُ النُّخَاعِ. حالة انعدام النخاع الشوكي خلقياً.
- amyelic** عَدِيمُ النُّخَاعِ. مسيخ من دون نخاع شوكي خلقياً.
- amyelinic** عديم الميالين: عَدِيمُ الغَمْدِ النُّخَاعِيِّ. بنية أو ليف عصبي من دون غمد نخاعيني.
- amyelonic** 1. عَدِيمُ النُّخَاعِ 2. عَدِيمُ النِّقْيِ. 1. عديم النخاع الشوكي 2. عديم نقي العظام.
- amyelotrophy** ضُمُورُ النُّخَاعِ. ضمور النخاع الشوكي.
- amygdala** لَوْزَةٌ. مصطلح تشريحي للدلالة على بنية شبيهة باللوزة، ويستعمل أحياناً للدلالة على الجسم اللوزي في الدماغ.
- accessory a. (= tonsilla lingualis)** اللَوْزَةُ الإِضَافِيَّةُ. اللوزة اللسانية.
- a. of cerebellum** لَوْزَةُ المُخَيِّحِ. انظر tonsilla cerebelli.
- amygdaloid body** الجِسْمُ اللُّوزِيّ. انظر corpus amygdaloideum.
- amyloid** نَشَوَانِيّ. شبيه النشا.
- amyloidosis** نَشَاءٌ؛ الدَّاءُ النَشَوَانِيّ. ترسب مواد نشوانية في أقسام مختلفة من الجسم.
- senile a.** نَشَاءٌ شَيْخُوخِيّ. ترسب مواد نشوانية في أقسام مختلفة من الجسم وفي الدماغ عند الشيخوخة.
- amyoesthesia** فُقْدَانُ الحِسِّ العَضَلِيّ. فقدان أو قلة الحس العضلي.
- amyoπλαsia** قُصُورُ التَّعَضُّلِ. قصور التكوّن العضلي.
- a. congenita** قُصُورُ التَّعَضُّلِ الخَلْقِيّ. قصور التكون العضلي العام مع تقلص العضلات وشوه المفاصل خلقياً.
- amyostasia** رُعَاشَ العَضَلِ. رعاش العضلات الذي يشاهد بصورة خاصة في الرنح التحركي.
- amyostatic** مُرْتَعِشُ العَضَلِ. المصاب برعاش العضل.
- amyosthenia** وَهْنٌ عَضَلِيّ. انظر amyasthenia.
- amyoϑaxia** رَنَحٌ. انظر ataxia.
- amyoϑaxy** رَنَحٌ. انظر ataxia.
- amyoϑonia (= myatonia)** وَتَى عَضَلِيّ. حالة فقدان التوتر العضلي.
- amyoϑrophia (= amyoϑrophy)** ضُمُورٌ عَضَلِيّ.
- neuralgic a. (= neuralgic amyoϑrophy)** ضُمُورٌ عَضَلِيّ عَصَبِيّ مُؤَلِمٌ.
- a. spinalis progressiva** ضُمُورٌ عَضَلِيّ نُّخَاعِيّ مُتَرَقٌّ. ضمور عضلي بسبب آفة في النخاع الشوكي يزداد بمرور الأيام.
- amyoϑrophy** ضُمُورٌ عَضَلِيّ. ضمور العضلات.
- diabetic a.** ضُمُورٌ عَضَلِيّ سَكْرِيّ. ضمور العضلات المسبب عن داء السكري.
- neuralgic a.** ضُمُورٌ عَضَلِيّ عَصَبِيّ مُؤَلِمٌ. ضمور عضلي يصاحبه ألم عصبي في المنكبين والذراعين العلويين مع شلل عضلات حزام المنكب.
- syphilitic a.** ضُمُورٌ عَضَلِيّ زَهْرِيّ (إِفْرَنْجِيّ). الضمور العضلي الناتج عن داء الإفرنجي.
- amyoϑous** مُعَوَّرُ العَضَلِ؛ فاقد العضل. عضو فيه عضل قليل أو معدومه.
- anabolism** إِبْتِنَاءٌ. العمليات الاستقلابية التي تحوّل المواد الأولية إلى مركبات معقدة يحتاجها الجسم في فعالياته الحيوية أو في بناء أنسجته.
- anacatesthesia** جِسْمٌ الحَوْمِ. الإحساس بالحوم والطوفان في الفضاء.
- anaclisis** إِتْكَالٌ أُمُومِيّ؛ إِتْكَالٌ. 1. اعتماد الطفل المادي والعاطفي المفرط على رعاية أمه له مما يؤثر على تطوره، وقد يؤدي حرمانه من ذلك إلى أثر عكسي 2. إتكال الشخص على عطف الآخرين نحوه.

**anaclitic** اِنْكَالِيٌّ أُمُومِيٌّ. طفل يتصف بالانكسال الأمومي أو شخص يتصف بالانكسال العاطفي على الآخرين.

**anacusia (= anacusis)** وَقْرٌ. الصمم التام.

**anadipsia** سَهَافٌ. العطش الشديد.

**anagnosasthenia** صُعُوبَةُ الْقِرَاءَةِ. الصعوبة التي يعانيها الشخص العُصابي عند القراءة.

**anagoge, anagogy** امثولة النَّفْسِ، الضمير؛ قدوة النفس. الناحية الوجدانية المثالية للنفس، المتعلقة بالقيم المثالية والروحية.

**anagogic** مُتَدَيِّنٌ؛ مِثَالِيٌّ. شخص متمسك بالقيم المثالية والروحية.

**anakatesthesia** جِسْمُ الْحَوَمِ. انظر anacatesthesia.

**anakusia (= anakusis)** وَقْرٌ. انظر anacusia.

**analeptic** مُنْعِشٌ. دواء يعمل كمادة منبهة كالكاڤثين والأمفتامين.

**analgesia** 1. تَسْكِينٌ 2. بُطْلَانُ الْأَلَمِ. 1. التفريغ عن الألم من دون فقدان الوعي 2. غياب حس الألم وخصوصاً عند التنبيه بمنبه مؤذ.

**- a. algera (= a. dolorosa)** أَلَمُ الْجُزْءِ الْمُخَدَّرِ. الشعور التلقائي بالألم في منطقة من الجسم مخدرة أو مزالة الاعصاب.

**- conduction a.** بُطْلَانُ الْأَلَمِ التَّوَصِيلِيِّ. غياب الألم في منطقة من الجسم بتخدير العصب الحسي الذي يغذيها بمخدر.

**- continuous caudal a.** تَسْكِينٌ دَنِيٌّ مُسْتَمَرٌ. التفريغ عن ألم الطلق والولادة بالإرواء المستمر للصفيرتين العجزية والقطنية في الحيز فوق الجافية بمحلول مادة مخدرة.

**- a. dolorosa** أَلَمُ الْجُزْءِ الْمُخَدَّرِ. انظر analgesia algera.

**- electrical a.** تَسْكِينٌ كَهْرَبَائِيٌّ. استعمال تيار كهربائي جيبي واطيء الفلطية لتنبيه بعض الاعصاب عبر الجلد لتسكين بعض المتلازمات المؤلمة.

**- epidural a.** تَسْكِينٌ حَوْلَ الْجَافِيَّةِ. تسكين

الم أو تخدير قسم من الجسم بحقن مادة مخدرة في الحيز خارج الجافية في القناة الفقارية.

**- hysterical a.** بُطْلَانُ الْأَلَمِ الْهَيْسْتِيرِيِّ. فقدان حس الألم في منطقة من الجسم لسبب هراعي من دون وجود أية آفة عضوية.

**- infiltration a.** تَسْكِينٌ إِرْتِشَاجِيٌّ. تخدير بعض النهايات العصبية برشح محلول مخدر تحت الجلد في منطقة المداخلة الجراحية.

**- narcolocal a.** تَسْكِينٌ مُوَضِعِيٌّ. التسكين الموضعي الذي يتولد في منطقة محددة قبل تبيجه بسبب المداواة قبل التبيجية المسبقة.

**- a. panaris** دَاحِسٌ مُخَدَّرٌ. داحس غير مؤلم في إصبع المصاب بتكثف النخاع.

**- paretic a.** بُطْلَانُ الْأَلَمِ الْخَرْلِيِّ. فقدان حس الألم الذي يترافق مع الشلل الجزئي.

**- perineural a.** تَسْكِينٌ حَوْلَ الْعَصَبِ. تسكين بترشيع محلول مخدر حول العصب الحسي.

**- permeation a. (= surface a.)** تَسْكِينٌ سَطْحِيٌّ؛ تسكين بالاختراق.

**- relative a.** تَسْكِينٌ نِسْبِيٌّ. نوع من التبيج العام غير التام يحتفظ فيه المريض بوعيه مع انعدام حس الألم أو نقصه لحدّ محتمل.

**- spinal a.** تَسْكِينٌ نَحَاعِيٌّ. انظر epidural analgesia.

**- surface a.** تَسْكِينٌ السَطْحِ. تخدير سطحي بوضع مادة مخدرة على غشاء مخاطي كالعين والأنف والبلعوم والحنجرة والإحليل.

**analgesic** مُسَكِّنٌ؛ 1. عامل مفرج أو مخفف للألم 2. غير حساس للألم.

**analgetic (= analgesic)** مُسَكِّنٌ، يبطل الألم.

**analgia** بُطْلَانُ الْأَلَمِ. انعدام حس الألم.

**analgic** بَاطِلُ الْأَلَمِ. غير حساس للألم.

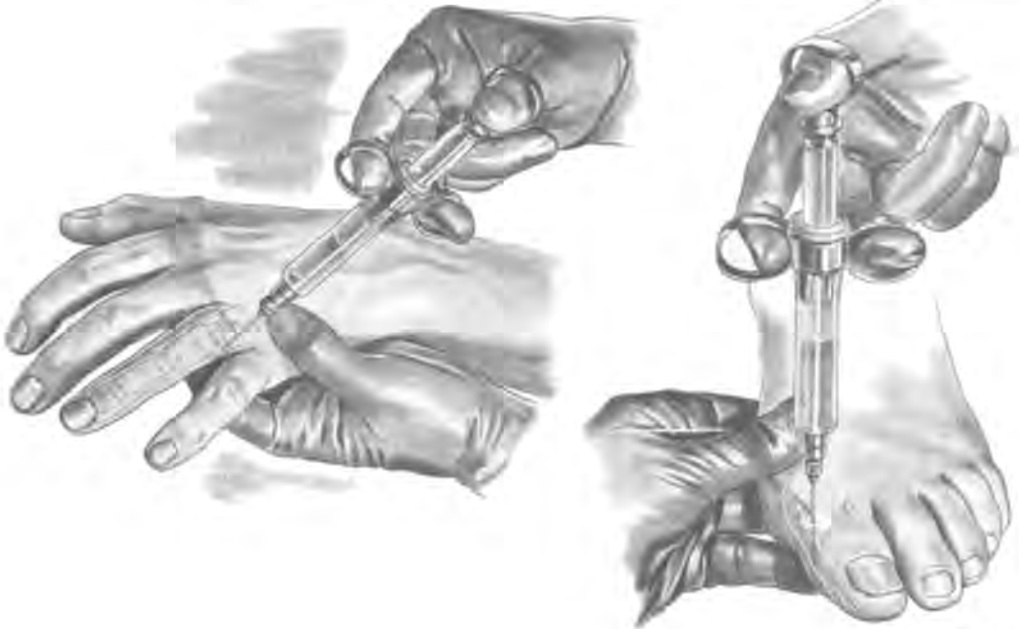**analgognosia** عَمَةُ الْأَلَمِ.

**anality** الشَّرْجِيَّةُ. مجموع الصفات النفسانية الحسية والسلوكية الشخصية المستمدة من مرحلة التطور الجنسي النفساني الشرطي.

- analysis** .psychoanalysis .تَحْلِيل. انظر التحليل.
- analyst** مُحَلِّل. من يقوم بالتحليل النفسي أو غيره. انظر psychoanalyst.
- anamnesis** 1. إِذْكَارٌ. 2. ذَكَارٌ. 1. تَذَكُّرٌ. 2. التاريخ المرضي الذي يصفه المريض وخصوصاً عن تاريخه الصحي قبل بدء المرض الحالي.
- associative a.** إِذْكَارٌ اِرْتِبَاطِيٌّ. طريقة للحصول على التاريخ المرضي النفسي بمحاولة تمكين المريض من ربط أعراضه المرضية مع حالاته العاطفية وعلاقاته الشخصية مع الآخرين في محيطه.
- anamnestic** إِذْكَارِيٌّ. متعلق بالإذكار.
- ananastasia (=astasia)** تَعَدُّرُ الوَقُوفِ؛ اللأَوْقُوفِيَّةُ. عدم المقدرة على الوقوف أو القيام من المقعد.
- anancastic** وَسْوَاسِيٌّ قَسْرِيٌّ. انظر obsessive-compulsive.
- anandia** صُمَات. انظر aphemia.
- anaphia** اِنْعِدَامُ حِسِّ اللُّمْسِ. نقص أو انعدام حس اللمس التام.
- anaphrodisia** اِجْفَارٌ. فقدان الرغبة الجنسية.
- anaphrodisiac** مَجْفِرَةٌ. عامل أو دواء يثبِّط الباه أو الرغبة الجنسية.
- anaplasia** كَشْمٌ. فقد التمايز الخلوي.
- anaptic** فَاقِدُ حِسِّ اللُّمْسِ.
- anarithmia** فَقْدُ مَقْدَرَةِ العَدِّ. انعدام المقدرة لى الحساب أو العد بسبب آفة مركزية.
- anarthria** تَعَدُّرُ النُّطْقِ؛ عُقْلَةٌ. رتة أو عسر التلغظ الشديد.
- a. literalis** تَأْتَأَةٌ. انظر stuttering.
- anastomosis, crossed nerve** مُفَاعَرَةٌ عَصْبِيَّةٌ تَصَالِبِيَّةٌ. قطع عصبين وربط القسم المركزي من كلٍ منهما مع القسم الطرفي للعصب الآخر.
- andromania** عُظْمَةٌ. فرط الرغبة الجنسية عند النساء. انظر nymphomania.
- androphile, androphilic** 1. مُجِبٌّ البَشَرِ. 2. مُجِبٌّ الذُّكُورِ. 1. تفضيل البشر على باقي الحيوانات. 2. الرغبة الجنسية نحو الذكور.
- androphobia** رُهَابُ الذُّكُورِ. الخوف من الذكور أو بغضهم.
- anelectrotonus** تَوَثُّرٌ مَضْعَدِيٌّ. نقص هَيُوجِيَّة العصب تحت منطقة المصعد عند مرور الدفعة العصبية في العصب.
- anemophobia** رُهَابُ الرِّيحِ. الخوف الشديد غير المبرر من الرياح.
- anencephalia** اِنْعِدَامُ الدُّمَاجِ. انظر anencephaly.
- anencephalus (= anencephalous)** عَدِيمٌ الدُّمَاجِ. شذوذ خلقي يتصف بانعدام قبة القحف ونصفي كرة المخ أو بوجود آثار قليلة لهما ملتصقتان بقاع القحف.
- anepithymia** اِنْعِدَامُ الشَّهِيَّةِ. انعدام الشهية للطعام.
- anerethisia** قَلَّةُ الهَيُوجِيَّةِ. قلة هَيُوجِيَّة البنية الهيوجة.
- anergia** اِسْتِعْطَالٌ. تعطل.
- anergic** عَاطِلٌ. 1. غير فعال. 2. واهن. 3. تعطلي.
- anergy** اِسْتِعْطَالٌ. وَهْنٌ، قلة الطاقة والتعطل.
- anesthescinesia, anesthekinesia** فِقْدَانُ الحِسِّ والحَرَكَةِ. فقدان الحس والقدرة على الحركة.
- anesthesia** 1. تَبْنِيحٌ؛ تَخْدِيرٌ. 2. خَدْرٌ. فقدان الإحساس أو الحس بصورة عامة ويستعمل المصطلح بصورة خاصة لفقدان حس الألم والذي يولد للتمكين من القيام بالمداخلات الجراحية.
- angiospastic a.** خَدْرٌ بِاِنْقِبَاضِ الأوعِيَةِ. خدر يتولد عن تشنج الاوعية الدموية.
- balanced a.** تَبْنِيحٌ مُتَوَازِنٌ. تبنيح يولد باستعمال عدة مبنجات بكميات كافية من كل منها لإحداث التأثير الامثل من دون استعمال كميات كبيرة من احدها تجنباً لاضراره غير المرغوبة.
- basal a.** تَبْنِيحٌ أُسَاسِيٌّ. تخدير اولي

- بمداواة المريض قبل التبنيج العميق، وبذلك يمكن تقليل الكمية اللازمة من المبنج الضروري للعملية.
- **block a.** **تَبْنِيجٌ إِخْصَارِيٌّ.** تبنيج موضعي يتم بإحصار العصب الحسي المغذي للمنطقة المبنجة.
- **bulbar a.** **خَدْرٌ بَصَلِيٌّ.** نقص الإحساس الذي يتولد عن آفة في الجسر.
- **caudal a.** **تَبْنِيجٌ عَجْرِيٌّ.** تبنيج يولد بحقن المبنج في القناة العجزية.
- **central a.** **خَدْرٌ مَرْكَزِيٌّ.** نقص الإحساس الذي يتولد عن آفة مركزية في الجهاز العصبي.
- **cerebral a.** **خَدْرٌ مُخِّيٌّ.** نقص الإحساس الذي يتولد عن آفة في المخ.
- **closed a.** **تَبْنِيجٌ مُغْلَقٌ.** تبنيج إنشاقى بإعادة تنفس الغاز المبنج خلال جهاز مغلق يضاف إليه الأكسجين ويمتص منه ثاني أكسيد الكربون المولد.
- **colonic a.** **تَبْنِيجٌ قَوْلُونِيٌّ.** تبنيج يولد بحقن المبنج في المستقيم وإلى القولون.
- **combined a. (= balanced a.)** **تَبْنِيجٌ مُتَوَازِنٌ.**
- **compression a.** **خَدْرٌ انْضِغَاطِيٌّ.** خدر يتولد عن انضغاط العصب الحسي.
- **conduction a. (= regional a.)** **تَبْنِيجٌ نَاجِيٌّ.**
- **crossed a.** **خَدْرٌ شِقِيٌّ مُتَصَالِبٌ.** انظر *hemianesthesia cruciata*.
- **dissociated a.** **خَدْرٌ مُتَفَارِقٌ.** فقدان بعض الحواس مع بقاء بعض الحواس الأخرى بحالة سليمة.
- **dissociation a. (= dissociated a.)** **خَدْرٌ مُتَفَارِقٌ.**
- **doll's head a.** **خَدْرٌ رَأْسِ الدُّمِيَّةِ.** خدر يصيب الرأس والرقبة والقسم العلوي من الصدر فقط.
- **a. dolorosa** **خَدْرٌ مُؤَلِمٌ.** ألم في منطقة خدراء.
- **electric a.** **تَبْنِيجٌ كَهْرَبَائِيٌّ.** تبنيج يولد بإمرار تيار كهربائي في المنطقة.
- **endobronchial a.** **تَبْنِيجٌ دَاخِلُ القَصْبَةِ.** تبنيج غازي تمرر المادة المبنجة فيه خلال أنبوب يوضع داخل إحدى القصبات الهوائية.
- **endotracheal a.** **تَبْنِيجٌ دَاخِلُ الرُّغَامِيِّ.**
- تبنيج غازي تمرر المادة المبنجة فيه خلال أنبوب يوضع داخل الرغامى.
- **epidural a.** **تَبْنِيجٌ خَارِجُ الجَافِيَّةِ.** تخدير يولد بحقن المبنج في الحيز حول الجافية.
- **facial a.** **خَدْرٌ وَجْهِيٌّ.** فقدان الحس في الوجه، يتولد عن آفة في العصب الوجهي.
- **frost a.** **تَبْنِيجٌ بِالتَّغْلِيحِ.** تخدير يولد بتبريد المنطقة برشها بنفثات شديدة من غاز طيار.
- **gauntlet a.** **خَدْرٌ قَفَازِيٌّ.** خدر يصيب اليد والمعصم بتوزيع قفازي الشكل.
- **general a.** **تَبْنِيجٌ عَامٌّ.** تبنيج الجسم كله مع فقدان الوعي وحس الألم من كل أنحاء الجسم مع ارتخاء العضلات التام أو الجزئي.
- **girdle a.** **خَدْرٌ حِرَامِيٌّ.** خدر يصيب المنطقة المحيطة بالحوض.
- **glove a. (= gauntlet a.)** **خَدْرٌ قَفَازِيٌّ.**
- **gustatory a.** **خَدْرٌ ذَوْقِيٌّ.** فقدان حس الذوق.
- **hypnosis a.** **تَبْنِيجٌ تَنْوِيْمِيٌّ.** تبنيج يولد بعملية تنويم المريض.
- **hypotensive a.** **تَبْنِيجٌ خَافِضٌ لِلضَّغَطِ.** تبنيج يولد مع خفض ضغط الدم للتقليل من النزف.
- **hypothermic a.** **تَبْنِيجٌ تَبْرِيدِيٌّ.** تبنيج يولد بتخفيض درجة حرارة الجسم بصورة مقصودة.
- **hysterical a.** **خَدْرٌ هُرَاعِيٌّ؛ خَدْرٌ هِسْتِيرِيٌّ.** فقدان حس اللمس الذي يرافق بعض أنواع الهستيريا، ومن الممكن تشخيصه لعدم موافقة مواضعه مع مواضع انتشار العصب الحسي للمنطقة.
- **infiltration a.** **تَبْنِيجٌ إِرْشَاحِيٌّ.** تبنيج موضعي يولد برشح محللول المخدر حول نهايات العصب الحسي للمنطقة.
- **inhalation a.** **تَبْنِيجٌ إِنْشَاقِيٌّ.** تبنيج يولد باستنشاق مبنج طيار أو غازي.
- **insufflation a.** **تَبْنِيجٌ نَفْخِيٌّ.** تبنيج يولد بنفخ مزيج من غازات مبنجة أو من أبخرة مبنج طيار خلال أنبوب يدخل إلى المجاري التنفسية.
- **intercostal a.** **تَبْنِيجٌ وِرْبِيٌّ.** تبنيج يولد بإحصار أحد الأعصاب الوربية (بين الضلعية).

- **intraspinal a. (= spinal a.)** 1. تَبْنِيحُ نُخَاعِيّ 2. خَدَّرَ نُخَاعِيّ.
- **intravenous a.** تَبْنِيحُ وِرِيدِيّ. تبنيج يولد بحقن المبنج داخل الوريد.
- **local a.** تَبْنِيحُ مَوْضِعِيّ. تبنيج موضع محدد من الجسم.
- **lumbar epidural a.** تَبْنِيحُ قَطْنِيّ خَارِجَ الْجَافِيَةِ. تبنيج يولد بحقن المبنج خارج الجافية في المنطقة القطنية للنخاع.
- **mental a.** خَدَّرَ ذَهْنِيّ. فقدان المقدرة على التعرف وإدراك الإحساسات.
- **mixed a. (= balanced a.)** تَبْنِيحُ مُخْتَلِط.
- **muscular a.** خَدَّرَ عَضَلِيّ. فقدان الحس العضلي.
- **nausea a.** فِقْدَانُ حِسِّ الْعَثْيَانِ. عدم الإحساس بالغثيان الذي تهيجه عادة المنبهات المؤذية أو المعرزة.
- **nerve blocking a. (= regional a.)** تَبْنِيحُ بِالْإخْصَارِ الْعَصْبِيّ؛ تَبْنِيحُ نَاجِيّ.
- **olfactory a.** خُدْرَ شَمِيّ. انظر anosmia.
- **open a.** تَبْنِيحُ مَفْتُوح. تبنيج إنشاقى عام مفتوح.
- **paraneural a.** تَبْنِيحُ حَوْلَ الْعَصَبِ. تبنيج ارتشاقى بحقن المبنج حول العصب الحسي.
- **partial a.** خَدَّرَ جُزْئِيّ. خدر موضعي مع الاحتفاظ ببعض الإحساسات.
- **peripheral a.** خَدَّرَ مُجِيطِيّ. فقدان الحس في منطقة من الجسم بسبب تغييرات أو آفة العصب الحسي المحيطي.
- **permeation a.** تَبْنِيحُ السُّطْحِ. تبنيج سطح الجسم أو العضو بوضع المبنج عليه مباشرة وعادة ما يوضع على سطح الغشاء المخاطي.
- **pressure a.** تَبْنِيحُ ضَغْطِيّ. تبنيج يولد بمبنج موضعي يضغط في النسيج.
- **rectal a.** تَبْنِيحُ مُسْتَقِيمِيّ. تبنيج يولد بحقن المبنج داخل المستقيم.



anesthesia, local

التخدير الموضعي: طريقة التخدير الموضعي بإحصار عصب إصبع اليد وإبهام القدم بحقن المخدر حول العصب المغذي لهما.

- **refrigeration a.** تَبْنِيجٌ تَبْلِيجِيٌّ. تبنيج يولد باستعمال العاصبة وتبريد المنطقة لدرجة الانجماد تقريباً.
- **regional a.** تَبْنِيجٌ نَاجِيٌّ. تبنيج منطقة من الجسم بإحصار عصبها الحسي بطريقة حقن موضعي حول العصب.
- **segmental a.** خَدَرٌ قَطْعِيٌّ: خَدَرٌ جَذْرِيٌّ. خدر يتولد بقطع الجذور النخاعية.
- **spinal a.** 1. تَبْنِيجٌ نَخَاعِيٌّ 2. خَدَرٌ نَخَاعِيٌّ. 1. تبنيج يولد بحقن المبنج حول النخاع في الحيز تحت العنكبوتي 2. فقدان الحس بسبب آفة النخاع الشوكي.
- **splanchnic a.** تَبْنِيجٌ حَشْوِيٌّ. تبنيج يولد بحقن المبنج حول العقدة الهلالية.
- **subarachnoidal a. (= spinal a.)** تَبْنِيجٌ تَحْتَ الْعَنْكَبُوتِيَّةِ.
- **surface a. (= permeation a.)** تَبْنِيجٌ السَّطْحِ.
- **surgical a.** تَبْنِيجٌ جِرَاحِيٌّ. تبنيج عميق لدرجة يسمح بالمداخلة الجراحية من دون إيلام المريض.
- **tactile a. (= anaphia)** خَدَرٌ لَمْسِيٌّ. فقدان حس اللمس.
- **thermal a. thermic a.** خَدَرٌ حَرَارِيٌّ. فقدان حس الحرارة.
- **topical a. (= surface a.)** تَبْنِيجٌ سَطْحِيٌّ.
- **total a.** خَدَرٌ شَامِلٌ. فقدان كل أنواع الحس في المنطقة.
- **traumatic a.** خَدَرٌ رَضْحِيٌّ. خدر ينتج عن إصابة رضحية للعصب.
- **twilight a. (= twilight sleep)** خَدَرٌ غَلَسِيٌّ: نَوْمٌ غَلَسِيٌّ.
- **unilateral a. hemianesthesia** انظر شَقِيٌّ.
- **visceral a.** خَدَرٌ حَشْوِيٌّ. فقدان الحس الحشوي.
- anesthesimeter (= anesthesiometer)**
1. مِقْيَاسُ التَّبْنِيجِ 2. مِقْيَاسُ الخَدْرِ. آلة لقياس عمق التبنيج 2. آلة لقياس درجة الخدر.
- anesthetic** 1. بَنْجٌ: مُبْنِجٌ (ج: مُبْنِجَات) 2. تَبْنِيجِيٌّ: تَخْدِيرِيٌّ. 1. عامل أو دواء يستعمل لإزالة حس الألم. 2. متعلق بالتبنيج أو مولد له.
- **general a.** بَنْجٌ عَامٌ. عامل أو دواء يولد التبنيج العام.
- **local a.** بَنْجٌ مَوْضِعِيٌّ. دواء يولد تبنيجاً في موضع محدود من الجسم ويتم ذلك بحصر العصب الحسي للمنطقة.
- **topical a.** بَنْجٌ سَطْحِيٌّ. مبنج يوضع على سطح الجلد أو الغشاء المخاطي مباشرة.
- anesthetospasm** تَشَنُّجٌ خَدْرِيٌّ. تشنج المنطقة مع خدرها.
- aneurogenic** عَدِيمُ التَّعْصِيبِ. يتصف بعدم تولد الأعصاب فيه.
- aneurysm** أُمُّ الدَّمِ (ج: أمهات الدم). كيسة تتولد من تمدد جدران الشريان أو الوريد أو القلب مولدة ورماً نابضاً.
- **berry a.** أُمُّ الدَّمِ التَّوتِيَّةِ. أم دم كيسية صغيرة في أحد الشرايين الدماغية وعادة ما تكون عند اتصال الأوعية في دائرة ويليس وغالباً ما تنفجر وتولد نزفاً تحت العنكبوتية.
- **brain a. (= berry a.)** أُمُّ الدَّمِ الدِّمَاغِيَّةِ.
- **cerebral a. (= berry a.)** أُمُّ الدَّمِ المُخِيَّةِ.
- **intracranial a.** أُمُّ الدَّمِ دَاخِلِ القُحْفِيَّةِ. أي من أمهات الدم التي تتولد داخل القحف.
- **suprasellar a.** أُمُّ الدَّمِ فَوْقَ السَّرْحِيَّةِ. أم الدم في الشريان السباتي الباطن والتي تتوضع فوق السرج التركي.
- angialgia** أَلَمُ الوَعَاءِ. ألم في أحد الأوعية الدموية.
- angina** دَبْحَةٌ. ألم تشنجي خانق خصوصاً الذبحة الصدرية.
- **a. capitis (= headache)** ذبحة رأسية: صُدَاعٌ.
- angiodynia (= angialgia)** أَلَمُ الوَعَاءِ.
- angiography, cerebral** تَصْوِيرُ الأَوْعِيَّةِ الدِّمَاغِيَّةِ. التصوير الشعاعي لأوعية الدماغ بعد حقنها بمادة مبيّنة.
- angioneuralgia** أَلَمٌ عَصْبِيٌّ وَعَاقِيٌّ. حالة تتصف بالألم محرق في أحد الأطراف مع الوذمة والاحمرار.

- angioneurectomy** اِسْتِنْصَالُ عَصَبِيٍّ وعائي. قطع عصب ووعاء إحدى المناطق.
- angioneuropathy** اِعْتِلَالُ عَصَبِيٍّ وَعَائِيٍّ. اعتلال عصبى يؤثر غالباً على الأعصاب الوعائية فيؤدي إلى تشنج الأوعية أو شللها أو شلل المحرك الوعائي.
- angioneurotic** عُصَابِيٍّ وَعَائِيٍّ. متعلق بالاعتلال العصبي الوعائي.
- a. edema (= angioedema)** وَذَمَّةٌ عَصَبِيَّةٌ وعائِيَّةٌ. وذمة موضعية تنتج عن توسع الشعيرات وزيادة نفوذيتها.
- angle** زَاوِيَّةٌ.
- cerebellopontine a.** الزَاوِيَّةُ الْمُخَيَّخِيَّةُ الجسريَّةُ. الزاوية المكونة بين المخيخ والجسر.
- iridial a. (= iridocorneal a.)** الزَاوِيَّةُ الفُرْجِيَّةُ القرنيَّةُ. الزاوية المكونة بين قرنية العين وقرنيته.
- angophrasia** نُطْقٌ مُتَقَطِّعٌ؛ فَرَنْتَةٌ. كلام طبيء ومتعب يحصل في الخزل العام.
- anhaphia (= anaphia)** اِنْعِدَامُ جِسْنِ اللَّمْسِ.
- anhedonia** اِلْتِلَافٌ. عدم الشعور باللذة أو السعادة حتى في الأعمال والحالات المبهجة.
- anhidrosis** اِنْقِطَاعُ التَعَرُّقِ. غياب أو قلة التعرق.
- thermogenic a.** اِنْقِطَاعُ التَعَرُّقِ الحَرِّيِّ. وفن انقطاع التعرق يحدث في المناطق الحارة.
- anilingus** لَاعِقُ الشَّرْجِ. تهيج جنسي للشرج بالشفيتين واللسان.
- animal, decerebrate** حَيَوَانٌ مَفْصُولُ المُخِّ. حيوان تجريبي نزع منه الدماغ المقدم أو المخ.
- animal, spinal** حَيَوَانٌ نُخَاعِيٍّ. حيوان تجريبي قطع نخاعه وفصل عن دماغه.
- animal, thalamic** حَيَوَانٌ مِهَادِيٍّ. حيوان تجريبي قطع جذع دماغه فوق مستوى المهاد مباشرة.
- aniridia** اِنْعِدَامُ الفُرْجِيَّةِ. غياب قرنية العين.
- aniseikonia** تَفَاوُتُ الصُّورَتَيْنِ. تباين صورتين المولدتين في العينين للجسم المنظور بهما في الحجم والشكل.
- anisoaccommodation** تَفَاوُتُ التَكْيُفِ. تباين قابلية تكيف العينين.
- anisocoria** تَفَاوُتُ الحَدَقَتَيْنِ. تباين سعة حدقتي العينين.
- anisometropia** تَفَاوُتُ اِنْكَسَارِ. تفاوت درجة انكسار العينين.
- anisophoria** حَوَالٌ مُتَفَاوِتٌ. خلل توازن عضلات العينين فتتولد فيهما صورتان بمستويين مختلفين.
- anisopia** تَفَاوُتُ اِلْبْصَارِ. تباين الإبصار بالعينين.
- ankle** كَأَجِلٌ. جزء الطرف السفلي الذي يعلو القدم مباشرة.
- a. clonus** اِنظَرِ clonus
- a. jerk** نَفْضَةُ الكَأَجِلِ. انظر jerk
- ankylocheilia** اِلْتِصَاقُ الشَّفَتَيْنِ. التصاق الشفتين ببعضهما البعض.
- ankyloglossia** اِلْتِصَاقُ اللِّسَانِ. التصاق اللسان الذي يحدد حركته ويؤدي إلى خلل التلفظ وصعوبته.
- ankylophobia** رُهَابُ القَسْطِ. الخوف من القسط في حالات كسور العظام أو التهابات المفاصل.
- anociassociation** اِبْطَالُ التَّدَاعِيَاتِ المُوَدِّيَّةِ. في التخدير هو حقن السكوبولامين والمورفين قبل إجراء العملية بساعة واحدة لمنع الصدمة الجراحية ثم إحصار حس الألم بحقن المسكنات المحصورة له حول منطقة العملية بعد إجرائها للتقليل من الصدمة الجراحية.
- anociation (= anociassociation)** اِبْطَالُ التَّدَاعِيَاتِ المُوَدِّيَّةِ.

**anocithesia (= anociassociation)**

إِبْطَالُ الدَّعَايَاتِ الْمُؤَذِّيَّةِ.

**anodal block**

إِحْصَارٌ مُضْعِدِيٌّ. إحصار الدفعة العصبية عند مرورها تحت المسرى المصعدي الموضوع على الليف العصبي.

**anodal closure contraction**

تَقْلُصُ الغَلْقِ المَضْعِدِيِّ. انظر contraction.

**anodal opening contraction**

تَقْلُصُ الفَتْحِ المَضْعِدِيِّ. انظر contraction.

**anode**

مَضْعِدٌ. القطب الموجب في الدائرة الكهربائية أو في البطارية الكهربائية.

**anodmia**

انعدام الشم؛ خُشَامٌ. انظر anosmia.

**anodyne**

مُسَكِّنٌ. دواء يخفف أو يزيل الألم.

**anodynia**

إِنْعِدَامُ الأَلَمِ. عدم وجود الألم.

**anoia (= insanity)**

هَبْلٌ؛ عَتَّةٌ. الجنون أو التخلف العقلي الشديد.

**anomaly**

شُدُوذٌ. (ج: شُدُوذَاتٌ). انحراف كبير عن المقياس السوي خاصة عندما يتسبب من عيب خلقي.

**- developmental a.**

شُدُوذٌ نَمَائِيٌّ. شذوذ يتولد عن سوء تطور الجنين.

**anomia**

فَقْدُ التَّسْمِيَةِ. عدم المقدرة على تسمية المواد والأشياء أو عدم المقدرة على تذكر أسمائها.

**anorexia**

قَهْمٌ. فقدان الشهية للطعام.

**- a. nervosa**

قَهْمٌ عَصَابِيٌّ. اضطراب نفسي يصيب الإناث غالباً ويبدأ عند سن البلوغ ويتصف بالخرف من السمعة ورفض الاحتفاظ بأدنى وزن قياسي والاعتقاد بانهن مفراطات الوزن حتى عندما يكن هزيلات فينقطعن عن الطعام ويؤدي ذلك إلى انقطاع الحيض لديهن.

**anorexigenic (= anorexiant)**

مُقَهِّمٌ. عامل يقلل الشهية للطعام.

**anosmia**

خُشَامٌ. انعدام حس الشم.

**- a. gustatoria**

خُشَامٌ تَذْوِقِيٌّ. انعدام حس شم الطعام.

**- preferential a.**

خُشَامٌ نَوْعِيٌّ. انعدام حس الشم لبعض الروائح فقط.

**- a. respiratoria**

خُشَامٌ تَنْفُسِيٌّ. انعدام حس الشم لانسداد الأنف.

**anosmic**

مَخْشُومٌ؛ خُشَامِيٌّ. مصاب بالخشام أو منسوب إليه.

**anosognosia**

عَمَّةُ العَاهَةِ. عدم المعرفة أو رفض الاعتراف بالإصابة أو بالمرض العصبي كالشلل مثلاً.

انعدام الشم؛ **anosophrasia (= anosmia)** خُشَامٌ.**ansa**

عُرْوَةٌ. (ج: عُرَى). مصطلح تشريحي يدل على بنية عروية الشكل.

**- a. cervicalis**

العُرْوَةُ الرَّقِيبِيَّةُ. عروة عصبية في الرقبة تغذي العضلة تحت اللامية تتكوّن من الياف من الجذرين الرقبين الأول والثاني وتتصل بالعصب تحت اللساني والجذرين الرقبين الثاني والثالث.

**- a. hypoglossi**

العُرْوَةُ تَحْتَ اللِّسَانِيَّةِ، العُرْوَةُ الرَّقِيبِيَّةُ.

**- a. lenticularis**

العُرْوَةُ العَدْسِيَّةُ. سبيل عصبي صغير يبدأ من الكرية الشاحبة للنواة العدسية ويمتد حول الحافة الإنسية للمحفظة الداخلية ويختلط مع الياف الحزمة العدسية وتتشابك بعض أليافه مع النوى تحت المهادية وتمتد الألياف الأخرى حتى المهاد.

**- ansae nervorum spinalium**

عُرَى الأعصاب النَّخَاعِيَّةِ. عرى الياف عصبية تتصل بالجذور الأمامية للأعصاب النخاعية.

**- a. peduncularis**

العُرْوَةُ السُّوقِيَّةُ. مجموعة من الياف عصبية تربط النواة اللوزية والباحة الكمثرية والقسم الأمامي من الوطاء والعديد من النوى المهادية ببعضها البعض، وتمر حزماتها العصبية تحت المحفظة الداخلية.

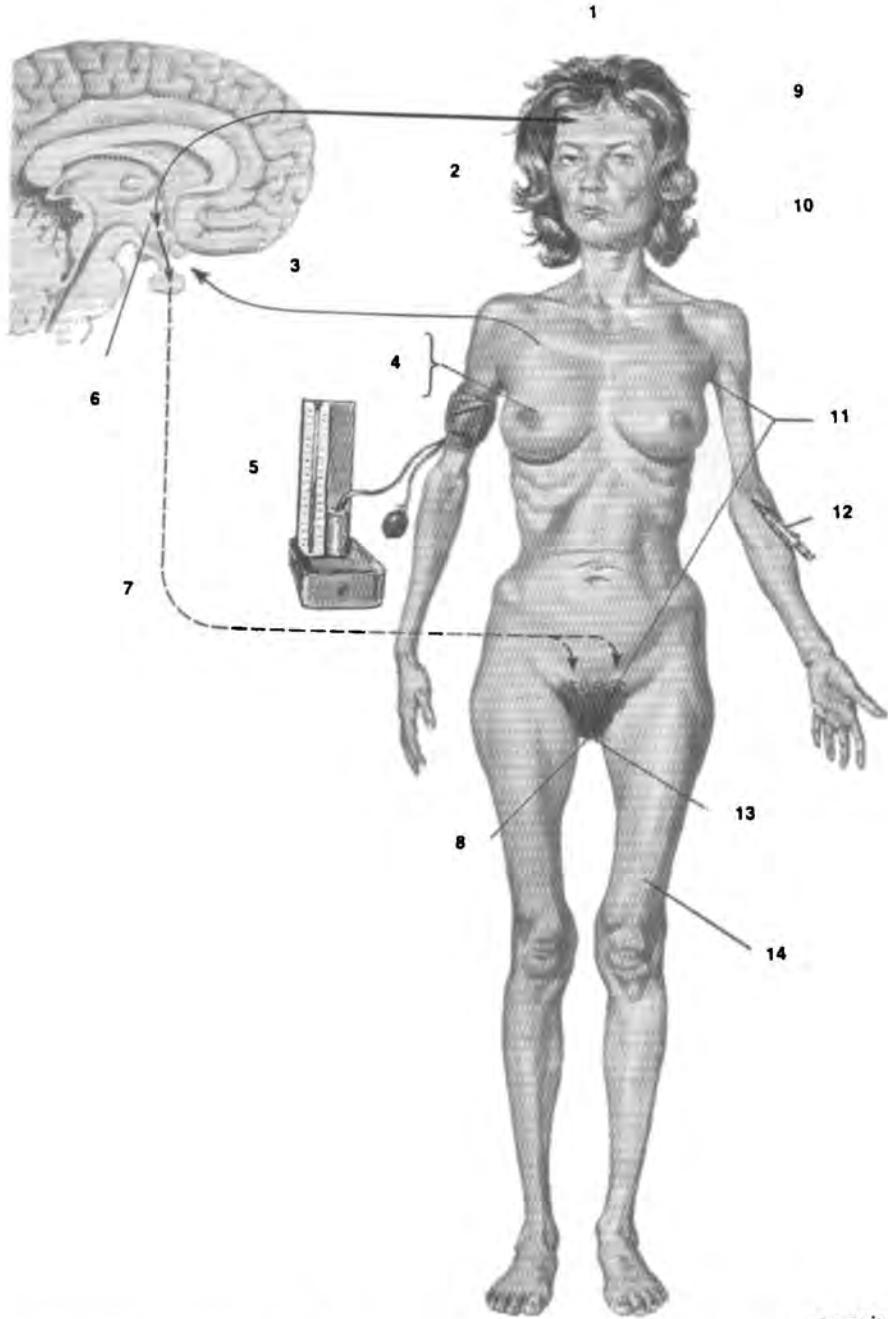
**- a. subclavius**

العُرْوَةُ تَحْتَ التَّرْقُوِيَّةِ. خيوط عصبية تمر أمام وخلف الشريان تحت الترقوي لتكوّن عروة تربط العقدتين الرقبيتين الوسطية والسفلية.

**- a. Vieussens (= a. subclavius)**

العُرْوَةُ تَحْتَ التَّرْقُوِيَّةِ.





anorexia nervosa

القهم العُصَاصِي: اضطراب عصابي ذهاني واعراضه وعلاماته: (1) كراهية الطعام النفساني المنشأ (2) اليقظة والعدوانية (3) قصور الوجه النخامي للغدة التناسلية بسبب السغب (4) عدم ضمور الثدي (5) هبوط ضغط الدم (6) التثبيط النفساني المنشأ للمراكز الوطائية الموجهة للغدة التناسلية العنيفة للمشاهدة (7) هبوط الهرمون المنبه للغدة التناسلية (8) انقطاع الطمث (9) هبوط معدل الاستقلاب القاعدي (10) الهبوط السوي لتركيز اليود (11) بقاء شعر الإبطن والعانة سوياً (12) بقاء اليود المرتبط بالبروتين سوياً (13) 17- هيدروكسي كورتيزون البول سوي (14) السغب الشديد.

- a. vitellina الغرورة المحيية. وريد جنيني يبدأ من الكيس المحي ويمر إلى الوريد السري.
- antagonist** مُنَاهِضَةٌ.
- associated a's. مُنَاهِضَاتٌ مُتْرَابِطَةٌ. عضلات تعمل على أجزاء مختلفة ولكنها تعمل سوية لتحركها باتجاهات متوازية.
- direct a's. مُنَاهِضَاتٌ مُبَاشِرَةٌ. عضلات تعمل على نفس الجزء من الجسم ويؤدي عملها المشترك إلى تثبيت واستقرار الجزء.
- narcotic a. مُنَاهِضَةٌ المُخَدَّر. عامل مضاد لعمل المخدرات على الجهاز العصبي.
- antalgic** مُسَكِّنٌ: مُسْتَبَعِدُ الأَلَمِ. أنظر antalgic.
- antalgic** مُسَكِّنٌ: مُسْتَبَعِدُ الأَلَمِ.
1. عامل أو عمل يقاوم أو يجنب الألم، مثل اتخاذ وضع معين أو القيام بمشية خاصة تقلل الألم.
2. مسكِّن.
- antanalgesia** قَرَطٌ حَسِّنُ الأَلَمِ. زيادة حساسية الألم بسبب استعمال بعض الأدوية التي تهبط عتبه.
- antasthenic** مُضَادُّ الوَهْنِ. عامل أو دواء مضاد للوهن يعيد النشاط للجسم.
- antephiatic** مُضَادُّ الكَابُوسِ. عامل أو دواء يمنع حدوث الكابوس والأحلام المزعجة.
- anterograde amnesia** نَسَاوَةٌ الأَلْحَقِ. أنظر amnesia.
- anterotic (= antaphrodisiac)** مُجْفِرٌ. عامل مضاد للشهوة الجنسية.
- anthophobia** زُهَابُ الزُّهُورِ. كراهية الزهور والتخوف منها.
- anthropophobia** زُهَابُ المُجْتَمَعَاتِ. التخوف من المجتمعات البشرية.
- antiadrenergic** مُضَادُّ الفِعْلِ الأَدْرِينَالِينِيِّ. 1. عامل يصاد عمل الدفعات العصبية المنقولة في الألياف العصبية الودية بعد العقدية الأدرينالية الفعل 2. عامل مضاد لفعل الأدرينالين أو النورادرينالين.
- antianxiety** مُضَادُّ القَلَقِ. دواء مضاد للقلق.
- antiapoplectic** مُضَادُّ السَكْتَةِ. دواء يفرج عن السكتة أو يمنعها.
- antibiotic** مُضَادُّ حَيَوِيٍّ. مادة كيميائية يولدها حي مجهري لها القدرة على تثبيط تكاثر أو قتل أحياء مجهرية أخرى.
- antibody** الضَّدُّ. جزيء غلوبولين مناعي ذو نسق حمض أميني خاص يمكنه من التفاعل مع المستضد الذي حفز توليده.
- anticathexis** كَبْتُ الأفكارِ. الطاقة الضرورية للأنا كي يتمكن من كبت الأفكار غير المرغوبة.
- anticephalalgic** مُضَادُّ الصُّدَاعِ. ما يعالج أو يمنع الصداع.
- anticholinergic** مُضَادُّ الفِعْلِ الكُولِينِيِّ. 1. عامل يحصر مرور الدفعات عبر نهايات الأعصاب اللاودية 2. عامل مضاد لفعل الأسيتيل كولين.
- anticholinesterase** مُضَادُّ إِسْتِيرَازِ الكُولِينِ. دواء يمنع حلمة الأسيتيل كولين بإنزيم إستيراز الكولين مما يتيح له العمل لمدة طويلة وبفعالية عالية.
- anticoagulant** مانع التَخَثُّرِ. دواء يمنع تخثر الدم يستعمل للوقاية من الخثار أو في معالجته.
- anticonvulsant** مُضَادُّ الإِخْتِلَاجِ. دواء يعالج الاختلاج أو يفرج عنه.
- antidepressant** مُضَادُّ الإِكْتِنَابِ. دواء يعالج الاكتئاب أو يفرج عنه ويحسن مزاج المريض.
- antidromic** مُعَاكِسُ المَسِيرَةِ. توصيل الدفعات العصبية باتجاه معاكس للاتجاه السري كما يتم أحياناً في عصبونات الجذور الخلفية.
- antiemetic** مُضَادُّ القَيْءِ. دواء يعالج الغثيان والتقيؤ أو يمنعهما.
- antiepileptic** مُضَادُّ الصَّرْعِ. عامل يقاوم الصرع.
- antifibrillatory** مُضَادُّ الرَّجْفَانِ. دواء يعالج الرجفان العضلي وخصوصاً رجفان القلب.

- antihallucinatory** مُضَادُّ الهَلَس. عامل يوقف الهلس.
- antihypnotic** مانع النَّوْم. عامل يمنع النوم.
- antihysterical** مانع الهِسْتِيرِيَا. عامل يمنع أو يوقف الهستيريا (الهرع).
- antikinesis** مُقَاوِمَةُ التَّدْوِير. نزعة الكائن لمقاومة الحركة إذ ينحني جسمه باتجاه معاكس لحركة دورانه مثلاً.
- antinarcotic** مُضَادُّ الحُدَار. دواء يقاوم تأثير المخدر.
- antineuralgic** مُضَادُّ الأَلَم العَصْبِي. دواء يصاد الألم العصبي.
- antineuritic** مُضَادُّ التَّهَاب العَصَب. عقار يصاد التهاب الأعصاب.
- antineurotoxin** مُضَادُّ ذَيْفَان العَصَب. مادة تضاد ذيفان العصب.
- antiparalytic** مُضَادُّ الشَّلَل. ما يفرج عن الشلل.
- antiparasymphathomimetic** مُضَادُّ مُحَاكِي اللأُوْدِي. ما يولد تأثيراً مشابهاً لقطع أو حصر العصب اللاودي.
- antiparkinsonian** مُضَادُّ البَارِكِنْسُونِيَّة. عامل مؤثر في علاج الباركنسونية.
- antipathy** تَنَافُر. شعور سلبي تجاه شخص آخر أو شيء ما وخصوصاً الشعور الشديد بالبعوض والكراهية تجاههما.
- antipsychomotor** مُضَادُّ التَّحْرَاك. النَّفْسَانِي. ما يبطل أو يثبط الظواهر الحركية للفعاليات النفسية أو المخية.
- antipsychotic** مُضَادُّ الذُّهَان. دواء يعالج الذهان.
- antisocial** مُعْتَدِلٌ إجْتِمَاعِيًّا. 1. سلوك إجرامي ينتهك حقوق الآخرين. 2. شخص يتصرف بسلوك لا اجتماعي.
- antispasmodic** مُضَادُّ التَّنَشُّج. دواء يفرج عن التشنج العضلي وخاصة العضلات الملساء في الشرايين والقصبات والأمعاء وقناة الصفراء والحالب والمصرت كما أنه يفرج أيضاً عن تشنج العضلات الهيكلية.
- antispastic** مُضَادُّ التَّنَشُّج. دواء يفرج عن التشنج العضلي خصوصاً العضلات الهيكلية.
- antisymphathetic** مُضَادُّ الوُدِي. مادة تولد تأثيراً شبيهاً بتأثير قطع أو إحصار الودي.
- antitoxin** تَزْيَاق. 1. مادة ضد الذيفان 2. مصل ضدي يستعمل كعامل تمنيعي لا فاعل ليقاوم ذيفاناً جرثومياً معيناً.
- antitritismus** ضَرْزُ عَكْسِي. تشنج يمنع غلق الفم الضرزي.
- antrodynia** وَجَعُ الغَار. وجع أحد الأغوار.
- antronalgia** أَلَمُ الغَار. ألم الجيب الفكي.
- anxiety** قَلَق. شعور بغيض يتضمن الحس بخطر محقق أو حالة عدم استقرار في الرأي أو توقع حدوث أمر هام، ويترافق كل ذلك مع انفعالات واستجابات فيزيولوجية استعداداً لذلك كالحققان وارتفاع ضغط الدم والتوتر العضلي والرعاش وتسرع التنفس والتعرق والضعف والإعياء. وخلافاً للشعور بالخوف فإن القلق يتولد عن أخطار خيالية أو غير حقيقية أو غير موجودة أصلاً.
- automatic a.** قَلَقٌ تَلْفَاقِي. قلق يتولد عن حالة رضحية نفسية عند ارهاق الجهاز النفساني بمنبهات كثيرة أكثر مما تتحملها النفس.
- castration a.** قَلَقُ الخِصَاء. الخوف من فقدان الأعضاء التناسلية أو من إصابتها.
- ego a.** قَلَقُ الأَنَا. القلق المولد من تهديد المخاطر الذاتية المنشأ للأنس والتي تحاول اختراق حدود الكيت لديه.
- eighth month a.** قَلَقُ الشَّهْرِ الثَّامِن. القلق الذي ينتاب الحوامل في الشهر الثامن من الحمل حول آلام الولادة أو فيما إذا كان الوليد ذكراً أم أنثى أو سليماً أو معيباً.
- examination a.** قَلَقُ الإِمْتِحَان. القلق الذي ينتاب الطلاب أيام امتحاناتهم.
- fixed a.** قَلَقٌ ثَابِت. قلق يتعلق بفكرة أو موضوع معين كالرهاب من حالة أو شيء معين.

- **free-floating a.** قَلَقٌ عَائِمٌ. قلق عام شديد غير مرتبط بأي موضوع أو حالة أو فكرة معينة.
- **neurotic a. (= anxiety)** قَلَقٌ. قلق عصابي.
- **organic a.** قَلَقٌ عُضْوِيٌّ. قلق يترافق مع إصابة والم في بعض أجزاء الجسم.
- **pathologic a.** قَلَقٌ مَرَضِيٌّ. قلق شديد يستمر لفترة طويلة فيؤدي إلى اضطرابات جسمية.
- **phobic a.** قَلَقٌ زُهَابِيٌّ. قلق يتولد عن التعرض للحالة أو للموضوع أو للشئ المسبب للرهاب منه لديه.
- **separation a.** قَلَقٌ الْإِفْتِرَاقِ. قلق ينتاب الطفل عند افتراقه عن أمه أو عن بديلتها ويتصف بالبكاء والهيجية وبعض علامات الاحتجاج والرفض.
- **situation a.** قَلَقٌ الْحَالَةِ. القلق الذي ينتاب الشخص عند تعرضه لموقف صعب أو مهين.
- **stranger a.** قَلَقٌ الْغَرِيبِ. القلق الذي يصيب الطفل عند رؤيته شخصاً غريباً للمرة الأولى.
- anxiolytic** مُزِيلُ الْقَلَقِ. عامل يخفف القلق أو يزيله.
- anxious** قَلِقٌ. شخص يعاني من القلق.
- apallesthesia** قُدْرَانُ جِسْمِ الْإِهْتِرَازِ. انظر pallesthesia.
- aparalytic** لَا شَلْلِيٌّ. غير مصاب بالشلل أو من دون شلل.
- apastia** صُومًا. الامتناع عن تناول الطعام كعرض مرضي عصبي.
- apathetic** خَامِلٌ؛ فَاتِرُ الشُّعُورِ. شخص غير مهتم ولا مبال بما يدور حوله من أحداث.
- apathic** خَامِلٌ. شخص بطيء الاستجابة للمنبهات.
- apathism** خُمُولٌ. حالة بطء الاستجابة للمنبهات.
- apathy** خُمُولٌ؛ قُتُورُ الشُّعُورِ؛ لَا مَبَالَةَ. حالة اللامبالاة وقلة الشعور للأحداث التي تدور في محيط الشخص.
- apertura** فُتْحَةٌ. (ج: فتحات). مصطلح تشريحي يدل على فتحة.
- **a. lateralis ventriculi quarti** الْفُتْحَةُ
- الْوَحْشِيَّةُ لِلْبَطْنَيْنِ الرَّابِعِ. فتحة في نهاية الربد الوحشي للبطين الرابع توصله بالحيز تحت العنكبوتية تسمى أيضاً فتحة لوشكا.
- **a. medialis ventriculi quarti** الْفُتْحَةُ الْإِنْسِيَّةُ لِلْبَطْنَيْنِ الرَّابِعِ. فتحة ناصفة في القسم السفلي من سطح البطين الرابع توصله بالحيز تحت العنكبوتية. تسمى أيضاً فتحة ماجندي.
- apesthetic** عَدِيمُ الْحَوَاسِ. فاقد الحواس.
- aphagia** إِمْتِنَاعٌ عَنِ الطَّعَامِ. الامتناع عن تناول الطعام.
- **a. algera** الْإِمْتِنَاعُ عَنِ الطَّعَامِ الْأَلْمِيِّ. الامتناع عن تناول الطعام بسبب الألم الذي يولده.
- aphagopraxia (= dysphagia)** عُسْرُ الْبَلْعِ. صعوبة بلع الطعام أو الشراب.
- aphakia** إِنْعِدَامُ الْعَدَسَةِ. عدم وجود عدسة العين بسبب خلقي أو رضحي.
- aphasia** حُبْسَةٌ. (ج: حُبْسَاتٌ). عيب أو فقدان المقدرة على التعبير بالكلام أو بالكتابة أو بالإيماء أو فهم الكلام المنطوق أو المكتوب بسبب إصابة أو مرض المراكز العصبية.
- **acoustic a. (= auditofofy a.)** حُبْسَةٌ سَمْعِيَّةٌ. عدم المقدرة على التعبير عن حس الذوق بالكلمات.
- **ageusic a.** حُبْسَةٌ مَذَاقِيَّةٌ. عدم المقدرة على التعبير عن حس الذوق بالكلمات.
- **amnemonic a.** حُبْسَةٌ نَسَاوِيَّةٌ؛ حُبْسَةٌ التَّسْمِيَةِ. نسيان الكلمات الذي يؤدي إلى الحبسة.
- **amnesic a. (= amnesic a, anomic a. nominal a.)** حُبْسَةٌ التَّسْمِيَةِ؛ حُبْسَةٌ نَسَاوِيَّةٌ. عدم المقدرة على تذكر بعض الكلمات أو أسماء بعض المراد أو الأشخاص مع تمام المقدرة على الفهم وتكرار الكلمات المسموعة ولكنه يتوقف عن الكلام عند محاولة تذكر الأسماء ثم يعتذر ويقدم وصفا للكلمة المنسية.
- **anomic a.** حُبْسَةٌ التَّسْمِيَةِ. عدم المقدرة على تذكر الكلمات وخصوصاً أسماء الأشخاص والمواد.
- **anosmic a.** حُبْسَةٌ شَمِيَّةٌ. عدم المقدرة على التعبير بالكلمات عن حس الشم.
- **associative a.** حُبْسَةٌ التَّرَايُطِ. حبسة تتولد عن اختلال الترابط بين أقسام القشرة المخية.

- ataxic a. (= expressive a.) **حُبْسَةٌ رَاحِيَّةٌ؛ حُبْسَةٌ تَغْيِيرِيَّةٌ.**
- auditory a. (= Wernicke's a. = word deafness) **حُبْسَةٌ سَمْعِيَّةٌ.** عدم فهم الكلمات المسموعة بسبب علة في الباحات السمعية في القسم الخلفي للتلفيفين الصدغيين الاول والثاني في نصف كرة المخ السائدة.
- Broca's a. (= expressive a.) **حُبْسَةٌ بَرْوَكَا؛ حُبْسَةٌ تَغْيِيرِيَّةٌ.**
- central a. (= global a.) **حُبْسَةٌ مَرْكَزِيَّةٌ.**
- central sensory a. (Wernicke's a.) **حُبْسَةٌ جِسْمِيَّةٌ مَرْكَزِيَّةٌ.** حبسة فرنيكا.
- color name a. **حُبْسَةٌ تَسْمِيَّةُ الْأَلْوَانِ.** عدم المقدرة على تسمية الالوان المنظورة.
- combined a. **حُبْسَةٌ مُرَكَّبَةٌ.** إصابة الشخص بعدة أنواع من الحبسات في نفس الوقت.
- commissural a. **حُبْسَةٌ صَوَارِيَّةٌ.** حبسة تتولد عن آفة في الجزيرة التي توصل مراكز الكلام الحركية بمراكزه الحسية.
- complete a. **حُبْسَةٌ تَامَةٌ.** حبسة تتولد عن إصابة كل المراكز الكلامية في الدماغ وعدم المقدرة على التواصل مع الآخرين بأية طريقة.
- conduction a. **حُبْسَةٌ التَّوَصِيلِ.** حبسة الشخص الذي يتكلم بطلاقة ولكنه يكرر بعض الكلمات أو المقاطع المغلوطة في سياق كلامه.
- cortical a. (= global a.) **حُبْسَةٌ قَشْرِيَّةٌ.**
- expressive a. **حُبْسَةٌ تَغْيِيرِيَّةٌ.** حبسة تتصف بعدم المقدرة على التعبير سواء نطقاً أو كتابة أو إيماء بسبب آفة في مراكز الكلام القشرية، ويتمكن المصاب من فهم الكلام الذي يسمعه أو يقرأه ويمكنه تكوين الأفكار التي يريد أن يقولها ولكنه لا يتمكن من التعبير عنها.
- expressive-receptive a. (= global a.) **حُبْسَةٌ تَغْيِيرِيَّةٌ اسْتِقْبَالِيَّةٌ؛ حُبْسَةٌ شَامِلَةٌ.**
- fluent a. **حُبْسَةٌ طَلِيْقَةٌ.** حبسة يتكلم المصاب بها كلاماً فصيحاً وصحيحاً لغوياً ولكن من دون أي معنى أو محتوى.
- frontocortical a. (= expressive a.) **حُبْسَةٌ قَشْرِيَّةٌ جَنْهِيَّةٌ؛ حُبْسَةٌ تَغْيِيرِيَّةٌ.**
- frontolenticular a. (= commissural a.) **حُبْسَةٌ جَنْهِيَّةٌ عَدَسِيَّةٌ؛ حُبْسَةٌ صَوَارِيَّةٌ.**
- functional a. **حُبْسَةٌ وَظِيفِيَّةٌ.** حبسة تتولد عن اضطرابات هستيرية شديدة.
- gestural a. **تَعَدُّرُ الْإِيْمَاءِ؛ حُبْسَةٌ إِيْمَائِيَّةٌ؛** انظر amimia.
- gibberish a. (= jargon a.) **حُبْسَةٌ رَاطِنَةٌ.**
- global a. (central a.) **حُبْسَةٌ شَامِلَةٌ.** حبسة عامة تشمل كل جوانب وظيفة الكلام والتواصل بسبب آفة مركزية شاملة لكل مناطق.
- graphomotor a. **حُبْسَةٌ حَرَكِيَّةٌ كِتَابِيَّةٌ.** حبسة لا يتمكن المصاب بها من التعبير بالكتابة.
- impressive a. (= sensory a.) **حُبْسَةٌ انطباعية؛ حُبْسَةٌ حِسِّيَّةٌ.**
- intellectual a. (= true a.) **حُبْسَةٌ فِكْرِيَّةٌ؛ حُبْسَةٌ حَقِيقِيَّةٌ؛ حُبْسَةٌ ثَقَافِيَّةٌ.**
- jargon a. **حُبْسَةٌ رَاطِنَةٌ.** حبسة إدراكية يرافقتها ترديد مقاطع أو كلمات غير ذات معنى.
- Kussmaul's a. **حُبْسَةٌ كُوسْمَاوُل.** حبسة تتصف بالامتناع الإرادي عن الكلام كما يحدث في الجنون.
- lenticular a. (= commissural a.) **حُبْسَةٌ عَدَسِيَّةٌ؛ حُبْسَةٌ صَوَارِيَّةٌ.**
- a. lethica (= amnemonic a.) **حُبْسَةٌ نَسَاوَةٌ الْكَلِمَاتِ.**
- mixed a. (= global a.) **حُبْسَةٌ مُخْتَلِطَةٌ؛ حُبْسَةٌ شَامِلَةٌ.**
- motor a. (= expressive a.) **حُبْسَةٌ حَرَكِيَّةٌ؛ حُبْسَةٌ تَغْيِيرِيَّةٌ.**
- nominal a. **حُبْسَةٌ التَّسْمِيَّةِ.** حبسة تتصف بسوء استعمال الكلمات للدلالة على المواد والأشياء.
- nonfluent a. **حُبْسَةٌ لَا طَلِيْقَةٌ.** حبسة تتصف بالنطق بكلام قصير وببطء شديد بسبب آفة في باحة بروكا.
- optic a. **حُبْسَةٌ بَصْرِيَّةٌ.** عدم المقدرة على تسمية المواد والأشياء المنظورة بسبب آفة تقطع الاتصال بين المركزين البصري والكلامي.

- **parieto-occipital a.** حُبْسَةٌ جِدَارِيَّةٌ قَدَالِيَّةٌ. تُعَدُّ القَرَاءَةَ وَالْأَدَاءَ.
- **pathematic a.** حُبْسَةٌ التَّهَيُّبِ. حِبْسَةٌ تَتَوَلَدُ عَنْ الخوف أو التهيب.
- **pictorial a. (= global a.)** حُبْسَةٌ شَامِلَةٌ.
- **psychosensory a. (= receptive a.)** حُبْسَةٌ نَفْسِيَّةٌ حِسِّيَّةٌ؛ حُبْسَةٌ إِدْرَاكِيَّةٌ.
- **pure motor a.** حُبْسَةٌ حَرَكِيَّةٌ صِرْفَةٌ. عَدَمُ المقدرة على التعبير بالتكلم مع الاحتفاظ بالمقدرة على التعبير بالكتابة أو إدراك الكلام المقروء أو المسموع.
- **receptive a.** حُبْسَةٌ اسْتِقْبَالِيَّةٌ؛ حُبْسَةٌ إِدْرَاكِيَّةٌ. عَدَمُ المقدرة على فهم الكلام المقروء أو المسموع أو الرموز الكلامية اللمسية بسبب مرض مراكز الكلام السمعية والبصرية.
- **semantic a.** حُبْسَةٌ الدَّلَالَةِ. حِبْسَةٌ تَتَصَفُّ بِفقدان المقدرة الكاملة على التعرف على معنى دلالة الكلمات والمقاطع مع تساوة معنى بعضها.
- **sensory a. (= receptive a.)** حُبْسَةٌ حِسِّيَّةٌ؛ حُبْسَةٌ إِدْرَاكِيَّةٌ.
- **subcortical a.** حُبْسَةٌ تَحْتِ القَشْرِيَّةِ. حِبْسَةٌ تَتَسبَّبُ عَنْ آفَةٍ تَقْطَعُ السَّبِيلَ الوارِدَةَ لمراكز الكلام السمعية.
- **syntactical a.** حُبْسَةٌ عِبَارِيَّةٌ. حِبْسَةٌ تَتَصَفُّ بِعَدَمِ مقدرة المريض على ترتيب الكلمات بصورة صحيحة فيبدو كلامه هذراً.
- **tactile a.** حُبْسَةٌ لَمْسِيَّةٌ. عَدَمُ المقدرة على تسمية الأشياء بمجرد اللمس.
- **temporoparietal a. (= receptive a.)** حُبْسَةٌ صُدْعِيَّةٌ جِدَارِيَّةٌ؛ حُبْسَةٌ إِدْرَاكِيَّةٌ.
- **total a. (= global a.)** حُبْسَةٌ شَامِلَةٌ. انْظُرْ global a.
- **transcortical a.** حُبْسَةٌ عِبْرَ القَشْرَةِ. حِبْسَةٌ تَتَكُونُ عَنْ آفَةٍ تَقْطَعُ الاتِّصَالَ بَيْنَ المنطقة الكلامية والمراكز القشرية الأخرى.
- **true a.** حُبْسَةٌ حَقِيقِيَّةٌ. حِبْسَةٌ تَتَوَلَدُ عَنْ آفَةٍ تصيب أحد مراكز الكلام المركزية.
- **verbal a. (= expressive a.)** حُبْسَةٌ تَعْبِيرِيَّةٌ؛ حُبْسَةٌ لَفْظِيَّةٌ.
- **visual a. (= alexia)** حُبْسَةٌ بَصَرِيَّةٌ؛ تَعَدُّ القَرَاءَةَ؛ اللّاقْرَائِيَّةَ.
- **Wernicke's a. (= receptive a.)** حُبْسَةٌ إِدْرَاكِيَّةٌ.
- aphasiac** أَحْبَسَ. شَخْصٌ مَصَابٌ بِالْحِبْسَةِ.
- aphasic** أَحْبَسَ. شَخْصٌ مَصَابٌ بِالْحِبْسَةِ أَوْ بِمَا يَتَعَلَّقُ بِهَا.
- aphemesthesia (= alexia)** تَعَدُّ القَرَاءَةَ؛ اللّاقْرَائِيَّةَ.
- aphemia** صُمَمَاتٌ. فِقدَانُ المقدرة على الكلام بسبب آفة مركزية.
- aphophobia (= haphophobia)** رُهَابٌ اللُّمْسِ. خَوْفُ الشَّخْصِ مِنْ أَنْ يَلْمَسَهُ أَحَدٌ.
- aphonia** فُقدَ الصَّوْتِ. عَدَمُ المقدرة على التصويت.
- **a. clericorum** فُقدَ الصَّوْتِ الخُطَابِيَّ. فُقدَ الصوت أو صعوبته كالذي يصاب به الخطباء الذين يتكلمون لفترة طويلة كالمساوسة.
- **hysteric a.** فُقدَ الصَّوْتِ الهِسْتِيرِيَّ. فُقدَ الصوت بسبب هستيري ومن دون أي مرض أو آفة عضوية.
- **a. paralytica** فُقدَ الصَّوْتِ الشَّلَلِيَّ. فُقدَ الصوت بسبب مرض شللي لأعصاب الحنجرة.
- **spastic a.** فُقدَ الصَّوْتِ التَشْنُجِيَّ. اختلال التصويت بسبب تشنج عضلات الحنجرة.
- aphonic** فَاقدَ الصَّوْتِ. مَرِيضٌ مَصَابٌ بِفقد الصوت.
- aphonogelia** تَعَدُّ القَهْقَهَةَ. عَدَمُ المقدرة على الضحك بصوت عالٍ.
- aphotesthesia** قَلَّةُ حِسِّ الضَّوْءِ. نَقْصَانُ الحس بالضوء بسبب التعرض الطويل لضوء الشمس.
- aphrasia** حُبْسَةُ الجَمَلِ. عَدَمُ المقدرة على تكوين الجمل الكلامية أو فهم ما يسمعه المصاب منها.
- aphrenia** خَرَفٌ. تَخَلَّفَ عَقْلِيَّ.
- aphrodisia** بَاءَةٌ؛ الرِّغْبَةُ الجِنْسِيَّةُ. فَيَاجٌ جِنْسِيٌّ.

- aphrodisiac** بَاهِي. مهيج الغرائز الجنسية.
- aphrodisiomania** هَوَسُ الغُلْمَةِ؛ هَوَسُ العشق. erotomania. أنظر
- aphronesia** حَرَفٌ. أنظر dementia.
- aphronia** قَلَّةُ التَّعَقُّلِ. قلة التفكير بسبب الخرف.
- aphthongia** حُبْسَةُ تَصَوُّيْتِيَّة. حبسة بسبب تشنج عضلات الكلام.
- apokamnosis** سُرْعَةُ التَّعَبِ. سرعة الشعور بالتعب مع النمل وثقل حركة الأطراف وخصوصاً في داء الوهن العضلي.
- apoplectic** سَكَّتِي. منسوب إلى السكتة أو مرتبط أو مصاب بها.
- apoplectiform** شَبِيهِ السَّكَّة. حالة شبيهة بالسكتة.
- apoplexia (= apoplexy)** سَكَّة.
- apoplexy** سَكَّة. 1. خلل عصبي مباشر ينتج عن اضطراب وعائي دماغي محدد ينتج أحياناً عن نزف داخل القحف أو في أحيان أخرى عن آفة تتولد من انسداد وعاء دماغي.
- asthenic a.** سَكَّةٌ وَهْنِيَّة. سكتة تتولد عن الوهن والضعف العام.
- bulbar a.** سَكَّةٌ بَصَلِيَّة. سكتة تتولد عن نزيف في الجسر.
- capillary a.** سَكَّةٌ شَعْرِيَّة. سكتة تتولد عن انفجار أوعية شعيرية في الدماغ.
- cerebellar a.** سَكَّةٌ مَخِجِيَّة. سكتة تتولد عن نزيف في المخيخ.
- cerebral a. (= cerebral hemorrhage)** سَكَّةٌ مَخِيَّة. نزف مخي.
- delayed a.** سَكَّةٌ أَجَلَةٌ. نزف مخي يحدث بعد بضعة أيام من إصابة الرأس.
- embolic a.** سَكَّةٌ صِمِّيَّة. متلازمة سكتية تتولد من انسداد الشريان المخي بصمة.
- fulminating a.** سَكَّةٌ حَاطِفَةٌ. نزف دماغي يؤدي إلى سقوط المصاب فجائياً مع فقدان الوعي التام.
- heat a.** صَرْبَةٌ حرارية. أنظر heat stroke.
- ingravescens a.** سَكَّةٌ مُتَّفَاقِمَةٌ. شلل مترق بسبب تسرب دموي خفيف ومستمر من وعاء دماغي.
- neonatal a.** سَكَّةٌ الوليد. متلازمة سكتية تصيب الوليد حديث الولادة.
- ovarian a.** سَكَّةٌ مَبِيضِيَّة. تسرب دموي كبير في المبيض.
- pancreatic a.** سَكَّةٌ بَنُكْرِيَّاسِيَّة. نزف دموي شديد في البنكرياس يشاهد في خذلان القلب وفي فرط الضغط العالي.
- pituitary a.** سَكَّةٌ نُخَامِيَّة. تنكس واسع ومفاجيء في الغدة النخامية يترافق مع ورمها ويؤدي إلى صداع مفاجيء مع العمى والنعاس والتخليط ومن ثم السبات.
- pontile a. (= bulbar a.)** سَكَّةٌ جَسْرِيَّة؛ سَكَّةٌ بَصَلِيَّة.
- renal a.** سَكَّةٌ كَلْوِيَّة. حالة مميتة تتولد عن تمزق شريان كلوي داخلي.
- spinal a.** سَكَّةٌ نُخَاعِيَّة. نزف في مادة النخاع الشوكي.
- thrombotic a.** سَكَّةٌ خَثَارِيَّة. سكتة تتولد عن خثار يصيب أحد الشرايين الدماغية.
- traumatic a.** سَكَّةٌ رَضْحِيَّة. نزف دماغي يتلو إصابة الرأس وتظهر أعراضه بعد عدة أيام أو أسابيع من الإصابة.
- appalesthesia** فُقدَانُ جِسِّ الإِهْتِرَازِ.
- apperception** إِدْرَاكٌ شُعُورِي. إدراك واع والتعرف على المنبهات الحسية وإدراكها.
- apperceptive** إِدْرَاكِي شُعُورِي. شخص يدرك المنبهات الحسية.
- appersonification** تَكْرَانُ الذَّاتِ؛ تَشَاخُص. عدم معرفة المرء لذاته وتعريفها أو اعتقاده بأنه شخص آخر.
- apestat** نَاطِمُ الشَّهْيَةِ. مركز ينظم الشهية للطعام يوجد في الوطاء ويحدد كمية الطعام التي يتناولها الشخص.
- appetite** شَهْيَةٌ. رغبة الإنسان الطبيعية لتناول الأطعمة.
- appetition** تَرغُوبٌ. تركيز الرغبة نحو هدف أو موضوع معين واحد.

**appetitive** اِنْدِفَاعِيّ. سلوك اندفاعي مثير.

**apprehension** 1. فَهْمٌ 2. تَوَجُّسٌ.

1. إدراك وفهم الحواس والمدركات 2. توجس وتوقع الخوف والقلق.

**apractic** مصاب بتعذر الأداء. متعلق بتعذر الأداء أو متصف بها.

**apraxia** تَعْذُرُ الأَدَاءِ؛ الأَدَائِيَّةُ. فقدان المقدرة على أداء الحركات الإرادية القصدية مع عدم وجود أي شلل أو خلل حركي أو حسي.

**- akinetic a.** تعذر الأداء الحركي. عدم القدرة على القيام بالحركات التلقائية.

**- amnesic a.** تعذر الأداء بفقد الذاكرة. عدم القدرة على أداء الحركات التي يطلب من الشخص القيام بها بسبب عدم تذكره أمر الحركة بالرغم من استطاعته القيام بالحركة لو تذكر الأمر.

**- classic a. (= ideokinetic a.)** تعذر الأداء الافتكاري الحركي؛ اللادائية المعهودة.

**- constructional a.** تعذر الأداء البنائي. عدم المقدرة الحركية على نسخ الصور أو تركيب قطع اللعب أو الآلات.

**- cortical a. (= motor a.)** تعذر الأداء القشري. عدم مقدرة

**- dressing a.** تعذر الإرتداء. عدم مقدرة المريض على ارتداء ملابسه بالرغم من عدم وجود مرض عضوي أو حركي أو حسي آخر.

**- ideational a. (= ideatory a., sensory a.)** تعذر الأداء الافتكاري.

**- ideokinetic a. (= ideomotor a.)** تعذر الأداء الافتكاري الحركي. انقطاع الارتباط بين مراكز التفكير ومركز حركة الأطراف فيتمكن المصاب من القيام بحركات بسيطة ولكنه لا يتمكن من القيام بالمعقدة منها.

**- innervation a. (= motor a.)** تعذر الأداء التعصبي.

**- Liebmann's a.** تعذر الأداء لبيمان. عدم المقدرة على القيام بحركات متناسقة في الأذرع من دون وجود أي شلل فيها.

**- limb-kinetic a. (= ideokinetic a.)** تعذر الأداء الافتكاري الحركي.

**- motor a.** تعذر الأداء الحركي. عدم المقدرة على استعمال الآلات والأدوات للقيام بعمل نافع بالرغم

من معرفة المصاب بطبيعتها وفوائدها وطرق استعمالها.

**- sensory a.** تعذر الأداء اللاحسي. عدم المقدرة على استعمال الآلات والأدوات للقيام بعمل نافع لعدم معرفة المريض بطبيعتها وفوائدها وطرق استعمالها.

**- transcortical a. (= ideokinetic a.)** تعذر الأداء الفكري الحركي.

**apraxic** مصاب بتعذر الأداء. أنظر apractic.

**aprosexia** عَجْزُ التَّرْكِيزِ. عجز التركيز على العمل أو التفكير.

**aprosody** رَتَابَةُ الكَلَامِ. كلام مستمر على وتيرة واحدة.

**apselaphesia** ضَعْفُ حِسِّ المَمْسِ. نقص حس اللمس وضعفه.

**apsithyria** فُقْدَانُ الصَّوْتِ الهِسْتِيرِيّ. فقدان القدرة على التصويت حتى ولا همساً بسبب هستيري (هراعي).

**apsychia** قُصُورُ الوَعْيِ. نقص الوعي أو فقدانه بصورة تامة.

**apsychognosia** عَمَةُ الذَّاتِ. 1. عدم إدراك الشخص لحالته النفسية 2. عدم الإحساس والشعور بتأثير الشخص وسلوكه على الآخرين.

**apsychosis (= stupor)** دُهُولٌ. العجز عن التفكير.

**aptitude** لِيَاقَةٌ؛ اِسْتِعْدَادٌ. القابليات والمهارات الشخصية في مختلف الحقول.

**aquaphobia** رُهَابُ المَاءِ. الخوف من الاقتراب من الماء أو السباحة فيه.

**aqueduct** مَسَالٌ. ممر أو قناة في أحد الأعضاء أو البنيات.

**- cerebral a.** مَسَالُ الدِّمَاغِ المُتَوَسِّطِ. انظر aqueductus mesencephali.

**- cochlear a.** مَسَالُ القَوَاقِعِ. انظر aqueductus cochleae.

**- fallopian a.** نَفَقُ الوَجْهِ. انظر canalis facialis.

**- a. of mesencephalon (= aqueductus mesencephali)** مَسَالُ الدِّمَاغِ المُتَوَسِّطِ.



- a. of midbrain مَسَالُ الدُّمَاقِ المُتَوَسِّطِ. نظر aqueductus mesencephali.

- a. of Sylvius مَسَالُ الدُّمَاقِ المُتَوَسِّطِ. نظر aqueductus mesencephali.

- ventricular a. (= aqueductus cerebri) مَسَالُ المُخِ.

- a. of vestibule (= aqueductus vestibuli) مَسَالُ الدِّهْلِيْزِ.

aqueductus (= aqueduct) مَسَالُ.

- a. cerebri (= a. mesencephali) مَسَالُ المُخِ: مسال الدماغ المتوسط.

- a. cochlea مَسَالُ القَوَاقِعِ. قنبة صغيرة تربط سقالة الطلبة مع الحيز تحت العنكبوتية (وتسمى أيضاً قناة اللمفا المحيطة).

- a. endolymphaticus قَنَاقَةُ اللِّمْفِ البَاطِنِ. نظر duct, endolymphatic.

- a. mesencephali مَسَالُ الدُّمَاقِ المُتَوَسِّطِ. قنبة ضيقة في الدماغ المتوسط تربط البطينين الثالث والرابع ببعضهما.

- a. vestibuli مَسَالُ الدِّهْلِيْزِ. 1. قنبة تمتد من دهليز الأذن الداخلية لتفتح على السطح الخلفي للجزء الصخري من العظم الصدغي 2. قناة اللمفا الباطنة.

aqueous 1. مَائِي 2. الخَلْطُ المَائِي. 1. مائي أو يحضّر مع الماء 2. الخلط المائي للعين.

arachnophobia, arachnophobia رُهَابُ العَنَاقِبِ. الخوف من العناكب.

arachnitis (= arachnoiditis) التَّهَابُ العَنَكْبُوتِيَّةِ.

arachnoid 1. عَنَكْبُوتِي 2. العَنَكْبُوتِيَّةِ. الغشاء الرقيق الذي يتوسط بين الأم الجافية والأم الحنون.

- a. of brain, cranial a. عَنَكْبُوتِيَّةُ الدُّمَاقِ. العنكبوتية التي تحيط بالدماغ.

- a. of spinal cord (= spinal a.) عَنَكْبُوتِيَّةُ النُّخَاعِ. العنكبوتية التي تحيط بالنخاع الشوكي.

arachnoidal عَنَكْبُوتِيَّةِي. متعلق بالعنكبوتية.

arachnoidea العَنَكْبُوتِيَّةِ. الغشاء الرقيق

الذي يتوسط بين الأم الجافية والأم الحنون ويفصله الحيز تحت العنكبوتية عن الأم الحنون.

- a. encephali (= a. mater encephali) عَنَكْبُوتِيَّةُ الدُّمَاقِ. العنكبوتية التي تحيط بالدماغ.

- a. spinalis (= a. mater spinalis) عَنَكْبُوتِيَّةُ النُّخَاعِ. العنكبوتية التي تحيط بالنخاع.

arachnoiditis التَّهَابُ العَنَكْبُوتِيَّةِ. التهاب غشاء العنكبوتية.

- chronic adhesive a. التَّهَابُ العَنَكْبُوتِيَّةِ المُزْمِنُ اللِّصُوقِي. تتخّن عنكبوتية الدماغ والنخاع وتتصاقها بالأم الحنون، وينتج عن التهاب سابق في السحايا أو رضحها أو أية إصابة أخرى فيها أو حقن مادة غريبة في الحيز تحت العنكبوتية. وتعتمد الأعراض والعلامات على مدى اتساع الإصابة.

arachnopia (= leptomeninges) العَنَكْبُوتِيَّةُ الحَنُونِيَّةُ: العنكبوتية الرقيقة. اعتبار الغشاءين العنكبوتي والحنون كوحدة وظيفية واحدة.

araphia سُوءُ الرِّفَاءِ. أنظر dysraphia.

arborization تَشَجُّرٌ. 1. الفروع الانتهائية لبعض الألياف العصبية 2. نهايات متفرعة لبعض الألياف العصبية الحركية التي تنتهي فروعها عند الألياف العضلية.

arbor medullaris vermis (= arbor vitae cerebelli) الشجرة النخاعية للدودة: شجرة الحياة المخيخية.

arbor vitae cerebelli شجرة الحياة المخيخية. الفروع الشجرية للمادة البيضاء المخيخية التي تظهر في المقطع الناصف للمخيخ.

arbor vitae of vermis (= arbor vitae cerebelli) شجرة حياة الدودة المخيخية: شجرة الحياة المخيخية.

arc قَوْسٌ. بنية أو سبيل عصبي على شكل قوس منحنى.

- neural a. قَوْسٌ عَصْبِيَّةٌ. سلسلة من عصبونين أو أكثر توصل بعض المستقبلات مع المستقبلات، كالعضلات والغدد، وتكون السبيل للاستجابات والمنعكسات العصبية.

- reflex a. قَوْسٌ إِنْعَاسِيَّةٌ. القوس العصبي الذي تمر خلاله الدفعات العصبية الواردة والمتجهة نحو المركز العصبي والذي تصدر منه الإجابة التي تمر دفعاتها الصادرة خلاله أيضاً لتتجه نحو العضو المستفعل.

- sensorimotor a. (= neural a.) قَوْسٌ حِسِّيَّةٌ حَرَكِيَّةٌ؛ قَوْسٌ عَصَبِيَّةٌ.

archaeocerebellum المَخِيخُ البِدَائِي. القسم التطوري القديم من المخيخ، وهو يشمل العقدة النذقية العقدية واللسين وتغذيها الياف قوقعة دهليزية بصورة رئيسية كما يستلم اللسين بعض الألياف النخاعية المخيخية أيضاً.

archaeocortex القَشْرَةُ البِدَائِيَّة. قسم قَشْرَةُ المَخِ الذي يتطور مع القشرة القديمة بالترابط مع الجملة الشمية وهي أقدم تطورياً من القشرة الحديثة ولا تحتوي على بنيات طبقية.

archencephalon الدِمَاعُ البِدَائِي. الدماغ البدائي أمام الحبل الظهرى الذي يتطور منه الدماغ المتوسط والدماغ الأمامي.

archeocerebellum المَخِيخُ البِدَائِي. انظر archaeocerebellum.

archeocortex القَشْرَةُ البِدَائِيَّة. انظر archaeocortex.

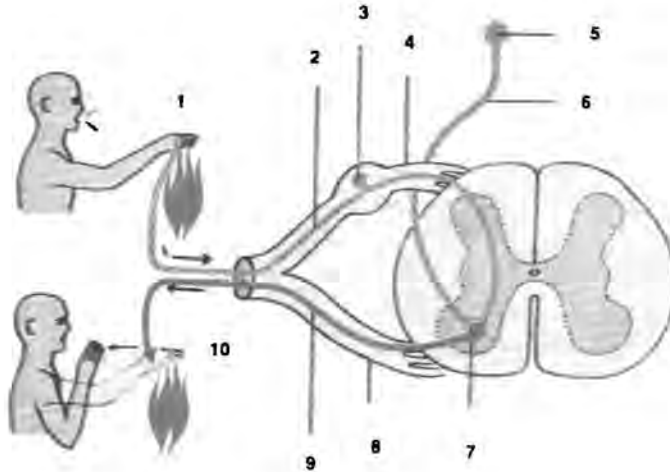
archeokinetic (= archeocinetic) حَرَكِيَّةٌ بِدَائِيَّة. آلية العصب الحركي البدائية التي تشاهد في الجهاز العصبي المحيطي والعقدي.

archipallium القَشْرَةُ البِدَائِيَّة. البالة البدائية. انظر archaeocortex.

archistriatum المَخَطُّطُ البِدَائِي. الجسم المخطط البدائي الذي يمثله في الإنسان الجسم اللوزي.

ardanesthesia فَقْدَانُ حِسِّ الحَرَارَةِ. انظر thermanesthesia.

area بَاحَةٌ. حيز محدود، ويستعمل الاصطلاح تشريحياً ليدل على موضع محدد أو منطقة وظيفية محدودة.

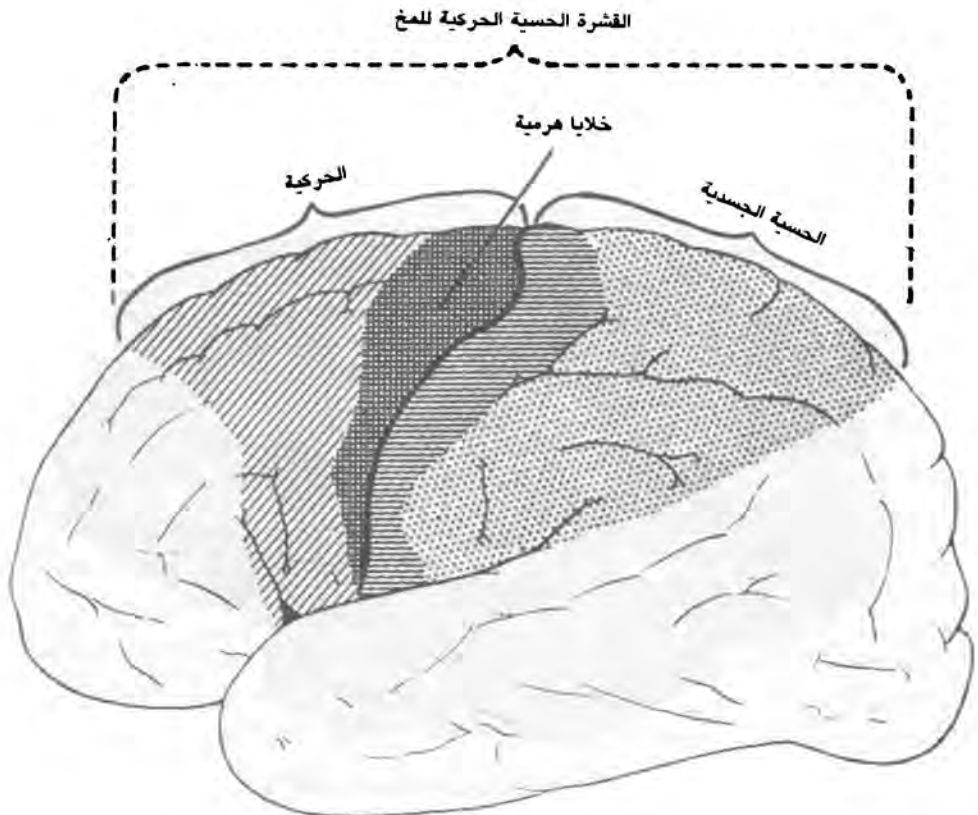


arc, reflex

القوس الانعكاسية: (1) منطقة الجلد المنبّه والعصب الحسي (2) السبيل العصبي الوارد (3) العقدة الشوكية (الخلية العصبية الحسية) (4) الجذر الخلفي (5) خلية عصبية دماغية (6) السبيل العائلي للمنعكس الدماغى (7) العصبون الحركى للقرن الأمامى (8) الجذر الأمامى (9) السبيل العصبي الصادر (10) تنبيه عضلات الذراع وانثناءها.

- acoustic a. (= a. acoustica, vestibular a.) البَاحَةُ السَّمْعِيَّةُ: البَاحَةُ الدَّهْلِيْزِيَّةُ.
- amygdaloid a. (= a. amygdaloidea anterior) البَاحَةُ اللُّوْزِيَّةُ.
- a. amygdaloidea anterior البَاحَةُ اللُّوْزِيَّةُ الأَمَامِيَّةُ. منطقة عبورية ضعيفة التمايز في القسم القشري الإنسي للجسم اللوزي تتصل عبره النوى مع المناطق المجاورة.
- association a's. بَاحَاتُ تَرَابُطِيَّة. باحات قشرة المخ التي تترايط مع بعضها البعض ومع المهاد الجديد بواسطة الألياف عديدة تمر خلال الجسم الثفني والمادة البيضاء لنصفي كرة المخ وتتم في هذه المناطق الكثير من الوظائف الدماغية العليا كالوظائف العقلية والعاطفية والفكرية والذاكرة والتعلم.

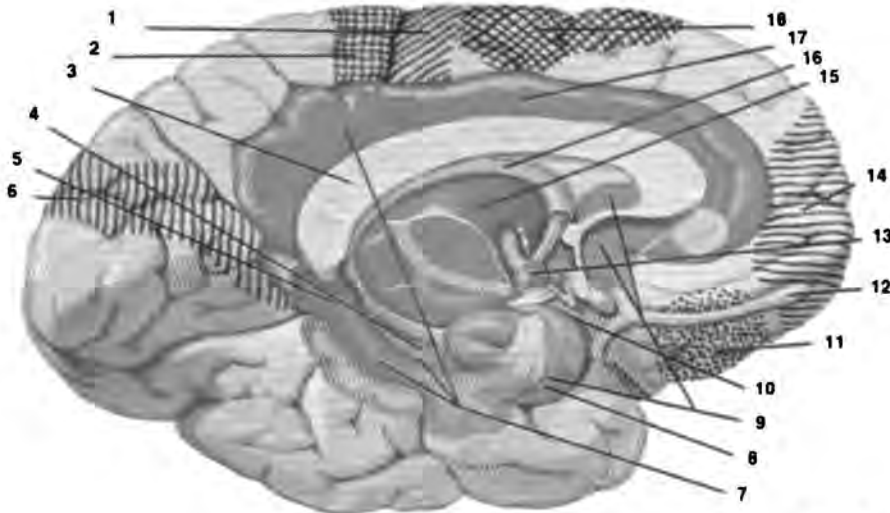
- auditory a. (= vestibular a.) البَاحَةُ السَّمْعِيَّةُ: البَاحَةُ الدَّهْلِيْزِيَّةُ.
- Betz cell a. (= motor a.) البَاحَةُ الحَرَكِيَّةُ: بَاحَةُ خَلَايَا بَتْز.
- Broca's motor speech a. بَاحَةُ بَرُوْكَا الكَلَامِيَّةُ الحَرَكِيَّةُ. باحة تشمل أجزاء من القسمين الوصادي والمثلثي للتلفيف الجبهي السفلي وتؤدي إصابتها إلى حبسة حركية.
- Broca's parolfactory a. (= a. subcallosa) البَاحَةُ تَحْتَ الثَّفْنِيَّة.
- Brodmann's a's. بَاحَاتُ بَرُوْدْمَان. باحات القشرة المخية المختلفة والتميزة باختلافات ترتيب طبقاتها الخلوية الست مما يعطي كلاً منها رقماً خاصاً بها.



areas, cerebral

رسم يبين الباحات الحسية والحركية في قشرة المخ امام وخلف الشق المركزي.

- **a. centralis** البَاحَةُ المُرَكِّزِيَّةُ. بقعة الشبكية. انظر macular retinae.
- **cingulate a.** البَاحَةُ الحِزَامِيَّةُ. الباحة التي تشعل التلفيف الحزامي والبرزخ.
- **a. cochleae** البَاحَةُ القَوَّعِيَّةُ. القسم الامامي من الجزء السفلي من قاع الصماخ السمعي الباطن بالقرب من قاعدة القوقعة.
- **a. cribrosa media (= a. vestibularis inferior)** البَاحَةُ المِصْفَوِيَّةُ الأَسْفَلِيَّةُ. باحة الدهليز السفلية.
- **a. cribrosa superior (= a. vestibularis superior)** البَاحَةُ المِصْفَوِيَّةُ العُلَوِيَّةُ. باحة الدهليز العلوية.
- **dorsal hypothalamic a. (= regiohypothalamic dorsalis)** المِنطَقَةُ الظَهْرِيَّةُ للوطاء.
- **entorhinal a.** البَاحَةُ الشَّمِّيَّةُ الداخلية. جزء القشرة المخية للتلفيف جنيب الوطاء وعلى الجهة الإنسية للشق الشمي.
- **excitable a.** بَاحَةُ مُسْتَنَارَةٍ. أية باحة في القشرة المخية تولد عند استثارتها استجابات حركية.
- **excitomotor a. (= motor a.)** بَاحَةُ استنارة حَرَكيَّة.
- **eye a.** البَاحَةُ العَيْنِيَّةُ. باحة الساحة العينية في الفص الجبهي التي تسيطر على حركة العينين.
- **frontal a's.** البَاحَاتُ الجَبْهِيَّةُ. باحات قشرة المخ التي توجد أمام الشق المركزي وتشمل تلك الموجودة على المنطقة الحجاجية والوجه الإنسي للفص الجبهي.
- **fronto-orbital a. (= prefrontal a.)** البَاحَةُ أَمَامَ الجَبْهِيَّةُ؛ البَاحَةُ الجَبْهِيَّةُ الحِجَاجِيَّةُ.
- **gustatory a.** البَاحَةُ الذَوَّقِيَّةُ. باحة القشرة الدماغية التي تستلم حس الذوق وهي مختلفة عادة في الشق الوحشي من مخ الإنسان.
- **a. hypothalamica dorsalis (= regiohypothalamica dorsalis)** باحة الوطاء الظهرانية؛ نَاحِيَّةُ ظَهْرِ الوِطَاءِ. البَاحَةُ الوِطَائِيَّةُ.
- **a. hypothalamica lateralis** بَاحَةُ الوِطَاءِ الوَحْشِيَّةُ. باحة في منطقة الوطاء المتوسطة على الجهة الوحشية من القبر ومن الحزمة الحلمية المهادية.
- **insular a.** بَاحَةُ الجَزِيرَةِ. قشرة الجزيرة.

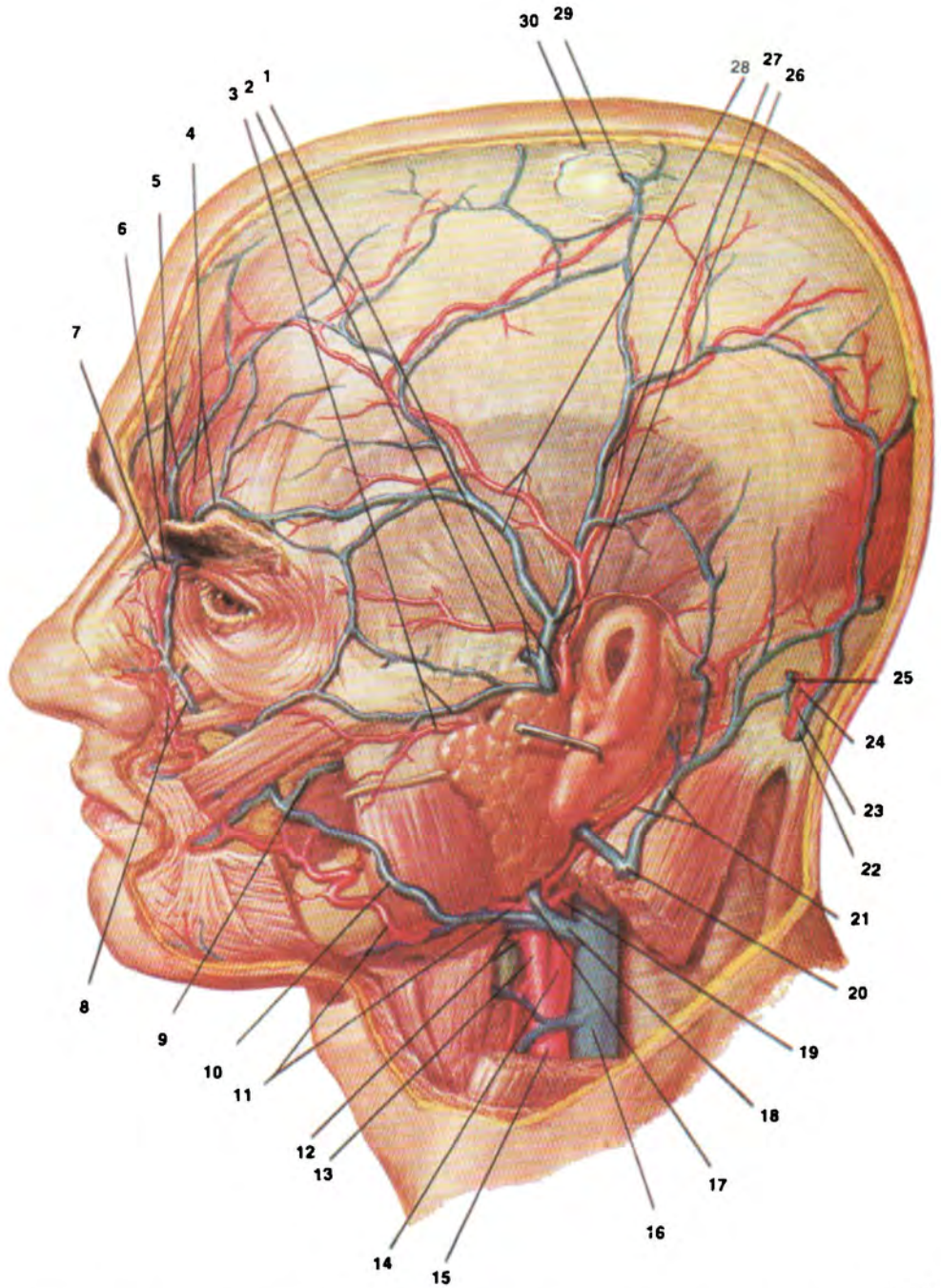


areas, cerebral

المناطق الدماغية القشرية (والدماغية الشمية) المتعلقة بالانفعالات العاطفية والوظائف الحشوية المستقلة: (1) الباحة الحركية 4 (2) الباحة الحسية الجسدية (3) الجسم الثفني (4) الحصين (5) التلفيف الحصيني (6) الباحة البصرية 17 (7) الجهاز الشمي 1 (8) المعقد اللوزي (9) الجهاز الشمي 2 (10) الجهاز الشمي 3 (11) القشرة الحجاجية (12) البصلة الشمية (13) الجسم الحلمي (14) الباحات أمام الجبهية 10، 11، 12 (15) المهاد (16) القبر (17) التلفيف الحزامي (18) الباحة أمام الحركية 6.

- language a. **بَاحَةُ اللُّغَةِ.** إحدى مناطق قشرة المخ في نصف الكرة السائد التي تتحكم وتسيطر على إدراك اللغة والكلام.
- macular a. **بَاحَةُ البِقْعَةِ؛ بُقْعَةُ الشَّبَكِيَّةِ.** أنظر macular retinae.
- motor a. **البَاحَةُ الحَرَكَيَّةِ.** منطقة القشرة المخية الواطئة العتبة ذات فترة الكمون القصيرة للمنبهات الكهربائية التي تولد الاستجابات الحركية العضلية.
- motor speech a. (= Broca's motor speech a.) **بَاحَةُ الكَلَامِ الحَرَكَيَّةِ.**
- a. nervi facialis **بَاحَةُ العَصَبِ الوَجْهِيِّ.** جزء قاع الصماخ السمعي الباطن من حيث يدخل العصب الوجهي إلى القناة الوجهية.
- olfactory a. **البَاحَةُ الشَّمِيَّةِ.** 1. منطقة واسعة تشمل البصلة الشمية والسبيل والمثلث الشميين والجزء الأمامي من التلفيف الحزامي والمعقف. 2. المادة المثقبة الأمامية.
- a. opaca **البَاحَةُ المَعْتَمَةِ.**
- parolfactory a. of Broca (= a. subcallosa) **بَاحَةُ بروكا حول الشَّمِيَّةِ؛ البَاحَةُ تحت الثَّنْفِيَّةِ.**
- a. perforata (= substantia perforata) **البَاحَةُ المثقبة؛ المَادَّةُ المثقبة.**
- peristriate a. **البَاحَةُ حَوْلَ المَحْطَطِيَّةِ.** باحة في القشرة القذالية للمخ تحيط بالقشرة البصرية المخططة.
- piriform a. **البَاحَةُ الكُمُثْرِيَّةُ الشَّكْلُ.** باحة في الدماغ الشمي تشمل التلفيف الشمي الوحشي وعتبة الجزيرة والمعقف وجزء من التلفيف جنب الوطاء. وهي عادة شبيهة بشكل الكمثرى.
- postcentral a. **البَاحَةُ خَلْفَ المَرْكَزِيِّ.** الباحة الحسية التي تقع بالخلف من التلم المركزي لنصف كرة المخ وهي منطقة الإدراك الحسي الأولي العام.
- a. postrema **البَاحَةُ خَلْفَ الحَافَةِ.** باحة صغيرة شبيهة باللسان تقع على الجدار الوحشي للبطين الرابع بين الحبل الفاصل والحديبة الناحلة ومن الممكن أن يحور فيها الحاجز الدموي الدماغي.
- postrolandic a. (= postcentral a.) **البَاحَةُ بَعْدَ المَرْكَزِيِّ.**
- precentral a. (= motor a.) **البَاحَةُ الحَرَكَيَّةِ؛ البَاحَةُ أمامَ المَرْكَزِيِّ.**
- prefrontal a. **البَاحَةُ أمامَ الجَبْهِيَّةِ.** قشرة الفص الجبهي أمام القشرة قبل الحركية مباشرة وهي منطقة تخصص بالوظائف الارتباطية بصورة عامة.
- premotor a. **البَاحَةُ أمامَ الحَرَكَيَّةِ.** قشرة الفص الجبهي التي تقع مباشرة أمام التلفيف قبل المركزي.
- preoptic a. (= a. preoptica) **البَاحَةُ أمامَ البَصُورِيَّةِ.** مجموعات متعددة من الخلايا تقع في المستوى الناصف مباشرة تحت الصوار الأمامي للدماغ الانتهائي وهي مرتبطة وظيفياً بالوطاء.
- pretectal a. (= a. pretectalis) **البَاحَةُ أمامَ السَّقْفِيَّةِ.** باحة تقع عند اتصال الدماغ المتوسط والدماغ البيني وتمتد من موقع ظهري وحشي لصوار فوق المهاد نحو الأكمة القحفية حيث تتوضع فيها النواة أمام السقفية.
- primary a's. **البَاحَاتُ الأُولِيَّةِ.** باحات القشرة المخية التي تشمل الباحات الحركية والحسية.
- primary receptive a. **بَاحَةُ اسْتِقْبَالِيَّةِ أُولِيَّةِ.** باحة القشرة المخية التي تستقبل الإسقاطات المهادية لأنواع الحواس الأولية كالبصر والسمع واللمس وما شاكل.
- projection a's. **البَاحَاتُ الإسْقَاطِيَّةِ.** باحات القشرة المخية التي تستقبل الإسقاطات الحسية الأولية المباشرة من أنحاء الجسم.
- psychomotor a. (= motor a.) **البَاحَةُ الحَرَكَيَّةِ.**
- pyriform a. (= piriform a.) **البَاحَةُ الكُمُثْرِيَّةُ الشَّكْلُ.**
- receptive a. (= primary receptive a.) **بَاحَةُ اسْتِقْبَالِيَّةِ.**
- rolandic a. (= motor a.) **البَاحَةُ الحَرَكَيَّةِ.**
- sensorimotor a. **البَاحَةُ الحَسِّيَّةُ الحَرَكَيَّةِ.** القشرة المخية قبل وبعد التلم المركزي وتشمل التلفيف بعد المركزي (الباحة المستقبلية الأولية) والتلفيف قبل المركزي (الباحة الحركية).
- sensory a. (= primary receptive a.) **البَاحَةُ الحَسِّيَّةِ؛ البَاحَةُ الاسْتِقْبَالِيَّةِ الأُولِيَّةِ.**

- **septal a.** البَاحَةُ الحَاجِزِيَّةُ. الباحة الموجودة على نصفي كرة المخ وتشمل الباحة جنب الشمعية (الباحة تحت الثغنية) والمنطقة المناسبة من الحاجز الشفاف. وتصل هذه الباحة ارتباطات من المناطق الشمعية والوطائية والحسينية.
- **silent a.** بَاحَةٌ صَامِتَةٌ. منطقة دماغية تحدث فيها بعض الأفات المرضية من دون توليد أية أعراض مرضية للمصاب.
- **somatic sensory a. (= somatosensory a.)** بَاحَةُ الحِصِّ الجَسَدِيَّةِ. باحة الإسقاط القشرية المخية في التلفيف بعد المركزي تستقبل المعلومات التي تبدأ عند تنبيه مستقبلات الجلد والمفاصل والعضلات والأحشاء وهي تشارك في الإدراك الواعي للحواس.
- **a. striata (= cortex, straita):** البَاحَةُ المَخْطَاطَةُ: القِشْرَةُ المَخْطَاطَةُ.
- **strip a.** البَاحَةُ الشَّرِيطِيَّةُ. منطقة ضيقة طولانية تفصل الباحة الحركية عن الباحة قبل الحركية ويعتقد بأنها منطقة مثبطة.
- **a. subcallosa (= subcallosal a.)** البَاحَةُ تَحْتَ الثَّغْنِيَّةِ. باحة صغيرة على السطح الإنسي لقشرة نصف كرة المخ أمام التلفيف تحت الثغني مباشرة.
- **supplementary a's.** البَاحَاتُ الإِضَافِيَّةُ. باحات حركية أو حسية تكمل الباحات الأولية.
- **suppressor a's.** بَاحَاتُ كَابِتَةٍ. باحات في قشرة المخ تثبط أو تمنع الحركات الجسمية.
- **vagus a. (= trigonum nervi vagi)** البَاحَةُ العُضْبُ؛ مُثَلَّثُ العَصَبِ العُضْبِ. الباحة في قاع البطن الرابع من حيث تبدأ ألياف العصب المبهم.
- **vestibular a.** البَاحَةُ الدِّهْلِيْزِيَّةُ. حلبة دائرية مثلثة تقع بالجهة الوحشية لنقرة البطن الرابع وتمر من فوقها السطور البصلية وهي تمتد إلى الرقب الوحشي حيث تكون الحديبية السمعية.
- **a. vestibularis inferior** البَاحَةُ الدِّهْلِيْزِيَّةُ السُّفْلِيَّةُ. القسم السفلي من قاع الصماخ السمعي الباطن.
- **a. vestibularis superior** البَاحَةُ الدِّهْلِيْزِيَّةُ العُلْوِيَّةُ. القسم العلوي من قاع الصماخ السمعي الباطن.
- **visual a.** البَاحَةُ الإِبْصَارِيَّةُ. القشرة المخية المخططة وحول المخططة في القصر القذالي.
- **visuopsychic a.** البَاحَةُ الإِبْصَارِيَّةُ النَفْسَانِيَّةُ. باحة القشرة المخية المتخصصة في ترجمة وإدراك الحواس البصرية.
- **visuosensory a.** البَاحَةُ الإِبْصَارِيَّةُ الحِسِّيَّةُ. باحة إسقاطية في قشرة المخ تستقبل الدفعات الحسية التي تبدأ من شبكية العين وهي باحة تحيط بالشق المهمازي وتقوم بإدراك الحواس البصرية الواعية.
- **Wernicke's a.** بَاحَةُ فَرْنِيكَّةُ. الباحة التي تشمل مركز الكلام في القسم الخلفي من التلفيف الصدغي العلوي والتلفيفين فوق الهامشي والزواوي.
- **فَقْدُ المُنْعَكَسَاتِ.** فقدان المنعكسات. **areflexia**
- **غَمَشُ الإِهْمَالِ.** غمش يتولد لعدم استعمال العين لفترة طويلة. **argamblyopia**
- **فَقْدَانُ حَسِّ البَرْدِ.** عدم المقدرة على إدراك حس البرد. **arhigosis (= arrhigosis)**
- **إِنْعِدَامُ الدِّمَاغِ الشَّمِيِّ.** الغياب الخلفي **arhinencephalia (= arhinencephaly)** للدماغ الشمي.
- **هَوَسُ الحِسَابِ.** هوس عد **arithmomania** الخطوات عند المشي مثلاً أو عد درجات السلم أو أعمدة الكهرباء وما شاكل ذلك وهو عرض في الاضطراب الوسواسي القسري.
1. تَهَيُّجٌ جِنْسِيٌّ. 1. حالة **arousal** التهيُّج والاستجابة للمنبهات الحسية 2. هيجان جنسي.
- **مُغْفَةُ الشَّعْرَةِ.** عضلة جلدية **arrector pili** صغيرة ملساء تلتصق بالغمد النسيجي الضام لجريب الشعرة يؤدي تقلصها إلى وقوف الشعرة وانتصابها، ويغذيها عصب ودي.
- **خَلَلُ الإِرْتِفَاءِ.** خَالَءُ سُوءِ الرُّفُو. **arrhaphia (= status dysrrhaphia)**
- **غِيَابُ الدِّمَاغِ الشَّمِيِّ.** **arrhinencephalia (= arhinencephalia)**
- **أَلْمٌ شَرِيَانِيٌّ العَنَشَا.** ألم يتولد **arteralgia** عن إصابة الشريان مثل الصداع الذي ينتج عن التهاب الشريان الصدغي.
- **شَرِيَانٌ.** (ج: شرابين). **arteria (= artery)** اسم تشريحي للشريان.



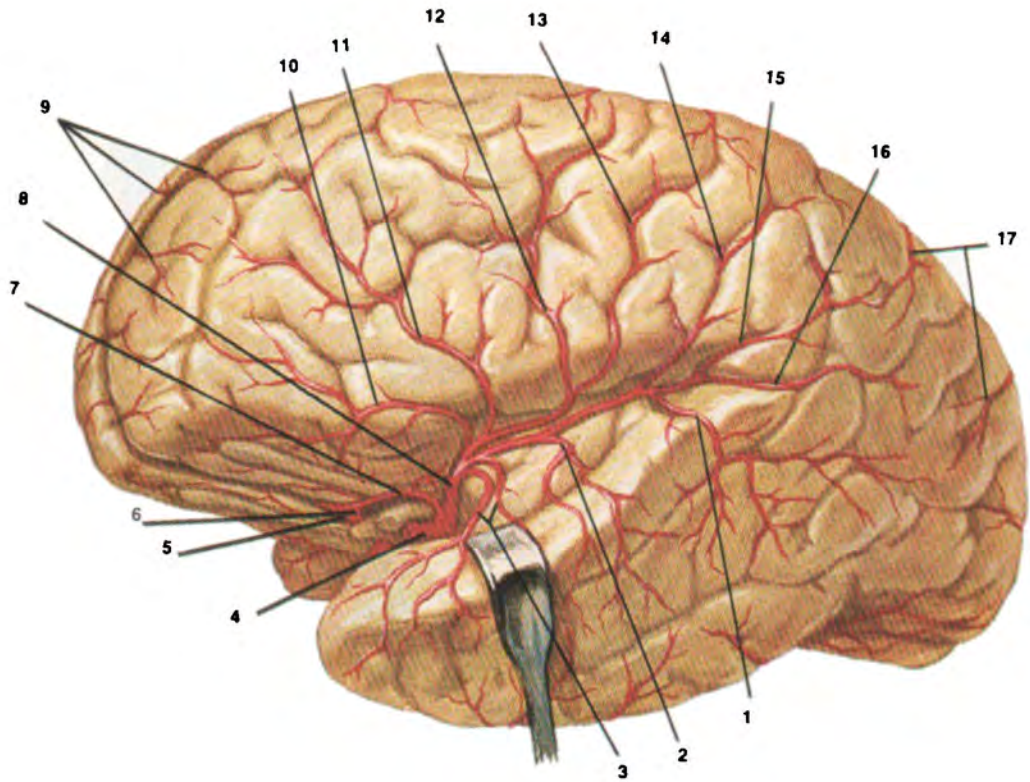
#### arteria

شرايين وأوردة الوجه وفروة الرأس: (1) الشريان والوريد الصدغيان (2) الشريان الوجني الحجاجي (3) الشريان وفروة الوجهين المستعرضان (4) الشريان والوريد فوق الحجاج (5) الشريان والوريد فوق البكري (6) الوريد الأنفي الجبهي الشريان الأنفي الظهري (8) الشريان والوريد الزاويان (9) الوريد الوجني العميق (10) الوريد الوجني الأمامي (11) شريان الوجني (12) الشريان والوريد الوجهين (13) الشريان السباتي الظاهر (14) الشريان السباتي الباطن (15) الشريان قسطنطين الأصلي (16) الوريد الوداجي الباطن (17) الوريد الوجني الخلفي (18) الوريد الوجني الأصلي (19) الشريان قفطي الشريان الوداجي الظاهر (21) الشريان والوريد خلف الأنفي (22) الوريد القذالي (23) الشريان القذالي (24) لفرع قسطنطين للشريان القذالي (25) الوريد الخشائي المشبوري (26) الوريد والشريان الصدغي السطحي و (27) فرعها الجداري و (28) فرعها الجبهي (29) الوريد الجداري المشبوري (30) الخوذة (مقطوعة).

- a. auditiva interna (= a. labyrinthi)  
الشَّرِيَانُ الْأُذُنِيُّ الْبَاطِنُ. الشريان التيهي.
- a. basilaris (= basilar artery) الشَّرِيَانُ الْقَاعِدِيُّ.
- a. carotis communis (= common carotid artery) الشَّرِيَانُ السَّبَاتِيُّ الظَّاهِرُ.
- a. carotis interna (Internal carotid artery) الشَّرِيَانُ السَّبَاتِيُّ الْبَاطِنُ.
- arteriae centralis anterolaterales  
الشَّرَايِينُ الْمَرْكَزِيَّةُ الْأَمَامِيَّةُ الْوَحْشِيَّةُ. شرايين تبدأ من القسم الوتدي للشريان المخي الوسطي وتعطي مجموعتين من الفروع الإنسية والوحشية وتتوزع إلى النواتين العدسية الامامية والمذنبية والمحفظة الباطنة للدماغ.
- arteriae centralis anteromedialis  
الشَّرَايِينُ الْمَرْكَزِيَّةُ الْأَمَامِيَّةُ الْإِنْسِيَّةُ. القسم قبل الموصل من الشريان المخي الامامي ولا يعطي أية فروع ويفذي الجسمين المخططين الامامي والانسي.
- a. centralis brevis الشَّرِيَانُ الْمَرْكَزِيُّ الْقَصِيرُ. شريان مركزي طويل من القسم قبل الموصل للشريان المخي الامامي.
- a. centralis longa الشَّرِيَانُ الْمَرْكَزِيُّ الطَّوِيلُ. شريان مركزي طويل وهو فرع من القسم قبل الموصل للشريان المخي الامامي.
- arteriae centralis posterolateralis  
الشَّرَايِينُ الْمَرْكَزِيَّةُ الْخَلْفِيَّةُ الْوَحْشِيَّةُ. القسم بعد الموصل من الشريان المخي الخلفي ولا يعطي أية فروع ويفذي السويقة المخية والمهاد الخلفي والاكيمتين والاجسام الركبية والصنوبرية.
- arteriae centralis posteromedialis  
الشَّرَايِينُ الْمَرْكَزِيَّةُ الْخَلْفِيَّةُ الْإِنْسِيَّةُ. القسم بعد الموصل من الشريان المخي الخلفي ولا يعطي أية فروع ويفذي المهاد الامامي والجدار الوحشي للبطين والكرة الشاحنة للنواة العدسية.
- a. cerebelli inferior anterior (= inferior anterior cerebellar artery) الشَّرِيَانُ الْمَخِيجِيُّ السُّفْلِيُّ الْأَمَامِيُّ.
- a. cerebelli inferior posterior (= inferior

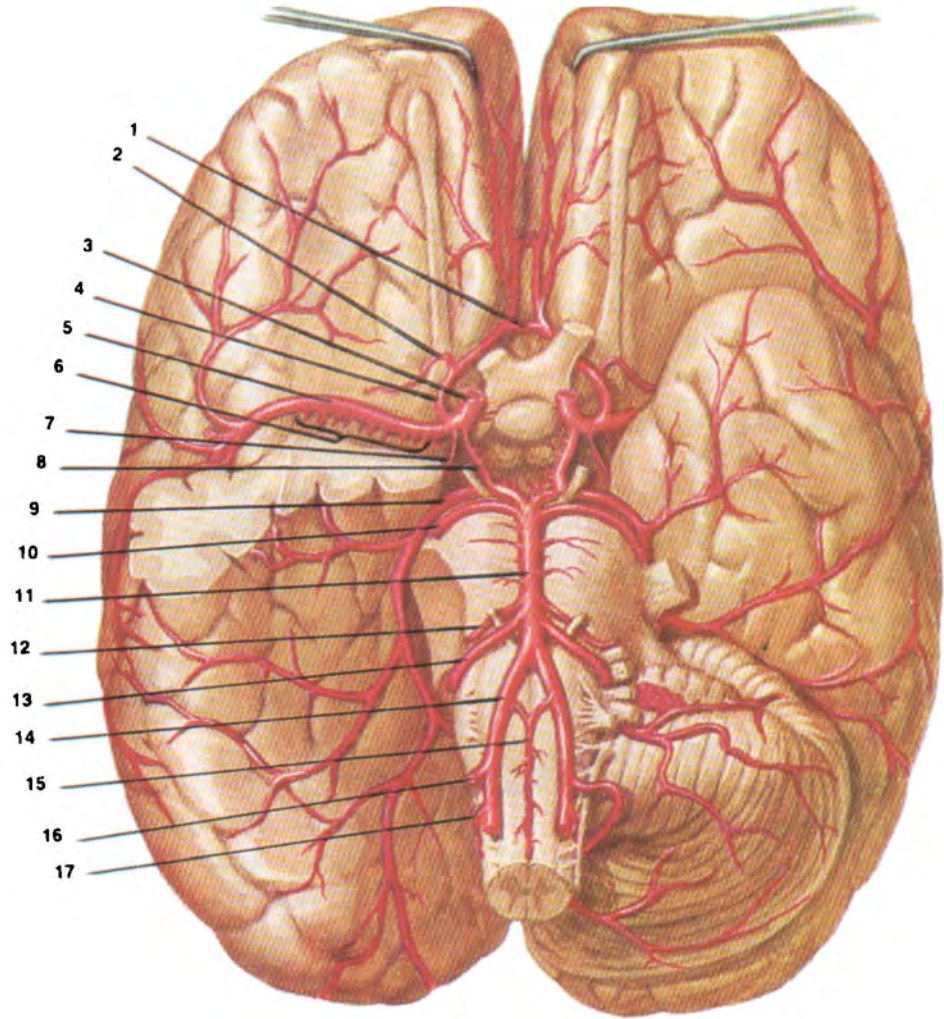
- posterior cerebellar artery) الشَّرِيَانُ الْمَخِيجِيُّ السُّفْلِيُّ الْخَلْفِيُّ.
- a. cerebelli superior الشَّرِيَانُ الْمَخِيجِيُّ الْعُلْوِيُّ. شريان يبدأ من الشريان القاعدي ولا يعطي أية فروع ويتوزع إلى المخيخ العلوي والدماغ المتوسط والجسم الصنوبري والصفيرة المشيمانية للبطين الثالث.
- a. cerebri anterior (= anterior cerebral artery) الشَّرِيَانُ الْمَخِيُّ الْأَمَامِيُّ.
- a. cerebri media (= middle cerebral artery) الشَّرِيَانُ الْمَخِيُّ الْوَسْطِيُّ.
- a. cerebri posterior (= posterior cerebral artery) الشَّرِيَانُ الْمَخِيُّ الْخَلْفِيُّ.
- a. choroidea anterior (anterior choroidal artery) الشَّرِيَانُ الْمَشِيمَاثِي الْأَمَامِيُّ.
- a. communicans anterior cerebri (= anterior cerebral communicating artery) الشَّرِيَانُ الْمُوَصِّلُ الْمَخِيُّ الْأَمَامِيُّ.
- a. communicans posterior cerebri (= posterior cerebral communicating artery) الشَّرِيَانُ الْمُوَصِّلُ الْمَخِيُّ الْخَلْفِيُّ.
- a. ethmoidalis anterior (= anterior ethmoidal artery) الشَّرِيَانُ الْغَرِيزَالِيُّ الْأَمَامِيُّ.
- a. ethmoidalis posterior (= posterior ethmoidal artery) الشَّرِيَانُ الْغَرِيزَالِيُّ الْخَلْفِيُّ.
- a. frontobasalis lateralis (= latera frontobasal artery) الشَّرِيَانُ الْجَبْهِيُّ الْقَاعِدِيُّ الْوَحْشِيُّ.
- a. frontobasalis medialis (= medial frontobasal artery) الشَّرِيَانُ الْجَبْهِيُّ الْقَاعِدِيُّ الْإِنْسِيُّ.
- a. gyri angularis (= angular gyrus artery) شَرِيَانُ التَّلْفِيفِ الزَّأْوِيِّ.
- a. hypophysialis inferior (= inferior hypophyseal artery) الشَّرِيَانُ النَّخَامِيُّ السُّفْلِيُّ.
- a. hypophysialis superior (= superior hypophyseal artery) الشَّرِيَانُ النَّخَامِيُّ الْعُلْوِيُّ.





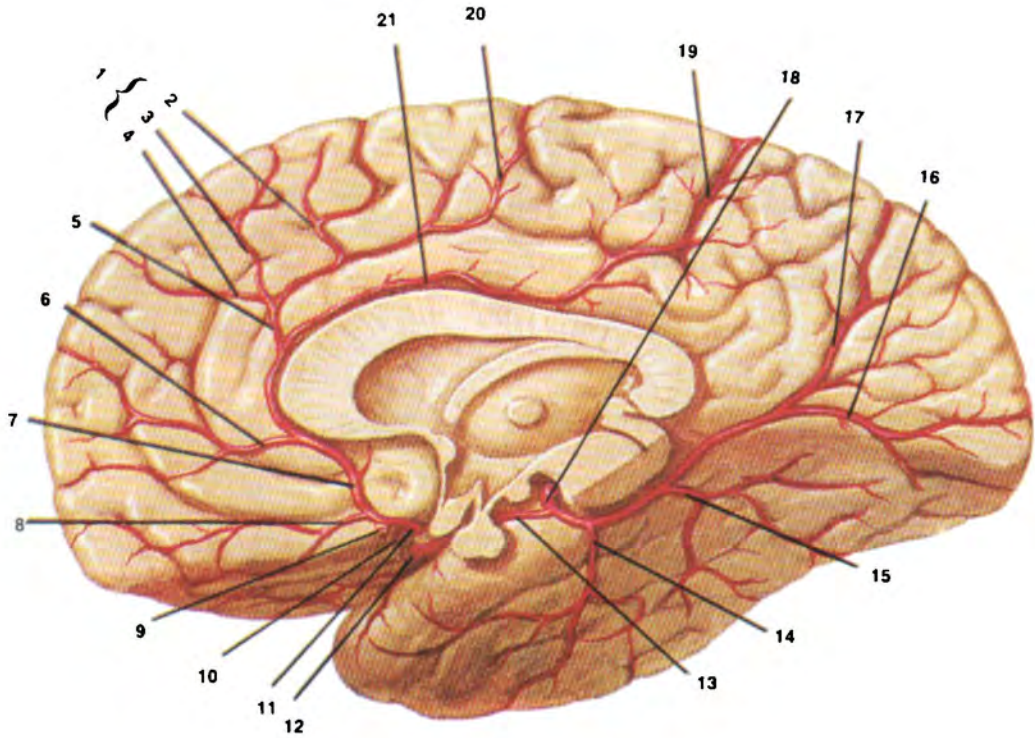
#### arteria cerebri

شرايين الوجه الوحشي الأيسر للدماغ: (1) الفرع الصدغي الخلفي للمخي المتوسط (2) الفرع الصدغي الأوسط للمخي المتوسط (3) الفرع الصدغي الأمامي للمخي المتوسط (4) الشريان السباتي الباطن (5) الشريان المخي الأمامي (6) الشريان الموصل الأمامي (7) الشريان المخي الأمامي (8) الشريان المخي المتوسط (9) الفروع الإنتهائية للمخي الأمامي (10) الفرع الحجاجي الجبهي للمخي المتوسط (11) الفرع الجبهي للمخي المتوسط (12) الفرع أمام الرولاندي للمخي المتوسط (13) الفرع الرولاندي للمخي المتوسط (14) الفرع الجداري الأمامي للمخي المتوسط (15) الفرع الجداري الخلفي للمخي المتوسط (16) الفرع الجداري القذالي (الزاوي) للمخي المتوسط (17) الفروع الإنتهائية للمخي الخلفي.



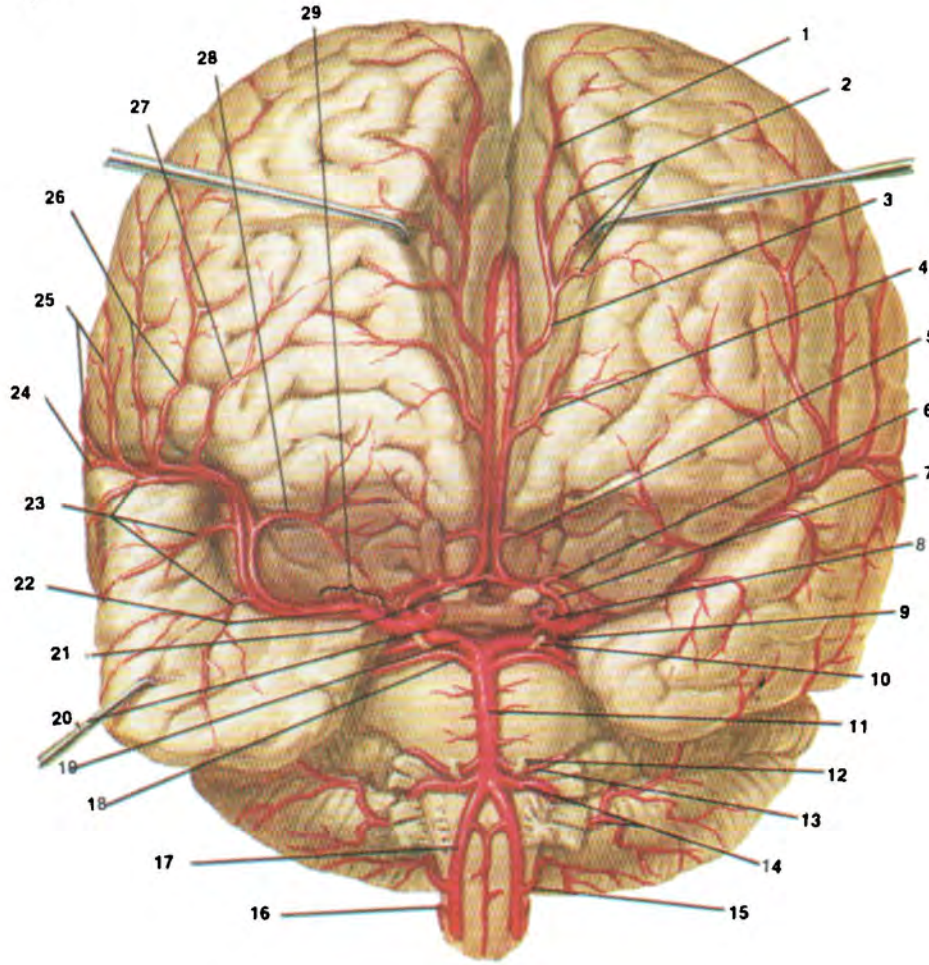
**arteria cerebri**

(5) شرايين قاعدة الدماغ: (1) الشريان الموصل الأمامي (2) الفرع الراجع للمخي الأمامي (3) السباتي الباطن (4) المخي الأمامي (5) المخي المتوسط (6) الشريانان المخططان الإنسي والوحشي (7) الشريان المشيموي الأمامي (8) الشريان الموصل الخلفي (9) الشريان المخي الخلفي (10) الشريان المخيخي العلوي (11) الشريان القاعدي (12) الشريان السمعي الباطن (13) الشريان المخيخي العلوي الأمامي (14) الشريان الفقري (15) الشريان النخاعي الأمامي (16) الشريان المخيخي السفلي الخلفي (17) الشريان النخاعي الخلفي.



#### arteria cerebri

شرايين الجهة الإنسية للدماغ: (1) فروع الجبهي الباطني (2) الخلفي (3) المتوسطي (4) الأمامي (5) الفرع الحافي النخفي (6) الفرع الجبهي القطبي (7) الشريان المخي الأمامي الأيمن (8) الفرع الحجاجي (9) الشريان الموصل الأمامي (10) الفرع الراجع (11) الشريان المخي الأمامي الأيمن (12) الشريان السباتي الباطن (13) الشريان الموصل الخلفي (14) الفرع الصدغي الأمامي (15) الفرع الصدغي الخلفي (16) الفرع المهمازي (17) الفرع الجداري القذالي (18) الشريان المخي الخلفي الأيمن (19) الفرع أمام الإسفيني (20) الفرع جنيب المركزي (21) الفرع حول النخفي.



#### arteria cerebri

منظر جبهي للدماغ يبين شرايينه المختلفة: (1) الفرع جنيب المركزي للمخ الأمامي (2) فروع الجبهي الباطن الأمامي والمتوسط والخلفي للمخي الأمامي (3) الفرع الثغني الحافي للمخي الأمامي (4) الفرع الجسري القطبي للمخي الأمامي (5) الفرع الحجاجي للمخي الأمامي (6) الفرع الراجع للمخي الأمامي (7) الشريان المخي الأمامي (8) الشريان السباتي الباطن (9) شريان المشيمية الأمامي (10) العصب المحرك للعين (11) الشريان القاعدي (12) العصب المبعد (13) الشريان السمع الباطن (14) الشريان المخيخي السفلي الأمامي (15) الشريان المخيخي السفلي الخلفي (16) الشريان النخاعي الخلفي (17) الشريان الفقري (18) الشريان المخيخي العلوي (19) الشريان المخي الخلفي (20) الشريان الموصل المتوسط والخلفي (21) الشريان الموصل الأمامي (22) الشريان المخي المتوسط (23) الفروع الصدغية الأمامية والأمامية للشريان المتوسط (24) الفرع الجداري القذالي للمخي المتوسط (25) الفرعان الجداريان الأمامي والخلفي (26) الفرعان الرولاندي وأمام الرولاندي للمخي المتوسط (27) الفرع الجبهي للمخي المتوسط (28) الفرع الحجاجي الجبهي للمخي المتوسط (29) الفرعان المخططان الإنسي والوحشي للمخي المتوسط.

- a. inferior anterior cerebelli (= anterior inferior cerebellar artery) الشَّرِيَّانُ المُخَيَّخِيُّ السُّفْلِيُّ الأَمَامِي.
- a. inferior posterior cerebelli (= posterior inferior cerebellar artery) الشَّرِيَّانُ المُخَيَّخِيُّ السُّفْلِيُّ الخَلْفِيُّ.
- a. labyrinthi (= labyrinthine artery) الشَّرِيَّانُ القِيهِي.
- a. meningea anterior (= ramus meningeus anterior arteriae ethmoidalis anterioris) الشَّرِيَّانُ السِّحَاثِيُّ الأَمَامِي. الفرع السِّحَاثِي الأمامي للشريان القربالي الأمامي.
- a. meningea media (= middle meningeal artery) الشَّرِيَّانُ السِّحَاثِيُّ الأَوْسَط.
- a. meningea posterior (= posterior meningeal artery) الشَّرِيَّانُ السِّحَاثِيُّ الخَلْفِيُّ.
- arteriae mesencephalicae شَرَايِينُ الدِّمَاجِ المُتَوَسِّط. شَرَايِينُ تَبْدَأُ مِنَ الشَّرِيَّانِ القَاعَدِي وَلَا تَعْطِي أَيْةَ فُرُوعٍ وَتَتَوَزَّعُ إِلَى سَوِيقَةِ المَخ.
- a. occipitalis (= occipital artery) الشَّرِيَّانُ القَدَّالِيُّ.
- a. occipitalis lateralis (= lateral occipital artery) الشَّرِيَّانُ القَدَّالِيُّ الوُحْشِي.
- a. occipitalis medialis (= medial occipital artery) الشَّرِيَّانُ القَدَّالِيُّ الإِنْسِي.
- a. ophthalmica (= ophthalmic artery) الشَّرِيَّانُ العَيْنِي.
- a. paracentralis (= paracentral artery) الشَّرِيَّانُ المَجَاوِرُ لِلْمَرْكَزِيِّ.
- arteriae parietales anterior et posterior الشَّرَايِينُ الجِدَارِيَّةُ الأَمَامِيَّةُ وَالخَلْفِيَّةُ. القِسمُ الأَنْتِهَائِي مِنَ الشَّرِيَّانِ المَخِي المُتَوَسِّطِ وَيَتَفَرَّعُ إِلَى الفُرْعَيْنِ الأَمَامِي وَالخَلْفِي اللَّذَيْنِ يَتَوَزَّعَانِ إِلَى القِصْبَيْنِ الجِدَارِي الأَمَامِي وَالصَّدْغِي الخَلْفِي.
- a. parieto-occipitalis (= parietooccipital artery) الشَّرِيَّانُ الجِدَارِيُّ القَدَّالِيُّ.
- a. pericallosa (= pars postcommunica-  
nalis arteria cerebri anterioris) الشَّرِيَّانُ حَوْلَ التَّقْنِي. الفرع بعد الموصل للشريان المخي الأمامي.
- arteriae pontis (= pontine a's.) الشَّرَايِينُ الجِسْرِيَّة.
- a. precunealis شَرِيَّانُ الطَّلِّ (أمام الإسفين). القِسمُ خَلْفَ المَوْصَلِ للشَّرِيَّانِ المَخِي الأَمَامِي وَليست له أَيْةُ فُرُوعٍ وَيَغْذِي الطَّلَّ (أمام الإسفيني).
- a. spinalis anterior (= anterior spinal artery) الشَّرِيَّانُ النِّخَاعِيُّ الأَمَامِي.
- a. spinalis posterior (= posterior spinal artery) الشَّرِيَّانُ النِّخَاعِيُّ الخَلْفِيُّ.
- a. sulci centralis (= central sulcus artery) شَرِيَّانُ التَّلْمِ بَعْدَ المَرْكَزِيِّ.
- a. sulci precentralis (= precentral sulcus artery) شَرِيَّانُ التَّلْمِ قَبْلَ المَرْكَزِيِّ.
- a. temporalis anterior (= anterior temporal artery) الشَّرِيَّانُ الصَّدْغِيُّ الأَمَامِي.
- a. temporalis media arteriae temporalis superficialis) الشَّرِيَّانُ الصَّدْغِيُّ الأَوْسَطُ لِلشَّرِيَّانِ الصَّدْغِيِّ السُّطْحِيِّ. يَبْدَأُ مِنَ الشَّرِيَّانِ الصَّدْغِيِّ السُّطْحِيِّ وَليست له أَيْةُ فُرُوعٍ وَيَغْذِي المِنطَقَةَ الصَّدْغِيَّة.
- a. temporalis media partis insularis arteriae cerebri mediae الشَّرِيَّانُ الصَّدْغِيُّ الأَوْسَطُ لِلقِسمِ الجَزِيرِيِّ لِلشَّرِيَّانِ المُخَيِّ الأَوْسَطِ. القِسمُ الجَزِيرِيُّ مِنَ الشَّرِيَّانِ المَخِي المُتَوَسِّطِ وَليست له أَيْةُ فُرُوعٍ وَيَتَوَزَّعُ إِلَى قِشْرَةِ القِصْبِ الصَّدْغِيِّ بَيْنَ الشَّرِيَّانَيْنِ المَخِيَيْنِ الأَمَامِي وَالخَلْفِي.
- a. temporalis posterior (= posterior temporal artery) الشَّرِيَّانُ الصَّدْغِيُّ الخَلْفِيُّ.
- a. temporalis profunda posterior (= posterior deep temporal artery) الشَّرِيَّانُ الصَّدْغِيُّ الخَلْفِيُّ العَمِيقُ.
- a. vertebralis (= vertebral artery) الشَّرِيَّانُ الفَقْرِي.

- arteriola (= arteriole)** شُرَيْن. (ج): شُرَيْنَات. فرع شرياني صغير خصوصاً ذلك القريب من الشعيرات.
- **a. macularis inferior** الشُرَيْنُ البِقْعِيُّ الشَّرِينُ السفلي الذي يغذي بقعة الشبكية.
- **a. macularis superior** الشُرَيْنُ البِقْعِيُّ العُلْوِيُّ. الشرين العلوي الذي يغذي الشبكية.
- arteriosclerosis** تَصَلُّبُ شِرْيَانِي. تصلب وتثخن جدران الشرايين.
- **cerebral a.** تَصَلُّبُ الشَّرَايِينِ الدِّمَاغِيَّةِ. تصلب شرايين الدماغ.
- artery** شِرْيَان. وعاء دموي ينقل الدم من القلب إلى أقسام الجسم المختلفة.
- **auditory a., internal (= arteria labyrinthi)** الشُرْيَانُ التِيهِي. شريان يبدأ من الشريان القاعدي أو الشريان المخيخي السفلي وينتشر خلال الصماخ السمعي الباطن إلى الأذن الداخلية.
- **basilar a. (= arteria basilaris)** الشُرْيَانُ القَاعِدِيُّ. الشريان الذي يتكون من اتصال الشريانيين الفقريين الأيمن والأيسر وتغذي فروعه جذع الدماغ والأذن الداخلية والمخيخ والمخ الخلفي.
- **carotid a., common (= arteria carotida communis)** الشُرْيَانُ السُّبَاتِي الأَصْلِي. الشريان الذي يتفرع من الجذع العضدي الراسي (الأيمن) أو من قوس الأبهر (الأيسر) وينقسم إلى الشريانيين السباتيين الظاهر والباطن.
- **carotid a., external** الشُرْيَانُ السُّبَاتِي الظَّاهِر. الشريان الذي يتفرع من الشريان السباتي العام وتنتشر فروعه إلى الغدة الدرقية والبلعوم واللسان والوجه وإلى المناطق القذالية والأذنية الخلفية والصدغية السطحية والفكية العلوية.
- **carotid a., internal** الشُرْيَانُ السُّبَاتِي البَاطِن. الشريان الذي يتفرع من الشريان السباتي العام وتنتشر فروعه إلى مناطق الأذن الوسطى والعين والحجاج والصفيرة المشيمية والغدة النخامية والمخ.
- **central a's.** الشَّرَايِينُ المُرَكَّزِيَّة. مجموعة من الشرايين التي تتفرع من الشرايين المخية الكبيرة المختلفة وتتنوع لمختلف أقسام المخ.

- **cephalic a. (= common carotid a.)** الشُرْيَانُ السُّبَاتِي الأَصْلِي.
- **cerebellar a., inferior anterior** الشُرْيَانُ المَخِيخِيُّ السُّفْلِيُّ الأَمَامِي. شريان يتفرع من الشريان القاعدي وينتشر إلى القسم الأمامي السفلي للمخيخ وللأقسام السفلية والوحشية للجسر وأحياناً إلى القسم العلوي من البصلة.
- **cerebellar a., inferior posterior** الشُرْيَانُ المَخِيخِيُّ السُّفْلِيُّ الخَلْفِيُّ. شريان يتفرع من الشريان الفقري ويتوزع إلى القسم السفلي من المخيخ والبصلة والصفيرة المشيمية للبلطين الرابع.
- **cerebellar a., superior** الشُرْيَانُ المَخِيخِيُّ العُلْوِيُّ. شريان يتفرع من الشريان القاعدي وتتوزع فروعه إلى القسم العلوي من المخيخ والدماغ المتوسط والجسم الصنوبري والصفيرة المشيمية للبلطين الثالث.
- **cerebral a., anterior** الشُرْيَانُ المَخِي الأَمَامِي. شريان يتفرع من الشريان السباتي الباطن ويتوزع إلى القشرة الحجاجية والجبهية والجدارية والجسم الثقني والمحفظة الداخلية والصفيرة المشيمية للبلطين الجانبي.
- **cerebral a., middle** الشُرْيَانُ المَخِي الأَوْسَط. شريان يتفرع من الشريان السباتي الباطن ويتوزع إلى القشرة الحجاجية والجبهية والصدغية والجسم المخطط والمحفظة الداخلية.
- **cerebral a., posterior** الشُرْيَانُ المَخِي الخَلْفِيُّ. هو الانتعاب الانتهائي للشريان القاعدي ويتوزع إلى القشرتين الصدغية والقذالية وإلى الدماغين البيني والمتوسط وإلى الصفيرتين المشيميتين في البطينين الثالث والجانبي والباحة البصرية للقشرة المخية وإلى البنيات الأخرى المتعلقة بالسبيل البصري.
- **choroidal a., anterior** شُرْيَانُ المَشِيمِيَّة الأَمَامِي. شريان يتفرع من الشريان السباتي الباطن أو الشريان المخي الوسطي ويتوزع إلى داخل الدماغ والصفيرة المشيمية للبلطين الجانبي وإلى المناطق المجاورة.
- **communicating a., anterior cerebral** الشُرْيَانُ المَوْصَلُ المَخِي الأَمَامِي. شريان يتفرع من الشريان الأمامي قبل منطقة الموصل ويعمل بعض التوصيلات مع الشرايين المخية الأمامية.

- **communicating a., posterior cerebral** الخَلْفِيّ. فرع من الشريان البلعومي الصاعد ويتوزع إلى عظام القحف والجافية الخلفية.
- **occipital a.** الشَّرِيَّانُ القَدَالِيّ. شريان يتفرع من الشريان السباتي الظاهر ويتوزع إلى عضلات الرقبة والفروة والسحايا والخلايا الخشائية.
- **occipital a., lateral** الشَّرِيَّانُ القَدَالِيّ الوَحْشِيّ. فرع انتهائي أو قشري للشريان المخي الخلفي ويتوزع إلى الأقسام الامامية والإنسية والوسطية والخلفية للفص الصدغي.
- **occipital a., middle** الشَّرِيَّانُ القَدَالِيّ الأَوْسَط. فرع انتهائي أو قشري من الشريان المخي الخلفي ويتوزع إلى ظهر الجسم الثفني والإسفين والطلل والتفيف اللساني والقسم الخلفي للوجه الوحشي للفص القذالي.
- **ophthalmic a.** الشَّرِيَّانُ العَيْنِيّ. شريان يتفرع من الشريان السباتي الباطن ويتوزع إلى العين والحجاج وبنيات الوجه المجاورة.
- **paracentral a.** الشَّرِيَّانُ المَجاوِر للمَرْكَزِيّ. فرع من الشريان المخي الامامي بعد الموصل وينتشر إلى قشرة المخ والشق المركزي الإنسي.
- **parietal a's., anterior & posterior** الشَّرِيَّانَانِ الجِدَارِيَّانِ الأَمَامِيّ وَالخَلْفِيّ. فرع انتهائي من الشريان المخي الوسطي يتفرع إلى فرعين أمامي وخلفي يتوزعان إلى الفص الجداري الامامي وإلى الفص الصدغي الخلفي.
- **parieto-occipital a.** الشَّرِيَّانُ الجِدَارِيّ القَدَالِيّ. شريان يتفرع من القسم بعد الموصل من الشريان المخي الامامي ويتوزع إلى الفص الجداري وأحياناً إلى الفص القفوي.
- **pontine a's.** الشَّرَايِينُ الجِسْرِيَّة. شرايين تتفرع من الشريان القاعدي وتتوزع إلى الجسر والمناطق الدماغية المجاورة.
- **spinal a., anterior** الشَّرِيَّانُ النَخَاعِيّ الأَمَامِيّ. شريان يتفرع من قسم الشريان الفقري داخل الفقار ويتوزع إلى النخاع الشوكي.
- **spinal a., posterior** الشَّرِيَّانُ النَخَاعِيّ الخَلْفِيّ. يتفرع من الشريان المخيخي الامامي السفلي ويتوزع إلى النخاع الشوكي.
- **sulcus, central, a.** شَرِيَّانُ التَّمِّمِ المَرْكَزِيّ.
- **communicating a., posterior cerebral** الشَّرِيَّانُ المَوْصَلُ المَخْيُ الخَلْفِيّ. شريان يوصل بعض التوصيلات من الشريان السباتي الباطن إلى الشرايين المخية الخلفية.
- **ethmoidal a., anterior** الشَّرِيَّانُ الغَرْبَالِيّ الأَمَامِيّ. شريان يتفرع من الشريان العيني ويتوزع إلى الام الجافية والانف والجيب الجبهي والخلايا الغربالية الامامية.
- **ethmoidal a., posterior** الشَّرِيَّانُ الغَرْبَالِيّ الخَلْفِيّ. شريان يتفرع من الشريان العيني ويتوزع إلى الخلايا الغربالية الخلفية والام الجافية والانف.
- **frontobasal a., lateral** الشَّرِيَّانُ الجَبْهِيّ القَاعِيّ الوَحْشِيّ. شريان يتفرع من القسم الجزيري من الشريان المخي المتوسط ويتوزع إلى القشرة الوحشية السفلية للفص الجبهي.
- **frontobasal a., medial** الشَّرِيَّانُ الجَبْهِيّ القَاعِيّ الإِنْسِيّ. شريان يتفرع من القسم بعد القشرة الوحشية السفلية للفص الجبهي.
- **gyrus a., angular** شَرِيَّانُ التَّفْصِيفِ الزَاوِيّ. فرع انتهائي من الشريان المخي المتوسط ويتوزع إلى الفصوص الصدغية والجدارية والقذالية.
- **hypophyseal a., inferior** الشَّرِيَّانُ النُخَامِيّ السَفْلِيّ. فرع صغير من القسم المخي من الشريان السباتي الباطن يغذي الغدة النخامية.
- **hypophyseal a., superior** الشَّرِيَّانُ النُخَامِيّ العُلْوِيّ. فرع صغير من القسم المخي من الشريان السباتي الباطن يغذي الغدة النخامية.
- **labyrinthine a.** الشَّرِيَّانُ اللَّيْهِيّ. شريان يتفرع من الشريان القاعدي أو من الشريان المخيخي السفلي الامامي ويتوزع خلال الصماخ السمعي الباطن إلى الأذن الداخلية.
- **lenticulostriate a.** الشَّرِيَّانُ العَدْسِيّ المَخْطَطِيّ. واحد من الفروع الإنسية أو الوحشية من الفروع الامامية الوحشية المركزية للشريان المخي الوسطي وهي كثيراً ما تتعرض للنزف المخي.
- **meningeal a., middle** الشَّرِيَّانُ السَّحَائِيّ الأَوْسَط. فرع من شريان الفك العلوي ويتوزع إلى عظام القحف والام الجافية.
- **meningeal., posterior** الشَّرِيَّانُ السَّحَائِيّ

- فرع انتهائي من الشريان المخي المتوسط ويتوزع إلى القشرة المخية على جهتي التلم المركزي.
- **sulcus, postcentral, a.** شَرْيَانُ التَّلْمِ بَعْدَ المَرْكَزِيِّ. فرع انتهائي من الشريان المخي المتوسط يتوزع إلى القشرة المخية على جهتي التلم بعد المركزي.
- **sulcus, precentral, a.** شَرْيَانُ التَّلْمِ قَبْلَ المَرْكَزِيِّ. فرع انتهائي من الشريان المخي المتوسط يتوزع إلى القشرة المخية على جهتي التلم قبل المركزي.
- **temporal a., anterior** الشَّرْيَانُ الصُّدْغِيُّ الأَمَامِيُّ. شريان يتفرع من القسم الجزيري للشريان المخي المتوسط ويتوزع إلى القشرة الأمامية للفص الصدغي.
- **temporal a., anterior deep** الشَّرْيَانُ الصُّدْغِيُّ الأَمَامِيُّ العَمِيقُ. شريان يتفرع من الشريان الفكي العلوي ويتوزع إلى العضلة الصدغية ويتفاغر مع الشريان الصدغي المتوسط.
- **temporal a., posterior** الشَّرْيَانُ الصُّدْغِيُّ الخَلْفِيُّ. شريان يتفرع من القسم الجزيري للشريان المخي المتوسط ويتوزع إلى القشرة الخلفية للفص الصدغي.
- **temporal a., posterior deep** الشَّرْيَانُ الصُّدْغِيُّ الخَلْفِيُّ العَمِيقُ. فرع من الشريان الفكي العلوي يتوزع إلى العضلة الصدغية ويتفاغر مع الشريان الصدغي المتوسط.
- **vertebral a.** الشَّرْيَانُ الفَقْرِيُّ. شريان يتفرع من الشريان تحت الترقوي ويتوزع إلى عضلات الرقبة والفقرات والنخاع الشوكي والمخيخ وداخل المخ.
- arthralgia** ألمٌ مُفَصِّلِيٌّ. ألم في أحد المفاصل.
- arthresthesia** حِسٌّ مُفَصِّلِيٌّ. حس المفاصل.
- arthrodynia** وَجَعُ المَفْصَلِ. وجع أحد المفاصل.
- arthrogryposis** 1. اغْوَجَاجُ المَفْصَلِ 2. تَشْنِجٌ تَكَرُّزِيٌّ. 1. انثناء المفاصل أو تقفُّعه 2. تشنج تركززي للعضلات.
- **congenital multiple a.** اغْوَجَاجُ المَفْصَلِ الخَلِيقِيُّ. متلازمة تتصف بثبات معظم المفاصل بأوضاع شاذة مختلفة مع نقص تنامي العضلات وتناميها.

- arthroneuralgia** وَجَعٌ مُفَصِّلِيٌّ. ألم ينشأ في المفصل أو من حوالبه.
- arthropathy, neurogenic** اغْتِلَالٌ مُفَصِّلِيٌّ عَصَبِيٌّ المَنْشَأُ.
- arthropathy, neuropathic** اغْتِلَالٌ مُفَصِّلِيٌّ عَصَبِيٌّ المَنْشَأُ. تنكس متروئ مزمن لقسم المفصل المتحمل للضغط والذي يمكن أن يكون مضاعفة لأحد الاعتلالات العصبية وخصوصاً التابيس الظهري المصحوب بفقدان الحس الذي يؤدي إلى ارتخاء العضلات والبنيات الساندة وبالتالي إلى عدم استقرار المفصل.
- arthropathy, tabetic** اغْتِلَالٌ مُفَصِّلِيٌّ تَابِيسِيٌّ. اعتلال مفصلي ناتج عن التابيس الظهري.
- A-scan encephalography** تَصْوِيرُ الدِّمَاغِ القَرَيْسِيِّ A. تخطيط صدى الدماغ ببعدين يبين أحدهما الوقت اللازم لعودة الصدى ويبين الثاني شدته.
- ascending reticular activating system** الجِهَازُ الشَّبَكِيُّ المُنْشِطُ الصَّاعِدُ. أنظر system.
- ascending reticular alerting system (= ascending reticular activating system)** الجِهَازُ الشَّبَكِيُّ المَوْظُ الصَّاعِدُ.
- asemasia** حُبْسَةٌ دَلَالِيَّةٌ. عدم المقدرة على التواصل سواء بالكلمات أو بالإشارات.
- asemia** تَعَدُّرُ الدَّلَالَةِ؛ اسْتِنْبَاهٌ. حُبْسَةٌ تنصف بعدم المقدرة على التعبير بالكلام أو بالإشارات أو فهم الكلام والإشارات بسبب آفة مركزية.
- **a. graphica** اسْتِنْبَاهٌ المَكْتُوبِ. عدم المقدرة على التعبير بالكتابة (تعذر الكتابة) أو فهم الكلمات المكتوبة (تعذر القراءة) بسبب آفة مركزية.
- **a. mimica** اسْتِنْبَاهٌ الإيماء. عدم المقدرة على التعبير بالإشارات أو على توليد أية تعابير عاطفية أو فكرية.
- **a. verbalis** اسْتِنْبَاهٌ النُّفْظِ. عدم المقدرة على تلفظ الكلمات أو فهم ما يسمعه المصاب منها.
- aseptic** طَاهِرٌ؛ مُعَقَّمٌ؛ عَقِيمٌ. خالٍ من العدوى أو من المواد النتنة.



- asexual** لا جنسي. شخص مصاب بالأجنسية أو انعدام الجنس.
- asexuality** إنعدام الجنس. انعدام الرغبة الجنسية.
- asitia** بغض الطعام.
- asomatognosia** عمه أفسام الجسم. عدم مقدرة المريض على التعرف على بعض أقسام جسمه.
- association** 1. ترابط. 2. تداعي. 3. مشاركة. 1. مصطلح يدل على المناطق المخية التي توصل الباحات الحركية الأولية بالباحة الحسية الأولية. 2. ترابط بين ظاهرتين نفسانيتين كفكرتين أو شعورين نتيجة الخبرة والممارسة والتعلم. 3. مجموعة أفراد أو كيانات اجتماعية تتعاون في سبيل تحقيق هدف معين.
- dream a.** تداعي الأحلام. أفكار أو عواطف ترتبط بأحلام سابقة وتؤثر على سلوك الشخص وتكتشف بالتحليل النفسي.
- a. of ideas** تداعي الأفكار. تداعي أفكار سابقة وربطها مع أفكار أو حوادث لاحقة.
- astasia** تغذر الوقوف. عدم التناسق الحركي مع عدم المقدرة على الوقوف.
- a. - abasia** تغذر الوقوف والمشى. عدم التناسق الحركي مع عدم المقدرة على الوقوف أو على الخطو بالرغم من استطاعة المصاب تحريك ساقه وأطرافه عند جلوسه أو استلقائه وقد يكون ذلك بسبب رنج هستيري.
- astereocognosy** عمه التجسيم. انظر astereognosis.
- astereognosis** عمه التجسيم. عدم المقدرة على التعرف على المواد والأشياء وأشكالها بمجرد لمسها وتحسسها.
- asthenia** وهن. ضعف أو فقدان القوة والنشاط.
- bulbospinal a.** وهن بصلي نخاعي؛ وهن عضلي وبيل. انظر myasthenia gravis.
- myalgic a.** وهن عضلي مؤلم. حالة تتصف بالضعف والتعب العام مع ألم في العضلات.
- neurocirculatory a.** وهن عصبي دوراني.
- متلازمة تتصف بالخفقان وضيق النفس والشعور بالتعب والخوف من التحرك وعدم الراحة خصوصاً عند القيام بأي مجهود حركي مهما كان بسيطاً ويعتبرها البعض بأنها من علامات عصاب القلق وقد يكون فرط التنفس والاستجابات المستقلة هي السبب في توليد هذه الأعراض.
- periodic a.** وهن دوري. حالات من الوهن الشديد تعاود بين فترة وأخرى.
- asthenophobia** وهاب الوهن. الخوف من الضعف والوهن.
- astigmatism** لأبورية. عدم تساوي سطوح العين الانكسارية مما يولد صوراً مشوشة للأجسام المرئية في بؤر غير متطابقة أو غير متناسقة بمستوى واحد.
- astraphobia (= astrapophobia)** وهاب الصواعق. الخوف من البرق والرعد.
- astroblast** أرومة نجمية. خلية تتطور لتكون خلية نجمية.
- astroblastoma** ورم الأرومة النجمية. ورم بخلايا نجمية غنية بالهيولى وتحوي كل منها نواتين أو أكثر.
- astrocyte** خلية نجمية. خلية دبقية عصبية تنشأ من الأديم الظاهر ولها نتوءات ليفية أو جبليّة أو ليفية جبليّة.
- fibrous a's.** خلايا نجمية ليفية. خلايا نجمية توجد خصوصاً في المادة البيضاء للدماغ ولها فروع رقيقة وطويلة وهيولية ومتفرعة. يمتد بعضها إلى المادة البيضاء وتكون ليفية ويمتد بعضها الآخر إلى المادة السنجابية وتكون جبليّة.
- gemistocytic a. (= gemistocyte)** خلية نجمية مفعومة. خلية نجمية لها جسم شديد التورم وتحوي نواة في أحد أطرافها وجبلة واضحة.
- plasmotofibrous a's.** خلايا نجمية جبليّة اللينيفات. خلايا نجمية توجد في مواضع اتصال المادتين البيضاء والسنجابية في الدماغ وتكون الزوائد الممتدة إلى المادة السنجابية جبليّة أما تلك الممتدة للمادة البيضاء فتكون ليفية.
- protoplasmic a's.** خلايا نجمية جبليّة.

خلايا نجمية توجد بصورة خاصة في المادة السنجابية من الدماغ ولها فروع عديدة وكلها جبلية.

**astrocytoma** وَرْمُ النُّجْمِيَّاتِ. ورم مختلف الخبائث يتكون من خلايا نجمية ويصنف إلى أربع درجات حسب شدة خبائثه.

- **anaplastic a.** وَرْمُ الأُرُومَةِ الدِّبْقِيَّةِ المُتَعَدِّدِ الأشكال. انظر glioblastoma multiforme.

- **a. fibrillare** وَرْمُ النُّجْمِيَّاتِ اللَّيْبِيَّةِ. ورم النجميات المكون من خلايا نجمية ليفية تولد فروعاً خيطية أو ليفاً عصبية.

- **gemistocytic a.** وَرْمُ النُّجْمِيَّاتِ مَلْفُومِ الخَلايَا. ورق النجميات تكون فيه اجسام الخلايا الورمية منتفخة وهياكلية متجانسة وحمضة الانصباع.

- **pilocytic a.** وَرْمُ النُّجْمِيَّاتِ المُتَوَازِي اللَّيْبِيَّاتِ. نوع من ورم النجميات الليفي تكون فيه الليفيات مرتبة بصفوف متوازية.

- **a. protoplasmaticum** وَرْمُ النُّجْمِيَّاتِ الجِلبِيَّةِ. ورم النجميات مكون من خلايا نجمية جبلية.

**astrocytosis** كَثْرَةُ النُّجْمِيَّاتِ. تكاثر الخلايا النجمية بسبب تلف العصبونات القريبة منها خلال نوبات نقص التأكسج أو نقص سكر الدم.

**astroglia** دِبْقُ النُّجْمِيَّاتِ. مجموعة من الخلايا النجمية الدبقية التي تعتبر كنسيج مستقل.

**astroma** وَرْمُ النُّجْمِيَّاتِ. انظر astrocytoma.

**astrophobia** رُهابُ النُّجُومِ. الخوف من رؤية النجوم والسماء.

**asyllabia** حُبْسَةُ المَقَاطِعِ. مصاب يتعرف على الحروف بوضوح ولكنه لا يتمكن من تجميعها لتكوين كلمات أو مقاطع (تعدُّر نطق المقاطع).

**asylum** مَأْوَى. ملجأ للمعوزين أو للمرضى النفسانيين أو كبار السن أو المعاقين.

- **lunatic a.** بِيْمَارِ سَفْهَانِ. ماوى المصابين بأمراض نفسية.

- **old people's a.** مَأْوَى المُسِنَّينِ. ماوى كبار السن.

**asymbolia** عَمَّةُ الرُّمُوزِ. عدم المقدرة على فهم الرموز بأنواعها كالكلمات والرسوم والإشارات والإيماءات والتعبير.

**pain a.** عَمَّةُ الأَلَمِ. عدم الاستجابة النفسية للإحساسات المؤلمة الذي يمكن أن يكون خلقياً أو نتيجة آفة مركزية في الدماغ وخصوصاً في التلفيف فوق الهامشي في الفص الجداري السادس.

**asymmetry** لا تَنَاطُرُ. عدم وجود تناظر بين الأقسام المتناسبة أو المتناظرة على طرفي الجسم والتي تكون عادة متشابهة.

- **encephalic a.** لا تَنَاطُرُ دِمَاعِيَّةٍ. عدم تناظر نصفي. كرة المخ إذ إنهما لا يكونان متساويين في الحجم.

**asynchronism (= asynchrony)** لا تَوَازُنَ. حدوث فعاليات تحدث عادة متزامنة في أوقات متباينة مما يؤدي إلى فقدان التناسق بينهما.

**asyndesis** حُبْسَةُ التَّرَابُطِ. كلام تبديل فيه مواقع الكلمات والمقاطع بطريقة شاذة كما يحدث في هذيان المفصوم.

**asynergia (= asynergy)** تَعَدُّرُ التَّأَزُرِ؛ اللأَتَازُرِيَّةُ. عدم التناسق بين أقسام العضو أو بين الأعضاء التي تعمل عادة باتساق. فقد يولد اختلال عصبي فقدان التناسق بين العضلات التي تعمل عادة متعاونة لتوليد حركة متوازنة ومتناسقة. حيث تتقلص فيه مختلف العضلات بمختلف الشدود والاتجاهات والتوقيت.

**atactic** رَنَحِيٌّ. 1. منعدم التناسق وغير منتظم. 2. متعلق أو يتصف أو مصاب بالرنح.

**atactiform** رَنَحِيٌّ الشَّكْلِ. شبيه بالرنح.

**ataractic** 1. مُطْمَئِنٌّ؛ مُهْدِيٌّ. 2. إِطْمِئِنَانِيٌّ. 1. ما يمكنه أن يهدىء ويطمئن. 2. دواء مهدىء.

**ataralgia** تَسْكِينُ تَطْمِينِيٍّ. طريقة تسكين وتركيب لتطمين المصاب وإزالة أي ألم أو قلق نفسي منه وخصوصاً ذلك الذي يرافق حالات المداخلة الجراحية.

**ataraxia (= ataraxy)** إِطْمِئِنَانٌ؛ طَمَائِنِيَّةٌ. راحة البال واستقراره.

**ataraxic** مُطْمَئِنٌّ. مرتاح البال.

**ataxaphasia** حُبْسَةُ تَكْوِينِ الجُمَلِ. انظر ataxiaphasia.

**ataxia** رَنَحٌ. فشل التناسق العضلي وسوء نظام الحركات واختلالها.

- **acute a.** رَنَحٌ حَادٌ. رنح يبدأ بصورة مفاجئة.

- **acute cerebellar a.** رَنْحٌ مُخَيِّجِي حَادٍ. رنج يصيب إحدى جهتي الجسم ويتوافق مع ورم أو رضخ أو مرض عدواني في المخيخ فيولد نقص توتر عضلات الجهة المصابة وعدم تناسقها والرنح.
- **alcoholic a.** رَنْحٌ كُحُولِي. حالة تشبه التابس الظهري بسبب فقدان حس الوضع في حالة الكحولية المزمنة.
- **autonomic a.** رَنْحٌ مُسْتَقْلِي؛ رَنْحٌ ذَاتِي. عدم التناسق بين الجهازين الودي واللاودي للجهاز العصبي المستقل.
- **central a.** رَنْحٌ مَرْكَزِي. رنج بسبب آفة في الجهاز العصبي المركزي.
- **cerebellar a.** رَنْحٌ مُخَيِّجِي. رنج بسبب آفة في المخيخ.
- **cerebral a.** رَنْحٌ مُخِي. رنج بسبب آفة في المخ.
- **cervical a.** رَنْحٌ رَقَبِي. رنج حسي يتولد عن آفة في القسم الرقبى للنخاع.
- **family a. (= Friedrich's a.)** رَنْحٌ عَائِلِي؛ رَنْحٌ فَرِيدْرَايْخ.
- **Friedrich's a.** رَنْحٌ فَرِيدْرَايْخ. مرض وراثي جسدي متنحي يبدأ عادة عند الطفولة والحادثة مع تصلب العمودين الظهرى والجانبى للنخاع الشوكي الذي يولد الرنج وخلل الكلام وانحناء العمود الفقري الجانبى وخلل الحركة وشلل العضلات وخصوصاً الأطراف السفلية.
- **frontal a.** رَنْحٌ جَبْهِي. اختلال توازن حركات الجسم بسبب ورم الفص الجبهي.
- **hereditary a. (= Friedrich's a.)** رَنْحٌ وِرَاثِي. رَنْحٌ هِسْتِيرِي؛ رَنْحٌ هُرَاعِي. رنج يظهر كمرض هستيري.
- **intrapsychic a.** رَنْحٌ نَفْسِي. انفصام بين الفكر والسلوك الذي يشاهد في الفصام.
- **kinetic a. (= motor a.)** رَنْحٌ حَرَكِي.
- **labyrinthine a. (= vestibular a.)** رَنْحٌ تَيْهِي؛ رَنْحٌ دِهْلِيْزِي.
- **Leyden's a.** تَابِسٌ كَاذِبٌ. انظر pseudotabes.
- **locomotor a. (= tabes dorsalis)** تَابِسٌ ظَهْرِي؛ رَنْحٌ تَحْرُكِي.
- **Marie's a. (= hereditary cerebellar a.)** رَنْحٌ مُخَيِّجِي وِرَاثِي.
- **motor a.** رَنْحٌ حَرَكِي. عدم المقدرة على تنسيق حركات العضلات.
- **ocular a. (= nystagmus)** رَنْحٌ عَيْنِي.
- **Sanger Brown's a.** رَنْحٌ سَانْغَرٌ بَرَاوِن. تنكس نخاعي مخيخي وراثي يظهر بين سن 11-45 ويبدأ في الساقين وينتشر إلى الذراعين والوجه ثم يؤثر على عمليتي البلع والنطق ويؤدي إلى شلل العصب العيني والعصب محرك العين.
- **sensory a.** رَنْحٌ حَسِّي. رنج يتولد عن فقدان الحس العميق (حس وضع المفاصل) مما يؤدي إلى سوء التحكم في حركة العضلات وعدم تناسقها ويزداد ذلك سوءاً عند غلق العينين.
- **spinal a.** رَنْحٌ نُخَاعِي. رنج ينتج عن مرض النخاع الشوكي.
- **spinocerebellar a.** رَنْحٌ نُخَاعِي مُخَيِّجِي. مرض وراثي يصيب النخاع والمخيخ ويؤدي إلى أعراض رنجية.
- **static a.** رَنْحٌ سَتَاتِيكِي؛ رَنْحٌ سَكُونِي. الترنح وعدم الثبات والاستقرار عند وقوف المصاب.
- **a. telangiectasia** رَنْحٌ التَوَسُّعِ الوِعَائِي. مرض وراثي ينتقل كصفة جسدية متنحية يتصف بالرنج المخيخي والرأفة والتوسع الوعائي العيني الجلدي بدرجات متفاوتة ونقص المناعة الخلوية مما يؤدي إلى بعض الإصابات وترافق كل ذلك إصابات واختلالات متنوعة في مختلف وظائف الجسم.
- **thermal a.** رَنْحٌ حَرَارِي. حالة تتصف باختلاف تموجي شديد في درجة حرارة الجسم.
- **truncal a.** رَنْحٌ جَذْعِي. رنج يؤثر على عضلات الجذع بسبب آفة مركزية.
- **vestibular a.** رَنْحٌ دِهْلِيْزِي. رنج وعدم تناسق الحركات بسبب مرض الدهليز.
- ataxiodynamia** رَنْحٌ وَهْنِي. رنج يترافق مع الوهن.
- ataxiagram** مَخْطُطُ الرَنْحِ. 1. مخطط يرسمه المصاب بالرنج 2. مخطط يسجله مخطاط الرنج.
- ataxiagraph** مَخْطُطُ الرَنْحِ. جهاز يسجل

درجة رنج الجسم عند وقوف المصاب مع غلق عينيّه.

**ataxiometer** مِقْيَاسُ الرَّنَجِ. جهاز يقيس درجة الرنج.

**ataxiamnesic** رَنَحِيٌّ نَسَاوِيٌّ. مصاب بالرنج والنسوة.

**ataxiaphasia** حُبْسَةُ تَكْوِينِ الْجُمَلِ. عدم مقدرة المريض على ترتيب الكلمات لعمل جملة واحدة مفيدة.

**ataxic (= atactic)** رَنَحِيٌّ.

**ataxiophemia** لَجَلَجَةٌ؛ رَنَجُ عَضَلَاتِ النُّطْقِ. انظر ataxophemia.

**ataxiophobia (= ataxophobia)** رُهَابٌ الإِضْطِرَابِ.

**ataxodynamia** رَنَجٌ وَهْنِيٌّ. رنج مترافق مع وهن شديد.

**ataxophemia** رَنَجٌ عَضَلَاتِ النُّطْقِ. اضطراب التلظظ بسبب رنج عضلات النطق.

**ataxophobia** رُهَابٌ الإِضْطِرَابِ. الخوف الشديد من أي نوع من الاضطراب.

**ataxy** رَنَجٌ. انظر ataxia.

**atelencephalia** خَلَلٌ تَطَوُّرِ الدِّمَاغِ؛ نَقَاصُ الدِّمَاغِ. التطور الخلقي المعيب للدماغ.

**atelocephalous** نَاقِصٌ تَكْوُنِ الرَّأْسِ؛ نَقِصُ الرَّأْسِ. مسيخ لم يكتمل تطور رأسه.

**atelocephaly** نَقْصُ تَكْوُنِ الرَّأْسِ؛ نَقَاصُ الرَّأْسِ. نقص في تطور وتكوين القحف.

**ateloencephalia (= atelencephalia)** خَلَلٌ تَطَوُّرِ الدِّمَاغِ؛ نَقَاصُ الدِّمَاغِ.

**atelomyelia** نَقْصُ تَكْوُنِ النُّخَاعِ؛ نَقَاصُ النُّخَاعِ. نقص تطور النخاع الشوكي.

**atephobia** رُهَابُ الدِّمَاغِ. الخوف من الدماغ بأنواعه.

**athalposis** عَمَةٌ الدِّفْعِ. عدم الإحساس بالحرارة أو بالمنبهات الحرارية.

**atheroma** عَصِيدَةٌ. كتلة من صفائح بطانة

شريانية متخنة ومنتكسة تتكون في داء تصلب العصيدي.

**atherosclerosis** تَصَلُّبٌ عَصِيدِيٌّ. نوع من تصلب الشرياني الشائع حيث تتكون صفائح صفراء (عصيدات) تحوي كولستيرول ومادة شحمية ولبعميات شحمية وتتكون ضمن بطانة الشرايين الكبيرة والمتوسطة وطبقتها الوسطية الباطنة.

**- a. obliterans (= arteriosclerosis obliterans)** التَّصَلُّبُ الشِّرْيَانِيُّ المُسَبِّدُ. تصلب شرياني يؤدي تكاثر العصيدات ونموها فيه إلى انسداد الشريان.

**athetoid** كَنَعَانِيٌّ. شبيه بالكنع أو مصاب به.

**athetotic (= athetotic)** كَنَعِيٌّ.

**athetosis** كَنَعٌ. اختلال يتصف بحركات تموجية أو التوائية لإرادية بطيئة شديدة خاصة في اليدين ويمكن أن يحدث بعد الشلل الشقي (الفالج).

**- double a. (= double congenital a.)** كَنَعٌ خِلْقِيٌّ مُرْدُوْجٌ. كنع خلقي بطرفي الجسم بسبب رضح ولادي والذي يمكن أن يحدث مع الشلل السفلي التشنجي.

**- pupillary a. (= hippus)** رَقْصُ الحَدَقَةِ. كنع الحدقة.

**athetotic (=athetotic)** كَنَعِيٌّ؛ مُكَنَعٌ. متعلق بالكنع أو متصف به.

**athymia** 1. إِنْعِدَامُ العَاطِفَةِ 2. إِنْعِدَامُ التَّوْتَةِ. 1. فقدان الحس والعاطفة مع الكآبة 2. انعدام غدة التوتة.

**atlantoaxial subluxation** رَخَاوَةٌ الفَهْقِيِّ المِحْوَرِيِّ. رخاوة أو خلع جزئي للمفصل الفهقي المحوري.

**atlas** الفَهْقَةُ. الفقرة العنقية العلوية الاولى المتصلة بالقحف.

**atonia** وَتِيٌّ. انظر atony.

**- choreatic a.** وَتِيٌّ رَقْصِيٌّ. نقص التوتر العضلي الذي يشاهد في داء الرقص.

**atonic** وَانٍ. ناقص التوتر السوي أو متعلق بالوتني.

- atonicity** وَئِي. حالة غياب التوتر أو الشد العضلي.
- atony (= atonia)** وَئِي. نقص التوتر والشد العضلي.
- atopognosia (= atopognosis)** عَمَهُ تَوْضِيح الإحْسَاس. عدم مقدرة المريض على توضع موقع الحس على جسمه.
- atrabiliary** سَوْدَاوِي؛ كَثِيب. انظر melancholic.
- atresia, aqueductal** رَتْقُ الْمَسَال. غياب أو انسداد المسال الخلفي.
- atrophia (= atrophy)** ضُمُور.
- **a. bulborum hereditaria** ضُمُورُ الْمُقَلَّةِ الْوَرَاثِي؛ دَاءُ نُورِي. انظر Noorie's disease.
- **a. cerebri senilis simplex** ضُمُورُ الدَّمَاعِ الشَّيْخُوخِي البَسِيط. خرف شيخوخي مع ضمور دماغي شديد وفقدان الكثير من العصبونات.
- **a. dolorosa** ضُمُورُ الْمُقَلَّةِ الْمُؤَلِم. ضمور مقلة العين مع الألم الشديد.
- **a. senilis (= senile atrophy)** ضُمُور شَيْخُوخِي.
- atrophie (= atrophy)** ضُمُور.
- atrophy** ضُمُور.
- **corticostriatospinal a.** ضُمُورُ قَشْرِي مُخَطَّطِي. انظر Creutzfeldt-Jakob syndrome.
- **denervated muscle a.** ضُمُورُ الْعَضَلَةِ الْفَرَاةِ التَّعْصِيبِي. ضمور العضلة عند إزالة عصبها الحركي منها.
- **disuse a.** ضُمُورُ عَدَمِ الإِسْتِعْمَال. ضمور العضلة لعدم استعمالها لفترة طويلة.
- **facial a.** ضُمُورُ الْوَجْهِ.
- **hemifacial a. (= progressive unilateral facial a.)** ضُمُورُ وَجْهِ أَحَادِي الْجَانِب؛ ضُمُورُ نَصْفِ الْوَجْهِ.
- **idlopathic muscular a. (= progressive muscular dystrophy)** ضُمُورُ عَقْلِي مُتَرَقِّ؛ ضُمُورُ عَضَلِي غَامِض.
- **ischemic muscular a. (= Volkmann's contracture)** ضُمُورُ عَضَلِي إِقْفَارِي.
- **leaping a.** ضُمُورُ قَفْرِي. ضمور عضلي مترق يبدأ في اليدين وينتشر إلى المنكب من دون أن يصيب عضلات الذراع.
- **myelopathic muscular a.** ضُمُورُ عَضَلِي بِاعْتِلَالِ النُّخَاع. ضمور عضلي ينتج عن آفة في النخاع الشوكي.
- **myopathic a.** ضُمُورُ بِالِاعْتِلَالِ الْعَضَلِي. ضمور العضلة بسبب علة فيها.
- **neural a. (= neuropathic a.)** ضُمُورُ بِالِاعْتِلَالِ الْعَصْبِي.
- **neuropathic a.** ضُمُورُ بِالِاعْتِلَالِ الْعَصْبِي. ضمور عضلي ينتج عن مرض في الجهاز العصبي المحيطي.
- **neurotic a. (= neuropathic a.)** ضُمُورُ بِالِاعْتِلَالِ الْعَصْبِي.
- **neurotrophic a.** ضُمُورُ بِاعْتِلَالِ الْعَصْبُونَاتِ التَّغْذَوِيَّة. ضمور يتولد عن تلف العصبون المحيطي الذي يديم تغذية النسيج مما يؤدي إلى ضموره.
- **olivopontocerebellar a.** ضُمُورُ الزَيْتُونَةِ وَالْجَسْرِ وَالْمُخِيخ. ضمور يصيب قشر المخيخ والسويقة المتوسطة والجسم الزيتوني السفلي.
- **optic a.** ضُمُورُ الْقَرَصِ الْبَصْرِي. ضمور القرص البصري بسبب تنكس اللياف العصب والسبيل البصريين.
- **physiologic a.** ضُمُورُ فِيزِيُولُوجِي. ضمور بعض الأعضاء طبيعياً عند كل الأشخاص بسبب تقدم العمر.
- **progressive muscular a. (= spinal muscular a.)** ضُمُورُ عَضَلِي مُتَرَقِّ.
- **progressive neural muscular a. (= progressive neuralmuscular a.)** ضُمُورُ عَضَلِي مُتَرَقِّ عَصْبِي.
- **progressive neuropathic (peroneal) muscular a.** ضُمُورُ بِالِاعْتِلَالِ الْعَصْبِي (الشظوي المترقي). عضلي وراثي يبدأ في العضلات التي يغذيها العصب الشظوي ومن ثم يتطور تدريجياً ليشمل اليدين والذراعين.

- **progressive spinal muscular a.** **ضُمُورٌ عَضَلِيٌّ نُحَاغِيٌّ.** (= spinal muscular a.)
- **progressive unilateral facial a.** **ضُمُورٌ وَجْهِيٌّ شَقِيٌّ مُتَرَقٌّ.** ضُمُورٌ مترقٌ لجلد وأنسجة وعظام وعضلات إحدى جهتي الوجه.
- **senile a.** **ضُمُورٌ شَيْخُوخِيٌّ.** الضمور الطبيعي للأنسجة والأعضاء الذي يحصل عند تقادم العمر.
- **spinal muscular a.** **ضُمُورٌ عَضَلِيٌّ نُحَاغِيٌّ.** داء تنكسي مترقٌ في الخلايا الحركية للنخاع الشوكي ويبدأ عادة في العضلات الصغيرة في اليد وأحياناً في الأطراف العلوية والمنكبين ومن ثم ينتشر تدريجياً إلى عضلات الأطراف السفلية.
- **trophoneurotic a.** **ضُمُورٌ عَصَبِيٌّ تَغْدَوِيٌّ.** ضمور بسبب مرض المراكز التي ينشأ منها العصب المغذي للمنطقة أو للعضو.
- atropine** **أَتْرُوبِين.** اسم كيميائي لمادة قلوانية تستحضر من البلادونا أو يحضر صناعياً، وهي مادة محصرة للفعل الكوليني وتستعمل كمادة مضادة للتشنج ولإرخاء العضلات أو إيقاف الرعاش والصلل في داء باركنسون أو لزيادة سرعة القلب بحصر العصب المبهم. كما أنها تستعمل كمادة مضادة لكثير من المواد السامة أو مضادة للافراز أو موسعة للحدقة.
- atropinism** **الأتروبيينية.** التسمم بالأتروبين.
- attack** **هَجْمَةٌ.** عارضة المرض أو بدايته.
- **anxiety a. (= panic a.)** **هَجْمَةٌ قَلْقٌ.** هجمة مقلقة.
- **panic a.** **هَجْمَةٌ هَلَعٌ.** عارضة قلق حاد شديد تحدث في الكثير من حالات الرهاب مثل رهاب الساح أو غيره.
- **transient ischemic a.** **هَجْمَةٌ إِفْقَارِيَّةٌ عَابِرَةٌ.** هجمة اضطراب دماغي قصيرة الامد (من بضعة دقائق إلى بضعة ساعات) تتولد عن خلل وعائي ولكن من دون توليد أي نقص عصبي مستديم وتتسبب هذه الهجمات غالباً عن مرض انسدادى وعائى خصوصاً في الجملة الوعائية السباتية - القاعدية - الفقارية.
- **vagal a. (= vasovagal a.)** **هَجْمَةٌ مُبْهَمِيَّةٌ.**
- **vasovagal a.** **هَجْمَةٌ وَعَائِيَّةٌ مُبْهَمِيَّةٌ.** استجابة وعائية عصبية المنشأ تتصف بالشحوب والغثيان والتعرق وبطء القلب والهبوط السريع لضغط الدم

- الذي إذا ما وصل إلى مستوى واطء جداً أدى إلى فقدان الوعي. وتتولد هذه الهجمات عن الكرب العاطفي الشديد المترافق مع الخوف أو الامل.
- attention** **إِنْتِبَاهٌ.** 1. التركيز الانتقائي لإدراك جزء من الظروف أو المنظورات التي تظهر في المحيط 2. الاستجابة الانتقائية لنوع واحد من المنبهات.
- attitude** **1. وَضْعَةٌ.** 2. مَوْقِفٌ. 1. وضعة الجسم أو موضعه 2. وضعة أقسام جسم الجنين بعضها لبعض 3. نزعة الاستجابة الإيجابية أو السلبية للأشخاص الآخرين أو للحالات أو لمناهج العمل والأوامر المختلفة.
- audimutitas** **بَكْمُ السَّمِيعِ.** بكم يصيب الشخص بالرغم من أن له سمعاً طبيعياً.
- audioanalgesia** **تَسْكِينٌ سَمْعِيٌّ.** تقليل أو إيقاف الألم بالاستماع إلى الأصوات الموسيقية.
- audiogram** **مُخَطَّطُ السَّمْعِ.** تسجيل عتبات حدة سمع الشخص للموجات الصوتية المختلفة.
- audiometer** **مِقْيَاسُ السَّمْعِ.** جهاز الكتروني يولد أصواتاً نقية معروفة التردد والشدة تستعمل لقياس حدة السمع ومداه.
- audiometry** **قِيَاسُ السَّمْعِ.** قياس حدة ومدى السمع باستعمال مقياس السمع.
- audition** **سَمَاعٌ.** عملية السمع.
- **chromatic a.** **سَمَاعٌ لَوْنِيٌّ.** رؤية بعض الألوان عند الاستماع إلى بعض الأصوات.
- **gustatory a.** **سَمَاعٌ ذَوْقِيٌّ.** الحس ببعض الأذواق عند الاستماع إلى بعض الأصوات.
- aula** **مُقَدَّمُ البَطِينِ الثَّالِثِ.** النهاية الامامية للبطين الثالث.
- aura** **أُورَةٌ.** إحساس ذاتي أو ظاهرة حركية تسبق النوبات الانتبائية مباشرة وتعلن بدئها.
- **a. asthmatica** **أُورَةٌ الرُّبُوبِ.** أورة تسبق نوبة الربو.
- **auditory a.** **أُورَةٌ سَمْعِيَّةٌ.** إحساس سمعي يسبق أحياناً نوبة الصرع.
- **epigastric a.** **أُورَةٌ شَرْسُوفِيَّةٌ.** إحساس مزعج في المنطقة الشرسوفية يسبق نوبة الصرع أحياناً.
- **epileptic a.** **أُورَةٌ الصَّرَعِ.** إحساس يندرز المصاب أحياناً بقدم نوبة الصرع.

- a. hysterica** أَوْرَةُ الْهِسْتِيرِيَا. إحساس شبيه بأورة الصرع ينذر الشخص بقدوم نوبة الهستيريا.
- Intellectual a.** أَوْرَةُ فِكْرِيَّة. حالة احلامية تسبق نوبة الصرع أحياناً.
- kinesthetic a.** أَوْرَةُ جِسْمِيَّة حَرَكِيَّة. إحساس بحركة أحد أقسام الجسم سواء تحرك القسم فعلاً أو لم يتحرك أبداً.
- motor a.** أَوْرَةُ حَرَكِيَّة. حركة تسبق نوبة الصرع.
- a. procursiva** أَوْرَةُ الْجَزِي. فترة جري قصيرة تسبق نوبة الصرع أحياناً.
- reminiscent a. (= intellectual a.)** أَوْرَةُ فِكْرِيَّة.
- aural** 1. أُذُنِي 2. أُورِي. 1. نسبة إلى الأذن 2. نسبة إلى الأورة.
- autism** ذَاتَوِيَّة؛ انْطَوَاءٌ عَلَى الذَّاتِ؛ انْطَوَائِيَّة. الانصراف إلى الأفكار الذاتية وأحلام اليقظة والأوهام والأهلاس والابتعاد عن الحقائق الواقعية وطفغان تفضيل الذات والنفس على كل ما هو في محيطها.
- akinetic a.** ذَاتَوِيَّة لَا حَرَكِيَّة؛ سَبَاتٌ سَهْرِي. انظر coma vigil.
- infantile a. (= autistic disorder)** ذَاتَوِيَّة طِفْلِيَّة؛ اضْطِرَابٌ انْطَوَائِي. انظر disorder.
- autistic** ذَاتَوِيٌّ؛ انْطَوَائِي. المصاب بالانطواء على الذات.
- autocatharsis** تَنْفِيْسٌ ذَاتِي. علاج نفساني بتشجيع المريض على كتابة أفكاره ومشاعره وإحساساته وخبراته وتجاربه ومشاكله، وبهذا يفرج عن عواطفه المكبوتة.
- autoeroticism (= autoerotism)** شَبِيقٌ ذَاتِي. شبق موجه نحو الذات.
- autognosis** مَعْرِفَةُ الذَّاتِ. طريقة علاج بالتحليل النفسي بمساعدة المريض على تحليل نفسه ذاتياً.
- autograft** طُعْمٌ ذَاتِي. طعم نسيجي يؤخذ من الجسم لغرسه في منطقة أخرى منه.
- autohypnosis** تَنْوِيمُ الذَّاتِ. تنويم الشخص لنفسه ذاتياً.
- autokinesis** تَحْرُكٌ إِرَادِيٌّ. حركة الشخص إرادياً.
- autokinetic** مُتَحَرِّكٌ إِرَادِيًّا. قابل أو متمكن من الحركة الإرادية.
- automatic** تَلْقَائِيٌّ. 1. لإرادي، عمل ينفذ تلقائياً 2. ذاتي الحركة أو ذاتي التنظيم.
- a. behavior** سُلُوكٌ تَلْقَائِيٌّ. انظر behavior.
- automatism** تَلْقَائِيَّةٌ؛ سُلُوكٌ تَلْقَائِيٌّ. سلوك غير موجه وغير مستهدف ومن غير سيطرة واعية عليه ومن دون شعور المريض به ويشاهد في الصرع النفساني الحركي والفصام الجامودي.
- ambulatory a.** تَلْقَائِيَّةٌ سَيْرِيَّة. حالة سير المريض وقيامه ببعض الأعمال من دون وعي أو معرفة بما يعمل.
- command a.** تَلْقَائِيَّةٌ أَمْرِيَّة. القيام ببعض الأعمال التي يؤمر المريض القيام بها فينفذها من دون تفكير ومن دون التأكد من صلاحيتها كما يحدث في حالات التنويم.
- automysophobia** رُهَابُ القَدَارَةِ. خوف المصاب من كونه قدراً أو ذا راحة كريمة.
- autonomic** ذَاتِيٌّ؛ مُسْتَقَلٌّ. مستقل ذاتياً أو عمل ينفذ من دون سيطرة الإرادة عليه.
- a. nervous system** الجِهَازُ العَصْبِيُّ المُسْتَقَلُّ؛ انظر nervous system.
- autophilia** النَّزْجِسِيَّة؛ عَشْقُ الذَّاتِ. انظر narcissism.
- autophobia** رُهَابُ الإِنْفِرَادِ. رهاب الانفراد بالذات أو الخوف عند وجود الشخص بمفرده ولوحده.
- autopsychic** نَفْسِيٌّ ذَاتِيٌّ. متعلق بنفس الشخص وب عقله ووعيه.
- autopsychorhythmia** نَظْمٌ نَفْسِيٌّ ذَاتِيٌّ. فعالية الدماغ الكهربائية النظمية المرضية.
- autopsychotherapy** مُعَالَجَةٌ نَفْسِيَّةٌ ذَاتِيَّة. تحليل نفسي ذاتي.
- autosomatognosis** تَوْهْمٌ بَقَاءِ المَبْتُورِ. حس قسم من الجسم الذي سبق أن أزيل منه بالبتير بكونه لا زال موجوداً في موضعه.

**autosuggestibility** قَابِلِيَّةُ الإِيحَاءِ الذَّاتِي. حالة فكرية خاصة تقل فيها الإرادة ويصبح من السهل الإيحاء للشخص.

**autosuggestion** الإِيحَاءُ الذَّاتِي. عملية إقناع الشخص لنفسه لقبول بعض الأفكار أو المعتقدات أو الآراء من دون مناقشة أو اعتراض.

**autosynnoia** الإِنْسِيغَالُ بِالذَّاتِ. تركيز المريض كل اهتماماته على نفسه وأفكاره وتخيلاته للحد الذي يفقده الاتصال بالعالم الخارجي.

**autotopagnosia** عَمَةُ وَضْعِ الجِسْمِ. عدم مقدرة المريض على وضع أعضاء جسمه وتوجيهها بالاتجاه المناسب وعدم معرفة مواضعها.

**auxotonic** مُنْقَلِّصٌ ضِدَّ المَقَاوِمَةِ. التقلص العضلي الشديد ضد المقاومة المتزايدة.

**aversive (= noxious)** مُكَرِّهٌ؛ مُنْفِرٌ. ما ينفر ويحفز على اجتنابه.

**avoidance** إِجْتِنَابٌ. وسيلة دفاعية واعية أو غير واعية ترفض مواجهة بعض الحالات أو الفعاليات أو الأشياء التي قد تحدث للشخص القلق والصراع النفسي.

**awareness** وَعْيٌ؛ إدْرَاكٌ. وعي الشخص وإدراك الحوادث التي تحدث في محيطه أو الإحساسات والمشاعر الداخلية.

**- reality a.** وَعْيُ الحَقَائِقِ. إدراك الشخص للحوادث التي تحدث في محيطه وإدراك مغزاها وعلاقتها ببعضها.

**- spatial a.** وَعْيٌ حَيَازِي. معرفة الشخص لمواضع المواد والأشياء في محيطه.

**axilemma** غِشَاءُ المِحْوَارِ. أنظر axolemma

**axis** 1. محور 2. المحور. 1. خط يدور الجسم حوله أو خط مركزي تترتب حوله مجموعة من بنى الجسم 2. الفقرة الرقبية الثانية.

**- cerebrospinal a.** المِحْوَرُ الدِّمَاغِي النُّخَاعِي. الجهاز العصبي المركزي.

**- encephalospinal a.** المِحْوَرُ الرَّأْسِيُّ النُّخَاعِي. الجهاز العصبي المركزي.

**axis cylinder** المِحْوَارِ. أنظر axon

**axoaxonic** مِحْوَارِي مِحْوَارِي. يشير إلى

مشبك بين محور أحد العصبونات ومحور عصبون ثانٍ.

**axodendritic** مِحْوَارِي تَغْصِنِي. يشير إلى مشبك بين محور أحد العصبونات وتغصن عصبون ثانٍ.

**axofugal (= axifugal)** مُبْتَعِدٌ عَنِ المِحْوَارِ. مبتعد عن المحور أو المحوار.

**axolemma** غِشَاءُ المِحْوَارِ. الغشاء المغطي للمحور.

**axon** مِحْوَارٌ. (ج: مَحَاوِيرُ). 1. محور الجسم وهو العمود الفقري 2. فرع العصبون الذي ينقل الدفعات العصبية من جسم خليته إلى نهاياته والتي تنتقل بدورها من تفرعاته إلى عصبون آخر أو إلى عضو مستقل. وقد يكون المحوار محاطاً بغمد نخاعيني وقد لا يكون مغمداً كما في بعض أعصاب الجهاز المستقل.

**- myelinated a.** مِحْوَارٌ مُغْمَدٌ. محوار محاط بغمد نخاعيني (ميلييني).

**- naked a. (= unmyelinated a.)** مِحْوَارٌ غَيْرٌ مُغْمَدٌ.

**- unmyelinated a.** مِحْوَارٌ غَيْرٌ مُغْمَدٌ. محوار غير محاط بغمد ميلييني.

**axonotmesis** إِنْهَتَاكُ المِحْوَارِ. إصابة المحوار التي تؤدي إلى تمزقه والغمد النخاعيني (الميلييني) المحيط به من دون إصابة النسيج الضام الذي يحيطه، ويؤدي ذلك إلى تنكس قسمه المقطوع تحت الإصابة ثم يبدأ تجرده بعد ذلك تلقائياً بصورة جيدة عادة.

**axopetal (= axipetal)** نَحْوُ المِحْوَارِ. متجه نحو المحور أو المحوار.

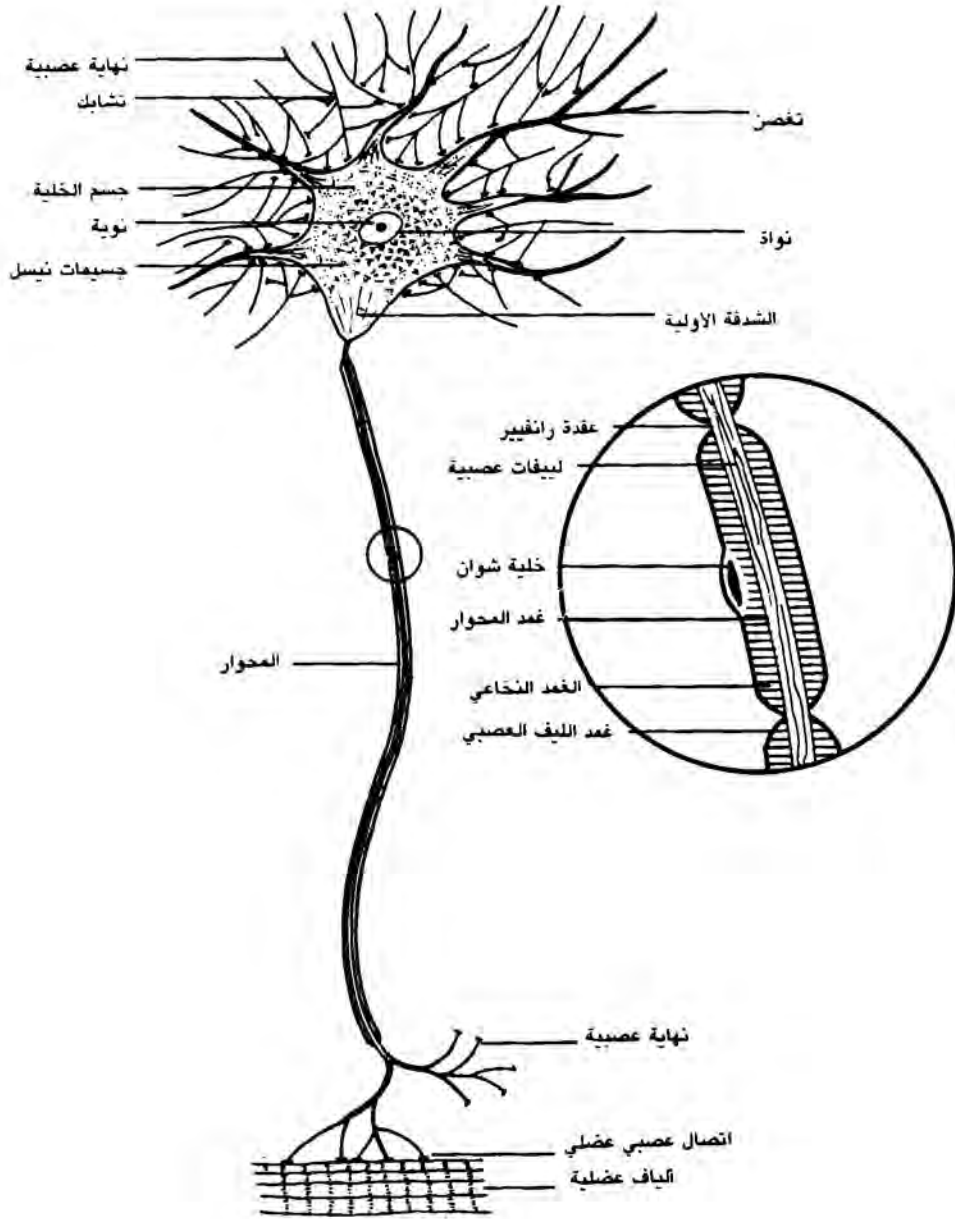
**axophage** بَلْعَمُ المِحْوَارِ. خلية دبقية عصبية تتواجد في الكهوف النخاعية في التهاب النخاع.

**axoplasm** جِبَلَةُ المِحْوَارِ. الجبلة الموجودة في المحوار.

**axosomatic** مِحْوَارِي جَسَدِي. يشير إلى المشبك بين محور أحد العصبونات وخلية أخرى في الجسم.

**axospongium** إِسْفَنْجَةُ المِحْوَارِ. البنية الشبكية التي تكون مادة محور العصبون.





المحوار

axon

رسم تخطيطي للعصبون يبين أقسامه المختلفة والمحوار.

# B

- Babinski's law** قَانُونُ بَابِنْسْكِ. أنظر law.
- Babinski's reflex** مُنْعَكَسُ بَابِنْسْكِ. أنظر reflex.
- Babinski's sign** عَلَامَةُ بَابِنْسْكِ. أنظر sign.
- backache** أَلْمُ الظَّهْرِ؛ ظُهُار. أَلْمُ الظَّهْرِ كعلامة غير مولدة عن تشوه بنيوي أو مرض ظهري معين فيه.
- backalgia** أَلْمُ الظَّهْرِ؛ ظُهُار. أنظر backache.
- ballism (= ballismus)** القَذَائِفِيَّةُ؛ زَفْنٌ.
- ballismus** القَذَائِفِيَّةُ؛ زَفْنٌ. حركات قذفية عنيفة تتولد عن تقلص العضلات الدانية للأطراف نتيجة آفة نواة لويزي (النواة تحت المهادية) أو ارتباطاتها العصبية. ويمكن أن تظهر في جهة واحدة من الجسم ولكنها غالباً ما تظهر في الجهتين.
- ballistic** قَذَائِفِيٌّ. 1. متعلق بالقذائف أو بدء القذائفية. 2. نقضي.
- ballistophobia** رُهابُ القَذَائِفِ. رهاب الرصاص والقذائف.
- band of Broca, diagonal (= stria diagonalis)** شَرِيْطُ بَرُوْكَا المَائِلِ؛ السُّطْرُ المَائِلِ.
- band, Vicq d'Azyr** شَرِيْطُ فيك دَازِير. شريط من ألياف عصبية مغمدة رقيقة في الطبقة الحبيبية الخارجية.
- baragnosis** عَمَةُ الوَوزن. عدم المقدرة على معرفة الوزن.
- barbaralalia** عُسْرُ تَلْفُظِ الأَجْنَبِيِّ. عسر النطق عند التكلم بلغة أجنبية.
- barbital** بَارِبِيْتَال. دواء من مجموعة الباربيتورات يستعمل كمنوم ومركز ويؤخذ عن طريق الفم.
- barbitone** بَارِبِيْتُون؛ بَارِبِيْتَال. أنظر barbital.
- barbiturate** بَارِبِيْتُوْرَات. مجموعة من الأدوية المركنة المنومة تستخلص من حمض الباربيتوريك ومنها دواء الفينوباربيتال.
- baresthesia** حِسُّ الوَوزن؛ حِسُّ الضَّغْطِ. حس الضغط والوزن.
- baresthesiometer** مِقْيَاسُ حِسِّ الوَوزن؛ مِقْيَاسُ حِسِّ الضَّغْطِ. آلة تقيس حساسية الشخص للضغط والوزن.
- baroagnosis** عَمَةُ الوَوزن. أنظر baragnosis.
- baroceptor** مُسْتَقْبِلَةُ الضَّغْطِ. أنظر baroreceptor.
- baroelectroesthesiometer** مِقْيَاسُ الحِسِّ الوَوزني الكَهْرَبَائِي. آلة تقيس درجة الضغط عند التحسيس الكهربائي لحسي الألم أو التمثل.
- barognosis** إدراك العَوزن. الإدراك الواعي لحس الوزن ومعرفة مقداره.
- baroreceptor** مُسْتَقْبِلَةُ الضَّغْطِ. نهاية عصبية حسية تتنبه بتغير الضغط الواقع عليها كتلك الموجودة في الأوعية الدموية.
- barrier** حَائِلٌ. حاجز.

- **blood-brain b.** الحائل الدَمَوِيُّ الدِّمَاغِيّ. الحائل الذي يفصل الدم عن متن الجهاز العصبي المركزي ويتكون من جدران الشعيرات الدموية للجهاز والأغشية الدبقية المحيطة بها.
- **blood-cerebral b. (= blood brain b.)**  
الحائل الدَمَوِيُّ الدِّمَاغِيّ.
- **blood-cerebrospinal fluid b.**  
الحائل الدَمَوِيُّ الدِّمَاغِيّ. (= blood-brain b.)  
الحائل الدموي للسائل الدماغي النخاعي.
- baryesthesia** حِسُّ الوَوزن. انظر baresthesia.
- baryglossia** ثِقَلُ الكَلَام. التفوه بكلمات بطيئة وغلظة.
- barylalia** ثِقَلُ التَلَفُّظ. النطق بكلمات غليظة غير واضحة لصعوبة ربط الحروف لتكوين الكلمات.
- baryphonia** ثَخُنُ الصَّوْت. النطق بصوت ثخين وثقيل.
- base (=basis)** قَاعِدَة. 1. القسم السفلي من الجسم 2. المكوّن الرئيسي للمركب 3. الجزء للأحماضي من الملح.
- **b. of dorsal horn of spinal cord** قَاعِدَة القَرْنِ الظَّهْرِيّ لِلنَّخَاع. جزء القرن الظهري السنجابي من النخاع الشوكي المتصل بالقسم المركزي من مادته السنجابية.
- basilarachnitis, basilarachnoiditis** إلتِهَابُ العَنَكَبَوْتِيَّة القَاعِدِيَّة. التهاب القسم القاعدي من غشاء العنكبوتية.
- basioccipital** قَاعِدِيّ قَدَالِيّ. متعلق بالناثيء القاعدي للعظم القذالي.
- basiphobia** رُهَابُ السَّيْر. انظر basophobia.
- basis (=base)** قَاعِدَة. القسم السفلي أو الرئيسي من الجسم أو العضو أو ذلك القسم من العضو أو الجسم المعاكس لقمته.
- **b. cerebri (= facies inferior cerebri)** الوَجْهُ السُّفْلِيّ لِلْمُخ.
- **b. cochleae** قَاعِدَة القَوْقَعَة. القسم الخلفي من القوقعة الذي يستقر على الصماخ السمعي الباطن.
- **b. cornus dorsalis medullae spinalis** قَاعِدَة القَرْنِ الظَّهْرِيّ لِلنَّخَاع. انظر dorsal horn of spinal cord.
- **b. cranii externa** ظَاهِرُ قَاعِدَة القَحْف. السطح الظاهر للقسم السفلي من القحف.
- **b. cranii interna** بَاطِنُ قَاعِدَة القَحْف. السطح الباطن للقسم السفلي من القحف.
- **b. encephali (= facies inferior cerebri)** الوَجْهُ السُّفْلِيّ لِلْمُخ.
- **b. modioli** قَاعِدَة عِمَادِ القَوْقَعَة. القسم العريض من العمام الواقع على الجزء الوحشي من الصماخ السمعي الباطن.
- **b. pedunculi cerebri** قَاعِدَة السُّوَيْقَتَيْنِ المُخَيَّتَيْنِ. الحزمة الكبيرة من سبل الألياف العصبية التي تكون القسم البطني من السويقتين المخيتين والتي تتكون من الألياف القشرية النخاعية والقشرية النووية والقشرية الجسرية والجدارية الصدغية الجسرية والجببية الجسرية الهابطة من قشرة المخ إلى الجسر والنخاع.
- **b. stapedis** قَاعِدَة الرِّكَابِ الصَّفِيحَة البيضوية العظمية على قاعدة العظم الركابي والتي تستقر في النافذة الدهليزية.
- basophobia (= basiphobia)** رُهَابُ السَّيْر. رهاب الوقوف والسير بالرغم من عدم وجود شلل عضلي في الأطراف التي يتمكن المريض من تحريكها عند جلوسه أو استلقائه.
- bathesthesia** الحِسُّ العَمِيق. انظر bathyesthesia.
- bathmotropic** مُكَيِّفُ الإِسْتِجَابَة. عامل يحور استجابة النسيج للمنبهات.
- **negative b.** مَنبُطُ الإِسْتِجَابَة. عامل يقلل استجابة النسيج العضلي للمنبهات.
- **positive b.** مُحَفِّزُ الإِسْتِجَابَة. عامل ينشط استجابة النسيج العضلي للمنبهات.
- bathmotropism** تَكْيِيفُ الإِسْتِجَابَة. عامل يحور درجة استثارية العضلات لملاءمة الحالة الوظيفية.

- bathophobia** رُهابُ العُمُق. رهاب النظر إلى الأعماق كالأبار أو النزول إليها.
- bathyanesthesia** فَقْدَانُ الحِسِّ العَمِيقِ. فقدان حس العضلات والمفاصل.
- bathyesthesia** الحِسُّ العَمِيقِ. حس الأقسام العميقة تحت سطح الجسم كالحس العضلي والحس المفصلي.
- bathyhyperesthesia** فَرطُ الحِسِّ العَمِيقِ. فرط حس البنات والاعضاء العميقة.
- bathyhypesthesia (= bathyhypoesthesia)** نَقْصُ الحِسِّ العَمِيقِ. قلة حس البنات والاعضاء العميقة في الجسم.
- battarismus** تَأْتَاة. stuttering. أنظر stuttering.
- bedsore** النَّاقِية. decubitus ulcer. أنظر decubitus ulcer.
- bedwetting** التَبَوُّلُ فِي الفِرَاشِ؛ النِّقَاصُ. أنظر enuresis.
- behavior** سُلُوك. التصرفات والفعاليات الشخصية الظاهرة التي يمكن أن يشاهدها الآخرون أو من الممكن إظهارها باستعمال بعض الطرق التشخيصية الخاصة.
- acquired b.** سُلُوكٌ مُكْتَسَبٌ. سلوك مكتسب الشخص من تجاربه الطويلة في حياته وهو غير السلوك الغريزي الطبيعي.
- adaptive b.** سُلُوكٌ تَلَاؤُمِيٌّ. سلوك محوّر يساعد الكائن على التفاعل مع محيطه بكفاءة مما يساعده على البقاء.
- affective b.** سُلُوكٌ عَاطِفِيٌّ. سلوك انفعالي.
- aggressive b.** سُلُوكٌ عُدْوَانِيٌّ. سلوك اعتدائي.
- agnostic b.** سُلُوكٌ عَمْهِيٌّ. السلوك اللاأدري.
- anticipating b.** سُلُوكٌ تَوَقُّعِيٌّ. سلوك استباقي.
- automatic b.** التَلَقُّائِيَّةُ؛ سُلُوكٌ تَلَقُّائِيٌّ. أنظر automatism.
- collective b.** سُلُوكٌ جَمَاعِيٌّ. سلوك مجموعة من الأشخاص الأسوياء لا يقوم أي منهم بهذا السلوك لو كان بمفرده.
- defensive b.** سُلُوكٌ دِفَاعِيٌّ. سلوك الدفاع عن النفس عند تعرضها للهجوم أو لخطر مائل.
- goal directed b.** سُلُوكٌ مُسْتَهْدَفٌ. سلوك موجه بالهدف.
- impulsive b.** سُلُوكٌ مُتَهَوِّرٌ. تصرف أو فعل مفاجيء من دون تفكير أو تقدير لعواقبه وقد يكون سلوكاً مرضياً وعادة ما يتصف بتصرف انفجاري تتلوه بعض الراحة والتفريغ النفسي.
- instinctive b.** سُلُوكٌ غَرِيزِيٌّ. سلوك طبيعي معقد ومنظم ولا يتعلمه الكائن ولكنه سلوك ذو غرض بيولوجي محدد للنوع وينقل وراثياً مثل سلوك بناء العش عند الطيور.
- instrumental b.** سُلُوكٌ وَسِيلِيٌّ. سلوك يستخدم كوسيلة لإحداث تغيير معين في المحيط.
- invariable b.** سُلُوكٌ ثَابِتٌ. سلوك غير متغير لانه محدد بالبنية أو الوظيفة الذاتية كالفعل المنعكسي.
- maternal b.** سُلُوكٌ أُمُومِيٌّ. سلوك الام وحنانها نحو أطفالها.
- mating b.** سُلُوكٌ تَزَاوُجِيٌّ. سلوك الزوجين تجاه بعضهما.
- operant b. (= instrumental b.)** سُلُوكٌ مُجَزٌّ. سلوك متوقع الإثابة.
- reproductive b.** سُلُوكٌ تَنَاسُلِيٌّ. سلوك بعض الحيوانات اثناء موسم التناسل.
- respondent b.** سُلُوكٌ اسْتِجَابِيٌّ؛ سلوك منعكسي إشرطي.
- b. therapy** مُعَالَجَةُ سُلُوكِيَّةٌ. أنظر therapy.
- variable b.** سُلُوكٌ مُتَغَيِّرٌ. سلوك يتغير باستمرار نتيجة تجارب الشخص وخبرته وتعلمه.
- voluntary b.** سُلُوكٌ إِرَادِيٌّ. سلوك إرادي يقوم به الشخص لسبب خاص.
- behavioral** سُلُوكِيٌّ. متعلق بالسلوك.
- behaviorism** السُّلُوكِيَّةُ. نظرية في علم النفس تنص على أن السلوك الظاهر والملاحظ هو الذي يجب الاهتمام به في دراسات علم النفس ويجب إهمال الأفكار والعواطف المكبوتة وغير المنظورة في مثل هذه الدراسات.
- bends** الَمُّ هُبُوطِ الضَّغْطِ. آلام شديدة في البطن والساقين تنتج عن هبوط الضغط الجوي المفاجيء والسريع.

**benzodiazepene** بِنزُوْدِيَازِيبِين. دواء مهدئ مضاد للقلق ومرخ للعضلات ومسكن وله تأثير منوم.

**benztropine** بِنزُتْرُوْبِين. دواء مضاد الفعل الكولينجي ومضاد الهستامين ومخدر موضعي ويستعمل في علاج داء باركنسون عن طريق الفم أو بالحقن بالعضل أو بالوريد.

**beriberi** بَرِي بَرِي. داء ينتج عن نقص فيتامين B<sub>1</sub> (ثيامين) ويتصف بالتهاب الأعصاب والوذمة ومريضات القلب.

**- atrophic b. (= dry b.)** البَرِي بَرِي الجَاف.

**- cerebral b. (= Wernicke- Korsakoff syndrome.)** البَرِي بَرِي الدماغِي؛ متلازمة فَرْنِيكَة - كورساكوف.

**- dry b.** البَرِي بَرِي الجَاف. نوع من البري بري يتصف بالشلل الرخو والضمور العضلي وانعدام المنعكسات وقد يصاحب ذلك تضخم القلب وتسرع.

**- infantile b.** البَرِي بَرِي الوَلِيدِي. مرض يصيب الأطفال الرضع الذين يرضعون حليب أمهات معوزين الثيامين ويصابون بنقص التبول والوذمة المترقية وغالباً بفشل القلب الحاد والموت. وقد يصابون أحياناً بالتقيؤ وانعدام الصوت والتشنج الظهري والاختلاج.

**- paralytic b. (= dry b.)** البَرِي بَرِي الشَّلْيِي.

**- wet b.** البَرِي بَرِي الرُّطْب. نوع من البري بري يتصف بفشل القلب والوذمة ولكن من دون إصابة كبيرة للجهاز العصبي.

**bestiality** مُوَاقَعَة البَهَائِم. إتيان البهيمة.

**beta blockers** مُحَصِّرَات البِيْتَا. أنظر blocker.

**beta rhythm** نَظْمُ بِيْتَا. أنظر rhythm.

**beta waves** أَمْوَاجُ بِيْتَا. أنظر wave.

**bethanechol** بِيْتَانِيكُول. شادة كولينية الفعل لا يحلمها إستيراز الأسيثيل كولين ولها تأثير مسكاريني وتستعمل كدواء منه لتقلص عضلات القناة الهضمية والمسالك البولية والمثانة بعد العمليات أو بعد فقدان التوتر العصبي المنشأ.

**betweenbrain** الدِمَاعُ البَيْنِي. أنظر diencephalon.

**bibliomania** هَوَسُ الكُتُب. الرغبة في جمع الكتب وخصوصاً القديم والنادر منها.

**bibliotherapy** المُعَالَجَة بالكُتُب. المعالجة بقراءة الكتب في حالات الاضطرابات العقلية أو لأغراض الصحة العقلية.

**bicoronal** ثُنَائِي الإِكْلِيل. متعلق بالإكليلين المتشعب كل واحد منهما من المحفظة الداخلية للدماغ.

**bilateral** بِالجَانِبَيْن. جانبي الجسم أو ذو جانبيين.

**bilateralism** تَنَاطُرُ الجَانِبَيْن. تناظر مرآتي لجانبي الجسم.

**binocular** 1. بِالْعَيْنَيْن 2. ذُو عَيْنَيْن. 1. الإبصار بالعينين 2. مجهر ذو عينيتين.

**biocybernetics** عِلْمُ التَحَكُّم الحَيَوِي. علم التواصل والتحكم في الحيوانات.

**biofeedback** تَلْقِيم حَيَوِي رَاجِع؛ تَغْذِيَة حَيَوِيَة رَاجِعَة. عملية تجهيز الشخص بالمعلومات الخاصة إما بطريق السمع أو البصر عن أحد المتغيرات الفيزيولوجية في جسمه كسرعة القلب أو مستوى ضغط الدم أو درجة الحرارة والتي تساعده على التحكم فيها إرادياً.

**- alpha b.** تَغْذِيَة أَلْفَا الحَيَوِيَة الرَّاجِعَة. حالة إعلام الشخص بالسمع بصورة مستمرة عن نمط ونظم موجاته الدماغية بغرض زيادة نشاط موجات ألفا مما يؤدي إلى حالة من الارتخاء واليقظة عند الشخص.

**biopsy** جِرْعَة؛ إِخْتِرَاع. استئصال جزء من نسيج حي من جسم المريض لغرض فحصه وعادة بالفحص المجهرى وذلك لأغراض التشخيص المرضي.

**biopsychic** نَفْسِي حَيَوِي. متعلق بالظواهر النفسانية والعقلية للكائنات الحية.

**biopsychology (= psychobiology)** عِلْمُ النَفْس البِيُولُوجِي.

**biorhythm** نَظْمُ حَيَوِي. ظواهر فيزيولوجية دورية مثل النظم اليوماوي.

**biothesiometer** مِقْيَاسُ حَسِّ الإِهْتِرَاز. آلة تقيس عتبة إدراك حس الاهتزاز.

- bipolar** ذُو قُطْبَيْنِ. 1. بنية ذات قطبين. 2. عصبون ذو قطبين.
- **b. neuron** عَصْبُونٌ ذُو قُطْبَيْنِ. عصبون ذو فرعين أحدهما المحوار.
- bisexual** ثُنَائِي الصِّفَاتِ الجِنْسِيَّةِ. شخص يتصف بثنائية الجنس.
- bisexuality** ثُنَائِيَّة الصِّفَاتِ الجِنْسِيَّةِ. 1. خنوثة حقيقية في حالة وجود غدتين جنسيتين واحدة من كل جنس 2. شخص له سلوك مذهري وخصائص من الجنسين 3. انجذاب نحو كلا الجنسين الذكر والأنثى، فهو جنوسي ومغاير الجنس في ذات الوقت 4. وجود صفات نفسية للجنسين أي الذكورة والأنوثة لدى نفس الشخص.
- bitter** مُرٌّ. طعم كرهه مثل طعم الكينين.
- blackout** غَيْبُومَةٌ. حالة تتصف بغياب البصر وفقدان الوعي الموقت بسبب نقص دوران الدم في الدماغ.
- bladder** مَثَانَةٌ. كيسة غشائية تتجمع فيها السوائل وتستعمل اصطلاحياً للكيسة البولية.
- **atonic b.** مَثَانَةٌ وَائِيَّةٌ. حالة تتصف بتمدد المثانة البولية وضعف تقلصها من دون أية إصابة في الجهاز العصبي المركزي.
- **atonic neurogenic b.** مَثَانَةٌ وَائِيَّةٌ عَصَبِيَّةٌ. المنشأ. مثانة وائية بسبب إصابة أعصابها الحسية التي تربطها بالنخاع وتتصف بفقدان القدرة على التحكم على وظائفها والحس بالرغبة بإفراغها عند امتلائها المفرط. وغالباً ما تشاهد في التابس الظهري.
- **automatic b.** مَثَانَةٌ تَلْقَائِيَّةٌ. مثانة عصبية الاعتلال بسبب القطع الكامل للنخاع الشوكي فوق مستوى الشدقات العجزية مما يؤدي إلى فقدان المنعكسات البولية وحس المثانة والتبول الشديد اللاإرادي مع بقاء مثالة بولية كبيرة في المثانة.
- **autonomic b. (= automatic b.)** مَثَانَةٌ تَلْقَائِيَّةٌ.
- **autonomous b.** مَثَانَةٌ مُسْتَقْلِيَّةٌ. مثانة عصبية الاعتلال بسبب آفة في القسم العجزية من النخاع التي تقطع القوس المنعكسي الذي يتحكم بالمثانة وتتصف بفقدان حس المثانة ومنعكس بدء التبول والسلس.
- **cord b. (= automatic b.)** مَثَانَةٌ تَلْقَائِيَّةٌ.
- **denervated b. (= autonomous b.)** مَثَانَةٌ مُسْتَقْلِيَّةٌ.
- **motor paralytic b.** مَثَانَةٌ مَشْلُولَةٌ الحَرَكَةِ. مثانة عصبية الاعتلال بسبب قطع الأعصاب أو العصبونات التي تنظم منعكساتها ويتصف النوع الحاد من هذا الداء بتمدد المثانة المفرط المؤلم مع عدم المقدرة على إفراغها أما النوع المزمن فيتصف بصعوبة بدء التبول مع العسر والإجهاد وضعف تيار التبول وتقطعه.
- **nervous b.** مَثَانَةٌ عَصَبِيَّةٌ. حالة وظيفية تتصف بالرغبة المقيمة للتبول مع عدم المقدرة على ذلك بصورة تامة.
- **neurogenic b.** مَثَانَةٌ عَصَبِيَّةٌ الإِعْتِلَالِ. أي خلل وظيفي في المثانة البولية ينتج عن آفة عصبية محيطية أو مركزية.
- **nonreflex b. (= autonomous b.)** مَثَانَةٌ مُسْتَقْلِيَّةٌ.
- **paralytic b. (= atonic neurogenic b.)** مَثَانَةٌ وَائِيَّةٌ عَصَبِيَّةٌ الإِعْتِلَالِ.
- **reflex b. (= automatic b.)** مَثَانَةٌ تَلْقَائِيَّةٌ.
- **sensory paralytic b. (= atonic neurogenic b.)** مَثَانَةٌ وَائِيَّةٌ عَصَبِيَّةٌ الإِعْتِلَالِ.
- **spastic b. (= automatic b.)** مَثَانَةٌ تَلْقَائِيَّةٌ.
- **tabetic b. (= atonic neurogenic b.)** مَثَانَةٌ وَائِيَّةٌ عَصَبِيَّةٌ الإِعْتِلَالِ: مَثَانَةٌ تَابِسيَّةٌ.
- **uninhibited neurogenic b.** مَثَانَةٌ عَصَبِيَّةٌ الإِعْتِلَالِ غير مُثَبِّطَةٌ. مثانة عصبية الاعتلال بسبب آفة في منطقة العصبونات الحركية العلوية التي تقطع السبل القشرية النخاعية وتتصف بالرغبة الملحة على التبول والإفراغ المتكرر اللاإرادي والفعالية التبولية الواطئة العتبة.
- blindness** عَمَى. عدم المقدرة على الرؤية.
- **amnesic color b.** عَمَى الألوان. عدم المقدرة على تسمية اللون المنظور بسبب مرض دماغي.
- **color b.** عَمَى الألوان. عدم المقدرة على رؤية بعض الألوان أو كلها.
- **concussion b.** عَمَى الإِرْتِجَاجِ. عمى وظيفي

- دَاخِلُ النَّخَاعِ. ينتج عن الانفجار الشديد كأنفجار القنابل أو المتفجرات.
- mental block blocking انظر فِكْرِيّ. إحصارٌ فِكْرِيّ.
- nerre b. إحصارُ العَصَبِ. تخدير موضعي بحقن المخدر خارج أو حول العصب وبالقرب منه لإحصار توصيل الدفعات العصبية خلاله.
- paracervical b. إحصارٌ حَوْلَ الرَّقَبَةِ. تخدير الضفيرة والعقدة الحثليتين بحقن المبنج في القبر الوحشي للمهبل.
- paraneural b. إحصارٌ حَوْلَ العَصَبِ. تبنيج العصب بحقن المبنج حوله.
- parasacral b. تَخْدِيرٌ حَوْلَ العَجْزِيّ. تخدير موضعي بحقن المبنج حول الاعصاب العجزية عند ظهورها من الثقوب العجزية.
- paravertebral b. إحصارٌ حَوْلَ الفَقَارِيّ. حقن هيدروكلوريد البروكائين حول العقدة الرقبية الصدرية (التجمية) ويجرى ذلك في نوبات تسرع القلب أو السكتة وما شاكل ذلك.
- perineural b. إحصارٌ حَوْلَ العَصَبِ. تخدير يجري بحقن المبنج بالقرب من العصب أو حوله.
- presacral b. إحصارٌ أَمَامَ العَجْزِيّ. تخدير يتم بحقن المبنج حول الاعصاب العجزية وعلى السطح الأمامي للعجز.
- pudendal b. إحصارٌ العَصَبِ الفَرْجِيّ. تبنيج العصب الفرجي بإحصاره بالمبنج الموضعي الذي يحقن إلى أهدوبة عظم الورك.
- sacral b. إحصارٌ عَجْزِيّ. تخدير يجري بزرق المبنج الموضعي إلى الحيز خارج الجافية في القناة الشوكية.
- spinal b. (= subarachnoid b.) إنسداد تَحْتَ العَنُكْبُوتِيَّةِ.
- spinal subarachnoid b. إنسدادٌ تَحْتَ العَنُكْبُوتِيَّةِ النخامية. حالة انسداد مجرى السائل المخي النخاعي في القناة الشوكية.
- subarachnoid b. إحصارٌ تَحْتَ العَنُكْبُوتِيَّةِ. تخدير يولد بحقن المخدر الموضعي في الحيز تحت العنكبوتية حول النخاع الشوكي.
- sympathetic b. إحصارٌ الوُدِّيّ. إحصار الجذع الودي بزرق المبنج حول الفقري.
- بِنتِجٍ عَنِ الانفجارِ الشَّدِيدِ كَانفِجارِ القنابلِ أو المتفجرات.
- cortical b. عَمَى قَشْرِيّ. عمى ينتج عن آفة في المنطقة البصرية من قشرة المخ.
- cortical psychic b. عَمَى قَشْرِيّ نَفْسِيّ. فقدان الذاكرة البصرية للصور والاتجاهات الحيزية في المحيط بسبب آفة في القصر البصري.
- functional b. عَمَى وَظِيفِيّ. عمى هستيري من دون أية آفة بصرية أو عصبية.
- hysterical b. (= functional b.) عَمَى وَظِيفِيّ؛ عَمَى هِسْتِيرِيّ.
- mind b. (= psychic b.) عَمَى نَفْسِيّ.
- object b. عَمَى الأَشْيَاءِ. عدم المقدرة على التعرف على الأشياء الموجودة في المحيط وعلى طبيعتها ووظائفها بالرغم من رؤيتها جيداً.
- psychic b. عَمَى نَفْسِيّ. عدم المقدرة على التعرف على المنبهات البصرية بسبب آفة في الدماغ.
- soul b. (= psychic b.) عَمَى نَفْسَانِيّ.
- syllabic b. عَمَى المَقَاطِعِ. عدم المقدرة على فهم مقاطع الكلام.
- taste b. عَمَى الذُّوقِ. عدم المقدرة على تذوق بعض المواد وإدراك حسها.
- text b. تَعَدُّرُ القِرَاءَةِ؛ الأَلْفَرَانِيَّةُ. انظر alexia.
- word b. تَعَدُّرُ القِرَاءَةِ؛ الأَلْفَرَانِيَّةُ. انظر alexia.
- بَطْرُقٌ. منعكس متكرر لفلق الأجاجان لنشر فيلم الدمع على سطح العين وحماية القرنية من الجفاف أو الأذى.
- block إحصارٌ. 1. انسداد أو إيقاف. 2. تخدير موضعي.
- adrenergic b. إحصارُ الفِغَلِ الأدرينالينيّ. انظر blockade, adrenergic.
- epidural b. تَخْدِيرٌ خَارِجَ الجَافِيَّةِ. انظر anesthesia, epidural.
- intercostal b. (= Intercostal nerve b. = intercostal anesthesia) تَخْدِيرٌ وَرَبِيّ.
- intraspinal b. (= subarachnoid b.) إحصارٌ

- إحصَارُ المُبْهِمِ. (= vagal b. (= vagus nerve b.))  
إحصار الدفعات العصبية في العصب المبهم بحقن  
المبهم الموضعي حول المبهم عند مخرجه من القحف.
- blockade** إحصار المستقبلية.  
إحصار تأثير الناقل الهرموني أو العصبي على  
مستقبلية سطح الخلية بواسطة ضادة دوائية ترتبط  
بالمستقبلية.
- **adrenergic b.** إحصارُ الفِعلِ الأدريناليني.  
تنشيط انتقائي لاستجابة الدفعات العصبية الودية  
وللكاتيكولامين وللأمينات الأدرينالينية الفعل الأخرى  
سواء في موقع مستقبلية ألفا أو مستقبلية بيتا في  
الأعضاء المستقلة أو في العصبونات الأدرينالينية  
الفعل بعد العقدية.
- **alpha adrenergic b. (= adrenergic b.)**  
إحصارُ العَصَبُونِ الأدرينالينيِ ألفا.
- **beta adrenergic b. (= adrenergic b.)**  
إحصارُ العَصَبُونِ الأدرينالينيِ بيتا.
- **cholinergic b.** إحصارُ الفِعلِ الكولينيني. تنشيط  
انتقائي للدفعات العصبية للأعصاب الكولينينية الفعل في  
المشابك العقدية المستقلة وفي المستغلات اللاودية  
بعد العقدية أو في الاتصالات العصبية العضلية.
- **narcotic b.** إحصارُ المُخَدَّرَاتِ. إحصار التأثير  
السُّمِّي للمخدر باستعمال أدوية مثل الميثادون في  
معالجة الإدمان.
- **neuromuscular b.** إحصارُ عَصَبِيٍّ عَضَلِيٍّ.  
فشل الانتقال العصبي العضلي الذي ينتج عن اعتلال  
الاتصال العصبي العضلي.
- blocker** مُحَصِّر. مادة تحصر أو تسد مرور  
بعض الفعاليات أو المواد.
- **alpha b.** مُحَصِّرُ ألفا. دواء يؤدي  
إلى إحصار الفعل الأدريناليني في المستقبلات  
الأدرينالينية الفعل ألفا.
- **beta b.** مُحَصِّرُ بيتا. دواء يؤدي إلى  
إحصار الفعل الأدريناليني في المستقبلات  
الأدرينالينية الفعل بيتا 1، أو بيتا 2، أو في كليهما.
- blocking** إحصار. 1. حصر مرور الدفعات  
العصبية الواردة مما يؤدي إلى تخدير موضعي  
2. حصر الأفكار أو حرمانها؛ توقف التفكير
- الفجائي عند حصول نوبة ألم.  
عَامِلُ إحصَارِيٍّ **b. agent, competitive**  
مُنَافِس. عامل أو دواء غير فعال ينافس المادة الناقلة  
الفيزيولوجية ويمنعها من الوصول إلى المستقبلية  
وبذلك يحصر عملها.
- عَامِلُ مُحَصِّرٍ **b. agent, depolarizing**  
مُزِيلُ الإِسْتِقْطَابِ. عامل يزيل استقطاب المستقبلية  
وبهذا يشبط تنبيهها بالمنبه الفيزيولوجي.
- حَائِلٌ دَمَوِيٌّ دِمَاغِيٌّ. **blood- brain barrier**  
أَنْظَرُ barrier.
- تَوَرَّد. احمرار الوجه عند الخجل  
بسبب توسع أوعيته الجلدية.
- blush** جِسْم. 1. جذع الكائن وأعضاؤه  
2. أكبر وأهم جزء من أي عضو 3. كتلة أو تجمع  
من مواد بنيوية.
- body** الجِسْمُ المُوَزِي. **amygdaloid b.**  
أَنْظَرُ corpus amygdaloideum.
- جِسْمُ المَخِيخِ. **b. of cerebellum**  
أَنْظَرُ corpus cerebelli.
- جِسْمُ القَبْوِ. **b. of fornix**  
أَنْظَرُ corpus fornicis.
- الجِسْمُ الرُّكْبِي. **geniculate b.**  
أَنْظَرُ corpus geniculatum.
- العِنَان. **habenular b.** **habenula**.  
الجِسْمُ الرُّجَاجِي. **hyaloid b.**  
أَنْظَرُ vitreous body.
- الجِسْمُ القِمَعِي. **infundibular b.**  
الخلفي للغدة النخامية.
- الجِسْمُ المُجَاوِرُ لِلْمَرَسِي. **juxtarestiform b.**  
الشكل. بنية تربط النواة الدهليزية الوحشية مع النواة  
البرحاء وتنقل الدفعات العصبية الدهليزية.
- النَّوْةُ تَحْتَ المِهَادِيَّة. **Luy's b. (= nucleus subthalamicus)**
- الجِسْمُ الحَلَمِي. **mamillary b.**  
أَنْظَرُ corpus mamillare.
- الجِسْمُ المَدُلِّي. **medullary b. of cerebellum (= corpus medullare cerebelli)**  
لُبُّ المَخِيخِ.



- **medullary b. of vermis** شَجَرَةُ الْحَيَاةِ  
arbor vitae أنظر الدودة، أنظر  
cerebelli
- **Nissl b's.** أَجْسَامُ نَيْسَلٍ. أجسام حبيبية كبيرة  
قعدة توجد في أجسام العصبونات وتتكون من  
الشبكة الهيولية الباطنة الخشنة وعديدات الريباسات  
الحرّة.
- **olivary b. (= oliva)** الزيتونة؛ الجِسْمُ الزَيْتُونِيّ.
- **pacchionian b's.** الْحَبَبِيَّاتُ الْعَنْكَبُوتِيَّةُ.  
granulationes arachnoideae أنظر
- **paraolivary b's. (= accessory olivary  
nuclei)** النُؤْيَاتُ الزَيْتُونِيَّةُ الْإِضَافِيَّةُ.
- **pineal b.** الجِسْمُ الصَّنَوْبُرِيّ. جسم مسطح  
صغير مخروطي الشكل فوق المهادي يقع فوق الاكيمة  
العلوية وتحت طرف الجسم الثفني وهو مركز تركيب  
الملاوتين الذي يثبط تنامي الغدد التناسلية.
- **pituitary b.** الغُدَّةُ النُّخَامِيَّةُ.  
انظر pituitary gland
- **quadrigeminal b's.** الأَجْسَامُ الرُّبَاعِيَّةُ.  
corpora quadrigemina أنظر
- **restiform b.** الجِسْمُ المَرَسِيّ الشَّكْلُ.  
pedunculus cerebellaris caudalis أنظر
- **sand b.** رَمْلُ الدِّمَاغِ. أنظر acervulus
- **tigroid b's. (= Nissl b's.)** أَجْسَامُ نَيْسَلٍ؛  
الأَجْسَامُ النُّغْرَاءُ.
- **trapezoid b.** الجِسْمُ المُنْحَرَفِيّ.  
corpus trapezoideum أنظر
- **vitreous b.** الجِسْمُ الرُّجَاجِيّ. الجسم الهلامي  
الشفاف الذي يملأ القسم الداخلي من مقلة العين بين  
العدسة والشبكية.
- body agnosia** عَمَّةُ الجِسْمِ.  
انظر agnosia
- body rocking** تَارْجُحُ الجِسْمِ. حركة  
الجسم النظامية الأمامية الخلفية عند الجلوس.
- brachial** عَضُدِيّ. متعلق بالعضد.
- brachialgia** أَلَمٌ عَضُدِيّ. ألم في الذراع أو  
الذراعين.
- **b. statica paresthetica** أَلَمُ الذَّرَاعِ المَدَلِّيّ
- الْإِنْضَغَاطِيّ. ألم الذراع واليد الذي يحدث أثناء النوم  
بسبب انضغاط الأوعية الدموية للذراع.
- brachium** العَضُدُ. 1. الذراع، خصوصاً  
قسمها من المنكب حتى المرفق 2. اصطلاح عام  
يدل على أية بنية أو نقوء شبيه بالذراع.
- **b. colliculi caudalis** ذِرَاعُ الْأَكِيمَةِ الذَّنْبِيَّةُ.  
ألياف من الفئيل الوحشي تمر إلى الاكيمة الذنبية ثم  
تتجه إلى الامام لتنتهي في الجسم الركيبي الإنسي.
- **b. colliculi inferioris (= b. colliculi  
caudalis)** ذِرَاعُ الْأَكِيمَةِ الذَّنْبِيَّةُ.
- **b. colliculi rostralis** ذِرَاعُ الْأَكِيمَةِ الرَّاسِيَّةِ  
(المنقارية). الألياف تتسلق في الناحية البطنية  
الوحشية من الجهة الوحشية للأكيمة الرأسية للدماغ  
المتوسط لتنتقل أليافاً من الشبكية والشع البصري إلى  
الاكيمة العلوية.
- **b. colliculi superioris (= b. colliculi  
rostralis)** ذِرَاعُ الْأَكِيمَةِ العُلْوِيَّةِ.
- **b. of cranial colliculus (= b. colliculi  
rostralis)** ذِرَاعُ الْأَكِيمَةِ العُلْوِيَّةِ.
- **b. opticum** الذَّرَاعُ البَصْرِيَّةُ. أحد الفروع التي  
تمتد من الأجسام الرباعية إلى المهاد البصري.
- **b. pontis** ذِرَاعُ الجِسْرِ. أنظر  
pedunculus cerebellaris medius
- **b. quadrigeminum inferius (= b.  
colliculi caudalis)** ذِرَاعُ الْأَكِيمَةِ السُّفْلِيَّةِ.
- **b. quadrigeminum superioris  
(= b. colliculus rostralis)** ذِرَاعُ الْأَكِيمَةِ  
الرَّاسِيَّةِ.
- brachybasia** قَصْرُ الخَطْوِيَّةِ. مشية بطيئة  
قصيرة الخطو كما تشاهد في الشلل الشقي  
المزدوج.
- brachycephalia (= brachycephaly)**  
قِصْرُ الرَّاسِ.
- brachycephaly** قِصْرُ الرَّاسِ. رأس قصير  
ذو منسب رأسي بين 81.0-85.4.
- bradyacusia** ثِقَلُ السَّمْعِ. قلة السمع.
- bradyarthria (= bradylalia)** لَفْفٌ ثَقُلُ  
النُّطْقِ.

**bradycinesia (= bradykinesia)** بَطْءُ الحَرَكَةِ.

**bradyecia** تَبْاطُؤُ السَّمْعِ. صمم جزئي.

**bradyesthesia** بَطْءُ الإِذْرَاكِ. بطء أو قلة الفهم والإدراك.

**bradyglossia** تَبْاطُؤُ النُّطْقِ. بطء التلغظ الشاذ.

**bradykinesia** بَطْءُ الحَرَكَةِ. بطء الحركات الشاذ مع تبلد الاستجابة الفكرية والحركية.

**bradylalia** لَفَفٌ؛ ثَقُلُ النُّطْقِ. بطء تلفظ الكلمات الشاذ بسبب آفة دماغية.

**bradylexia** بَطْءُ القِرَاءَةِ. بطء القراءة غير الناتج عن أي خلل بصري أو فكري أو عدم معرفة القراءة.

**bradylogia** بَطْءُ الكَلَامِ. بطء الكلام الناتج عن العجز في التفكير كالذي يحصل في الأمراض العقلية.

**bradyphasia (= bradylalia)** لَفَفٌ؛ ثَقُلُ النُّطْقِ.

**bradyphemia** بَطْءُ الكَلَامِ. أنظر bradylogia.

**bradyphrasia** بَطْءُ التَلَفُّظِ. بَطْءُ لفظ الكلمات.

**bradyphrenia** تَبَلُّدُ الذَّهْنِ. حالة تتصف بالعجز في المبادرة الفكرية السريعة وبيءة الفعالية النفسية الحركية وعدم الاهتمام والتفاعل مع المحيط وينتج كل ذلك عن التهاب الدماغ الوبائي.

**bradypragia** بَطْءُ العَمَلِ. البطء في القيام بأي عمل.

**bradyteleocinesia (= bradytel-eokinesia)** بَطْءُ التَّنْسيقِ الحَرَكيِّ.

**bradyteleokinesia** بَطْءُ التَّنْسيقِ الحَرَكيِّ. البطء في تنسيق الحركات فتتوقف الحركة أو تبطأ كثيراً قبل إكمالها ووصولها إلى هدفها.

**brain (= encephalon)** الدِّمَاغُ. قسم الجهاز العصبي المركزي الذي يوجد في القحف والمكون

من الدماغ المقدم والدماغ المتوسط والدماغ المؤخر وهو يقوم بوظائف السيطرة على الحركات العضلية وتنسيقها وإدراك الحواس وتنظيمها والسيطرة على توليد النطق وحفظ الذكريات وتوسيع الأفكار والعواطف والانفعالات.

- new b. الدِّمَاغُ الجَدِيدِ. أنظر neoencephalon, neencephalon

- old b. الدِّمَاغُ القَدِيمِ. أنظر paleoencephalon

- olfactory b., smell b. (= rhinencephalon) الدِّمَاغُ الشَّمِّيُّ.

- respirator b. دِمَاغُ المِنْفَاسِ. حالة المصاب بعد موت دماغه السريري والتي يحافظ فيها على الفعاليات الحيوية صناعياً باستعمال المنفاس.

- split b. دِمَاغُ مَنشَطَرٍ. دماغ يُقَطع فيه الاتصال بين نصفي كرة المخ للسيطرة على نوبات الصرع.

- tween b. الدِّمَاغُ البَيْنِيِّ. أنظر diencephalon, interbrain

- visceral b. (= limbic system) الدِّمَاغُ الحَشَوِيِّ. الجهاز الحوفي.

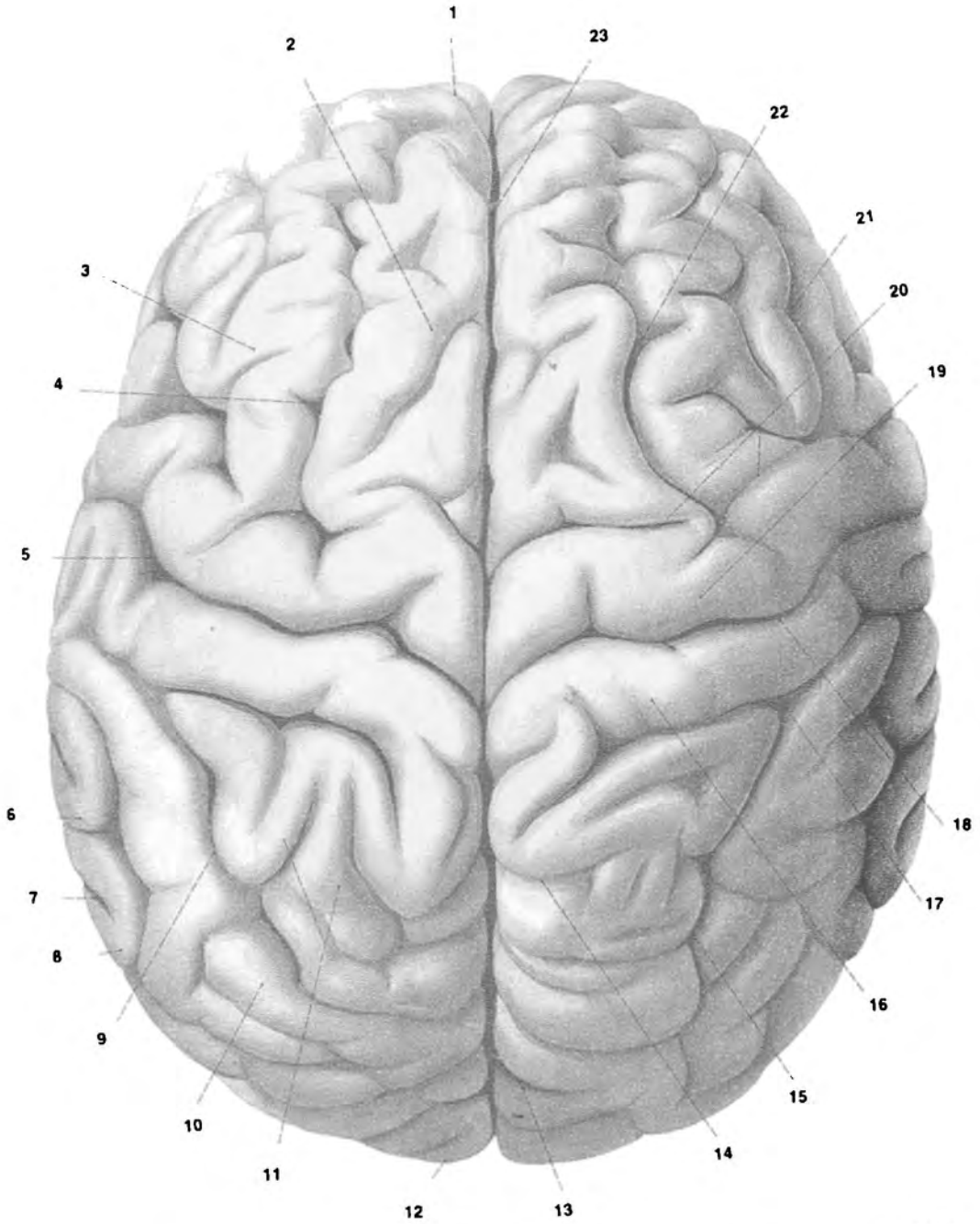
- wet b. (= cerebral edema) وِدْمَةٌ الدِّمَاغِ. حالة وذمة الدماغ.

**brainstem** جِذْعُ الدِّمَاغِ. قسم الدماغ الذي يشبه الجذع والذي يربط نصفي كرة المخ بالنخاع الشوكي والذي يشمل الجسر والبصلة (الدماغ المستطيل) والدماغ المتوسط، وقد يضم البعض الدماغ البيني أيضاً إلى جذع الدماغ.

**brainwashing** غَسْلُ الدِّمَاغِ. محاولة منتظمة لغرس معتقدات وآراء معينة لدى الشخص خلاف رغبته، وعادة بمعتقدات تتناقض مع معارفه وآرائه السابقة.

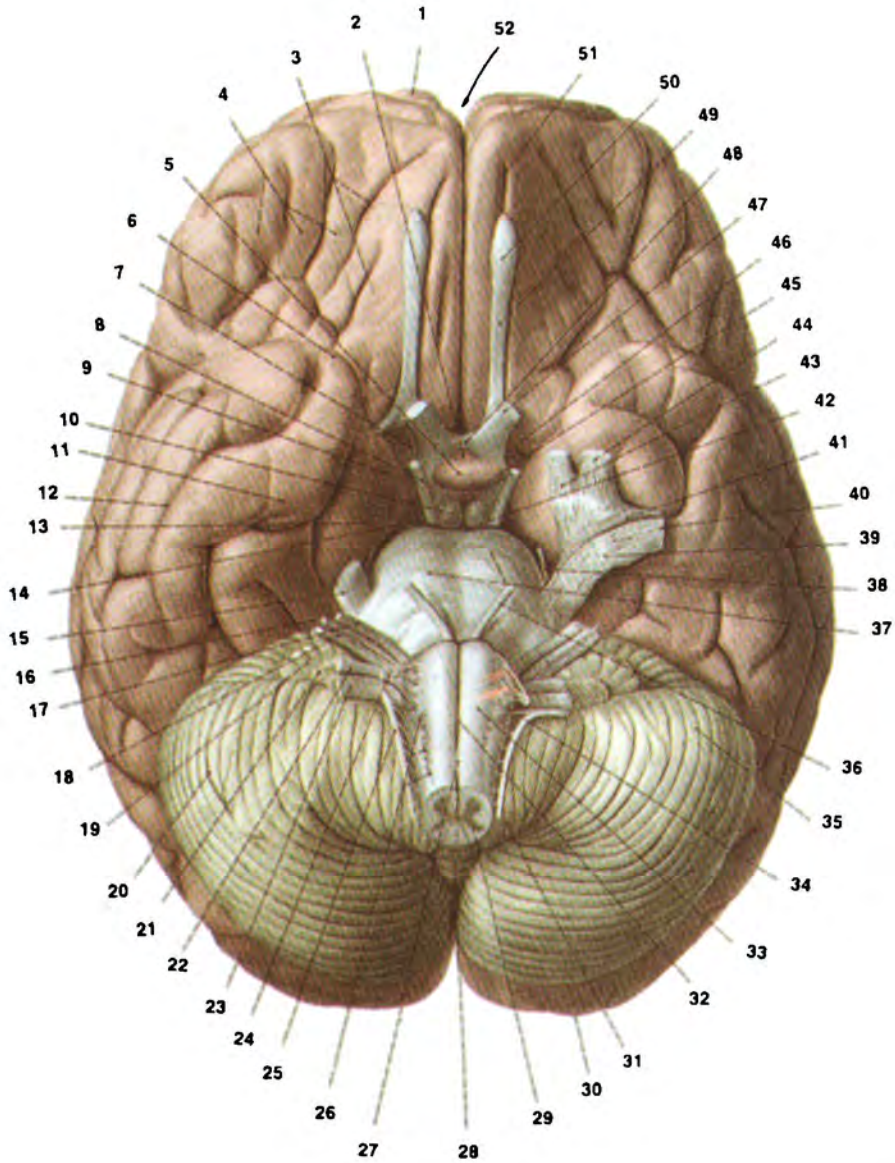
**bregma** الهَامَةُ. نقطة على سطح القحف عند اتصال الدرزين الإكليلي والسهمي.

**bromocriptine** بَرُومُوكرِبتِينِ. مادة شاذة للدوبامين وتستعمل كدواء في علاج داء باركنسون ويثبط إفراز الحليب ويحفز الإباضة.



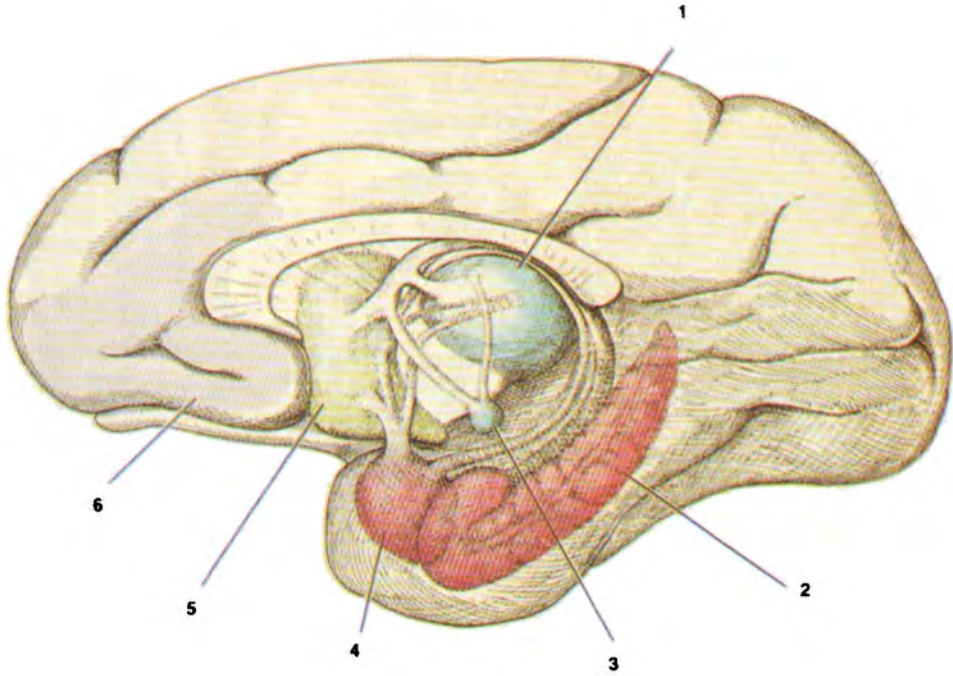
brain

نصفا كرة المخ منظوران من الأعلى: (1) القطب الجبهي (2) التلفيف الجبهي العلوي (3) التلفيف الجبهي المتوسط (4) التلم الجبهي العلوي (5) التلم المركزي (6) التلفيف فوق الهامشي (7) التلم الصدغي العلوي (8) التلفيف الزاوي (9) التلم تحت الجداري (10) الفص الجداري السفلي (11) الفص الجداري العلوي (12) الفص القذالي (13) التلم الجداري القذالي (14) التلم الحزامي (15) التلم داخل الجداري (16) التلفيف خلف المركزي (17) التلم خلف المركزي (18) التلم المركزي (19) التلفيف امام المركزي (20) التلم امام المركزي (21) التلم الجبهي السفلي (22) التلم الجبهي العلوي (23) الشق المخي الطولاني.



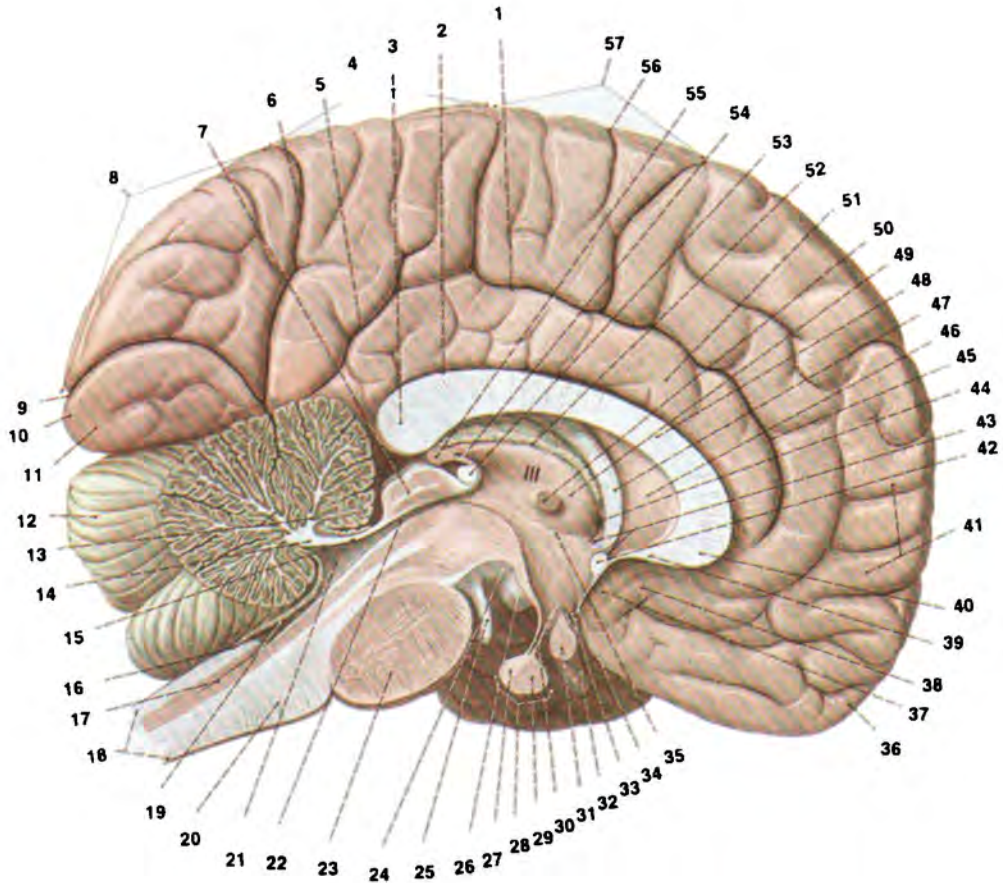
brain

صورة لسطح السفلي للدماغ تبين بعض أقسامه والأعصاب الحسية: (1) القطب الجبهي (2) القمع (3) الأتلام الحجاجية (4) التلافيف الحجاجية (5) الغدة النخامية (6) القطب الصدغي (7) المادة المثقبة الأمامية (8) العصب المحرك للعين (9) معقف التلافيف جنب الحصين (10) الجسم الحلمي (11) التلافيف القذالي الصدغي الوحشي (12) التلم الصدغي السفلي (13) التلافيف جنب الحصين (14) السويقة المخية (15) العصب الثلاثي التوائم (16) العصب الوسطاني (17) العصب الوجهي (18) العصب الدهليزي القوقعي (19) الندفة المخيخية (20) المخيخ (21) الضفيرة المشيمية للبطن الرابع (22) العصب اللساني البلعومي (23) العصب المبهم (24) العصب اللساني (25) العصب الإضافي (26) جزيرات العصب الرقبي الأول (27) التصالب الهرمي (28) دودة المخيخ (29) الحبل الشوكي (30) القطب القذالي (31) لوزة المخيخ (32) الشق المتوسط للصلة (33) هرم البصلة (34) الزيتونة (35) المخيخ (36) العصب المبعد (37) الجسر (38) العصب البكري (39) العقدة الثلاثية التوائم (40) العصب الفكي السفلي (41) الجذر الحركي للعصب الثلاثي التوائم (42) الحفرة بين السويقتين (43) العصب العيني (44) العصب الفكي العلوي (45) الحدة الرمادية (46) السطور المشيمية الوحشية (47) العصب البصري (48) التصالب البصري (49) السبيل الشمي (50) البصلة الشمية (51) التلم الشمي (52) الشق المخي الطولاني.



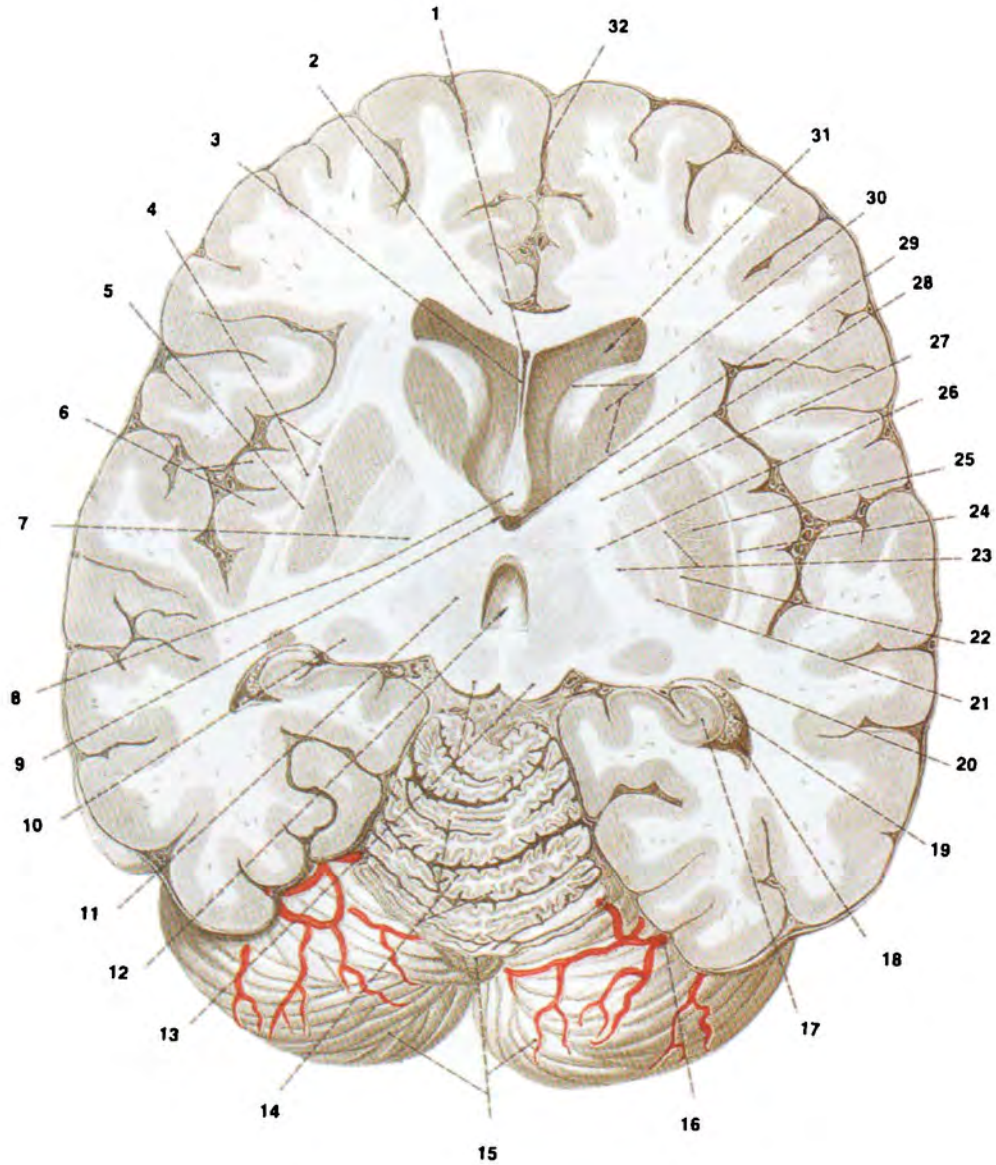
brain

مقطع ناصفي للدماغ يبين بعض أقسامه: (1) المهاد (2) الحصين (3) الجسم الحلمي (4) اللوزة (5) الدماغ الأمامي القاعدي (6) القشرة الجبهية.



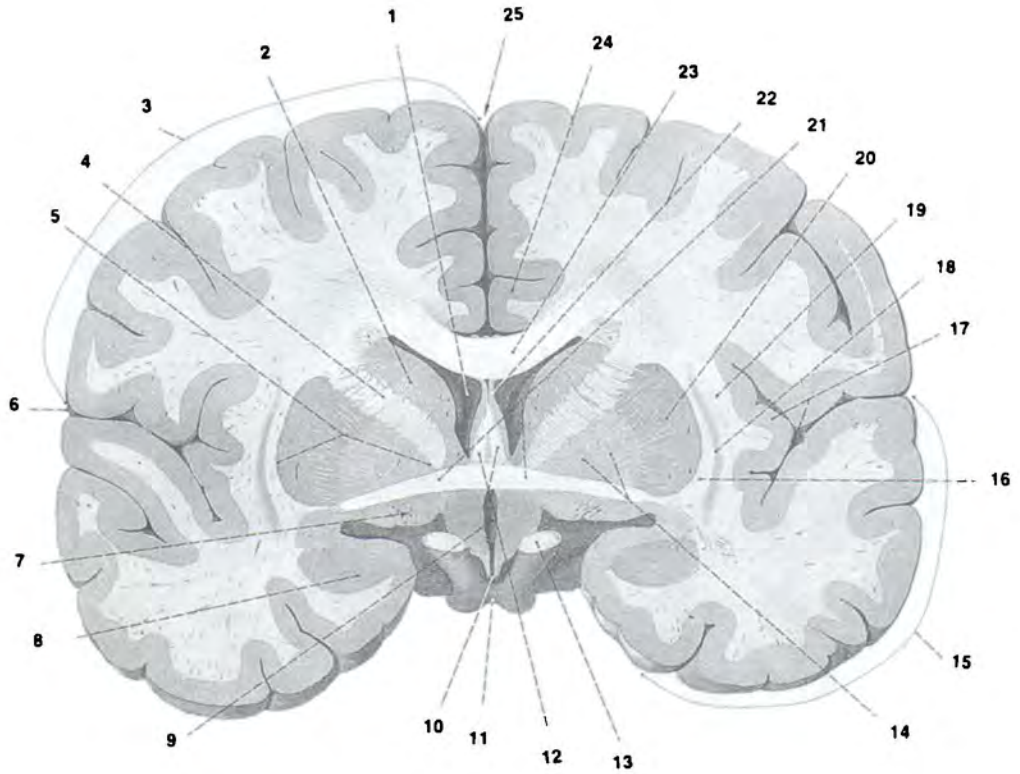
#### brain

مقطع سهمي متوسط عبر الدماغ: (1) التلم الحزامي (2) التلم الثغني (3) مؤخر الجسم الثغني (4) أمام الإسفين (5) التلم تحت الجداري (6) التلم الجداري القذالي (7) السقف (الصفحة الرباعية التوائم) (8) الإسفين (9) التلم المهمازي (10) القطب القذالي (11) التلفيف القذالي الصدغي الإنسي (12) المخيخ (13) شجرة الحياة في المخيخ (14) لب الدودة (15) الشراع البصلي الأمامي (16) المزلاج (17) التلفيف القذالي الصدغي الإنسي (18) الحبل الشوكي (19) النسيجة المشيمية للبطين الرابع (20) البصلة (النخاع المستطيل) (21) البطين الرابع (22) المسال المخي (23) الجسر (24) المادة العنقية الخلفية (25) العصب المحرك للعين (26) الجسم الحلمي (27) الفص الخلفي للغدة النخامية (28) الغدة النخامية (29) الفص الأمامي للغدة النخامية (30) القمع (31) التصالب البصري (32) العصب البصري (33) الردب البصري للبطين الثالث (34) الصفيحة الانتهائية (35) تلم الوطاء (36) القطب الجبهي (37) التلفيف جنب النهائي (38) الباحة تحت الثغني (39) منقار الجسم الثغني (40) ركبة الجسم الثغني (41) التلفيف الجبهي العلوي (42) الصوار الأمامي (43) عمود القبو (44) الثقب بين البطينين (45) التلم الحزامي (46) الحاجز الشفاف (47) جسم القبو (48) جذع الجسم الثغني (49) المهاد (50) الالتصاق بين المهادين (51) التلفيف الحزامي (52) النسيجة المشيمية للبطين الثالث (53) الصوار الخلفي (54) الردب الصنوبري (55) الغدة صنوبرية (56) التلم المركزي (57) الفصيص جنب المركزي.



brain

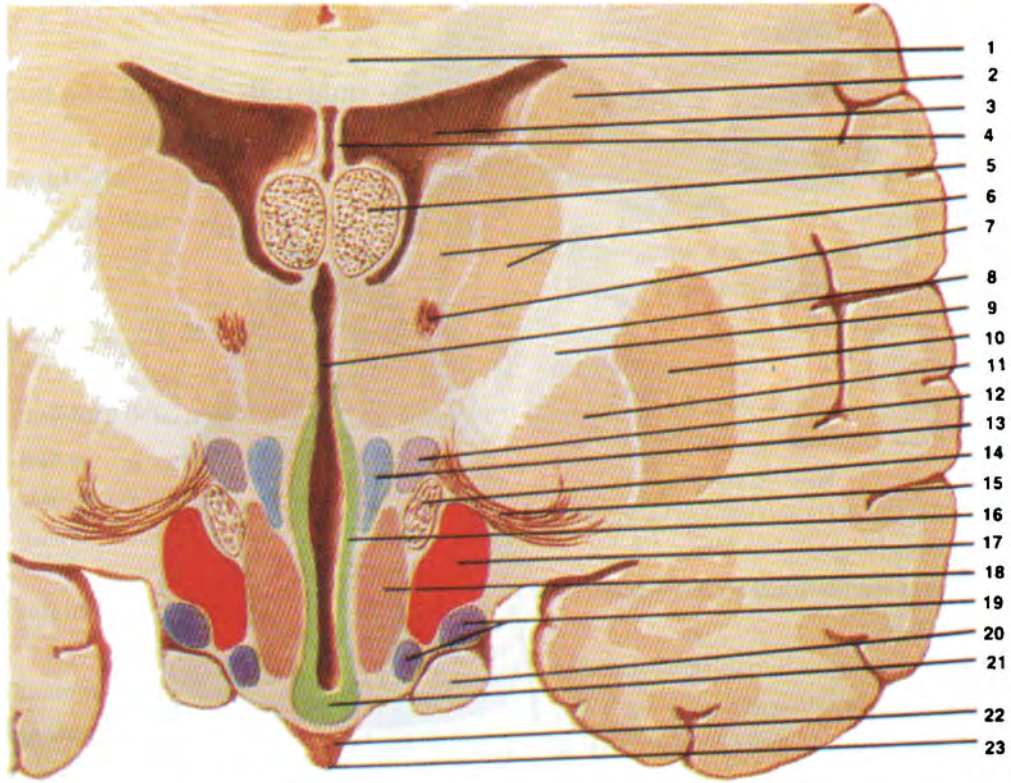مقطع أفقي عبر المخ عند مستوى العقد القاعدية والمحفظة الداخلية مبيّناً بعض أقسامه وأقسام الدماغ (1) جوف الحاجز الشفافي (2) الجسم الثفني (3) الحاجز الشفافي (4) العائق (5) المحفظة الخارجية (6) تلافيف الجزيرة (7) النواة العدسية (8) عمود القبو (9) الثقب بين البطينين (10) نواة الجسم الركبي الوحشي (11) نويات المهاد (12) البطين الثالث (13) الأريمة العلوية (14) الورقات المخيخية (15) جسم المخيخ (16) الشريان المخيخي العلوي (17) قدم الحصين (18) القرن الخلفي للبطين الجانبي (19) الضفيرة المشيمية للبطين الجانبي (20) نذب النواة المذنبة (21) الصفيحة اللبية الإنسية (22) الصفيحة اللبية الوحشية (23) الكرة الشاحبة (24) العائق (25) البطامة (الجزء الوحشي من النواة العدسية) (26) الطرف الخلفي للمحفظة الداخلية (27) ركبة المحفظة الداخلية (28) الطرف الأمامي للمحفظة الداخلية (29) البطين الثالث (30) رأس النواة المذنبة (31) القرن الأمامي للبطين الجانبي (32) الشق المخي الطولاني.



brain

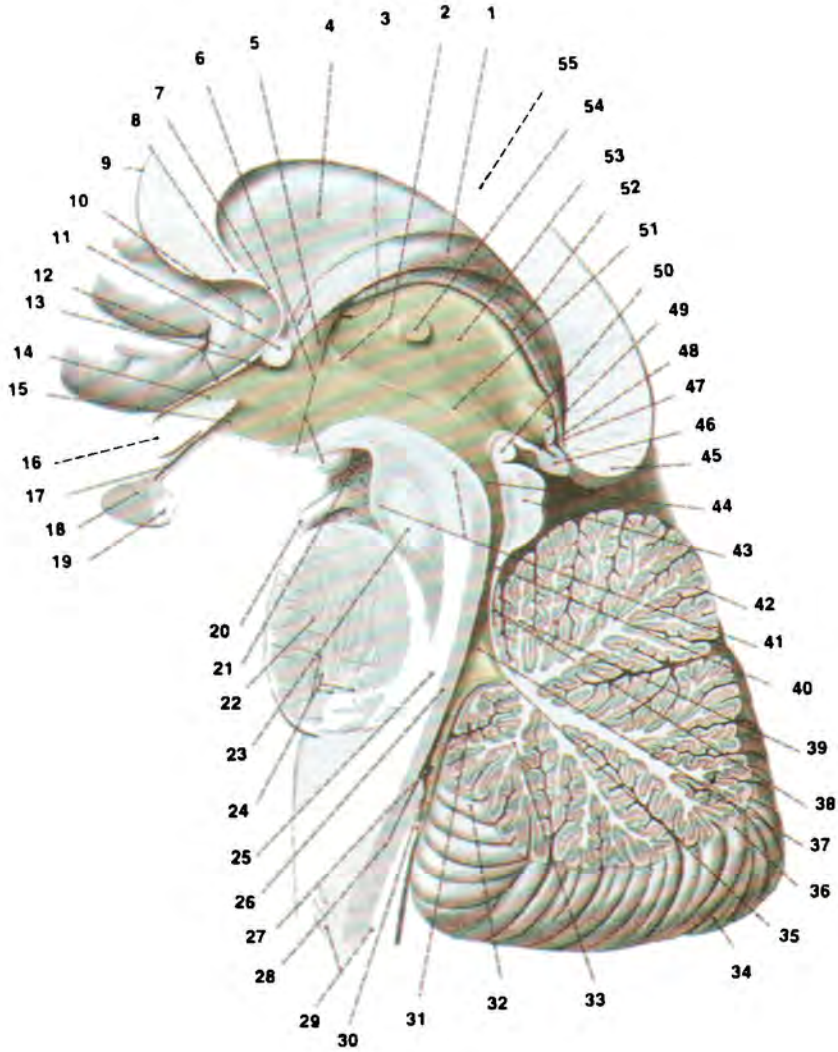
مقطع جبهي عبر الدماغ الانتهاء بمستوى الصوار الأمامي: (1) القرن الأمامي للبطين الجانبي (2) رأس النواة المذنبة (3) الفص الجبهي (4) المحفظة الداخلية (5) النواة العدسية (6) التلم الجانبي (7) التلم جنيب النهائي (8) اللوزة (9) البطين الثالث (10) القمع (11) التصالب البصري (12) عمود القيو (13) السبيل البصري (14) الكرة الشاحبة (15) الفص الصدغي (16) المحفظة الخارجية (17) الجزيرة (18) العائق (19) المحفظة القسوى (20) القشرة (21) الصوار الأمامي (22) الحاجز الشفاف (23) الجسم النخفي (24) التليف الحزامي (25) الشق المعخي الطولاني.





#### brain

مقطع في المستوى الجبهي للدماغ يبين بعض أقسامه الرئيسية ونوى الوطاء المختلفة: (1) الجسم الثفني (2) النواة المنزلية (3) البطين الجانبي (4) الحاجز الشفاف (5) جسم القبو (6) المهاد (7) السبيل الحلمي المهادي إلى النواة الأمامية (8) البطين الثالث (9) المحفظة الداخلية (10) قشرة العدسية (11) الكرة الشاحبة (12) الباحة الوطائية الظهرية (13) النواة جنيب البطين (14) عمود القبو (15) العروة العدسية (16) النواة حول البطين (17) الباحة الوطائية الوحشية (18) الباحة الوطائية الأمامية (19) النواة فوق البصرية (20) السبيل البصري (21) النواة المقوسة حول البطين (22) القمع (23) سوقة النخاعي.



#### brain

مقطع سهمي متوسط عبر جذع الدماغ: (1) جسم القبو (2) تلم الوطاء (3) الثقبه بين البطينين (4) الحاجز الشفاف (5) عمود القبو (6) الجسم الحلمي والحبة الرمادية (7) الصفيحة الإنتهائية (8) منقار الجسم الثفني (9) ركية الجسم الثفني (10) التلفيف جانب النهائي (11) الصوار الأمامي (12) الباحة تحت الثفني (13) الصفيحة الإنتهائية (14) الرذب البصري (15) الرذب القمعي (16) التصالب البصري (17) القمع (18) الفص الأمامي للغدة النخامية (19) الفص الخلفي للغدة النخامية (20) العصب المحرك للعين (القحفي الثالث) (21) الحفرة بين السويقتين (22) الجسر (23) تصالب السويقتين المخيخيتين العلوية والسفلية (24) الحزم الطولانية للجسر (25) الحزمة الطولانية الإنسية (26) الحفرة المعينية (27) البطين الرابع (28) القناة المركزية (29) الحبل الشوكي (30) الضفيرة المشيمية للبطين الرابع (31) العقيدة (32) لهة الدودة (33) المركز الليبي للدودة (34) نصف الكرة المخيخية (35) أعلى نقطة في البطين الرابع (36) ورقة الدودة (37) البطين الرابع (38) لسين المخيخ (39) الفصيص المركزي (40) الشراع البصلي العلوي (41) السويقة المخيخية (42) القنة (43) الصفيحة الرباعية التوائم (44) المسال المخيخي (45) مؤخر الجسم الثفني (46) الغدة صنوبرية (47) رذب الصنوبرية (48) رذب فوق الصدرية (49) مثلث العنان (50) الصوار الخلفي (51) البطين الثالث (52) الضفيرة المشيمية للبطين الثالث (53) المهاد (54) الالتصاق بين المهادين (55) جذع الجسم الثفني.

**brontophobia (= astraphobia) رُهَابُ**  
الرَّعْدِ. رهَابُ الرعد والبرق.

**bruxism صَرِيْفُ** الأَسْنَانِ. عادة صك الأسنان  
النظمي والتشنجي اللاإرادي واللاوظيفي وغالباً ما  
يحدث أثناء النوم وهو علامة اضطرابات نفسية.

**bruxomania هَوَسُ** الصَّرِيْفِ. هوس صك  
الأسنان وصريرها خلال النهار ومن دون وعي  
المصاب.

**bud, gustatory (= taste bud) بُرْعَمٌ**  
ذَوْقِيٌّ.

**bud, taste بُرْعَمٌ** ذَوْقِيٌّ. عضو ذوقي انتهائي  
صغير يحوي مستقبلات ذوقية، يوجد على سطح  
اللسان وفي الشدق.

**bulb بَصَلَةٌ**. (ج: بصلات). كتلة كروية  
الشكل؛ استعمل اللفظ سابقاً للدلالة على النخاع  
المستطيل.

- **auditory b.** البَصَلَةُ السَّمْعِيَّةُ. الدهليز الغشائي.

- **end b.** بَصَلَةٌ اِنْتِهَائِيَّةٌ. 1. جسم كروي او  
بيضوي في نهاية الليف العصبي يوجد عادة في الجلد  
والأغشية المخاطية والعضلات والمفاصل والنسيج  
الضام والاحشاء 2. قدم انتهائي.

- **olfactory b.** البَصَلَةُ السَّمِيَّةُ. انظر  
bulbus olfactorius

- **taste b.** بُرْعَمٌ ذَوْقِيٌّ. انظر bud, taste

- **terminal b. (= end b.)** بَصَلَةٌ اِنْتِهَائِيَّةٌ.

**bulbopontine بَصَلِيٌّ** جِسْرِيٌّ. اصطلاح يدل  
على الجسر ومنطقة النخاع المستطيل (البصلة)  
التي تقع فوقه.

**bulbus بَصَلَةٌ**. 1. جسم كروي أو بيضوي  
2. النخاع المستطيل.

- **b. cornus occipitalis ventriculi lateralis**  
بَصَلَةُ القَرْنِ القَذَالِيِّ لِلنُّطْنِ الجَانِبِيِّ. بارزة في  
القسم العلوي من الجدار الإنسي للقرن القذالي للبطين  
الجانبى فوق مهماز الطير وتولدها الالياف الطرفية  
للملقط الجبهي عند مرورها نحو الفص القذالي.

- **b. oculi** مَقْلَةُ العَيْنِ. كرة العين. أو بصلة العين.

- **b. olfactorius** البَصَلَةُ السَّمِيَّةُ. الامتداد البصلي

الشكل للسبيل الشمي على السطح السفلي للفص  
الجبهي في كل من نصفي كرة المخ والذي يدخل فيه  
العصب الشمي.

**bundle حُرْمَةٌ**. (ج: حزم). مجموعة  
من الالياف العضلية أو العصبية المرصوفة مع  
بعضها على شكل حزمة.

- **aberrant b.** حُرْمَةٌ زَائِغَةٌ. مجموعة من  
الالياف الهرمية التي تترك السبيل القشري النووي في  
مستويات متتابة من جذع الدماغ لتوصل اليافها إلى  
نوى الاعصاب القحفية.

- **cornucommissural b.** الحُرْمَةُ القَرْنِيَّةُ  
الصَوَارِيَّةُ. الحزمة المخصوصة التي تمر على سطح  
العمود الخلفي وصوار النخاع الشوكي.

- **fundamental b's of spinal cord**  
(= fasciculi proprii medullae spinalis)  
الحُرْمُ المَخْصُوصَةُ للنخاعِ الشوكي.

- **medial forebrain b.** الحُرْمَةُ اِنْسِيَّةُ لِلدِّمَاغِ  
الْأَمَامِيِّ. مجموعة من الالياف التي تبدأ من المناطق  
الشمية القاعدية ومن المنطقة حول اللوزية ومن النوى  
الحاجزية وتمر إلى الوطاء الوحشي، وتستمر بعض  
الالياف إلى سقيفة الدماغ المتوسط وتترحل في النوى  
المستقلة الحشوية في جذع الدماغ.

- **Monakow's b. (= tractus rubrospinalis)**  
حُرْمَةٌ مُونَاكُوفِ.

- **olivocochlear b. of Rasmussen** الحُرْمَةُ  
الرَّيْتُونِيَّةُ القَوَّعِيَّةُ لِراسْموسِن. حزمة من الالياف  
تبدأ من المعدد الزيتوني العلوي وتنتهي عادة في  
قوقعة الجهة العاكسة.

- **b. of Oort (= olivocochlear b. of**  
**Rasmussen)** الحُرْمَةُ الرَّيْتُونِيَّةُ القَوَّعِيَّةُ  
لراسْموسِن.

- **solitary b. (= tractus solitarius medullae**  
**oblongatae)** الحُرْمَةُ الوَحِيدَةُ لِلْبَصَلَةِ.  
انظر tract.

- **thalamomamillary b.** الحُرْمَةُ الحَلْمِيَّةُ  
المِهَادِيَّةُ. انظر fasciculus mamillothalamicus

- **b. of Vicq d'Azyr (= fasciculus**  
**mamillothalamicus)** الحُرْمَةُ الحَلْمِيَّةُ  
المِهَادِيَّةُ.

- Weissmann's b. حُرْمَةُ فَايسْمَان. حزمة  
الالياف العضلية المخططة التي توجد في المغزل  
العصبي العضلي.

butabarbital sodium

بُوتَابَرَبِيتَال

الصُّونْدِيُوم. دواء يستعمل عن طريق الفم كمرَكَن  
ومنوم.

button's, terminal

أَزْرَارُ اِنْتِهَائِيَّة:

الأَقْدَامُ اِلْنْتِهَائِيَّة. أنظر end feet.

# C

- cacesthetic** مُغْتَلِّ الحَوَاسِّ. شخص ذو أعضاء حسية ضعيفة.
- cacesthesia** إِخْتِلَالُ الحِسِّ. اضطراب أو اختلال أو شذوذ إحدى الحواس.
- cachexia** دَنْفٌ. نُحول وهزال عامواختلال بنيوي يترافق عادة مع الأمراض المزمنة أو سوء التغذية أو نقصها.
- neurogenic c.** دَنْفٌ عَصَبِيّ المنشأ. دنف ينتج عن مرض عصبي أو عقلي مزمن.
- psychogenic c. (= neurogenic c.)** دَنْفٌ نَفْسِيّ؛ دَنْفٌ عَصَبِيّ.
- cacodemonomania** هَوَسُ الشَّيَاطِينِ. هوس الشخص بوجود روح شريرة تملكه.
- cacogeusia** فَسَادُ التَّدْوُقِ. الحس بذوق رديء في الفم من دون تذوق مادة رديئة.
- cacosmia** فَسَادُ الشَّمِّ. الحس برائحة خبيثة من دون التعرض لأيّة رائحة.
- calcar** مِهْمَازٌ. المهماز أو بنية شبيهة به.
- c. avis** مِهْمَازُ الطَّيْرِ. نتوء على الجدار الإنسي للقرن القذالي للبطين الجانبي أسفل بصلة القرن القذالي ويتولد من امتداد التلم المهمازي.
- calcarine** مِهْمَازِيّ. منسوب للمهماز، أو مهمازي الشكل.
- caliculus** كُوَيْسَة. (ج: كُوَيْسَات). بنية كاسية الشكل.
- c. gustatorius** كُوَيْسَة ذَوْقِيَّة. العضو الانتهائي لعصب الذوق الكاسي الشكل والذي يحيط بقاعدة الحليمة الذوقية المحوطة اللسانية.
- callosal** تَفَنِّيّ. متعلق بالجسم الثفني.
- callosum (= corpus callosum)** الجِسْمُ الثَّفَنِيّ. الثَّفَنِيّ.
- calmative** مُرَكِّنٌ؛ مُهْدِئٌ. دواء أو عامل يخفف الهياج.
- calvaria (= calvarium)** القَبْة. القسم العلوي من القحف الشبيه بالقبة والمكون من الأقسام العلوية للعظام القذالية والجبهية والجدارية.
- canal** 1. قَنَاطة 2. نَفَقٌ. 1. ممر أنبوبي ضيق أو مجرى للسوائل 2. ممر للأوعية والأعصاب.
- arachnoid c.** قَنَاطَةُ العَنَكَبُوتِيَّة. صهريج الوريد المخي الكبير.
- auditory c., external (= meatus, external acoustic)** الصِّمَاحُ السَّمْعِيّ الظَّاهِر.
- cerebrospinal c.** القَنَاطَةُ الدَّمَاعِيَّةُ النُّخَاعِيَّة. التجويف البدائي للدماغ والنخاع في الجنين.
- cochlear c.** القَنَاطَةُ القَوَاقِعِيَّة. القناة الحلزونية داخل القوقعة.
- craniopharyngeal c.** القَنَاطَةُ القَحْفِيَّةُ البَلْعُومِيَّة. قناة توجد أحياناً وتمر خلال العظم الوددي وتفتح في السرج التركي.
- neural c. (= canalis vertebralis)** القَنَاطَةُ العَصَبِيَّةُ: النَفَقُ القَرْبِيّ.
- optic c. (= canalis opticus)** النَفَقُ البَصْرِيّ.
- semicircular c's.** الأَقْنِيَّةُ الهَالِيَّةُ. الأقنية التيهية الثلاث الامامية والأفقية (الجانبية) والخلفية.

- من ثقب الفقرات المتجاورة والتي تأوي النخاع الشوكي والسحايا
- spinal c. (= canalis vertebralis) النَّقْفُ الفَقْرِي.**
- canaliculus قَنْبِيَّةٌ؛ نَفْقٌ.** قناة أنبوبية ضيقة جداً تكون ممراً ضيقاً للسوائل والأعصاب والأوعية.
- canalis (= canal) نَفْقٌ؛ قَنَاة.** ممر أو مجرى أنبوبي ضيق لمرور الأعصاب أو الأوعية أو السوائل.
- c. centralis medullae spinalis قَنَاة النَّخَاعِ المُرْكَزِيَّة.** قناة ضيقة تمتد على طول النخاع الشوكي وتبطنها البطانة العصبية وتمتد إلى الأعلى حتى النخاع المستطيل حيث تتصل بالبطين الرابع.
- canales diploici أَنْقَاةٌ خِلَالِ اللُّوْحِيَّاتِ.** اقنية عظمية في عظام القحف توجد في العظام الإسفنجية بين لوحاتها الظاهرة والباطنة وتوفر ممرات للأوردة بين اللوحتين.
- c. facialis نَفْقُ الوَجْهِي.** قناة في العظم الصدغي للعصب الصدغي تبدأ من الصماخ السمعي الباطن وتمر فوق دهليز الأذن الباطنة ثم تنثني إلى الخلف على الجدار الإنسي للتجويف الطبلي حتى تصل إلى خارج الجزء الصخري من العظم الصدغي عند الثقبة الإبرية الخشائية.
- c. opticus النَّقْفُ البَصْرِي.** ثقب في العظم الودي في قمة الحجاج تكون أنبوباً يمرر العصب البصري والشريان العيني.
- c. semicircularis anterior القَنَاةُ الهَلَالِيَّةُ الأَمَامِيَّة.** القناة العظمية الهلالية الأمامية التي تمرر الأنبوب الهلالي الأمامي الغشائي.
- c. semicircularis lateral القَنَاةُ الهَلَالِيَّةُ الجَانِبِيَّة.** القناة التي تمرر القناة الهلالية الجانبية الغشائية للتي.
- c. semicircularis posterior القَنَاةُ الهَلَالِيَّةُ الخَلْفِيَّة.** القناة التي تمرر القناة الهلالية الخلفية الغشائية للتي.
- c. semicircularis superior (= c. semicircularis anterior) القَنَاةُ الهَلَالِيَّةُ الأَمَامِيَّة.**
- c. spinalis (= c. vertebralis) النَّقْفُ الفَقْرِي.**
- c. vertebralis النَّقْفُ الفَقْرِي.** القناة المكونة
- cancerophobia رُهَابُ السَّرَطَانِ.** الخوف من الإصابة بالسرطان.
- cannabis الحَشِيش.** مادة تستحصل من زهور قمة نبات القنب الهندي وهي مادة مهلوسة.
- canthus مَوْقٌ؛ لِحَاط.** إحدى زاويتي فتحة العين.
- cantus galli (= laryngismus) تَشَنُّجُ الحَنْجَرَةِ الصَّرِيرِي.**
- stridulus مَحْفَظَةٌ.** بنية تشريحية تحيط وتحفظ بنية أخرى فيها.
- capsula (= capsule) مَحْفَظَةٌ.** الطبقة الخارجية من المادة البيضاء التي تفصل القسم الوحشي من النواة العدسية عن العائق.
- c. externa مَحْفَظَةُ الخَارِجِيَّة.** الرقيقة من المادة البيضاء التي تفصل القسم الوحشي من النواة العدسية عن العائق.
- c. extrema مَحْفَظَةُ القُصْوَى.** المادة البيضاء التي تفصل العائق عن قشرة الجزيرة.
- c. ganglii مَحْفَظَةُ العُقْدَةِ.** النسيج الضام ذو الصفائح الذي يحيط بالعقدة العصبية والمتصل بالغمد العصبي للأعصاب الجذرية التي تتصل بها.
- c. interna مَحْفَظَةُ الدَّاخِلِيَّة.** كتلة مروحية الشكل من الألياف البيضاء تفصل النواة العدسية عن رأس النواة المدنبة في الجهة الإنسية وعن ظهر المهاد وذنب النواة الذنبية. وهي تتكون من ذراع أمامي وركبة وذراع خلفي يتكون من ثلاثة أقسام مهادي عدسي وتحت العدسي وخلف العدسي.
- capsulae nuclei lentiformis مَحْفَظَتَا النُّوَاةِ العَدْسِيَّةِ.** انظر capsula externa; capsula interna.
- capsule (= capsula) مَحْفَظَةٌ.**
- c's. of the brain مَحْفَظَتَا الدِّمَاغِ.** طبقتا المادة البيضاء المخيتان وهما المحفظتان الداخلية والخارجية.
- external c. مَحْفَظَةُ الخَارِجِيَّة.** انظر capsula externa.
- internal c. مَحْفَظَةُ الدَّاخِلِيَّة.** انظر capsula interna.
- ocular c. (= vagina bulbi) غِمْدُ المَقْلَةِ.**

- optic c. المَحْفَظَةُ البَصَرِيَّة. البنية الجينية التي تتطور منها صلبة العين.

- Tenon's c. (= vagina bulbi) غَمْدُ المَقْلَةِ.

caput الرَّأْس؛ رَأْس. النهاية العلوية للجسم التي تشتمل على الوجه والجمجمة والدماغ وأعضاء الحس الخاص (العين والأذن واللسان والأنف والتهيه والدهليز (جهاز التوازن).

- c. cornus dorsalis medullae spinalis

رَأْسُ القَرْنِ الخَلْفِيِّ لِلنَّخَاع. الجزء البيضوي أو المغزلي من القرن الخلفي أو المادة السنجابية للنخاع الشوكي بين الجزء الضيق من القرن (عنق القرن) وقمته.

- c. nuclei caudati رَأْسُ النَوَاةِ المُدَنَّبَةِ. أكبر جزء من النواة المدنبة والذي يقع في مقدمتها ويبرز إلى القرن الأمامي للبطين الجانبي.

carbamol كربامكول. شادة كولينية الفعل لا تتحلل بأنزيم إستيراز الأستيل كولين، وتستعمل كمنبه لبعض العضلات اللاإرادية وخصوصاً للعضلة ومصرة الحدقة ولتخفيض الضغط داخل العين في معالجة الزرق.

carbamazepine كربامازيبين. دواء مضاد الاختلاج ومسكن ويستعمل في علاج الصرع وألم التهاب العصب ثلاثي التوائم ويؤخذ عن طريق الفم.

carbidopa كربيدوبأ. دواء يستعمل في علاج داء باركنسون مع الليفودوبا لأنه يولد تركيزاً عالياً من الدوبامين في الدماغ باستعمال جرعات صغيرة من الليفودوبا. وبهذا فإنه يقلل من المضاعفات الجانبية لهذا الدواء.

carcinomatophobia (= cancerphobia) رُهَابُ السَّرَطَانِ.

carcinophobia (= cancerphobia)

رُهَابُ السَّرَطَانِ.

cardialgia (= cardiodynia) 1. ألمُ الفؤَادِ.

2. ألمُ قَلْبِي.

1. ألم في مقدمة الصدر أو أعلى البطن 2. وجع القلب.

cardiodynia وَجَعُ قَلْبِي. وجع في القلب.

carina جُوجُؤ. بنية بارزة حرفية الشكل.

- c. fornicis جُوجُؤُ القَبْوِ. بروز على السطح السفلي للقَبْوِ.

carniophobia (= carnophobia) رُهَابُ أَكْلِ اللَّحْمِ. الخوف من أكل اللحوم.

carotidynia (= carotodynia) إيْلَامُ السُّبَاتِي. إيْلَام على طول مسار الشريان السباتي وهي نوبات عادة ما تحدث على جهة واحدة من الرقبة.

carpedal spasm تَشَنُّجُ رُسْغِي قَدَمِي. تشنج الرسغ والقدم.

CAT (= computerized axial

tomography) تَصْوِيرٌ مَقْطَعِيٌّ مَخَوْرِيٌّ مُخَوَّسِبٌ. أنظر tomography.

catabolism تَقْوِيضٌ. عملية استقلابية استهلاكية يحول فيها الكائن المواد إلى مركبات إفراغية.

cataplexy الجُفْدَةُ. حالة صمل عضلي واحتفاظ المريض بالوضعة التي يوضع بها. وهي حالة تشاهد في الفصام الجامودي الشديد.

cataleptiform جُفْدِي الشَّكْلِ. حالة شبيهة بالجُفْدَةِ.

catalogia ثُرْتُورَةٌ: تَكَرَّارِيَّةُ اللَّفْظِ. أنظر verbigeration.

cataphasia ثُرْتُورَةٌ: تَكَرَّارِيَّةُ اللَّفْظِ. أنظر verbigeration.

cataphora وَسْنٌ مُتَقَطِّعٌ. وسن مستمر يتقطع بفترات يقظة بسيطة غير تامة.

cataphoria إحْوَالٌ سَفْلِي. الهبوط السفلي لمحوري إبصار العينين الدائم بعد توقّف المنبّهات الدامجة لهما.

cataphrenia (= pseudodementia) وَهْنٌ عَقْلِيٌّ. نوع من الخرف ينتهي عادة بالشفاء.

cataplectic جُفْدِي. 1. منسوب للجُمْدَةِ أو مصاب بها أو شبيه بها 2. حالة تبدأ بصورة مفاجئة وشديدة.

cataplexis (= cataplexy) الجُفْدَةُ. حالة تتصف بنوبة مفاجئة من الوهن العضلي ونقص

التوتر وقد تبدأها بعض المنبهات العاطفية كالخوف والرهبة أو الحزن الشديد أو الغضب أو الدهشة.

**catathymia** طَغْيَانُ الْعَوَامِلِ النَّفْسِيَّةِ. حالة وجود عوامل نفسية مكبوتة في اللاوعي ولكنها شديدة لدرجة أنها تطفئ أحياناً وتؤثر على الوعي.

**catatonia (= schizophrenia, catatonic)** جَامُود. نوع من الفصام الذي يتصف بتغيرات في التوتر العضلي والاستجابات الحركية مع الذهول والوضعية الثابتة الشاذة والعمل أو الهياج.

**catecholamine** كَاتِيكُولَامِين. مركب له فعل محاكي الودي ويشابه المركبات الأخرى من مجموعته (الدوبامين والنورابينيفرين والابينيفرين).

**catecholaminergic** كَاتِيكُولَامِينِي الْفِعْل. ينشط بالكاتيكولامين أو يفرزه.

**catelectrotonus** تَوَثُرٌ مَهْبِطِي. زيادة هيوجية الليف العضلي أو العصبي بالقرب من المهبط عند مرور التيار الكهربائي بسبب هبوط التوتر الكهربائي في المنطقة.

**cathaeresis (= catheresis)** 1. ضَعْفٌ دَوَائِي الْمُنَشَأ 2. فِعْلٌ مُعْتَدِل. 1. وهن عام ينتج عن العلاج بأحد الأدوية 2. فعل معتدل.

**catharsis** إِفْرَاقُ الْمَكْبُوتِ. في الطب النفسي هو إطلاق الأفكار والآراء المكبوتة في الوعي الباطن مصحوباً بانفعال عاطفي وتفريج نفسي.

**cathexis** تَرْكِيزُ الطَّاقَةِ النَّفْسِيَّةِ. تركيز القوى النفسية بصورة واعية أو غير واعية على شخص أو موضوع أو فكرة معينة بالذات.

**cathisophobia** تَعَدُّرُ الْجُلُوسِ؛ قَمَاصُ: الألقَعُورِيَّةِ. انظر akathisia.

**cathodal closure contraction** تَقْلُصُ الْغَلْقِ الْمَهْبِطِي. انظر contraction.

**cathodal opening contraction** تَقْلُصُ الْفَتْحِ الْمَهْبِطِي. انظر contraction.

**cathode** مَهْبِط. القطب السالب في الدائرة الكهربائية أو في البطارية الكهربائية.

**- c. ray oscilloscope** مَنظَارُ الذَّبذِبَاتِ

بِالْأَشْعَةِ الْمَهْبِطِيَّةِ. انظر oscilloscope.

**cauda** ذَنْبٌ. بنية ذنبية الشكل أو ذنب العضو أو البنية.

**- c. corporis striati** ذَنْبُ الْجِسْمِ الْمُخَطَّطِ؛ ذَنْبُ النُّوَاةِ الْمُذَنْبَةِ. انظر cauda nuclei caudati.

**- c. equina** ذَنْبُ الْفَرَسِ. مجموعة الجذور الشوكية التي تنزل من القسم السفلي من النخاع الشوكي والتي تحتل القناة الفقرية تحت مستوى النخاع والتي تشبه في شكلها ذنب الفرس.

**- c. nuclei caudati** ذَنْبُ النُّوَاةِ الْمُذَنْبَةِ. جزء النواة المذنبة الذي يستدق من جسمها وينحني حول جذر القرن السفلي للبطين الجانبي ويمتد رأسياً كالنواة اللوزية.

**caudatolenticular** مُذَنْبِي عَدَسِي. منسوب إلى النواتين المذنبة والعنسية للجسم المخطط.

**caudex cerebri** سُوَيْقَةُ الْمَخ. ذنبيات المخ.

**caumesthesia** فَرْطُ حِسِّ الْحَرَارَةِ. حس حراري محرق عند التعرض لحرارة غير عالية أو واطئة نسبياً.

**causalgia** حُرَاقِي. ألم محرق يترافق غالباً مع تغيرات نمائية في الجلد يتسبب عن إصابة العصب المحيطي المغذي للمنطقة.

**cavitas (= cavum)** جَوْفٌ. (ج: أَجْوَاف). حيز أو نقرة مجوفة.

**- c. cranias** جَوْفُ الْقَحْف. الجوف المحاط بعظام الجمجمة.

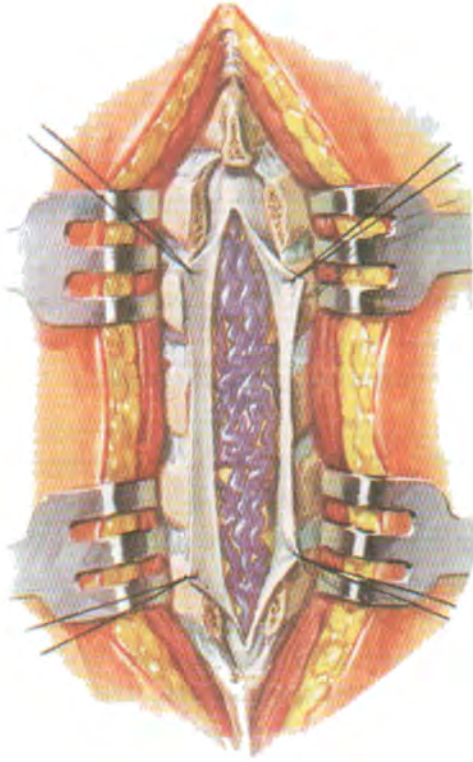**- c. epiduralis** الْحَيْزُ حَوْلَ الْجَافِيَّةِ. الحيز بين الجافية وجدار القناة الفقرية يحوي الصفائر الوريدية.

**- c. septi pellucidi** جَوْفُ الْحَاجِزِ الشَّفَافِ. الفلح الناصف بين صفيحتي الحاجز الشفاف في المخ.

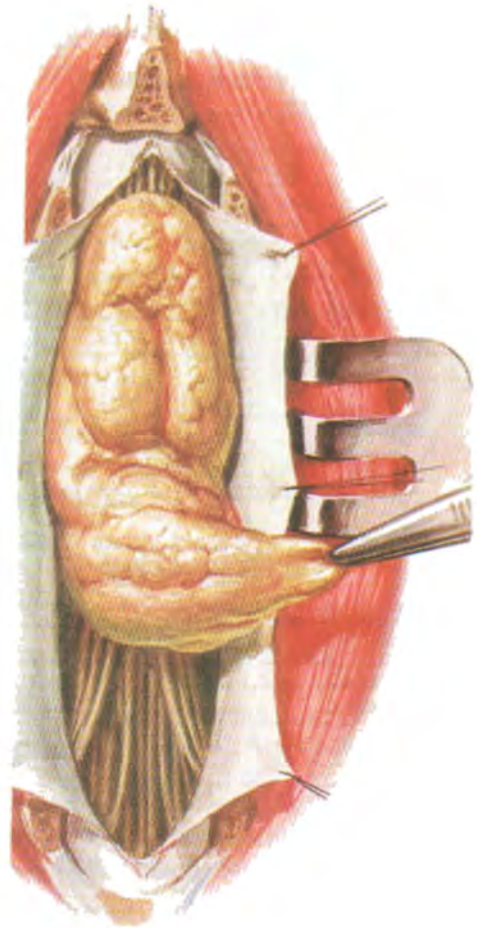
**- c. subarachnoidealis** الْحَيْزُ تَحْتَ الْعَنْكَبُوتِيَّةِ. الحيز الذي يفصل العنكبوتية عن الأم الحنون والذي يحوي السائل الدماغي النخاعي وتمر عبره الترابيق التي توصل بين جدرانه.

**- c. tympanica** الْجَوْفُ الطَّبْلِي. القسم الرئيسي من الأذن الوسطى المكون من جوف ضيق في العظم الصدغي وممتلئ بالهواء ويحوي العظيمات





ب



ا

**cauda equina**

بعض اورام النخاع الشوكي وذنب الفرس.

(ا) ورم ذنب الفرس

(ب) ورم وعائي في النخاع الشوكي.

السمعية ويتصل بالخلايا الخشائية الهوائية وبغار الخشاء وبالبلعوم الانفي عن طريق القناة السمعية.

**cavitation** تكهف؛ تجويف. تكون التجاويف مثلاً في النخاع الشوكي في داء تكهف النخاع.

**cavity (= cavitas)** جوف.

- cranial c. (= cavitas cranias) جوف القحف.

- epidural c. (= cavitas epiduralis) الحيز حول الجافية.

- mastoid c. (= antrum mastoideum) غار الخشاء. حيز هوائي في الجزء الخشائي من العظم الصدغي يتصل بالجوف الطبلي والخلايا الخشائية.

- subarachnoid c. (= c. subarachnoidealis) الحيز تحت العنكبوتية.

- subdural c. (= spatium subdurale) **الْحَيْرُ** تحت الجافية.
- tympanic c. (= c. tympanicum) **الجَوْفُ الطَّبْلِيُّ**.
- cell** **خَلِيَّةٌ**. (ج: خلايا). كتلة جبلية تحوي نواة وتحيط بها جيلة تحوي عضيات مختلفة ويغلفها غشاء خلوي. وهي وحدة بنائية للأنسجة كما أنها تكون وحدة وظيفية في الأجسام الحية.
- acoustic hair c. **خَلِيَّةٌ سَمْعِيَّةٌ شَعْرِيَّةٌ**. خلايا مهدة في القوقعة تعمل كمستقبل حسية في عضو كورتي.
- amacrine c. **خَلِيَّةٌ لا مِحْوَارِيَّةٌ**. نوع من عصبونات شبكية العين لا تحوي محواراً ولكن لها فروع تشبه التغضنات.
- apolar c. **خَلِيَّةٌ لا قطبية؛ عصبون لا محواري**. عصبون لا يحوي محواراً أو أقطاباً.
- arkyochrome c. **عَصْبُونٌ شَبْكِي الصَّبْغَاتِ**. عصبون توجد فيه حبيبات نيسل مرتبة بشكل شبكي.
- basket c. **خَلِيَّةٌ ذاتُ سَلَّةٍ**. خلية قشرة المخ ذات محوار ويكون لها فرشاة من الخيوط التي تكون شبكة سلوية الشكل تتوضع فيها خلية بركنجي.
- Betz's c's. **خَلَايَا بَتَزْ**. خلايا هرمية عقدية كبيرة توجد في الطبقة الهرمية الداخلية لقشرة المخ.
- bipolar c. **خَلِيَّةٌ بِقْطَبِيْنِ؛ عَصْبُونٌ بِقْطَبِيْنِ**. عصبون ذو فرعين.
- Cajal c. **خَلِيَّةٌ كَاهَالٍ**. خلية دبقية نجمية مرتبة بشكل أفقي في الطبقة الجزيئية لقشرة المخ.
- caudate c's. **خَلَايَا مُدَنَّبَةٌ**. خلايا دبقية عصبية في المادة السنجابية ذات استطلاعات متعددة تشبه أذنان المذنب.
- cometal c's. (= caudate c's.) **خَلَايَا مُدَنَّبَةٌ**.
- commissural c's. (= heteromeral c's.) **خَلَايَا صَوَارِيَّةٌ**. خلايا عصبية في المادة السنجابية للنخاع الشوكي تعبر فروع محاورها إلى المادة البيضاء للجهة المعاكسة.
- compound granule c. **دَبِقِيَّةٌ صَغْرِيَّةٌ**. انظر microglia.
- cone c. (= cone, retinal) **مَحْرُوطُ الشَّبَكِيَّةِ**.
- c's. of Corti **خَلَايَا كُورْتِي**. خلايا عضو كورتي في الأذن الداخلية.
- ependymal c's. **خَلَايَا البَطَانَةِ العَصْبِيَّةِ**. خلايا البطانة التي تبطن تجاويف الجهاز العصبي.
- ganglion c. **خَلِيَّةٌ عَقْدِيَّةٌ**. 1. نوع من الخلايا العصبية الكبيرة التي توجد في العقد العصبية 2. الخلية الثالثة في سلسلة طبقات خلايا الشبكية وهناك أنواع عديدة منها حسب نمط تغضناتها لأنسجة الجهاز العصبي المركزي (الدبق العصبي) وهناك ثلاثة أنواع من هذه الخلايا اللاعصبية، الخلايا النجمية (الدبقية الكبيرة)، والخلايا القليلة التغصن والدبقيات الصغيرة.
- giant pyramidal c's. (= Betz's c's.) **خَلَايَا بَتَزْ**.
- glial c. (= neuroglial c.) **خَلِيَّةٌ دَبِقِيَّةٌ**.
- gitter c. (= microglia c.) **دَبِقِيَّةٌ صَغْرِيَّةٌ**.
- gustatory c's (= taste c's.) **خَلَايَا ذُوقِيَّةٌ**.
- hairs c's. **خَلَايَا شَعْرِيَّةٌ**. خلايا ظاهرية عصبية ذات نتوءات شعرية الشكل توجد في عضو كورتي وفي العرف الأنبولى والقريبة والكييسة في الأذن الداخلية وتستلم أليافاً عصبية صادرة وواردة من العصبين القوقعي والدهلزي.
- hecatomeral c's. **خَلَايَا مُرْدُوْجَةِ التَّفْرُوعِ**. خلايا عصبية في المادة السنجابية للنخاع تنقسم محاورها إلى فرعين يذهب أحدهما إلى المادة البيضاء بنفس الجهة ويذهب الثاني إلى المادة البيضاء للجهة المعاكسة.
- heteromeral c's. (= commissural c's.) **خَلَايَا صَوَارِيَّةٌ؛ خلايا أحادية التوصيل**.
- horizontal c. **خَلِيَّةٌ أَفْقِيَّةٌ**. أحد أنواع عصبونات الشبكية تمر فروعها بشكل أفقي وهناك نوعان منها.
- horn c's. **خَلَايَا قَرْنِيَّةٌ**. خلايا قرون النخاع الشوكي.
- Hortega c. (= microglial c.) **دَبِقِيَّةٌ صَغْرِيَّةٌ**.
- mitral c's. **الْخَلَايَا التَّاجِيَّةُ**. الخلايا الهرمية التي تكون إحدى طبقات البصلة الشمية.
- mossy c. (= protoplasmic astrocyte) **خَلِيَّةٌ اشْنِيَّةٌ**. خلية نجمية جبلية.

- **motor c.** خَلِيَّةٌ حَرَكِيَّةٌ. العصبون الصادر خصوصاً. من النخاع الشوكي الذي يستمر محواره في سيره لينضم إلى عصب حركي.
- **myoepithelial c's** خَلَايَا عَضَلِيَّةٌ ظَهَارِيَّةٌ. خلايا عضلية لمساء محورة وقلوصة ويعتقد أنها من أصل أديمي ظاهر وتوجد حول المجموعات الإفرازية لبعض الغدد كالغدد العرقية والدمعية والحلمية ويؤدي تقلصها إلى طرح محتويات هذه الغدد.
- **nerve c. (= neuron)** عَصْبُونٌ.
- **neuroepithelial c's. (= neuroglia c's.)** خَلَايَا ظَهَارِيَّةٌ عَصَبِيَّةٌ.
- **neuroglia c's., neuroglial c's.** خَلَايَا دَبِقِيَّةٌ. خلايا سائدة لأنسجة الجهاز العصبي المركزي.
- **olfactory c's.** الخَلَايَا الشَّمِيَّةُ. خلايا مغزلية منوأة ومتخصصة توجد مفروسة بين الخلايا الظهارية في الغشاء المخاطي للأنف.
- **phalangeal c's.** خَلَايَا سَلَامِيَّةٌ. خلايا سائدة في عضو كورتي تستند قواعدهما على الغشاء القاعدي وتحيط وتسد الخلايا الشعرية الداخلية والخارجية.
- **pillar c's.** خَلَايَا عِمَادِيَّةٌ. خلايا طولانية في عضو كورتي مرتبة بصفين ويلتقي رأسا الخليتين المتجاورتين بينما تبعد قاعدتيهما عن بعضهما وبذلك يكونان نفقاً بينهما يمتد على طول الغشاء القاعدي وتستند الخلايا الشعرية لعضو كورتي على جانبيهما.
- **pineal c's. (= pinealocyte)** خَلَايَا الجِسْمِ الصَّنَوْبُورِيِّ.
- **psychic c's.** الخَلَايَا النَّفْسِيَّةُ. خلايا القشرة المخية.
- **Purkinje's c's.** خَلَايَا بَرْكِنَجِي. عصبونات كبيرة متفرعة في الطبقة المتوسطة من قشرة المخ.
- **pyramidal c.** خَلِيَّةٌ هَرَمِيَّةٌ. خلية عقدية كبيرة هرمية الشكل في القشرة المخية تكوّن مع فروعها العصبون الهرمي.
- **Renshaw c's.** خَلَايَا رِنشَاو. عصبونات بينية في المنطقة البطينية الإنسية للقرن الأمامي للنخاع الشوكي تكون اتصالاً تثبيطياً مع العصبون الحركي.
- **rod c's.** خَلَايَا عَصَوِيَّةٌ. عصيات الشبكية.
- **root c's.** خَلَايَا جَذْرِيَّةٌ. عصبونات تولد محاورها جذور الاعصاب.
- **satellite c's.** خَلَايَا تَابِعَةٌ؛ خلايا ساتلة. خلايا الغمد العصبي الذي يغلف العقد العصبية.
- **Schwann's c.** خَلِيَّةٌ شَفَّانٌ. خلية كبيرة منوأة يغلف غشاؤها محوار الليف العصبي المحيطي المغمد ويلتف حوله بشكل لولبي، وهو مصدر النخاعين ويولد الغمد النخاعي بين عقد رانفير.
- **sensory c.** خَلِيَّةٌ حَسِّيَّةٌ. عصبون أحد الأعضاء الحسية المحيطية.
- **stellate c.** خَلِيَّةٌ نَجْمِيَّةٌ. خلية تكون مع فروعها شكلاً نجماً كالخلايا التي توجد في قشرتي المخ والمخيخ.
- **supporting c's.** خَلَايَا سَائِدَةٌ. خلايا تسند العصبونات أو المستقبلات الحسية كالخلايا الموجودة في عضو كورتي أو في التيه.
- **sustentacular c's. (= supporting c's.)** خَلَايَا سَائِدَةٌ.
- **tactile c. (= corpuscula tactus)** خَلِيَّةٌ لَمَسِيَّةٌ؛ جُسْنِمٌ لَمَسِيٌّ. انظر corpuscle, Meissner's.
- **taste c's.** خَلَايَا ذُوقِيَّةٌ. الخلايا الداخلية للبراعم الذوقية المغطاة بخلايا التغطية.
- **tautomeral c's.** خَلَايَا صِنَوِيَّةٌ. خلايا المادة السنجابية للنخاع الشوكي التي ترسل فروعها للاتصال بالمادة البيضاء على نفس الجهة من النخاع.
- **touch c. (= tactile c.)** خَلِيَّةٌ لَمَسِيَّةٌ.
- **cellula** خَلِيَّةٌ. 1. خلية 2. حيز صغير مغلق.
- **cellulae ethmoidalis** الخَلَايَا الغُرْبَالِيَّةُ. احياز مليئة بالهواء في العظم الغرْبالي تتصل بالقمع الغرْبالي وبالفقاعة الغرْبالية.
- **cellulae mastoidae** الخَلَايَا الخُشَائِيَّةُ. احياز الهوائية للنوء الخشائي للعظم الصدغي.
- **cellulae tympanicae** الخَلَايَا الطَبَلِيَّةُ. احياز في الجوف الطبلي بين النتوءات العظمية لقاعدته أو جانبه الوداجي.
- **cenesthesia (= somatognosis)** الحِسُّ المُشْتَرِكُ. الشعور العام الذي يحسه الفرد بذاته وبويعه وبوظائف أعضائه وبجسده.
- **cenesthesiopathy, cenesthopathy** حِسُّ الإِعْتِلَالِ. شعور الفرد العام بعدم الراحة

والاستقرار مع وهن العزيمة وضعف الإرادة مع عدم الشعور باعتلال قسم معين من جسمه.

**مَرْكَزٌ**. 1. وسط الجسم **center (= centre)**  
2. مجموعة عصبونات متخصصة بالقيام بوظيفة معينة.

**- brain c.** مَرْكَزُ دِمَاعِيٍّ. باحة في قشرة المخ ذات بنية أو وظيفة خاصة.

**- Broca's c. (= speech c.)** مَرْكَزُ الكَلَامِ.

**- cheirokinesthetic c.** مَرْكَزُ الكِتَابَةِ. مركز في القسم الخلفي من التلفيف الجبهي الثاني الأيسر يتحكم في حركات أقسام الجسم أثناء الكتابة.

**- ciliospinal c.** المَرْكَزُ الهُدَابِيَّوِيُّ النُّخَاعِيَّ. مركز في القسم السفلي من النخاع الرقبي وفي قسمه الصدري العلوي يتحكم في توسيع حدقة العين.

**- coordination c.** مَرْكَزُ تَنْسِيقِيٍّ. مركز عصبي يقوم بتنسيق بعض وظائف الجسم.

**- cortical c.** مَرْكَزُ قَشْرِيٍّ. قسم من قشرة المخ متميز وظيفياً عن المناطق المجاورة له ويتحكم بوظيفة جسمية خاصة ويسمى أيضاً باحة أو حقل أو منطقة.

**- dominating c.** مَرْكَزُ سَادِدٍ. المركز المسيطر على فعاليات مجموعة من المراكز التي تتحكم في وظيفة معينة.

**- eupraxis c.** مَرْكَزُ تَنْسِيقِ حَرَكَيٍّ. أي من مراكز قشرة المخ الذي يسيطر ويتحكم في تنفيذ فعل أو عمل حذق ماهر.

**- heat-regulating c's. (= thermoregulator c's).** مَرَاكِزُ تَنْظِيمِ الحَرَارَةِ.

**- inhibitory c.** مَرْكَزُ تَنْبِيطِيٍّ. مركز عصبي يثبط عمل مركز أو مراكز أخرى أو وظائف أو عمليات جسمية.

**- nerve c.** مَرْكَزُ عَصَبِيٍّ. مجموعة من الخلايا العصبية في الجهاز العصبي المركزي التي تعمل سوية في تنظيم فعالية جسمية معينة.

**- reflex c.** مَرْكَزُ مُعَكَّسِيٍّ. أي مركز في الدماغ أو في النخاع يستلم إشارات حسية من أطراف الجسم ويستجيب لها بفعل حركي أو إفراسي. وهناك العديد من هذه المراكز.

**- sensory c.** مَرْكَزُ حِسِّيٍّ. مركز في الجهاز العصبي المركزي يدرك الإشارات الحسية التي يستلمها من أنحاء الجسم.

**مَرْكَزُ السُّلُوكِ الجِنْسِيِّ.** **sex-behavior c.** النواة البطنية الوحشية للوطاء التي تسيطر على السلوك الجنسي.

**مَرْكَزُ الكَلَامِ.** **speech c. (= Broca's c.)** مركز في التلفيف السفلي (الأيسر) السائد يتحكم في وظائف الكلام.

**مَرَاكِزُ تَنْظِيمِ الحَرَارَةِ.** **thermo-regulatory c's.** مراكز في الوطاء تنظم فقدان الحرارة من الجسم أو احتفاظه بها وبذا تبقى درجة حرارته ثابتة.

**مَرْكَزُ فَرْنِيكَةِ.** **Wernicke's c.** المركز المركزي للكلام.

**المَرْكَزُ السَّمْعِيَّ للكَلَامِ.** **word c., auditory** مركز التلفيف الصدغي العلوي المستعرض الذي يتحكم في إدراك معاني الكلمات المسموعة.

**المَرْكَزُ البَصْرِيَّ للكَلَامِ.** **word c., visual** مركز في القسم الخلفي من الفص الجداري الأيسر يتحكم في إدراك معاني الكلمات المكتوبة أو المطبوعة.

**(متعلق) بِمَرْكَزِ الدِّماغِ.** **centrencephalic** متعلق بمركز الدماغ.

**نَائِذٌ.** **centrifugal** مبتعد عن المركز.

**جَائِذٌ.** **centripetal** متجه نحو المركز.

**حَرَكَةٌ مُرَكِّزِيَّةُ التَّنْبِيهِ.** **centrocinesia (= centrokinesia)**

**حَرَكَةٌ مُرَكِّزِيَّةُ التَّنْبِيهِ.** **centrokinesia** حركة تبدأ من تنبيه مركزي.

**رَأْسِيًّا.** **cephalad** متجه نحو الرأس.

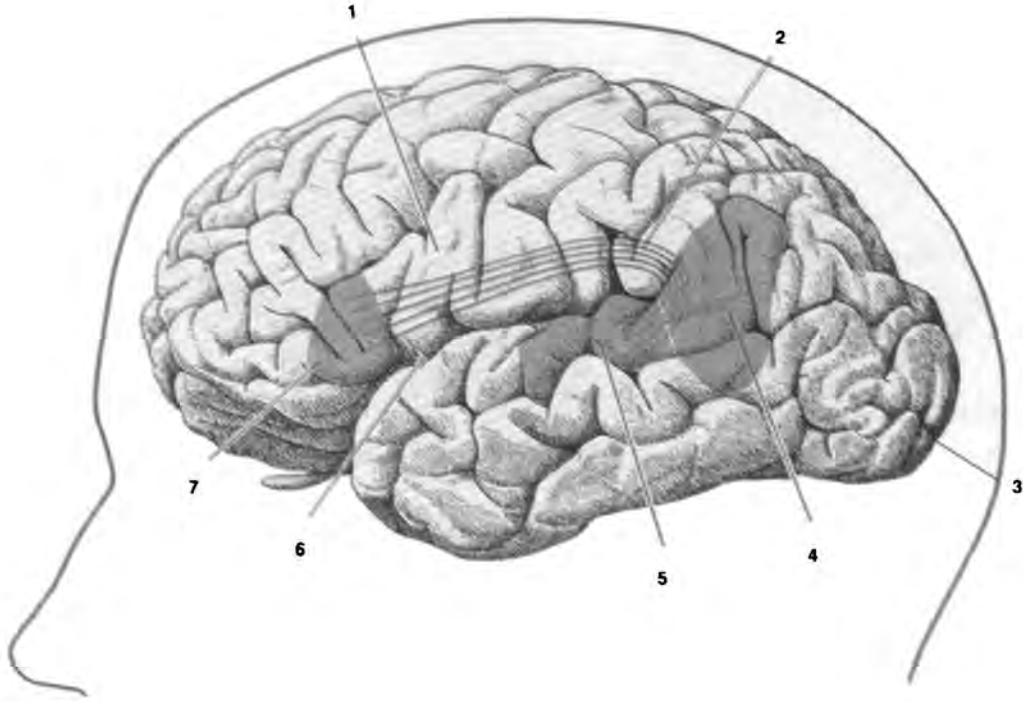
**أَلْمُ الرُّأْسِ؛ صُدَاعٌ.** **cephalalgia (= cephalgia, headache)** ألم في منطقة الرأس.

**صُدَاعٌ هِسْتَامِينِيٍّ.** **histamine c. (= cluster headache)**

**صُدَاعٌ رُبْعِيٍّ.** **quadrantal c.** ألم في منطقة تكون ربع الرأس.

**وَدَمَةٌ الرُّأْسِ.** **cephaledema** وذمة في منطقة الرأس.

**رَأْسِيٍّ.** **cephalic** متعلق أو منسوب للرأس أو للنهاية الرأسية للجسم.



centre, speech

مناطق قشرة المخ التي تسيطر على وظيفة الكلام: (1) باحة الوجه (2) الحزمة المقوّسة (3) القشرة البصرية (4) التلم الزاوي (5) باحة فرنيكة (6) شق سيلفيس (7) باحة بروكا.

**cephalitis (= encephalitis)** اَلْتِهَابُ  
الدِّمَاغِ.

**cephalocaudal** رَأْسِيٌّ دَنْبِيٌّ. منسوب إلى  
محور الجسم ابتداء من الرأس حتى الذنب.

**cephalocele** قَيْلَةٌ رَأْسِيَّةٌ. بروز جزء  
من محتويات القحف للخارج.

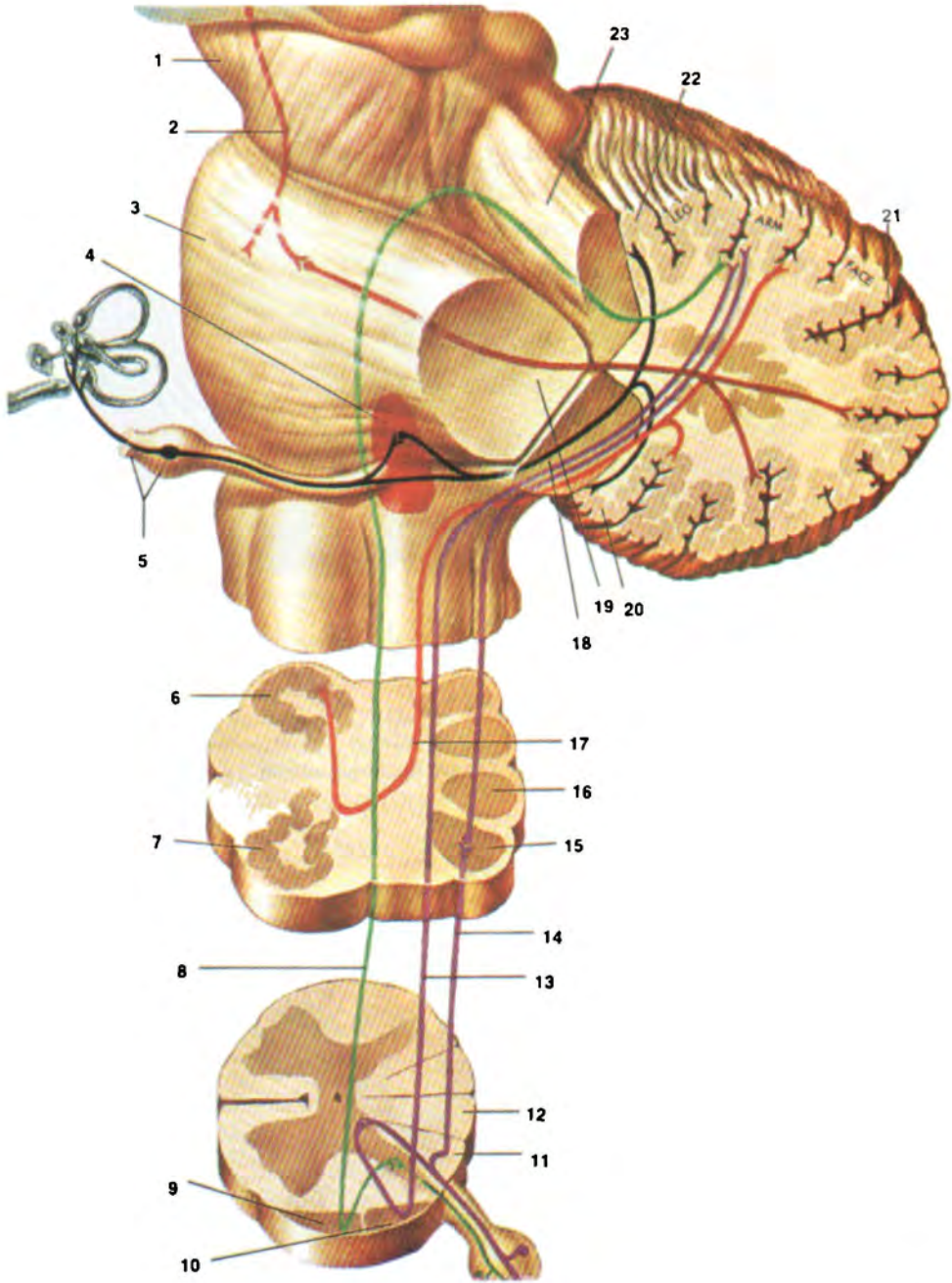
**- orbital c.** قَيْلَةٌ رَأْسِيَّةٌ حَاجِئَةٌ. بروز جزء من  
محتويات القحف للخارج خلال عيب في جدار الحاجج.

**cephalocentesis** بَزْلُ الرَّأْسِ. البزل  
الجراحي للرأس.

**cephalochord** الحَبْلُ الظَّهْرِيُّ الرَّأْسِيُّ.  
جزء الحبل الظهرى الجنيني الذي يمتد داخل  
القحف.

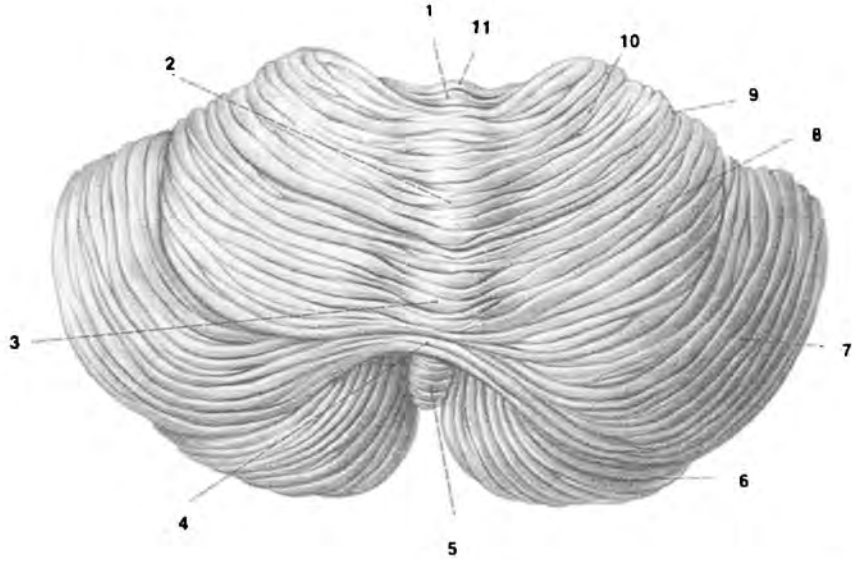
**cephalodynia (= cephalalgia,  
headache)** وَجَعُ الرَّأْسِ؛ صُدَاعٌ.

- cephalogram** صُورَةُ الرَّأْسِ المَقاسِيَّة. صورة شعاعية للرأس تشمل الفك السفلي بمنظر جانبي يصور لقياس أبعاد أقسام الرأس.
- cephalogyric** (خاص) بَدْوِير الرَّأْس. متعلق بحركة الرأس التدويرية.
- cephalohematocele (= cephalohematocele)** قَيْلَةٌ دَمَوِيَّة رَاسِيَّة. ورم دموي تحت سمحاق القحف يتصل بأحد الجيوب الدموية خلال عظام القحف.
- cephalohematoma (= cephalohematoma)** وَرْمٌ دَمَوِيٌّ رَاسِيٌّ. نزف تحت سمحاق عظام القحف وعادة ما يتولد نتيجة رضح يصيب القحف.
- cephaloma (= medullary cancer)** سَرَطَانَةٌ نُخَاعِيْنِيَّة. سرطانة لينة نخاعينية البنية لقلة احتوائها على السدى.
- cephalomotor** مُحَرِّكُ الرَّأْسِ. محرك الرأس أو منسوب لحركة الرأس.
- cephalonia** ضَخَامَةُ الرَّأْسِ وَالدِّمَاغِ. ضخامة الرأس الشاذة مع فرط تنسج الدماغ التصلبي.
- cephalopathy** إِعْتِلَالُ الرَّأْسِ. أي مرض يصيب الرأس.
- cephaloplegia** شَلْلُ الرَّأْسِ. شلل عضلات الرأس والوجه.
- cephalotome** مِبْضَعُ الرَّأْسِ. آلة لثقب أو قطع رأس الجنين.
- cephalotomy** بَضْعُ الرَّأْسِ. 1. قطع رأس الجنين لتسهيل الولادة 2. تشريح رأس الجنين.
- cephalotropic** إِيْفُ الدِّمَاغِ. أليف الأنسجة الدماغية.
- ceptor** مُسْتَقْبِلٌ؛ مُتَقَبِّلٌ. بنية عصبية تستلم المنبهات الخارجية وتوصلها إلى الأعصاب ثم إلى المراكز العصبية.
- chemical c.** مُتَقَبِّلٌ كِيْمِيَائِيٌّ. متقبل يحول المنبهات المناسبة إلى تفاعلات كيميائية كهربائية في الجسم.
- contact c.** مُتَقَبِّلٌ تَمَاسِيٌّ. متقبل يستلم المنبهات بالتماس المباشر.
- distance c.** مُتَقَبِّلٌ بُعَادِيٌّ. عضو حسي يستقبل المنبهات التي تصدر في محيط الجسم من مصادر بعيدة عنه كالضوء والصوت.
- nerve c.** مُتَقَبِّلٌ عَصْبِيٌّ. متقبل أو مستقبل عصبي.
- cerebellar** مُخَيِّحِيٌّ. متعلق أو منسوب للمخيخ.
- cerebellifugal** صَادِرٌ مِنَ الْمُخَيِّحِ. مبتعد عن المخيخ.
- cerebellipetal** وَارِدٌ لِلْمُخَيِّحِ. متجه نحو المخيخ.
- cerebellitis** إِنْتِهَابُ الْمُخَيِّحِ. أي التهاب يصيب المخيخ.
- cerebellofugal (= cerebellifugal)** صَادِرٌ مِنَ الْمُخَيِّحِ.
- cerebello-olivary** مُخَيِّحِيٌّ رَيْتُونِيٌّ. متجه أو ناقل من المخيخ إلى الجسم الزيتوني.
- cerebellopontile** مُخَيِّحِيٌّ جِسْرِيٌّ. متجه أو ناقل من المخيخ إلى الجسر.
- cerebellopontine (= cerebello-pontile)** مُخَيِّحِيٌّ جِسْرِيٌّ.
- cerebellorubral** مُخَيِّحِيٌّ حَمْرَائِيٌّ. متجه أو ناقل من المخيخ إلى النواة الحمراء.
- cerebellorubrospinal** مُخَيِّحِيٌّ حَمْرَائِيٌّ نُخَاعِيٌّ. متجه أو ناقل من المخيخ إلى النواة الحمراء ومن ثم إلى النخاع الشوكي.
- cerebellospinal** مُخَيِّحِيٌّ نُخَاعِيٌّ. متجه أو ناقل من المخيخ إلى النخاع الشوكي.
- cerebellum** الْمُخَيِّحِ. قسم الدماغ التالي الذي يحتل الحفرة الخلفية للقحف خلف جذع الدماغ والذي يقوم بوظيفة تنسيق حركات الجسم، ويتكون من جسم المخيخ الذي يحوي الدودة وهي الشريط الضيق الوسطي والفصين الجانبيين (نصفي كرة المخيخ) وهو مرتبط بجذع الدماغ.
- cerebral** مُخَيِّحِيٌّ، دِمَاعِيٌّ. متعلق أو منسوب للمخ أو للدماغ.



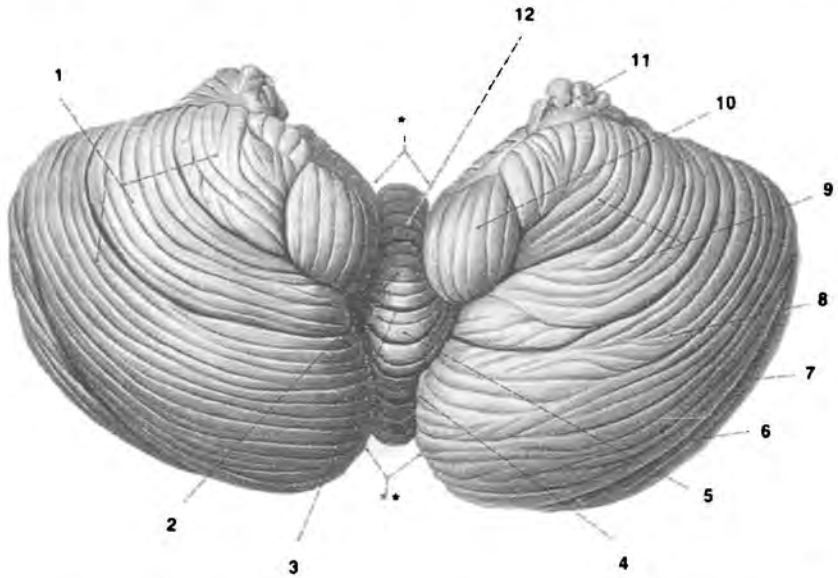
#### cerebellum

السبل العصبية الواردة للمخيخ: (1) السويقة المخية (2) السبل من قشرة المخ (3) الجسر (4) النواة الدهليزية (5) العصب والنواة الدهليزيان (6) الزيتونة السفلية اليمنى (7) الزيتونة السفلية اليسرى (8 و 9) السبل النخاعي المخيخي البطني (10) السبل النخاعي المخيخي الظهري (11) الحزمة الإسفينية (12) الحزمة الدقيقة (13) السبل النخاعي المخيخي الظهري (14) الحزمة الإسفينية (15) النواة الإسفينية (16) النواة الدقيقة (17) السبل الزيتوني المخيخي (18) السويقة المخيخية السفلية (الجسم المرسي الشكل) (19) السويقة المخيخية الوسطية (عضد الجسر) (20) العقيدة (21) الشق الابتدائي (22) اللسين (23) السويقة المخيخية العلوية (العضد الملتحمي). كما تظهر فيه مناطق تمثيل بعض الأعضاء.



cerebellum

السطح العلوي للمخيخ: (1) الفصيص المركزي (2) القننة (3) الحجرة (4) وريقة الدودة (5) حديبة الدودة (6) الفصيص الهلالي السفلي (7) الفصيص الهلالي العلوي (8) الفصيص البسيط (9) الشق الأول (10) الفصيص المربع الأمامي (11) اللسين.



cerebellum

السطح السفلي للمخيخ: (1) نصف الكرة المخيخية (2) لهأة الدودة (3) الشق الثانوي (4) حديبة الدودة (5) هرم الدودة (6) الفصيص الهلالي العلوي (7) الشق الأفقي (8) الفص الهلالي السفلي (9) الفصيص ذو البطين (10) اللوزة المخيخية (11) الندفة (12) عقيدة الدودة.



<b>cerebration</b>	إِفْتِهَام. الفعاليات الوظيفية للدماغ - التفكير.	<b>cerebroathy</b>	إِعْتِلَالٌ دِمَاغِي. أي مرض يصيب الدماغ.
<b>cerebriform</b>	دِمَاغِي الشَّكْل. ما يشبه شكل الدماغ أو أنسجته.	<b>cerebrophysiology</b>	فِيْزِيُوْلُوْجِيَا الدِّمَاغ. علم وظائف الدماغ.
<b>cerebrifugal</b>	صَادِرٌ مِنَ الدِّمَاغ. مبتعد عن المخ أو الدماغ.	<b>cerebropontile</b>	مُخِّي جِسْرِي. متعلق بالمخ والجسر.
<b>cerebripetal</b>	وَارِدٌ لِلدِّمَاغ. متجه نحو المخ أو الدماغ.	<b>cerebrorachidian (= cerebrospinal)</b>	دِمَاغِي نُخَاعِي.
<b>cerebritis</b>	إِلْتِهَابُ الدِّمَاغ. أي التهاب يصيب الدماغ.	<b>cerebro sclerosis</b>	تَصَلُّبٌ دِمَاغِي. داء يؤدي إلى تصلب الدماغ الشديد.
<b>- saturnine c.</b>	إِلْتِهَابُ الدِّمَاغ بِالرِّصَاص. التهاب الدماغ بالتسمم بالرصاص.	<b>cerebro sis</b>	إِعْتِلَالٌ دِمَاغِي. أي مرض يصيب الدماغ.
<b>cerebrocardiac</b>	دِمَاغِي قَلْبِي. متعلق أو منسوب للدماغ والقلب.	<b>cerebrospinal</b>	دِمَاغِي نُخَاعِي. متعلق بالدماغ والنخاع الشوكي.
<b>cerebrocerebellar</b>	مُخِّي مَخِيخِي. متعلق بالمخ والمخيخ.	<b>cerebrospinant</b>	عِلَاجٌ دِمَاغِي نُخَاعِي. أي دواء يؤثر على الدماغ والنخاع.
<b>cerebroid</b>	دِمَاغَانِي. شبيه الدماغ.	<b>cerebrostomy</b>	فَعْرُ الدِّمَاغ. عملية إجراء فتحة في الدماغ.
<b>cerebrology</b>	عِلْمُ الدِّمَاغ. مجموع المعلومات والدراسات المتعلقة بالدماغ.	<b>cerebrotomy</b>	بَضْعُ الدِّمَاغ. بضع الدماغ جراحياً.
<b>cerebroma</b>	وَرَمٌ الدِّمَاغ. أي ورم في الدماغ.	<b>cerebrotonia</b>	نَزْعَةٌ فِكْرِيَّة؛ نَزْعَةٌ دِمَاغِيَّة. حالة نفسية تتصف بحب العزلة وكبت العواطف والتعنيف الذاتي.
<b>cerebromacular</b>	دِمَاغِي بُقْعِي. متعلق بالمخ وبقعة الشبكية أو بما يصيبهما.	<b>cerebrovascular</b>	1. وَعَائِي مُخِّي 2. وَعَائِي دِمَاغِي. متعلق بأوعية المخ أو الدماغ.
<b>cerebromalacia</b>	تَلَيُّنُ الدِّمَاغ. تلين أنسجة الدماغ الشاذ.	<b>cerebrum</b>	1. المَخ. 2. الدِّمَاغ. 1. جزء الدماغ الذي يحتل القسم العلوي من جوف القحف والذي يحوي نصفي كرة المخ المتصلتين ببعضهما بواسطة الجسم الثفني. ويكون القسم الأكبر من دماغ الإنسان 2. يستعمل المصطلح أحياناً ليدل على الدماغ المقدم والدماغ المتوسط سوية أو ليعني الدماغ كله.
<b>(= encephalomalacia)</b>		<b>cervical</b>	رَقَبِي؛ عُنُقِي. متعلق بالرقبة أو بعنق أي عضو كعنق الرحم.
<b>cerebromedullary (= cerebrospinal)</b>	دِمَاغِي نُخَاعِي.	<b>cervicobrachialgia</b>	أَلَمٌ رَقَبِي عَضْدِي. ألم في الرقبة والذراع بسبب انضغاط جذور الاعصاب النخاعية الرقبية.
<b>cerebromeningeal</b>	دِمَاغِي سِحَائِي. متعلق بالدماغ والسحايا.		
<b>cerebromeningitis (= meningoencephalitis)</b>	إِلْتِهَابُ السِّحَائِيَا والدِّمَاغ.		
<b>cerebropathia (= cerebroopathy)</b>	إِعْتِلَالٌ دِمَاغِي.		
<b>- c. psychica toxemica (= Korsakoff's psychosis)</b>	دُهَانٌ كُورْسَاكُوف. دُهَانُ كُورْسَاكُوف.		

**cervicodynia** وَجَعُ الرَّقَبَةِ. ألم في منطقة الرقبة.

**cervix of axon** عُقُقُ المَحْوَارِ. الجزء الضيق من المحوار قبل المنطقة المغطاة بالغمد النخاعيني.

**chain** سِلْسِلَةٌ. ارتباط مجموعة من الأشياء ببعضها بأسلوب خطي بحيث تتصل نهاياتها ببعضها مثل سلاسل العصبونات في قوس المنعكس.

- **sympathetic c. (= truncus sympatheticus)** سِلْسِلَةُ الوُدِيِّ: الجذع الودي.

**chalasia** اِرْتِخَاءٌ. ارتخاء فتحة العضو كارتخاء مصرة الفؤاد الذي يسبب التقيؤ في الولدان

**chamber** عُرْفَةٌ. حجرة حيز مغلق.

- **anterior c. of eye** العُرْفَةُ الأَمَامِيَّةُ للعين. جزء الغرفة المائية للعين الكائن بين القرنية والعدسة.

- **aqueous c.** العُرْفَةُ المَائِيَّةُ. قسم مقلة العين الذي يحوي الخلط المائي.

- **posterior c. of eye** العُرْفَةُ الخَلْفِيَّةُ للعين. جزء الغرفة المائية للعين الذي تحده القرنية من الامام والعدسة والرباط المعلق من الخلف.

- **vitreous c.** العُرْفَةُ الرُّجَاجِيَّةُ. حيز مقلة العين الذي يحوي الخلط الزجاجي والذي تحده العدسة والجسم الهدبي من الامام والجدار الخلفي للمقلة من الخلف

**channel, perineural** القَنَاةُ حَوْلَ العَصَبِ. قناة لمفية تحيط بالجذع العصبي.

**character** خَاصَّةٌ. (ج: خواص).  
1. صفة تدل على طبيعة الكائن أو الموضوع.  
2. إحدى الخواص التي تدل على شخصية صاحبها.

- **acquired c.** خَاصَّةٌ مُكْتَسَبَةٌ. خاصة غير وراثية يكتسبها الشخص من محيطه.

- **dominant c. (= dominant trait)** خَاصَّةٌ سَائِدَةٌ: خَلَّةٌ سَائِدَةٌ.

- **inborn c.** خَاصَّةٌ خَلْقِيَّةٌ. خاصة تظهر عند الشخص قبل ولادته وتولد معه.

- **paranoid c.** خَاصَّةٌ زَوْرَانِيَّةٌ. خاصة يتصف

صاحبها بعدم الثقة بالآخرين وفرط الحساسية للانتقاد والروح الاعتدائية.

- **primary sex c's.** الخَوَاصُ الجِنْسِيَّةُ الأُولِيَّةُ. الخواص الجنسية الذكرية والانثوية المتعلقة بالتناسل مباشرة.

- **recessive c. (= recessive trait)** خَاصَّةٌ مُنْتَحِيَّةٌ.

- **secondary sex c's.** الخَوَاصُ الجِنْسِيَّةُ الثَّانَوِيَّةُ. الخواص الجنسية الخاصة بالذكر والانثى والتي تميزهما عن بعضهما وغير متعلقة بالتناسل.

**cheilophagia** قَضْمُ الشَّفَةِ. عادة قضم الشفة اللاشعوري.

**cheiralgia** أَلَمُ اليَدِ. ألم في اليد.

- **c. paresthetica** أَلَمُ اليَدِ المَذَلِّي. التهاب الفرع السطحي للعصب الكعبري.

**cheirombrachialgia** أَلَمُ اليَدِ والذِرَاعِ. متلازمة تتصف بالم وتتمل الذراع واليد والأصابع.

**cheirocinaesthesia (= cheiromkines-  
thesia)** إِدْرَاكُ حَرَكَةِ اليَدِ.

**cheirognosia** تَوْسُّمُ اليَدِ. الشعور والمقدرة على معرفة جهة اليد المنيبهة ومعرفة كونها الجهة اليسرى أو اليمنى.

**cheiromkinesia** إِدْرَاكُ حَرَكَةِ اليَدِ. إدراك الشخص لحركات يديه خصوصاً عند الكتابة.

**cheirology (= dactylogy)** التَّوَاصُلُ بِحَرَكَاتِ اليَدِ.

**cheiropodalgia** أَلَمُ اليَدِ والقَدَمِ. ألم في اليد والقدم.

**cheiropasm** تَشَنُّجُ اليَدِ. تشنج عضلات اليد.

**chemanesis** نَسَاوَةٌ علاجِيَّةٌ. النساوة العكوسة والمسيطر عليها والتي تحدثها بعض الأدوية كالتى تحدث في بعض حالات التخدير.

**chemoceptor (= chemoreceptor)** مُسْتَقْبِلَةٌ كِيمِيائِيَّةٌ.

**chemopsychiatry** الطِبُّ النَفْسِي الكِيمِيائِي. معالجة بعض الأمراض النفسية أو العاطفية بالأدوية الكيميائية.

**chemoreception** اِسْتِقْبَالٌ كِيمِيَائِيٌّ. حالة التحسس أو قابلية استقبال المنبهات الكيمائية من المحيط.

**chemoreceptor** مُسْتَقْبَلَةٌ كِيمِيَائِيَّةٌ. متقبل حساس للمنبهات الكيمائية كالمتقبلات الشمية والذوقية أو بعض المتقبلات الخاصة الحساسة للتغيرات الكيمائية في مجرى الدم وخصوصاً نقص الأكسجين فتزيد من سرعة التنفس وضغط الدم، وهي المتقبلات الموجودة في الأجسام السباتية والأبهرية.

**chemothalamectomy** اِلِسْتِئْصَالُ الكِيمِيَائِيِّ لِلْمَهَاد. تخريب جزء من المهاد بواسطة عامل كيميائي.

**cheromania** هَوَسُ اِلِئْشْرَاح. الطور الهوسي في داء الذهان الهوسي الاكتسابي.

**cherophobia** رُهَابُ اِلِئْشْرَاح. الخوف من الانسراح أو من إظهاره.

**chiasm** تَصَالُبَةٌ. تصالب أو تعابر صليبي بشكل X.

التَصَالُبَةُ - optic c. (= chiasma opticum) البَصْرِيَّة.

**chiasma** تَصَالُبَةٌ. تعابر صليبي بشكل X كتعابر بنيتين متشابهتين مثل تعابر العصبين البصريين.

**chill** نَافِضٌ. رعاش أو اهتزاز لإرادي يسببه تقلص العضلات الإرادية مع شعور بالبرد والإصفرار.

نَافِضٌ عَصَبِيٌّ. رعاش بسبب التهيج - nervous c. العصبي غير المصحوب بتغير درجة حرارة الجسم.

**chirobrachialgia (= cheiro-brachialgia)** اَلْمُ اِلْيَدِ وَالذِّرَاع.

**chiropodalgia (= cheiropodalgia)** اَلْمُ اِلْيَدِ وَالقَدَم.

**chloral hydrate** كلورال هيدرات؛ هيدرات الكلورال. دواء يستعمل كمسكن وكمنوم ويعطى عن طريق الفم.

**chlordiazepoxide** كلورديازيبوكسيد.

دواء مهدئ يستعمل عن طريق الفم لعلاج حالات القلق الحاد والكحولية المزمنة أو عند الامتناع عن الكحول أو المخدر.

**chlorpromazine** كلوربرومازين. دواء يستعمل كمضاد للقيء وكمهدئ ويستعمل بطريقة الحقن المستقيمي.

**cholesteatoma** وَرَمٌ كُولِسْتِيرُولِيٌّ. كتلة كيسية الشكل ذات بطانة صدفية مطبقة مليئة بحطام توتسفي وغالباً ما تحتوي كولستيرول. وتصيب عادة السحايا والجهاز العصبي المركزي وعظام القحف والأذن الوسطى ومنطقة الخشاء.

**cholesterol** كُولِسْتِيرُول. كحول ستيريودي شبيه الشحم يتبلور على شكل وريقات أو صفيحات ويوجد في شحوم ودهون الحيوانات وفي الدم وفي أنسجة الدماغ والأغمد النخاعينية للأعصاب والكبد والكلية والغدة الكظرية كما يوجد في عصيدات الشرايين وحصاة الصفراء وفي الأنسجة السرطانية وهو ضروري لتكوين الهرمونات الستيرويدية يركب عادة في الكبد ولكن بعضه يؤخذ مع الطعام.

**choline acetyl (= acetylcholine)** اِسْتِيَلُ كُولِين.

**choline acetylase (= choline acetyltransferase)** اِسْتِيَلَاذُ الكُولِين.

**choline acetyltransferase** نَاقِلَةٌ aَلْاَسْتِيَلِ كُولِين. إنزيم يعمل في تركيب الأستيل كولين ويوجد في جسيمات تشابكات الجهاز العصبي المستقل والعضلات المخططة وبعض مناطق الجهاز العصبي المركزي.

**cholinergic** كُولِينِيٌّ الفِعْل. 1. ما ينبه أو ينشط أو ينقل بالأستيل كولين ويطلق على الألياف العصبية التي تحرر الأستيل كولين في التشابكات عند مرور نبضة عصبية خلالها كالتنهييات العصبية اللاودية 2. عامل يولد تأثيراً كعمل الأستيل كولين.

**cholinesterase** اِسْتِيَرَاذُ الكُولِين. إنزيم يعمل على حلمة الأستيل كولين إلى كولين وماء.

**cholinoceptive** كُولِينِيّ الْإِسْتِقْبَالِ. المواقع على الأعضاء المستقلة التي تتنبه بالمواد الكولينية الفعل.

**cholinoceptor** مُسْتَقْبَلَةٌ كُولِينِيَّةٌ. متقبلة كولينية الفعل.

**cholinolytic** حَالُ الكُولِينِ. عامل يحصر عمل الأستيل كولين أو العوامل الكولينية الفعل في المناطق الكولينية العمل وهي الأعضاء التي تغذيها الأعصاب اللاودية أو في العضلات المخططة أو في التشابكات العصبية.

**cholinomimetic** مُحَاكِي الكُولِينِ. عامل أو مادة تحاكي في عملها عمل الأستيل كولين وهي مادة محاكية للأودي.

**chordoma** وَرَمٌ حَبْلِيٌّ. ورم خبيث يتولد من البقايا الجنينية للحبل الظهرية.

**chordotomy (= cordotomy)** بَضْعُ الحَبْلِ. قطع السبيل النخاعي المهادي الوحشي وعادة في الربع الأمامي الوحشي للنخاع أمام الرباط المسنن لمعالجة الألم الشديد الذي لا يطاق.

**chorea** رَقْصٌ. حركات نفضية سريعة ومعقدة متنوعة ومستمرة وغير إرادية بالرغم من أنها تبدو أحياناً كأنها حركات منسقة.

**- acute c. (= Sydenham's c.)** رَقْصٌ حَادٌ. رقص سايدنهام.

**- atonic c. (= paralytic c.)** رَقْصٌ وَنَائِيٌّ. رقص شللي.

**- Bergeron's c.** رَقْصٌ بَرغِيرُونِ. رقص كهربائي طفولي يتصف بتشنج نظمي شديد ولكنه من النوع الحميد.

**- chronic c. (= Huntington's c.)** رَقْصٌ مُزْمِنٌ. رقص هنتنكتون.

**- chronic progressive hereditary c. (= Huntington's c.)** رَقْصٌ مُزْمِنٌ مَتَرَقٌّ وَرَائِيٌّ؛ رقص هنتنكتون.

**- chronic progressive nonhereditary c. (= senile c.)** رَقْصٌ مُزْمِنٌ مَتَرَقٌّ لَا وَرَائِيٌّ؛ رَقْصٌ شَيْخُوخِيٌّ.

**- c. cordis** رَقْصٌ قَلْبِيٌّ. رقص يترافق مع عدم انتظام شديد في عمل القلب.

**- dancing c. (= saltatory c.)** رَقْصٌ قَفْرِيٌّ.

**- degenerative c. (= Huntington's c.)** رَقْصٌ تَنَكُّسِيٌّ.

**- diaphragmatic c.** رَقْصٌ حِجَابِيٌّ. إصدار المريض لصرخات عالية خاصة في عرة غير مؤلمة.

**- c. dimidiata (= hemichorea)** رَقْصٌ شَقِيٌّ. رقص يصيب جهة واحدة من الجسم.

**- Dubini's c. (= electric c.)** رَقْصٌ دُبِينِيٌّ. رقص حاد مميت من الرقص الكهربائي تسبب عدوى الجهاز العصبي المركزي.

**- electric c.** رَقْصٌ كَهْرَبَائِيٌّ. نوع من نوبات الحركات المفاجئة الشديدة والرمع العضلي وقد ينتج ذلك من التهاب الدماغ الوبائي.

**- c. festinans (= paralysis agitans)** رَقْصٌ حَبْبِيٌّ. رنج حبيبي أو شلل رعشي.

**- fibrillary c.** رَقْصٌ رَجْفَانِيٌّ. تقلص رجفاني للعديد من عضلات الجسم.

**- c. gravidarum** رَقْصٌ حَمْلِيٌّ. رقص سايدنهام يحدث في الأشهر الأولى من الحمل والذي يمكن أن يكون نتيجة إصابة سابقة بالداء الروماتزمي أو بدونها ويعاود الرقص في المرات اللاحقة للحمل الأول الذي ظهر خلاله.

**- hemilateral c. (= hemichorea)** رَقْصٌ شَقِيٌّ.

**- Henoch's c. (= chronic progressive electric c.)** رَقْصٌ كَهْرَبَائِيٌّ مَتَرَقٌّ مُزْمِنٌ.

**- hereditary c. (= Huntington's c.)** رَقْصٌ هَنْتِنِكْتُونِ؛ رَقْصٌ وَرَائِيٌّ.

**- Huntington's c.** رَقْصٌ هَنْتِنِكْتُونِ. مرض وراثي ينتقل كصفة جسدية سائدة ويتصف برقص مترقي مزمن مع تدهور عقلي ينتهي بالخرف ويمكن أن يصيب الأشخاص في أي عمر ولكن غالباً ما يصيبهم في العقد الرابع وينتهي بالموت بعد حوالي 15 عاماً.

**- hyoscine c.** رَقْصٌ الهُيُوسِينِ. حركات شبيهة بالرقص تظهر في حالات التسمم الحاد بالهيوسين.

- hysterical c. رَقَصٌ هِسْتِيرِيٌّ. هستيريا تحولية تظهر فيها حركات رقصية.
- c. infectora (= Sydenham's c.) رَقَصٌ عَدَوَانِيٌّ.
- juvenile c. (= Sydenham's c.) رَقَصٌ يَفْعِيٌّ.
- laryngeal c. (= diaphragmatic c.) رَقَصٌ حَنْجَرِيٌّ.
- limp c. رَقَصٌ وَهْنِيٌّ. رقص شديد يتصف بالوهن العام ونقص توتر الاطراف.
- malleatory c. رَقَصٌ مِطْرَقِيٌّ. رقص نظمي يقوم المريض فيه بحركات طرفية مستمرة.
- maniacal c. (= c. insaniens) رَقَصٌ هَوَسِيٌّ. رقص يترافق مع الجنون.
- methodic c. رَقَصٌ نِظَامِيٌّ. رقص يقوم فيه المريض بحركات رقصية في اوقات منتظمة.
- mimetic c. رَقَصٌ التَّقْلِيدِ. رقص يقوم فيه المريض بتقليد بعض الحركات.
- minor c. (= Sydenham's c.) رَقَصٌ صَغِيرٌ.
- c. nocturna رَقَصٌ لَيْلِيٌّ. رقص تستمر فيه الحركات حتى اثناء النوم.
- c. nutans رَقَصٌ اِنْجِنَائِيٌّ. رقص يترافق مع انحناء الرأس التشنجي.
- one sided c. (= hemichorea) رَقَصٌ شِقِيٌّ.
- paralytic c. رَقَصٌ شَلِّيٌّ. رقص تستبدل فيه الحركات بالثبات والسكون.
- posthemiplegic c. رَقَصٌ تَالِ لِلْفَالِجِ. نوبة رقص يمكن أن تصيب العضلات نصف المشلولة بعد الشلل الشقي.
- prehemiplegic c. رَقَصٌ سَابِقٌ لِلْفَالِجِ. نوبة رقص يمكن أن تصيب العضلات قبل بدء الشلل الشقي.
- procursive c. (= rotary c.) رَقَصٌ دَوْرَانِيٌّ. نوع من رقص سيدنهام يقوم فيه الطفل بحركات دورانية أو اثنتائية.
- rheumatic c. (= Sydenham's c.) رَقَصٌ رُومَاتَرْمِيٌّ.
- rhythmic c. رَقَصٌ نَظْمِيٌّ. رقص هستيري يقوم فيه المصاب بحركات رقصية نظمية.

- rotary c. (= procursive c.) رَقَصٌ دَوْرَانِيٌّ.
- saltatory c. (= dancing c.) رَقَصٌ قَفْرِيٌّ. رقص نظمي مع حركات رقصية.
- senile c. رَقَصٌ شَيْخُوخِيٌّ. اضطراب بسيط يصيب الشيوخ يتصف بحركات رقصية من دون أي خلل عقلي.
- simple c. (= Sydenham's c.) رَقَصٌ بَسِيطٌ.
- Sydenham's c. رَقَصٌ سِيدِنْهَامٌ. رقص حاد يصيب الأحداث بين سن الخامسة والخامسة عشر أو أثناء الحمل وعادة ما يترافق مع الحمى الروماتزمية ويتصف بحركات لاإرادية تزداد شدة وتؤثر على الحركات الإرادية والمشية وحركات الذراعين والنطق مع اضطراب نفساني بسيط وقد يصيب المرض إحدى جهتي الجسم وقد يكون من النوع الشللي الصملي.
- رَقَصِيٌّ choreal (= choreic)
- رَقَصِيٌّ choreatic (= choreic)
- رَقَصِيٌّ choreic. منسوب للرقص أو يتصف به.
- رَقَصِيٌّ الشَّكْلِ choreiform. شبيه بالرقص.
- رَقَصٌ كِنَعِيٌّ choreoathetosis. حالة تتصف بحركات رقصية كنعية.
- رَقَصِيٌّ الشَّكْلِ؛ choreoid (= choreiform) رَقَصَانِيٌّ.
- هَوَسٌ رَقَصِيٌّ choreomania. اضطراب يصيب الشباب وعادة بأعداد كبيرة في المجتمعات المغلقة يتصف بحركات رقصية هستيرية.
- تَلَفُظٌ رَقَصِيٌّ choreophrasia. تكرار بعض الجمل والمقاطع دون الاهتمام بترتيبها ومعانيها.
- chorial 1. مَشِيمَائِيٌّ. 2. مَشِيمَوِيٌّ.
1. منسوب إلى المشيماء. 2. منسوب للمشيمية
- إِنْتِهَابُ السَّحَايَا choriomeningitis. التهاب السحايا الدماغية مع ارتشاح لمفاوي في الصفيرة المشيمية.
- lymphocytic c. إِنْتِهَابُ السَّحَايَا وَالْمَشِيمِيَّاتِ اللَّمْفَاوِيِّ. نوع من التهاب السحايا الفيروسي يصيب الشباب في أشهر الخريف والشتاء وتسببه فيروسات تنتقل من القوارض للإنسان.

- chorion** المشيماء. الطبقة الخلوية التي تكون الغشاء المحيط بالجنين.
- choroid** المشيمية. الطبقة المصبغة الرقيقة للعين التي تمتد من الحافة المشرشرة حتى العصب البصري وتنقل الأوعية والأعصاب للشبكية.
- choroidectomy** استئصال الضفيرة المشيمية الوعائية للبطن الجانبي للدماغ.
- chromatopsia** رؤية ملونة. اختلال بصري ترى فيها الأجسام غير الملونة باللون مخالف كما لا ترى الأجسام الملونة باللونها الحقيقية.
- chromesthesia** إحساس لوني. إحساس وهمية للألوان تترافق مع الإحساس الحقيقية للسمع والذوق والشم.
- chromosome** صبغي. بنية في نواة الخلية تحمل خيط الدنا الذي ينقل المعلومات الوراثية والمرتبطة بالرنا.
- X c.** صبغي X. الصبغي الجنسي الانثوي الذي تحمله كل الأعراس الأنثوية ويكون نصف ما تحمله الأعراس الذكورية.
- Y c.** صبغي Y. الصبغي الجنسي الذكري الذي لا تحمله الأعراس الأنثوية ولكنه يكون نصف ما تحمله الأعراس الذكورية.
- chronaxie, chronaxy** زمنة. أقصر مدة من التيار الدهرثائي اللازمة لتنبية العضلة أو العصب (لتوليد التقلص أو الدفعة العصبية) والذي تكون شدته ضعف شدة قرارة التيار (الفولتية العتبية).
- chronognosis** إدراك الزمن. الشعور بالزمن ومرور الوقت.
- chronomyometer** مقياس الزمنة العضلية. جهاز لقياس الزمنة العضلية.
- chronophobia** رهابة الزمن. الخوف من مرور الوقت أو عصاب السجن وهو القلق أو الرهبة التي يشعر بها المسجونون عند محاولتهم التكيف بحياة السجن لمدة طويلة.
- chronotaxis** توهان زمني. عدم
- معرفة الوقت أو مدته بسبب آفة في المهاد أو الفص الجبهي.
- cibophobia** رهابة الطعام. عوف الطعام وكراهيته والخوف من تناوله.
- cicatrix (= scar)** ندبة. النسيج الجديد الذي يتكون في الجرح عند التئامه.
- ciliary** هديبي. منسوب إلى أهداب العين أو شبيه بها.
- ciliosis** رف الجفن. ارتجاج الجفن التشنجي.
- cinclisis** حركات ترددية سريعة. حركات تناوبية سريعة كالغمز السريع أو التنفس السريع.
- cinerea** المادة السنجابية. المادة السنجابية للجهاز العصبي.
- cinereal** سنجابي. منسوب إلى المادة السنجابية العصبية.
- cinesalgia** ألم العضلة التحركي. ألم العضلة عند حركتها.
- cingula** أحزمة. جمع حزام.
- cingulectomy** إقتطاع التليفين الحزاميين. تدمير النصفين الأماميين للتليفين الحزاميين على جهتي المخ.
- cingulotomy** بضع التليفين الحزاميين. بضع التليفين الحزاميين لمعالجة الألم غير المتحمل أو لمعالجة الاضطرابات النفسية في حالات الإدمان.
- cingulum** حزام؛ الحزام. 1. بنية أو جزء يحيط ببنية أخرى 2. حزمة من الألياف ارتباطية تحيط بالجسم الثنائي جزئياً بالقرب من المستوى الناصف للمخ وهي تربط التليفين الحزامي والحصيني.
- c. hemispheri (= gyrus, cingulate)** التليف الحزامي.
- cingulumotomy (= cingulotomy)** بضع التليف الحزامي.
- circle** دائرة. شكل منحنى منتظم مغلق.

- arterial c. of Willis (= circulus arteriosus cerebri)** دَائِرَةُ وِيلِيْس الشَّرِيَانِيَّة. دائِرَةُ الشَّرِيَانِيَّة الدِّمَاغِيَّة.
- vascular c. of optic nerve** الدَّائِرَةُ الوَعَائِيَّة لِلْعَصَبِ البَصْرِيِّ. دائِرَةُ شَرِيَانِيَّة فِي الصَّلْبَةِ تحيط بموقع دخول العصب البصري.
- c. of Willis** دَائِرَةُ وِيلِيْس. الدَّائِرَةُ الشَّرِيَانِيَّة الدِّمَاغِيَّة.
- circuit, reflex** دَائِرَةُ المُتَعَكِّس. سلسلة العصبونات التي تقوم بتوصيل دفعات الفعل المنعكسي.
- circuit, reverberating** دَائِرَةُ تَرْدِيدِيَّة. نوع من السبيل العصبي الذي يحوي عرى تغذية راجعة توجد في الجهاز العصبي المركزي والتي تؤدي إلى إدامة الفعل العصبي.
- circulus arteriosus cerebri** الدَّائِرَةُ الشَّرِيَانِيَّة الدِّمَاغِيَّة. التفاضر المهم المتعدد الأضلاع الذي يتكون من الشرايين السباتي الباطن والمخيخي الأمامي والخلفي والموصلين الأمامي والخلفي، وتسمى أيضاً دائرة ويليس.
- cistern** صِهْرِيَج. حيز مغلق يعمل كخزان للسوائل.
- ambient c.** الصِهْرِيَج المُكْتَنِف. الذي يربط الصهريج الوريدي المخي الكبير مع الصهريج بين السويقتين.
- basal c. (= Interpeduncular c.)** الصِهْرِيَج القَاعِيَّة.
- cerebellomedullary c.** الصِهْرِيَج المُخِيخِي البَصَلِي. الحيز تحت العنكبوتية الكبير الذي يبدأ من السطح السفلي للمخيخ والسطح الخلفي للصلة (النخاع المستطيل) ويستمر للأسفل إلى تحت العنكبوتية النخاعية. ومن الممكن بزله بواسطة إبرة تفرز خلال الغشاء الفقهي القذالي الخلفي (البرز الصهريجي).
- chiasmatic c.** صِهْرِيَج التَّصَالِبِيَّة. حيز تحت العنكبوتية بين التصالبة البصرية ومنقار الجسم الثفني.
- c. of fossa of Sylvius (= c. of lateral cerebral fossa)** صِهْرِيَج حَفْرَةِ سِيلْفِيوس؛
- great c. (= cerebellomedullary c.)** الصِهْرِيَج الكَبِير؛ الصِهْرِيَج المُخِيخِي البَصَلِي.
- interpeduncular c.** توسع في الحيز تحت العنكبوتية بين سويقتي المخ.
- c. of lateral cerebral fossa** صِهْرِيَج الحَفْرَةِ المُخِيَّة الوَحْشِيَّة. الحيز بين العنكبوتية والحفرة المخية الوحشية.
- posterior c. (= cerebellomedullary c.)** الصِهْرِيَج الخَلْفِي؛ الصهريج المخي البصلي.
- subarachnoid c's.** الصَّهْرَائِيَج تَحْتَ العَنكَبُوتِيَّة. توسعات موضعية في الحيز تحت العنكبوتية تتولد في المناطق التي لا تتبع فيها العنكبوتية والام الجافية حواف الدماغ بصورة كاملة ويتم بذلك توليد أحياء صهريجية للسائل الدماغي النخاعي.
- c. of Sylvius (= c. of lateral cerebral fossa)** صِهْرِيَج الحَفْرَةِ المُخِيَّة السَفَلِيَّة؛ صِهْرِيَج سِيلْفِيوس.
- terminal c's.** الصَّهْرَائِيَج النِّهَائِيَّة. صهاريج تتكون من أزواج من الأقتية المستعرضة التي تتصل مع النبيبات العضلية وتكون مع النبيب المتوسط T ثلاثيات العضلة.
- cisterna magna** الصِهْرِيَج الكَبِير. انظر cistern, great
- cisternography** تَصَوِيرُ الصِهْرِيَج. التصوير الشعاعي للصهريج القاعدي للدماغ بعد حقن مادة مبيانة تحت العنكبوتية.
- clairaudience** الإِسْتِبْصَارُ الغَيْبِي. القدرة النظرية على سماع الأصوات وإدراكها من دون الحاجة للأذن أو للوظيفة السمعية الطبيعية، وبذا يتمكن السامع من معرفة معلومات عن حوادث تحدث بعيداً عنه أو في أوقات متفاوتة ومتباعدة.
- clairvoyance** الإِسْتِبْصَارُ؛ تَبْصُرُ الحَبَائِيَا. نوع من الإدراك الغيبي اللاحسي حيث يتعرف الشخص على حوادث ويشاهد أموراً بعيدة عنه أو في أوقات متباينة ومتباعدة.
- cladican** أَعْرَج. المصاب بالعرج أو منسوب إليه.

**claudication** عَرَجٌ. عدم تناسق المشية بسبب آفة في أحد الطرفين السفليين أو في كليهما أو بسبب آفة مركزية ويصاحبه الألم أحياناً.

**- intermittent c.** عَرَجٌ مُنْقَطِعٌ. متلازمة اعراض تتصف بعدم وجود الألم عندما يكون المصاب مستقراً ثم يبدأ الألم والوهن عندما يبدأ بالسير ويستمر بل يزداد تدريجياً حتى لا يتمكن المريض من مواصلة سيره فيضطر إلى التوقف فتزول الاعراض تدريجياً. وينتج ذلك عن أمراض انسداد الشرايين في الاطراف السفلية مثل الالتهاب الوعائي الخثاري المسد في حالة انضغاط ذنب الفرس.

**claudicatory** اَعْرَجٌ؛ عَرَجِيٌّ. مصاب بالعرج المتقطع أو منسوب إليه.

**claustral** عَائِقِيٌّ. منسوب للعائق.

**claustromania (= claustrophilia)** حُبُّ الْإِنْفِلاقِ.

**claustrophilia** حُبُّ الْإِنْفِلاقِ. الرغبة المرضية في الانغلاق في الغرف مع غلق كل أبوابها ونوافذها.

**claustrophobia** رُهابُ الْإِنْفِلاقِ. الخوف المرضي من البقاء في مكان مغلق كالمصاعد أو الممرات أو الخوف من الاحتجاز والحبس.

**claustrum** الْعَائِقُ. الطبقة الرقيقة من المادة السنجابية الموجودة خارج المحفظة الخارجية للنواة العدسية وتفصلها عن المادة البيضاء للجزيرة ويتكون أغلبها من خلايا مغزلية.

**clava (= tuberculum nuclei gracillii)** حُدَيْبَةُ النَّوَاةِ النَّاجِلَةِ؛ دُبَيْسَةٌ.

**clavus hystericus** ثَفْنٌ هِسْتِيرِيٌّ. الشعور بالألم حاد مثل ألم دخول مسمار إلى الرأس.

**clawfoot** قَدَمٌ مِخْلَبِيَّةٌ. التقوس العالي للقدم مع فرط تمدد أصابعها عند المفاصل المشطية السلامية مع انثناء مفاصلها القاصية.

**clawhand** يَدٌ مِخْلَبِيَّةٌ. انثناء وضمور اليد والأصابع الذي يحدث مع آفات العصب الزندي في الجذام وتكهف النخاع والذي يتصف بفرط انبساط المفاصل السنعية السلامية وانثناء المفاصل بين السلاميات.

**cleft, synaptic** الْفَلْحُ الْمَشْبِكِيُّ. فح

ضيق خارج الخلايا بين الغشائين الخلوئين قبل وبعد المشبكيين.

**cleisiophobia** رُهابُ الْإِنْفِلاقِ. انظر claustrophobia.

**clenching** صَرِيْفُ الْأَسْنَانِ. صك الاسنان وانضغاط الفكين على بعضهما مع إطباق مركزي في حالات التوتر العصبي الحاد أو القيام بعمل جسمي شاق مثل رفع ثقل كبير.

**cleptomania** هَوَسُ السَّرِقَةِ. انظر kleptomania.

**cleptophobia** رُهابُ السَّرِقَةِ. انظر kleptophobia.

**climacophobia** رُهابُ السَّلَامِ. الخوف من الصعود أو النزول على السلالم.

**clinocephalism (= clinocephaly)** تَسَطُّحُ الرَّأْسِ.

**clinocephaly** تَسَطُّحُ الرَّأْسِ. تسطح الرأس الخلفي أو تكهف قمة الرأس.

**clinomania** هَوَسُ الْإِسْتِلقاءِ. فرط الرغبة في الاستلقاء على الظهر.

**clinostatism** إِسْتِلقاءٌ. وضعة استلقاء الجسم.

**clinotherapy** مُعَالَجَةٌ بِالْإِسْتِلقاءِ. معالجة المريض بوضعه مستلقياً في سريره.

**clithrophobia** رُهابُ الْإِنْفِلاقِ. انظر claustrophobia.

**clivus** الْمَخْدَرُ. سطح عظمي في الحفرة القحفية الخلفية ينحدر من الثقبية الكبيرة إلى الأعلى إلى ظهر السرج ويتكون قسمه السفلي من جزء من القسم القاعدي للعظم القذالي ويتكون قسمه العلوي من سطح جسم العظم الوتدي.

**- basilar c. (= c. ossis occipitalis)** الْمَخْدَرُ الْقَاعِدِيُّ.

**- c. monticuli (= declive)** الْحَدْوَةٌ.

**- c. ossis occipitalis (= basilar c.)** الْمَخْدَرُ الْقَاعِدِيُّ؛ مَخْدَرُ الْعَظْمِ الْقَذَالِيِّ. القسم القاعدي من



- المحدر المكون من جزء من القسم القاعدي للعظم القذالي.
- c. ossis sphenoidalis** مَحْدَرُ الْعَظْمِ الْوَتْدِيِّ. القسم العلوي من المحدر المكون من سطح جسم العظم الوتدي.
- clomipramine** كلُومِيْبِرَامِين. دواء مضاد للإكتئاب.
- clonazepam** كلُونَاذِيْبَام. دواء مضاد للاختلاج أو الرمع.
- clonic** رَمْعِيّ. منسوب للرمع أو ذو طبيعة رمعية.
- clonicotonic** رَمْعِيّ تَوْتَرِيّ. يتصف بالرمع والتوتر في نفس الوقت.
- clonidine** أدريِناليني كلُونِيدِين. دواء أدريِناليني الفعل، ولكنه يعمل أيضاً كمضاد للفعل الأدريناليني عندما يكون تركيز الأدرينالين عالياً. يستعمل كعلاج مضاد لفرط ضغط الدم ويستعمل عن طريق الفم.
- clonism, clonismus** تَرْمُج. تشنج رمعي ترددي متتالي.
- clonixeril** كلونيكسيريل. دواء مسكن.
- clonospasm** تَشَنُّج رَمْعِيّ. تشنج العضلات ورمعها المتزامنان.
- clonus** رَمْعٌ. تقلص العضلات وارتخاؤها المتناوبان بسرعة.
- ankle c.** رَمْعُ الْكَأَجَل. سلسلة من الحركات الشاذة للقدم يحرضها ثنيها المفاجيء للخلف الذي يولد التقلص والارتخاء المتناوبين للعضلة ثلاثية الرؤوس الساقية.
- anodal closure c.** رَمْعُ غَلْقِ الْمَصْعَد. تقلص عضلي رمعي يتولد عند غلق الدارة الكهربائية عند المصعد.
- anodal opening c.** رَمْعُ فَتْحِ الْمَصْعَد. تقلص عضلي يتولد عند المصعد عند فتح الدارة الكهربائية أو قطعها.
- cathodal closure c.** رَمْعُ غَلْقِ الْمَهْبِط. تقلص عضلي رمعي يتولد عند المهبط عند غلق الدارة الكهربائية.
- cathodal opening c.** رَمْعُ فَتْحِ الْمَهْبِط. تقلص عضلي رمعي يتولد عند المهبط عند فتح أو قطع الدارة الكهربائية.
- foot c. (= ankle c.)** رَمْعُ الْقَدَم.
- patellar c.** رَمْعُ الرَضْفَة. حركة الرضفة النفضية المنظمة التي تتولد بمسك الرضفة بين الإبهام والسبابة ودفعها بشدة نحو القدم مرة واحدة أو أكثر. يمثل ذلك منعكساً شاذاً مع تقلص وانقباض العضلة رباعية الرؤوس الفخذية.
- toe c.** رَمْعُ إِبْهَامِ الْقَدَم. حركة إبهام القدم المنظمة التي يحفزها البسط المفاجيء للسلاهي الأولى.
- wrist c.** رَمْعُ الْمِعْصَم. حركة اليد التشنجية التي يحفزها بسط اليد بشدة عند المعصم.
- clouding** تَغْيِيم. عدم الوضوح.
- c. of consciousness** تَغْيِيمُ الْوَعْي. فقدان الإدراك والشعور بالمحيط وفقدان المقدرة على الاستجابة لمبهاته.
- clubbing** تَعَجُّر. تغير تكاثري في الأنسجة الرخوة عند السلاهيات الانتهائية لأصابع اليد والقدم.
- clubfoot (= talipes)** حَنْفُ الْقَدَم. تشوه القدم الخلقي.
- clubhand (= talipomanus)** حَنْفُ الْيَد. تشوه اليد بسبب غياب الزند أو الكعبرة الخلقي فتلتف اليد إلى خارج موضعها أو تغير شكلها الطبيعي.
- clumsiness** عَدَمُ الرِّشَاقَة. عدم البراعة في الحركات.
- cocaine** كُوكَايِين. مادة كيميائية تستحضر من أوراق أشجار الكوكا أو بالتركيب الكيميائي وتستعمل كمبنيج موضعي للأغشية المخاطية.
- coccyalgia (= coccygodynia)** أَلْمُ الْغُضْفُص.
- coccydynia (= coccyalgia)** أَلْمُ الْغُضْفُص.
- coccygodynia (= coccyodynia)** أَلْمُ

**الغُضْفُص.** ألم في العصص والمنطقة المجاورة له والمحيطه به.

**cochlea** القَوَقَعَة. أنبوب حلزوني الشكل يكون قسماً من الأذن الداخلية وهو الجزء الرئيسي من عضو السمع.

**- membranous c.** القوقعة الغشائية: القنّاة  
ductus cochlearis أنظر

**coconscious** مُوَاجِبٌ لِلشُّعُور. ما هو خارج عن حدود الوعي ولكنه قد يظهر إلى سطح الذاكرة في ظروف ملائمة خاصة.

**code** رَامُوز. نظام قواعد خاصة لنقل المعلومات (كرواميز الدفاعات العصبية).

**codeine** كُودَايْن. قلواني مخدر يستحصل من الأفيون ويستعمل كمسكن أو مضاد للسعال ويعطى بواسطة الفم.

**cognition** إِسْتِعْرَافٌ؛ عِرْفَة. العمليات الفكرية التي تجعلنا نعي معاني الأمور والمدارك وأغراضها، وهي تشمل كل مناحي الإدراك والتفكير والذاكرة.

**cognitive** إِسْتِعْرَافِي. متعلق بالاستعراف.

**coherence** تَرَابُطٌ؛ تَمَاسُكٌ. متانة وانسجام التفكير والكلام.

**coition (= coitus)** جِمَاعٌ.

**coitophobia** رُهابُ الجِمَاع. التخوف الشاذ من الجماع.

**coitus** جِمَاع. الاتصال الجنسي خلال المهبل بين الذكر والأنثى.

**- incomplete c. (= c. interruptus)** عَزَلٌ.

**- c. interruptus** عَزَلٌ. جماع يسحب فيه القضيب من المهبل قبل الدفق وهي طريقة تستعمل لمنع الحمل.

**- c. reservatus** عَزَلٌ؛ جِمَاعٌ مُدَخَّرٌ. جماع يكبت فيه الدفق إرادياً.

**collapse** وَهْطٌ؛ اِنْهِيَارٌ. حالة إعياء ووهن عام بسبب جسدي أو نفسي ويتصف بانهيار قلبي وعائي أو بصدمة.

**collateral** رَافِدٌ. فرع جانبي صغير كوعاء دموي أو فرع عصبي.

**colliculi** أَكْئِمَات. جمع أكيمة.

**colliculus** أَكْئِمَة. حذبة أو مرتفع صغير.

**- caudal c.** الأَكْئِمَة الذَّنْبِيَّة. إحدى الأكيمتين السفليتين في سقف الدماغ المتوسط والتي تحوي مراكز المنعكسات السمعية.

**- facial c.** أَكْئِمَة الوَجْهِي. الأكيمة الإنسية فوق السطور البصلية في الحفرة المعينية التي تولدها الركبة الداخلية للعصب الوجهي ثم تنثني للخلف حول نواة العصب المبعد.

**- inferior c. (= caudal c.)** الأَكْئِمَة السُّفْلِيَّة: الأَكْئِمَة الذَّنْبِيَّة.

**- rostral c.** الأَكْئِمَة الرَّأْسِيَّة. إحدى الأكيمتين العلويتين في سقف الدماغ المتوسط التي تحوي مراكز المنعكسات البصرية.

**- superior c. (= rostral c.)** الأَكْئِمَة العُلْوِيَّة: الأَكْئِمَة المنقارية.

**collum** رُقْبَة؛ عُنُق. 1. جزء الجسم الذي يربط الرأس بالجذع ويسمى قسمه الأمامي «الرقبة» أما قسمه الخلفي فيسمى «القفا» 2. مصطلح عام لآية بنية رقبية الشكل لأي عضو أو قسم في الجسم.

**colnalgia** أَلَمُ القَوْلُون. ألم في القولون.

**colpalgia** أَلَمُ المَهْبَل.

**column** عَمُود. بنية تشريحية عمودية الشكل.

**- anterior c. of spinal cord** العَمُودُ الأَمَامِي لِلنُّخَاع. القسم الأمامي من المادة السنجابية للنخاع الشوكي والذي يحوي العصبونات الحركية التي تغذي العضلات الهيكلية للرقبة والجذع والأطراف. ويظهر العمود في المقطع المستعرض للنخاع بشكل قرن يسمى القرن الأمامي للنخاع.

**- anterolateral c.** الحَبْلُ الأَمَامِي الوَحْشِي لِلنُّخَاع. أنظر funiculus lateralis medullae spinalis.

**- autonomic c. of spinal cord (= intermediolateral c. of spinal cord)** العمود المستقل للنخاع: العَمُودُ الوَحْشِي الوَسْطِي لِلنُّخَاع.

- c. of Burdach (= fasciculus cuneatus medullae spinalis) الحُرْمَةُ الإسْفِينِيَّةُ لِلنُّخَاعِ.
- Clark's c. (= thoracic c.) العَمُودُ الصَّدْرِيّ.
- dorsal c. (= vertebral c.) العَمُودُ الفَقَارِيّ.
- dorsal gray c. (= nucleus proprius) النُّوَاةُ المَخْصُوصَةُ. العمود السنجابي الظهرى.
- dorsal c. of spinal cord العَمُودُ الظَّهْرِيّ لِلنُّخَاعِ. القسم الخلفي من المادة السنجابية للنخاع الشوكي ويحوي مجموعات من العصبونات الحركية ممتدة على طول النخاع ومجموعتين محددتين في المنطقتين الصدرية والقطنية العلوية ويظهر العمود في المقطع المستعرض للنخاع بشكل قرن يسمى القرن الخلفي للنخاع.
- fornix c. عَمُودُ القَبْوِ. إحدى الكتلتين الليفيتين العموديتين المتباعدتين من النهاية الأمامية من جسم القبو والتي تنزل إلى الدماغ البيني.
- fundamental c. (= fasciculi proprius) الحُرْمُ المَخْصُوصَةُ.
- c. of Goll (= fasciculus gracillis medullae spinalis) الحُرْمَةُ الناحلة للنخاع.
- Gower's c. (= tractus spinocerebellaris anterior) السَّبِيلُ النُّخَاعِيّ المُنْحَنِيّ الأمامي.
- gray c's. الأعمدة السِّنْجَابِيَّةُ. الأعمدة الطولانية الثلاثة للنخاع الشوكي (الأمامية والخلفية والجانبية) المكونة من المادة السنجابية والتي تحوي أجسام العصبونات وهي تبدو كالقرون في المقطع المستعرض للنخاع.
- intermediolateral c. of spinal cord العَمُودُ الجَانِبِيّ الوَسْطِيّ لِلنُّخَاعِ.
- c. of Lissauer (= tractus dorsolateralis) السَّبِيلُ الظَّهْرِيّ الوَخْشِيّ.
- posteromedian c. of medulla oblongata (= fasciculus gracillis medullae oblongatae) الحُرْمَةُ الناحلة لِلبَصَلَةِ.
- posteromedian c. of spinal cord (= fasciculus gracillis medullae

- spinalis) العمود الخلفي الناصفي للنخاع؛ الحُرْمَةُ الناحلة لِلنُّخَاعِ.
- spinal c. (= vertebral c.) العَمُودُ الفَقَارِيّ.
- Spitzka-Lissauer c. (= tractus dorsolateralis) السَّبِيلُ الظَّهْرِيّ الوَخْشِيّ.
- Stilling's c. (= thoracic c.) العَمُودُ الصَّدْرِيّ.
- striomotor c. العَمُودُ المَخْطَطِيّ الحَرَكَيّ. عمود صادر من القرن الأمامي للنخاع يغذي العضلات المخططة.
- thoracic c. العَمُودُ الصَّدْرِيّ. عمود من الخلايا في القسم الإنسي من قاعدة العمود السنجابي الظهرى يقع خلف العمود الوحشي مباشرة ويمتد من الشدفة الرقبية الثامنة حتى الشدفة القطنية الثالثة أو الرابعة ويعطي أليافاً للسبيل النخاعي المخيخي الظهرى على نفس الجهة.
- vertebral c. العَمُودُ الفَقَارِيّ. التجمع الطولاني للفقرات من قاعدة القحف حتى العصعص.
- عَمُود. (ج: أعمدة). columna (= column) أعمدة. جمع عمود.
- سَبَاتٌ؛ غَيْبُوتَةٌ. حالة فقدان الوعي لا يوقظ منها المصاب حتى بالتنبيه الشديد.
- agrypnodal c. (= c. vigil, locked-in syndrome) سَبَاتٌ سَهْرِيّ.
- alcoholic c. سَبَاتٌ كُحُولِيّ. سبات يحدث في التسمم الكحولي الشديد.
- alpha c. سَبَاتٌ الفَائِيّ. سبات يتصف بسيادة موجات ألفا في المخطط الكهربائي لدماغ المصاب.
- apoplectic c. سَبَاتٌ سَكْرِيّ. الدهول الذي يرافقه السكتة.
- diabetic c. سَبَاتٌ سَكْرِيّ. السبات الذي يصاحب الحمض السكري الشديد.
- hepatic c. سَبَاتٌ كَبِدِيّ. السبات الذي يصاحب الاعتلال الدماغي الكبدي.
- irreversible c. سَبَاتٌ لأَعْمُوسٍ؛ موت الدماغ. انظر brain death.
- Kussmaul's c. سَبَاتٌ كُسمَاوُل. سبات وعوز الهواء في الحمض السكري.

- **metabolic c.** سُبَاتٌ اسْتِقْلَابِي. سبات يصاحب الاعتلال الدماغي الاستقلابي.
- **c. somnolentium** سُبَاتٌ مُتَقَطِع. انظر cataphora.
- **uremic c.** سُبَاتٌ يُورِيمِي. سبات ينتج عن اليوريمية.
- **c. vigil** سُبَاتٌ سَهْرِي. سبات نابه أو يقظة ظاهرة دون أية استجابة للمنبهات الخارجية أو استجابة ضعيفة لها جداً.
- comatose** مَسْبُوت؛ سُبَاتِي. شخص مصاب بالسبات أو الغيبوبة.
- commissura (= commissure)** صَوَارٌ؛ مُلتَقَى.
- commissure** صَوَارٌ؛ مُلتَقَى. محل اتحاد قسامين متناسيين.
- **c. of caudal colliculi** صَوَارُ الأَكِيمَتَيْنِ الذَّنْبِيَّتَيْنِ. شريط من الألياف العصبية يوصل الأكيمنتين الذنبيتين.
- **c. of cerebrum, anterior** الصَوَارُ الأَمَامِي لِلْمُخ. حزمة من الألياف العصبية المغمدة تسير عرضياً في الصفحة الانتهائية وترتبط أقسام نصفي كرة المخ وتتكون من قسم أمامي صغير وقسم خلفي كبير.
- **c. of cerebrum, middle (= adhesion interthalamica)** الصَوَارُ الوَسْطِيُّ لِلْمُخ؛ الإلتصاقُ بَيْنَ المِهَادِينِ.
- **c. of cerebrum, posterior (= c. of epithalamus)** الصَوَارُ الخَلْفِي لِلْمُخ.
- **c. of cerebrum, rostral (= posterior c. of cerebrum)** الصَوَارُ الخَلْفِي لِلْمُخ.
- **c. of cranial colliculi (= c. of rostral colliculi)** صَوَارُ الأَكِيمَتَيْنِ الخَلْفِيَّتَيْنِ.
- **c. of epithalamus** صَوَارُ المِهَادِي. حزمة ألياف عصبية كبيرة تعبر الخط الوسطي لفوق المهادي فوق النقطة التي ينفث عندها المسال المخي في البطين الثالث.
- **Forel's c.** صَوَارُ فُورِيل. الحزمة العصبية التي ترتبط بالنواة تحت المهادية.
- **c. of fornix** صَوَارُ القَبْو. حزمة من الألياف العصبية توصل حُصيني الجهتين وتمر من خلال جسم القبر.
- **gray c. (= substantia grisea intermedia centralis)** الصَوَارُ السِنجَابِي؛ المَادَةُ السِنجَابِيَّةُ المتوسطة المركزية.
- **habenular c.** الصَوَارُ العِنَابِي. حزمة ألياف من السطور البصلية تمر خلال عنان كل من الجهتين لتتصالب وتنتهي في عنان الجهة الثانية.
- **hippocampal c. (= c. of fornix)** الصَوَارُ الحُصِينِي؛ صَوَارُ القَبْو.
- **c. of inferior colliculi (= c. of caudal colliculi)** صَوَارُ الأَكِيمَتَيْنِ السُّفْلِيَّتَيْنِ.
- **Interthalamic c. (= adhesion interthalamica)** الإلتصاقُ بَيْنَ المِهَادِينِ.
- **c. of rostral colliculi (= c. of superior colliculi)** صَوَارُ الأَكِيمَتَيْنِ المُنْقَارِيَّتَيْنِ. صوار الأكيمنتين العلويتين.
- **c. of superior colliculi** صَوَارُ الأَكِيمَتَيْنِ العُلْوِيَّتَيْنِ. حزمة من الألياف العصبية تربط الأكيمنتين العلويتين.
- **supraoptic c's.** الأَصُورَةُ فَوْقَ البَصْرِيَّةِ. ما لا يقل عن ثلاث حزم من الألياف العصبية. توجد فوق الصوار البصري وهي حزمة «كدن» (الحزمة السفلية أو البطنية) وحزمة «مينرت» (الحزمة الظهرية أو العلوية) وحزمة «غانزر» (الحزمة الأمامية) وتسمى أصدورة ولكنها هي في الواقع تصالبات عصبية.
- **white c. of spinal cord** الصَوَارُ الأَبْيَضُ لِلنَّخَاع. البنية المكونة من تعابر الألياف العصبية من جهة واحدة إلى الجهة الأخرى من النخاع أمام وخلف القناة المركزية.
- commotio (= concussion)** إرتجاج. الاهتزاز الشديد أو الصدمة التي تتولد عنه.
- **c. cerebri** إرتجاج دِمَاجِي. ارتجاج الدماغ.
- **c. spinalis** إرتجاج نَخَاعِي. ارتجاج النخاع.
- compatible** مُنَوَافِق. 1. من يستطيع التلازم ومعايشة الآخرين في أحد المجتمعات 2. مانح أو

متلقي للدم أو للأنسجة أو للأعضاء لا يولد النقل أو الغرس لدى أي منهما أي رد فعل.

**complex** 1. مُعَقَّد 2. مُرَكَّب 3. عُقْدَة. 1. معقد وغير بسيط 2. مجموعة مواد أو حالات مختلفة أو عوامل متناسبة مع بعضها متشابهة أو غير متشابهة مثل مجموعة من الأعراض التي تولد متلازمة مرضية 3. مجموعة من الأفكار المترابطة في اللاشعور لها نسق عاطفي متقارب وتؤثر على سلوك الشخص وحالاته لدرجة كبيرة.

- amygdaloid c. (= corpus amygdaloideum) الجِسْمُ اللُّوزِيّ.

- calcarine c. calcar avis. انظر الطير. مَهْمَارُ الطَّيْرِ. عُقْدَةُ الخِصَاء. الأفكار اللاشعورية والدوافع التي تنبع من الخوف من فقدان الأعضاء التناسلية كعقاب عن الممارسة الجنسية اللاشعورية.

- Electra c. عُقْدَةُ إِيَكْتَرَا؛ عُقْدَةُ الأب. انحراف نفسي يتصف بحب البنات لابيها حباً جنسياً وكراهيتها لأمها.

- Inferiority c. مُرَكَّبُ النِّقْص. العقدة التي تتولد من شعور الشخص بوجود نقص حقيقي أو وهمي فيه وتؤثر بطريقة تعامل الشخص مع هذا الشعور على نمط سلوكه.

- Oedipus c. عُقْدَةُ أُودِيب؛ عُقْدَةُ الأم. انحراف نفسي يتصف بحب الولد لأمه حباً جنسياً وكراهيته لآبيه.

- symptom c. (= syndrome) مُعَقَّدُ الأَعْرَاض؛ مُتَلَازِمَة.

complexion سَحْنَاء. لون ومظهر جلد الوجه.

comprehension إدراك؛ فَهْم. المقدرة على فهم وإدراك معاني المنبهات الحسية.

compression 1. عملية ضغط 2. في علم الأجسام أو المواد على بعضها البعض 3. في علم الأجنة تقصير أو حذف بعض مراحل تنامي الجنين.

- c. of the brain انضغاط الدماغ. حالة انضغاط الدماغ تتولد عن كسر في القحف أو عن ورم أو خثرة دموية.

- c. of cranial nerves انضغاط الأعصاب

القَحْفِيَّة. انضغاط الأعصاب الذي يتولد عن ورم أو كسر في القحف.

انضغاط النُّخَاع. انضغاط النخاع الذي يتولد عن كسر في الفقرات أو عن ورم أو خراج وتختلف الأعراض المولدة عنه حسب موقع الآفة المولدة له وتشمل الألم والاختلالات الحسية والحركية.

الإجْبَار. 1. دافع لا يقاوم 2. للقيام بعمل غير منطقي أو غير نافع 3. اجباري لتكرار القيام بعمل ما من دون حاجة أو ضرورة له كفسل اليدين أو لمس جسم معين أو عد الدراهم من دون سبب معروف أو لسبب لاشعوري. إجْبَارٌ مُعَاوِد. في التحليل النفسي هو الدافع لإعادة القيام بعمل أو تجارب عاطفية سابقة من دون سبب واضح.

النُّزُوع. الدافع الداعي إلى القيام بعمل من أي نوع.

مَفْهُوم. (ج: مفاهيم). الصورة العقلية لآية عملية أو موضوع أو شيء.

1. مَفْهُوم؛ إدراك 2. إخصاب.

إرتجاج. رجّة أو اهتزاز شديد أو النتائج التي تولدها مثل هذه الإصابات للأنسجة الرخوة أو للدماغ.

إرتجاج الدماغ. فقدان الوعي نتيجة ضربة أو صدمة شديدة للرأس يدوم في الحالات البسيطة لفترة قصيرة مع احتمال فقدان القوى العقلية للمصاب مثل نساوة السابق أو الاعتلال العاطفي. أما في الحالات الشديدة فإنه يدوم لفترة طويلة مع اختلال وظائف جذع الدماغ لتوقف التنفس العابر وتوسع الحدقة والاختلال الحركي الوعائي.

إرتجاج التيه. صمم مع ظنين أو اختلال التوازن يتولد عن صدمة للآذن أو الفيحاء بالقرب منها.

إرتجاج النُّخَاع. اعتلال وظيفي عابر للنخاع نتيجة رضح آلي له.

1. إشْرَاط 2. تَكْنِيف. تعلم يتم فيه توليد استجابة معينة لمنبه غير نوعي لم يكن في السابق قبل تعلمه عليه قابلاً على إحداث

مثل تلك الاستجابة ويتم ذلك بتكرار هذا المنبه بالتزامن مع المنبه النوعي الخاص الذي يولد هذه الاستجابة عادة وبعد تكرار هذا الترافق لمرات عديدة كافية يتعلم الكائن الاستجابة المعينة لهذا المنبه الجديد غير النوعي.

- **aversive c.** إَشْرَاطٌ مُنْفَر. إشراف يستعمل فيه العقاب ليزامن إحساسه السلبي مع استجابة غير مرغوب بها.

- **avoidance c.** إَشْرَاطٌ إِجْتِنَابِي. إشراف فعال يتعلم الشخص فيه توليد استجابة تلغي الاستجابة للمنبه البغض أو تجنبه إياه.

- **classical c.** conditioning. انظر تَقْلِيدِي. انظر

- **instrumental c. (= operant c.)** إَشْرَاطٌ فَعَال.

- **operant c.** إَشْرَاطٌ فَعَال. إشراف يتعلم فيه الشخص استجابة حركية معينة لاحد المنبهات الخاصة تجلب له مكافأة مغرية ومفيدة أو مفرحة.

**conduct** 1. تَصْرُفٌ 2. وَصْلٌ. 1. السلوك الشخصي للفرد الذي يتضمن عاملاً أخلاقياً ويقتضي معرفة اجتماعية وإرادة قوية. 2. يمرر الدفعة العصبية على طول الليف العصبي أو ينشرها إلى الأنسجة الهيجوة.

**conductance** إِصَالِيَّة. القدرة على التوصيل.

**conduction** تَوْصِيل. نقل وإيصال الموجات الصوتية، أو الحرارة، أو الدفعات العصبية أو الكهربائية.

- **aerial c.** تَوْصِيلٌ هَوَائِي. توصيل الصوت إلى الأذن الداخلية خلال الهواء في الأذنين الخارجية والوسطى.

- **anterograde c. (= forward c.)** تَوْصِيلٌ مُسَائِر. مُسَائِر.

- **antidromic c.** تَوْصِيلٌ مُعَاكِسٌ لِلْمَسِيرَةِ. توصيل الدفعات العصبية باتجاه معاكس للاتجاه السوي، مثلاً من المحوار إلى التغصنات.

- **avalanche c.** تَوْصِيلٌ تَهْوُورِي. توصيل دفعات عصبية من النهايات العديدة لاحد العصبونات إلى أجسام مجموعة كبيرة من العصبونات مما يولد تهيجا منتشراً واسعاً لدخول عصبي صغير نسبياً.

- **bone c.** تَوْصِيلٌ عَظْمِي. توصيل الصوت إلى الأذن الداخلية بطريق العظام القحفية.

- **cranial c. (= bone c.)** تَوْصِيلٌ قَحْفِي. تَوْصِيلٌ عَظْمِي.

- **dromic c.** تَوْصِيلٌ مُسَائِر. توصيل الدفعات العصبية بالاتجاه السوي.

- **ephaptic c.** تَوْصِيلٌ بِالمُشْبِكِ الجَانِبِي. توصيل الدفعات العصبية عبر المشبك الجانبي بدلاً من التوصيل المشبكي.

- **forward c. (= dromic c.)** تَوْصِيلٌ مُسَائِر.

- **one way c.** تَوْصِيلٌ بِاتِّجَاهٍ وَاحِد. توصيل الدفعات العصبية خلال المشابك باتجاه واحد فقط.

- **osteotympanic c. (= bone c.)** تَوْصِيلٌ عَظْمِي طَبْلِي.

- **saltatory c.** تَوْصِيلٌ قَفْرِي. التوصيل السريع للجهد العصبي من عقدة رانفير إلى العقدة المجاورة في الاعصاب المغمدة بدلاً من توصيله على طول الليف العصبي.

- **synaptic c.** تَوْصِيلٌ مُشْبِكِي. توصيل الدفعات العصبية عبر المشبك.

- **tissue c. (= bone c.)** تَوْصِيلٌ نَسْجِي. تَوْصِيلٌ عَظْمِي.

- **unidirectional c. (= one way c.)** تَوْصِيلٌ بِاتِّجَاهٍ وَاحِد.

**cone** مَخْرُوط. 1. المستقبلة الضوئية الشبكية المتخصصة بالرؤية الضوئية 2. جسم ذو شكل مخروطي.

- **cerebellar pressure c.** مَخْرُوطٌ مُخَيِّجِي. إنضغاطي. تشوه الدماغ الذي ينتج عن زيادة ضغط داخل القحف الذي يدفع المخيخ إلى داخل القناة الشوكية.

- **medullary c.** المَخْرُوطُ النُحَاغِي. انظر conus medullaris.

- **retinal c.** مَخْرُوطٌ شَبْكِي. خلية متقبلة بصرية مسؤولة عن الرؤية الضوئية واللونية والميز البصري وتنتشر في البقعة المركزية للشبكية وأقسامها الخلفية وتقل كثيراً حتى تنعدم في القسم الامامي من الشبكية.

- c.of spinal cord (= conus medullaris)  
مَحْرُوطُ النُّخَاعِ.

- visual c. (= retinal c.)  
مَحْرُوطُ شَبَكَوِيٍّ.

**conexus interthalamicus**  
(= adhesio interthalamica) الوَصِيلَةُ  
بَيْنَ المَهَادِينِ.

**confabulation** تَحْرِيفٌ. تَلْفِيْقٌ بعض  
الحوادث الخيالية يرويها بعض المصابين  
بالأمراض العصبية العضوية لملء بعض الفراغات  
في ذاكرتهم.

**conflict** صِرَاعٌ. صِرَاعٌ نفسي وغالباً لا  
شعوري يتولد عن تصادم دوافع أو رغبات أو  
متطلبات متناقضة أو غير متجانسة.

- approach-approach c. صِرَاعُ المَرْغُوبَيْنِ.  
صِرَاعٌ يتولد عن الرغبة الشديدة للوصول إلى هدفين  
متناقضين يولدان صراعاً نفسياً شديداً.

- approach-avoidance c. صِرَاعُ المَرْغُوبِ  
والمَكْرُوهِ. صِرَاعٌ يتولد عن الرغبة للوصول إلى أحد  
الاهداف ولكنه يتضمن عوامل مرغوبة فيه مع عوامل  
أخرى غير مرغوبة فيتولد صراع لتجنب الاهداف غير  
المرغوبة.

- avoidance-avoidance c. صِرَاعُ المَكْرُوهَيْنِ.  
صِرَاعٌ يتولد من الرغبة في اجتناب عاملين غير  
مرغوبين بدرجة متساوية.

- extrapsychic c. صِرَاعٌ خَارِجُ النَفْسِ. صِرَاعٌ  
يتولد بين الرغبات والاحتياجات الشخصية للفرد مع  
رغبات الآخرين.

- intrapersonal c. (= intrapsychic c.)  
صِرَاعٌ دَاخِلُ النَفْسِ.

- Intrapsychic c. صِرَاعٌ دَاخِلُ النَفْسِ. صِرَاعٌ  
يتولد بين الرغبات غير المتجانسة واللاشعورية  
والرغبات والاحتياجات الشخصية والافكار الذاتية في  
داخل فكر الشخص.

**confrontation** مُجَابَهَةٌ. طريقة علاجية  
نفسية يعالج بها المرضى النفسانيين بإظهار  
أقوالهم أو أعمالهم المتناقضة لهم مباشرة ليقنعوا  
أنفسهم بتناقضها.

**confusion** تَخْلِيْطٌ؛ التَّبَاسُ. تشويش فكري

بالنسبة للوقت أو المحل أو الأشخاص وبترافق  
أحياناً مع تشويش الوعي.

**confusional** تَخْلِيْطِيٌّ. متعلق بالتخليط.

**congenital** خَلْقِيٌّ. حالات موجودة لدى  
المولود حين الولادة وعادة قبلها بصرف النظر عن  
أسبابها.

**conjugal** اِقْتِرَانِيٌّ. متعلق بالزواج أو  
بالزوجين.

**conscious** وَاَعٌ. شخص مدرك لنفسه وأعماله  
ومحيطه.

**consciousness** وُعْيٌ؛ شُعُورٌ. حالة إدراك  
الشخص لنفسه وأعماله ومحيطه ويتمتع بإحساس  
كامل.

**consensual** اِتِّفَاقِيٌّ. ما يتهيج بالتنبيه  
المنعكسي، ويستعمل المصطلح للدلالة على  
استجابة حدقتي العينين سوية للمنبه الذي يركز  
على إحداهما.

**constitution** بِنْيَةٌ؛ بِنْيَانٌ. بناء الجسم  
أو حالته الوظيفية التي تعينها فيه العوامل الوراثية  
والفيزيولوجية والكيميائية والتي قد تعدلها  
الظروف البيئية.

**constitutional** بِنْيَوِيٌّ. 1. ما يؤثر على  
كافة بنية الجسم وليس على موضع واحد فيه فقط  
2. متعلق بالبنية.

**constriction, Ranvier (= node of  
Ranvier)** عُقْدَةُ رَانْفييه.

**contract** يَتَقَلَّصُ. يقصر كالعضلة مثلاً  
عند تنبئها بمنبه وافٍ.

**contractile** قَلْوُوصٌ. يتمكن من التقلص  
أو يتصف بخاصية التقلص.

**contractility** قَلْوُوصِيَّةٌ. المقدرة على  
التقلص استجابة لمنبه مناسب.

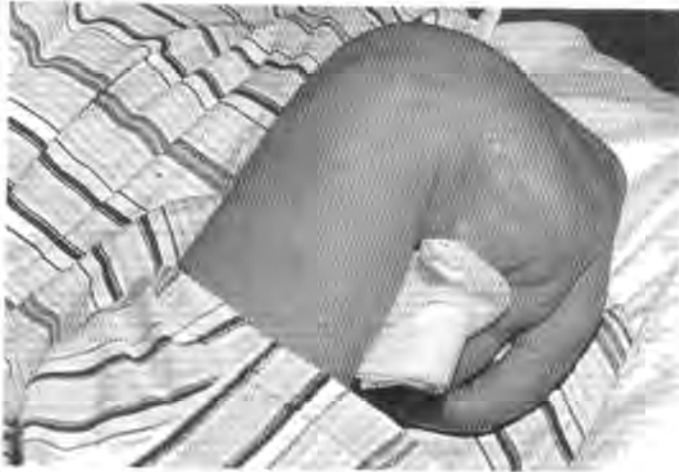- idiomuscular c. قَلْوُوصِيَّةٌ عَضَلِيَّةٌ ذاتِيَّةٌ.  
تقلص العضلة الذاتي في حالة ضمورها أو حثلها.

- neuromuscular c. قَلْوُوصِيَّةٌ عَضَلِيَّةٌ عَصَبِيَّةٌ.  
التقلص العضلي السوي نتيجة التنبيه العصبي لها.

- contraction** تَقْلُص. قصر العضلة وصغر حجمها وتولد أو زيادة توترها.
- **anodal closure c.** تَقْلُصُ الْغَلْقِ الْمَصْعِدِيِّ. تقلص العضلة عند قطع الدارة الكهربائية عند المصعد.
- **anodal opening c.** تَقْلُصُ الْفَتْحِ الْمَصْعِدِيِّ. تقلص العضلة تحت المصعد عند فتح الدارة الكهربائية.
- **cathodal closure c.** تَقْلُصُ الْغَلْقِ الْمَهْبِطِيِّ. تقلص العضلة عند المهبط عند غلق الدارة الكهربائية.
- **cathodal opening c.** تَقْلُصُ الْفَتْحِ الْمَهْبِطِيِّ. تقلص العضلة عند المهبط عند فتح الدارة الكهربائية.
- **cicatrical c. (= wound c.)** تَقْلُصُ نَدْبِيّ. تقلص العضلة المتناوب مع فترات انبساطها.
- **clonic c.** تَقْلُصُ رَمْعِيّ. تقلص العضلة المتناوب مع فترات انبساطها.
- **fibrillary c's.** تَقْلُصَاتٌ لَيْبِيْفِيَّةٌ. تقلصات العضلة مصابة بمرض عضلي.
- **isometric c.** تَقْلُصُ تَوْتُرِيّ عُلْفَانِيّ. تقلص عضلي متواصل يتولد عن تنبيه العضلة بمنبه كهربائي مستمر.
- **isometric c.** تَقْلُصُ إِسْوِيّ الطول. تقلص العضلة من دون تغيير طولها ومن دون تغيير المسافة بين أصلها ومغزها ولكن بزيادة توترها.
- **isotonic c.** تَقْلُصُ إِسْوِيّ التَوْتُر. تقلص العضلة من دون تغيير توترها ولكن تقصر المسافة بين أصلها ومغزها.
- **myotatic c.** تَقْلُصُ مَطِّيّ. تقلص العضلة عند تمديد المفاجيء أو عند النقر على وترها.
- **paradoxical c.** تَقْلُصُ تَنَاقُضِيّ. التنبيه العضلي (الكهربائي) الذي يؤدي إلى حركة العضو باتجاه مناقض لوظيفتها، عند تنبيه العضلة الباسطة مثلاً ينثنى العضو بدلاً من انبساطه والعكس بالعكس ويحصل ذلك في شلل العضلات التام أو الجزئي وينتج عن انتشار المنبه إلى العضلات السليمة المثنية للعضو.
- **postural c.** تَقْلُصُ وَضْعِيّ. تقلص العضلة الذي يولد توتراً كافياً في العضو للمحافظة على وضعه أو وضع الجسم.
- **tetanic c.** تَقْلُصُ تَكَرَّرِيّ. تقلص العضلة المستمر من دون فترات انبساط فيها.

- **tone c.** تَقْلُصُ التَوْتُر. تقلص العضلة الذي يتولد فيها تدريجياً ويبطئ مع فترة انبساط طويلة.
- **tonic c.** تَقْلُصُ تَوْتُرِيّ. تقلص العضلة المستمر بسبب تنبيهها العصبي المتتالي ولكن بسرعة تكفي لتقلص اليافها المتفرقة ويؤدي تراكم هذه التقلصات إلى توتر العضلة الفيزيولوجي المستمر.
- **wound c.** تَقْلُصُ الْجَرْح. تقلص فتحة الجرح الجلدي التلقائي.
- contracture** تَقْفَع. حالة ثابتة للعضلة تتصف بمقاومتها للتمديد المنفعل وينتج ذلك عن تليف الأنسجة الرابطة للعضلة أو للمفاصل أو بسبب اعتلال الألياف العضلية.
- **Dupuytren c.** تَقْفَعُ دُوِيُوِيْتِرَان. قصر وتشنج وتليف لفافة اليد مما يولد تشوهاً انثنائياً لأحد الأصابع ويرافق ذلك غالباً مع الصرع المزمن.
- **ischemic c.** تَقْفَعُ إِقْفَارِيّ. تقفع وتنكس العضلة بسبب اضطراب دورتها الدموية بالضغط على أوعيتها مثلاً باللفافة الشادة أو بالرضح أو بالبرد الشديد.
- **organic c.** تَقْفَعُ عُضْوِيّ. تقفع دائم ومستمر يتولد عن مرض عضوي.
- **post-poliomyelitic c.** تَقْفَعُ تَالٍ لِإِنْتِهَاب. سنجابية النخاع. انفصال أحد المفاصل الذي يتلو التهاب النخاع بسبب الشلل التام أو الجزئي لإحدى العضلات أو لمجموعة منها مما يعطي العضلات المعاكسة لها الفرصة لقتل المفصل.
- **veratrine c.** تَقْفَعُ بِالْفِيرَاتْرِين. تقفع يتولد عن زرق الفيراترين داخل العضلة.
- **Volkman's c.** تَقْفَعُ فُولْكَمَان. تقفع الأصابع وأحياناً المعصم مع فقدانها لقوتها والذي يتطور بسرعة بعد إصابة شديدة في منطقة المرفق أو لسوء استعمال العاصبة وقد يحدث تقفع مشابه في الكاحل وأصابع القدم لأسباب مشابهة في الساق.
- contrastimulant** مُضَادُّ التَّنْبِيهِ؛ مُخَمِّد. 1. أي عامل يضاد التنبيه 2. دواء مكثب.
- contrastimulus** مُنَبِّهٌ مُضَادٌّ. أي دواء أو عامل أو قوة تقاوم التنبيه.





contracture

تقفق ثابت في اليد اليمنى بوضعة الفنى بسبب اعتلال اليافها العضلية

**contrecoup** رجُحُ الضربة. إصابة تتولد عن صدمة أو ضربة على غير موقعها مثل كسر إحدى جهتي القحف عند صدمة جهته المعاكسة.

**control** 1. مُرَاقِبَة؛ تَضْبِيط 2. مُكَافَحة. 1. التحكم في إحدى العمليات أو تحديدها 2. مكافحة بعض الامراض.

**- associative automatic c.** تَحَكُّمٌ اِرْتِبَاطِيٌّ ذاتي. دفعات عصبية تبدأ من الجسم المخطط وتعمل على السبيل النهائي المشترك وبذلك تؤثر على العضلات.

**- aversive c.** تَحَكُّمٌ مُنْفَر. استعمال بعض المنبهات الكريهة في المعالجة النفسانية لتغيير سلوك غير مرغوب فيه.

**- feedback c.** تَضْبِيطٌ اِرْتِبَاطِيٌّ. تحكم فيزيولوجي خاص حيث تولد الزيادة في اية وظيفة تثبيطاً للمركز أو للعوامل المنبهة لها فتقللها ويحصل العكس عند تقليلها حيث تنبه هذه العوامل المراكز المولدة لها وتؤدي إلى زيادتها.

**- idiodynamic c.** تَحَكُّمٌ دِينَمِيٌّ ذاتي. دفعات عصبية من خلايا العمود السنجابي الامامي والنوى

الحركية للدماغ التي تحافظ على الحالة النمائية السوية للعضلات.

**- reflex c.** تَضْبِيطٌ مُنْعَكِسِيٌّ. التحكم بالفعالية العضلية بواسطة دفعات عصبية تنقل إليها عن طريق الاقواس المنعكسية.

**- stimulus c.** التَحَكُّمُ التَّنْبِيهِيٌّ. تأثير منبهات المحيط على سلوك الفرد.

**- synergic c.** تَحَكُّمٌ تَأَزُرِيٌّ. دفعات عصبية تنقل من المخيخ إلى الطريق المشترك للتحكم في الفعالية العضلية لوحداث الجسم المتآزرة.

**- tonic c.** تَحَكُّمٌ تَوَثُرِيٌّ. الدفعات العصبية التي تنتقل إلى الطريق المشترك النهائي خلال الاقواس المنعكسية للتحكم في التوتر العضلي.

**- vestibuloequilibratory c.** تَحَكُّمٌ دِهْلِيْزِيٌّ. دفعات عصبية من الاقنية الهلالية والكييس والقريبة للمحافظة على توازن الجسم.

**- volitional c. (=voluntary c.)** تَحَكُّمٌ اِرَادِيٌّ.

**- voluntary c.** تَحَكُّمٌ اِرَادِيٌّ. دفعات عصبية من الباحة الحركية لقشرة المخ تتحكم في الفعاليات العضلية حسب إرادة الشخص.

- contusion** رَضُّ. كدمة أو إصابة قسم من الجسم من دون جرح الجلد.
- **brain c.** رَضُّ الدِمَاج. رض مع فقدان الوعي يتولد عن رضح مباشر للرأس وعادة ما يترافق مع كسر القحف.
- **contrecoup c.** رَضُّ رَجْع الضَّرْبَةِ. رض يتولد عن ضربة أو صدمة لإحدى جهتي الرأس فيولد ضرراً في نصف كرة المخ في الجهة المعاكسة من الرأس.
- **c. of spinal cord** رَضُّ النُّخَاع. رضح عضوي للنخاع بسبب ضربة أو صدمة للعمود الفقري تؤدي إلى انعدام الوظيفة الدائم أو الوقتي لأقسام الجسم تحت مستوى الرضح.
- conus** مَخْرُوطُ النُّخَاع. أنظر cone.
- **conus medullaris** مَخْرُوطُ النُّخَاع. النهاية السفلية المخروطية الشكل للنخاع الشوكي عند مستوى الفقرة القطنية العلوية.
- conversion** إِنْقِلَابٌ؛ تَحْوِيلٌ. إلية دفاعية لا شعورية يتحول بها القلق الذي يتولد عن صراع نفسي إلى تعبير جسمي رمزي.
- convolution** تَلْفِينٌ. (ج: تلافيف). منطقة مرتفعة غير منتظمة تتولد من بنية مطوية على نفسها مثل تلافيف الدماغ.
- **Broca's c.** تَلْفِينٌ بُرُوكَا. التلفيف الجبهي السفلي لنصف كرة المخ الأيسر.
- **Heschl's c.** تَلْفِينٌ هِشَلٌ. التلفيف الصدغي المستعرض الأمامي.
- **Zuckerlandl's c.** تَلْفِينٌ زُوكِرْكَندَل. التلفيف جنب الانتهائي.
- convulsant** مُخَلِّجٌ. عامل يولد الاختلاج.
- convulsion** إِنْخِلَاجٌ. تقلص لإرادي شديد أو سلسلة من التقلصات اللاإرادية في العضلات الإرادية.
- **central c.** إِنْخِلَاجٌ مَرْكَزِيٌّ. اختلاج يتسبب عن أفة الجهاز العصبي المركزي ولا يسببه أي سبب خارجي.
- **choreic c.** إِنْخِلَاجٌ رَقْصِيٌّ. نفضات رمعية عضلية شبيهة بالحركات الرقصية.
- **clonic c.** إِنْخِلَاجٌ رَمْعِيٌّ. اختلاج يتصف بتقلصات عضلية تتناوب مع ارتخائها.
- **coordinate c.** إِنْخِلَاجٌ مُتَنَاسِقٌ. اختلاج يتصف بحركات رمعية شبيهة بالحركات الطبيعية الإرادية المستهدفة.
- **epileptiform c.** إِنْخِلَاجٌ صَرْعِيٌّ الشَّكْلُ. اختلاج يصاحبه فقدان الوعي.
- **essential c. (=central c.)** إِنْخِلَاجٌ أَسَاسِيٌّ؛ إِنْخِلَاجٌ مَرْكَزِيٌّ.
- **febrile c's.** إِنْخِلَاجَاتٌ حُمُومِيَّةٌ. الاختلاجات التي تصاحب الحميات عند الأطفال والرضع.
- **hysterical c, hysteroid c.** إِنْخِلَاجٌ هِسْتِيرِيٌّ؛ إِنْخِلَاجٌ هُزَاعِيٌّ. هستيريا اختلاجية تتصف باعراض تشبه الاختلاجات الحقيقية.
- **local c.** إِنْخِلَاجٌ مَوْضِعِيٌّ. تشنج بسيط يصيب عضلة واحدة أو أكثر في منطقة محددة من الجسم.
- **mimetic c. (=mimic c.)** إِنْخِلَاجٌ إِيْمَانِيٌّ. تشنج وجهي أو عرة وجهية.
- **puerperal c.** إِنْخِلَاجٌ بَغَاسِيٌّ. تشنجات لإرادية عند النساء قبيل أو أثناء أو بعد الولادة مباشرة.
- **salaam c.** إِنْخِلَاجٌ سَلَامِيٌّ. اختلاج مع تشنج انحناء الرأس وطاطاته للامام.
- **spontaneous c. (=central c.)** إِنْخِلَاجٌ تَلْفَانِيٌّ. تشنج توتري من دون فقدان الوعي.
- **tetanic c.** إِنْخِلَاجٌ تَكَرُّزِيٌّ. تشنج توتري طويل بسبب تفريغ صرعي.
- **tonic c.** إِنْخِلَاجٌ تَوْتُرِيٌّ. تقلص العضلات لمدة طويلة بسبب تفريغ صرعي.
- **uremic c.** إِنْخِلَاجٌ يُوْرِيْمِيٌّ. اختلاج يتولد عن اليوريمية.
- convulsivant (=convulsant)** مُخَلِّجٌ. عامل أو مادة تولد الاختلاج.
- convulsive** إِنْخِلَاجِيٌّ. متعلق بالاختلاج أو يتصف به.
- coordination** تَنَاسُقٌ؛ تَنَسِيقٌ. قيام الأعضاء المترابطة بوظائفها بصورة منسقة ويطلق عادة على تنسيق الدماغ للوظائف الحركية للعضلات لتوليد حركات منسقة.

**copodyskinesia** عُسْرُ الحَرَكَةِ الكَلْبِي. عجز الحركة نتيجة تعب العضلات.

**coprolalia (= coprophrasia)** بُدَاء. استعمال كلمات بذيئة وقذرة بدافع لإرادي في بعض حالات الفصام.

**coprolomania (= coprolalia)** هُوسُ البُدَاء.

**coprophilia** هُوسُ البراز. الهوس الشاذ بالبراز والقذارة.

**coprophobia** رُهَابُ البراز؛ رُهَابُ التَغَوُّط. رهاب التبرز أو رؤية البراز.

**coprophrasia (= coprolalia)** بُدَاء.

**coprostatophobia** رُهَابُ الإِمْسَاك. رهاب توقف التغوط.

**copulation** جِمَاع؛ مَجَامَعَة. أنظر coitus.

**cord** حَبْل. بنية طويلة مدورة وقابلة للثني.

- **ganglionated c. (=truncus sympathicus)** جَذَعُ الوُدِّي. الحَبْلُ المَعْقَد.

- **lumbosacral c. (=truncus lumbosacralis)** الجَذَعُ القَطَنِي العَجَزِي.

- **nerve c.** حَبْلٌ عَصَبِي. جذع أو حزمة ألياف عصبية.

- **spinal c. (=medulla spinalis)** النُخَاعُ الشُّوكِي.

- **Willis's c's.** جِبَالٌ وَيْلِيْس. مجموعة من الحزم الليفية (من تراكيب الجافية) تمتد عرضياً عبر الزاوية السفلية للجيب السهمي العلوي.

**cordotomy** 1. بَضْعُ النُخَاعِ 2. قَطْعُ الحَبْلِ الصَّوْتِي. أنظر chordotomy.

**cornea** القَرْنِيَّة. البنية الشفافة التي تكون القسم الأمامي من غلالة العين.

**cornu** قَرْن. (ج: قُرُون). بروز قرني الشكل وخصوصاً في مقطعه العرضي.

- **c. Ammonis** قَرْنُ آمُون؛ الحُصَيْن. أنظر hippocampus.

- **c. anterius medullae spinalis (=c.**

**ventrale medullae spinalis)** القَرْنُ الأَمَامِي للنُخَاعِ.

**c. dorsale medullae spinalis** القَرْنُ الظَهْرِي للنُخَاعِ. الثنية القرنية الشكل التي يكونها الحبل الظهري للنخاع الشوكي كما تشاهد في مقطعه العرضي.

- **c. frontale ventriculi lateralis** القَرْنُ الجَنْبِي للْبُطَيْنِ الجَنْبِي. قسم البطين الجانبي الذي يمتد للأمام من جزئه المركزي إلى الفص الجبهي للمخ.

- **c. inferius ventriculi lateralis (=c. temporale ventriculi lateralis)** القَرْنُ الأَمَامِي للْبُطَيْنِ الجَنْبِي. القرن الصدغي للبطين الجانبي.

- **c. laterale medullae spinalis** القَرْنُ الوَحْشِي للنُخَاعِ. البنية القرنية الشكل التي يكونها الحبل الوحشي للنخاع الشوكي كما تشاهد في مقطعه العرضي.

- **c. occipitale ventriculi lateralis** القَرْنُ القَذَالِي للْبُطَيْنِ الجَنْبِي. قسم البطين الجانبي الذي يمتد للخلف من جزئه المركزي إلى الفص القذالي.

- **c. temporale ventriculi lateralis** القَرْنُ الصُّدْغِي للْبُطَيْنِ الجَنْبِي. قسم البطين الجانبي الذي يمتد للأسفل وإلى الأمام من القسم المركزي خلف المهاد إلى الفص الصدغي.

- **c. ventrale medullae spinalis** القَرْنُ البَطْنِي للنُخَاعِ. البنية القرنية الشكل التي يكونها الحبل البطني للنخاع الشوكي كما تشاهد في مقطعه العرضي.

**corona** تَاجٌ؛ إكْلِيل. بروز إكليلي الشكل يحيط ببنية تشريحية.

- **c. radiata** الإكْلِيلُ المُتَشَعِّع. الألياف الإسقاطية المتشعبة والمارة من المحفظة الباطنة إلى كل أنحاء القشرة المخية.

**corpus** جِسْم. (ج: أَجْسَام). كتلة معزولة من مادة أو من نسيج متخصص.

- **amygdaloideum** الجِسْمُ اللُّوزِي. معدن بيضوي صغير من مجموعة من النوى مغطى جزئياً بالقشرة الكثرية الشكل ضمن ذروة الفص الصدغي وأمام القرن السفلي للبطين الجانبي للدماغ وهو جزء من الجهاز الحوفي وله اتصال بالمراكز الشمية

وبالقشرة الحرفية ويرسل أليافاً إلى الحصين والحاجز والمهاد وخصوصاً إلى الوطاء.

**- corpora bigemina (=optic bodies)**

الجسمان التوأمان؛ الجسمان البصريان. جسمان في دماغ الحيوانات اللاثدية وهما يناسبان الأكيمنين العلويتين للأجسام الرباعية في دماغ الثدييات. انظر corpora quadrigemina.

**- c. callosum** الجسمُ الثَّقَنِيّ. كتلة مقوسة من المادة البيضاء توجد في أعماق الشق الطولاني تتكون من الألياف عرضانية تربط نصفي كرة المخ وتتكون من الأمام إلى الخلف من المنقار والركبة والجذع والرفادة.

**- c. cerebelli** جِسْمُ المُخَيخِ. الجزء الرئيسي من المخيخ الذي يتكون من نصفي كرة المخيخ المتصلين بشريط ناصف، أي بالدودة.

**- c. fornicis** جِسْمُ القَبْوِ. القسم الوسطي من قعر المخ الذي يتكون من اندماج النصفين الجانبيين تحت الجسم الثقني.

**- c. geniculatum laterale** الجِسْمُ الرُّكْبِيُّ الوَحْشِيّ. بارزة في المهاد التالي تكونها النواة الركبية الوحشية المدفونة تحتها وبالجبهة الوحشية من النواة الركبية الإنسية وتترحل فيها الدفعات العصبية البصرية لتمر إلى القشرة المهازية. تسمى أيضاً المهاد البصري.

**- c. geniculatum mediale** الجِسْمُ الرُّكْبِيُّ الإنْسِيّ. بارزة في المهاد التالي تكونها النواة الركبية الإنسية المدفونة تحتها وبالجبهة الوحشية من الأكمة العليا وتترحل فيها الدفعات العصبية السمعية لتمر إلى القشرة السمعية في المخ.

**- c. hypothalamicum (=nucleus subthalamicus)** جِسْمُ الوِطَاءِ. النواة تحت المهاد.

**- c. interpedunculare (=nucleus Interpeduncularis)** النَوَاةُ بَيْنَ السُّوَيْقَتَيْنِ.

**- c. Luysii (=nucleus subthalamicus)** النَوَاةُ تَحْتَ المِهَادِ.

**- c. mamillare** الجِسْمُ الحَلِيمِيّ. إحدى الكتلتين الكرويتين الصغيرتين الموجودتين بالقرب من بعضهما في الحيز بين السويقتين أمام المادة المثقبة الخلفية في المنطقة الوطائية الخلفية وتتكون كل

واحدة منهما من نواتين رئيسيتين إنسية ووحشية وتجمعات صغيرة من المادة السنجابية.

**- c. medullare cerebrelli** لُبُّ المُخَيخِ. المادة البيضاء في المخيخ.

**- c. medullare vermis (=arbor vitae cerebelli)** شَجَرَةُ الحَيَاةِ المُخَيخِيَّةِ.

**- c. nuclei caudati** جِسْمُ النَوَاةِ المُذَنَّبَةِ. قسم النواة المذنبية التي تقع في الجزء المركزي من البطين الجانبي للدماغ وتمتد من الرأس إلى الخلف حتى تستمر مع ذنب النواة المذنبية.

**- c. pineale** الجِسْمُ الصُّنُوبِيّ. جسم مخروطي مسطح صغير في فرق المهادي يقع فوق الأكمة العلوية وتحت رفادة الجسم الثقني.

**- c. pyramidale medullae (=pyramis medullae oblongata)** هَرْمُ البِصْلَةِ؛ هَرْمُ النَخَاعِ المُسْتَطِيلِ.

**- corpora quadrigemina** الأَجْسَامُ الرُّبَاعِيَّةِ. الأكيمنات القحفية والذنبية لسقف الدماغ المتوسط مجتمعة.

**- c. restiforme (=pedunculus cerebellaris caudalis)** السُّوَيْقَةُ المُخَيخِيَّةُ الذَّنْبِيَّةُ.

**- c. rhomboidale (=nucleus dentatus)** النَوَاةُ المُسَنَّنَةُ. الجسم المعيني.

**- c. striatum** الجِسْمُ المُخَطَّطُ. أحد مكونات النوى القاعدية وهو جسم مكون من مادة سنجابية ومادة بيضاء تحت قشرة المخ وأمام وعلى الجهة الوحشية للمهاد في كل من نصفي كرة المخ. وتترتب المادة السنجابية فيه في كتلتين رئيسيتين: النواة المذنبية والنواة العدسية. أما المظهر المخطط للجسم الذي يظهر في مقطعه فتولده أشرطة تربط المادة السنجابية وتمر من إحدى النواتين إلى النواة الأخرى خلال المادة البيضاء للمحافظة الداخلية.

**- c. subthalamicum (=nucleus subthalamicus)** النَوَاةُ تَحْتَ المِهَادِ.

**- c. trapezoideum** الجِسْمُ المُنْحَرَفِيّ. كتلة من الألياف مستعرضة تمتد خلال القسم المركزي للجسر مكونة جزءاً من سبيل العصب القوقعي.

**- c. vitreum** الجِسْمُ الرُّجَاجِيّ. المادة الشفافة التي تملأ قسم العين الذي يقع بين العدسة والشبكية.

1. **جُسَيْمٌ**. (ج: جُسَيْمَات).  
2. **كَوْيَّةٌ**. (ج: كَوِيَّات). كتلة صغيرة أو جسم صغير.

- **Alzheimer's c's.** **جُسَيْمَاتُ أَلْزَاهَيْمِر**. جسيمات حبيبية مركبة توجد في الخلايا الدبقية القليلة التغصن في الدماغ.

- **axile c. (=axis c.)** **جُسَيْمٌ مَحْوَرِيٌّ**. القسم المركزي من الجسم اللامي.

- **Dogiel's c.** **جُسَيْمٌ تَنَاسُلِيٌّ**: **جُسَيْمٌ دُوْجِيل**. عضو انتهائي حسي مغلف يوجد في الأغشية المخاطية للأعضاء والأعضاء التناسلية وفي الجلد حول حلمة الثدي.

- **Golgi's c's.** **جُسَيْمَاتُ غُولْجِي**. أعضاء انتهائية مكيّسة توجد في أوتار العضلات في منطقة اتصالها بالألياف العضلية وهي تنقل حَسَّ تَغْيِيرَات التوتّر العضلي إلى الألياف العصبية الحسية التي تتصل بها.

- **Golgi-Mazzoni c's.** **جُسَيْمَاتُ غُولْجِي مَازُونِي**. جسيمات لمسية توجد في الأنسجة تحت الجلدية لنهايات الأصابع وتشبه جسيمات باسيني ولكن لها صفائح أقل ومخروط أكبر نسبياً وفيها ليف عصبي كثير التفرع.

- **Krause's c's. (=corpuscula bulboidea)** جسيمات بصلية الشكل: **جُسَيْمَاتُ كِرَاوْزَة**. نهايات عصبية صغيرة مغلفة ومكيّسة توجد في الجلد والأغشية المخاطية والملتحمة والقلب، وهي تعمل كمتقبلات حرارية سريعة التكيف.

- **lingual c.** **جُسَيْمٌ لِسَانِيٌّ**. نهاية عصبية حسية مكيّسة توجد في الحليمات الذوقية.

- **Mazzoni's c's. (=corpuscula bulboidea)** **جُسَيْمَاتُ مَازُونِي**. نهايات عصبية حسية تشبه جسيمات كراوْزَة.

- **Meissner's c's. (=corpuscula tactus)** **جُسَيْمَاتُ مَيْسْنِر**. نهايات عصبية حسية مكيّسة متوسطة الحجم توجد في الجلد وخاصة في راحة اليد وأخمص القدم وهي نهايات عصبية لمسية.

- **Merckel's c's. (=menisci tactus)** **جُسَيْمَاتُ مِرْكَل**. نهايات عصبية حسية كاسية الشكل توجد في الجلد والكثير منها يتكون من فروع ليف عصبي واحد ويتلامس كل واحد منها بخلية ظهارية

محورة. وهي توجد في البشرة العميقة وفي جريبات الشعر وفي الحنك العظمي حيث تعمل كمتقبلات لمسية.

- **nerve c's.** **جُسَيْمَاتُ الْعَصَبِ**. خلايا الغمد التي توجد بين غمد الليف العصبي والغمد النخاعي.

- **Pacini's c's. (=pacinian c's.)** **جُسَيْمَاتُ بَاسِينِي**. نهايات عصبية ذات صفائح متخصصة باستقبال منبهات الضغط.

- **Purkinje's c's.** **خَلَايَا بَرْكِنْجِي**. انظر Purkinje's cells.

- **Ruffini's c's.** **جُسَيْمَاتُ رُوْفِينِي**. نهايات عصبية ذات صفائح متخصصة بحس الحرارة والضغط.

- **Schwalbe's c.** **جُسَيْمٌ شَفَالْبَة**. انظر caliculus gustatorius.

- **tactile c. (= corpusculum tactus)** **جُسَيْمٌ لَمْسِيٌّ**. انظر Meissner's c.

- **taste c. (= taste cell)** **جُسَيْمٌ ذَوْقِيٌّ**. خلية ذوقية.

- **Timofeev's c's.** **جُسَيْمَاتُ تِيْمُوْفِيُو**. نوع من جسيمات باسيني المتخصصة التي توجد تحت مخاطية القسمين البروستاتي والغشائي للإحليل.

- **touch c's. (= tactile c's.)** **جُسَيْمَاتُ لَمْسِيَّة**.

- **Wagner's c's. (= tactile c's.)** **جُسَيْمَاتُ وَاغْنِر**. **لَمْسِيَّة**.

**corpuscula** **جُسَيْمَات**. جمع جُسَيْم.

**corpusculum (= corpuscle)** **جُسَيْمٌ**. (ج: جُسَيْمَات).

**cortex** **قَشْرَة**. الطبقة الخارجية للعضو أو للبنية الجسدية.

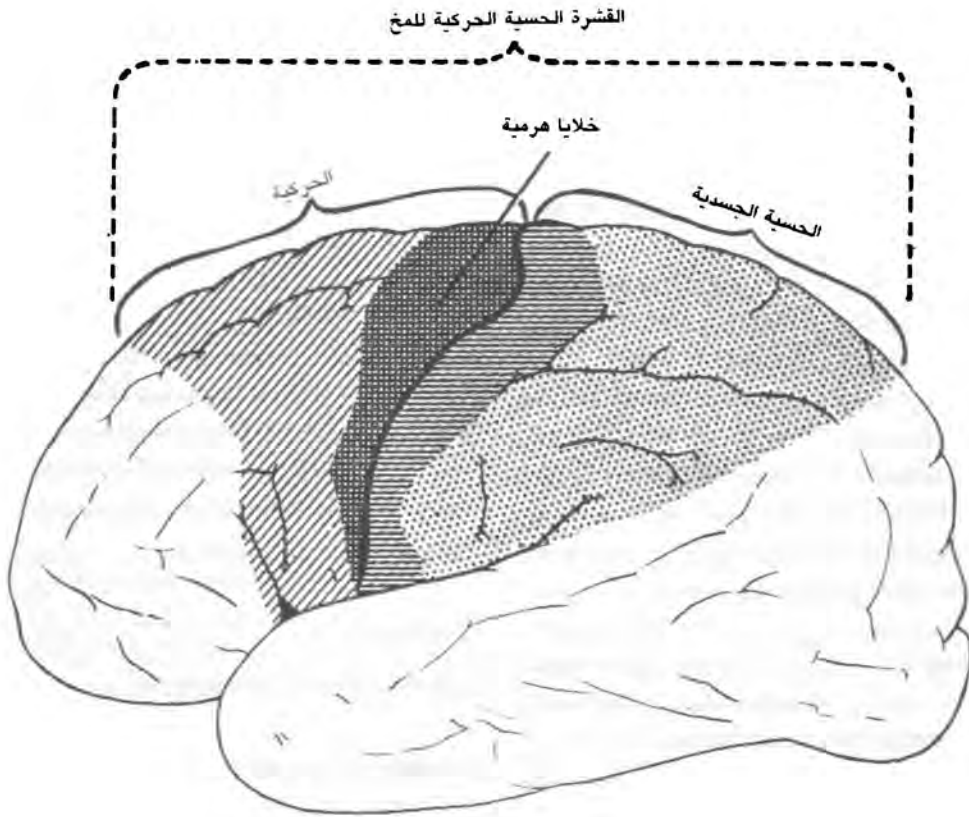
- **agranular c.** **القَشْرَة الْأَمْحَبِيَّة**. منطقة مخية تكون فيها الطبقتان الحبيبتان الثانية والرابعة صغيرتين نسبياً كما هو الحال في التلفيف أمام المركزي.

- **association c.** **قَشْرَة تَرَابِطِيَّة**. القشرة الترابطية العامة في المخ أو في المناطق القشرية الترابطية الخاصة بالقشرة الترابطية البصرية.

- **auditory c.** **القَشْرَة السَّمْعِيَّة**. منطقة

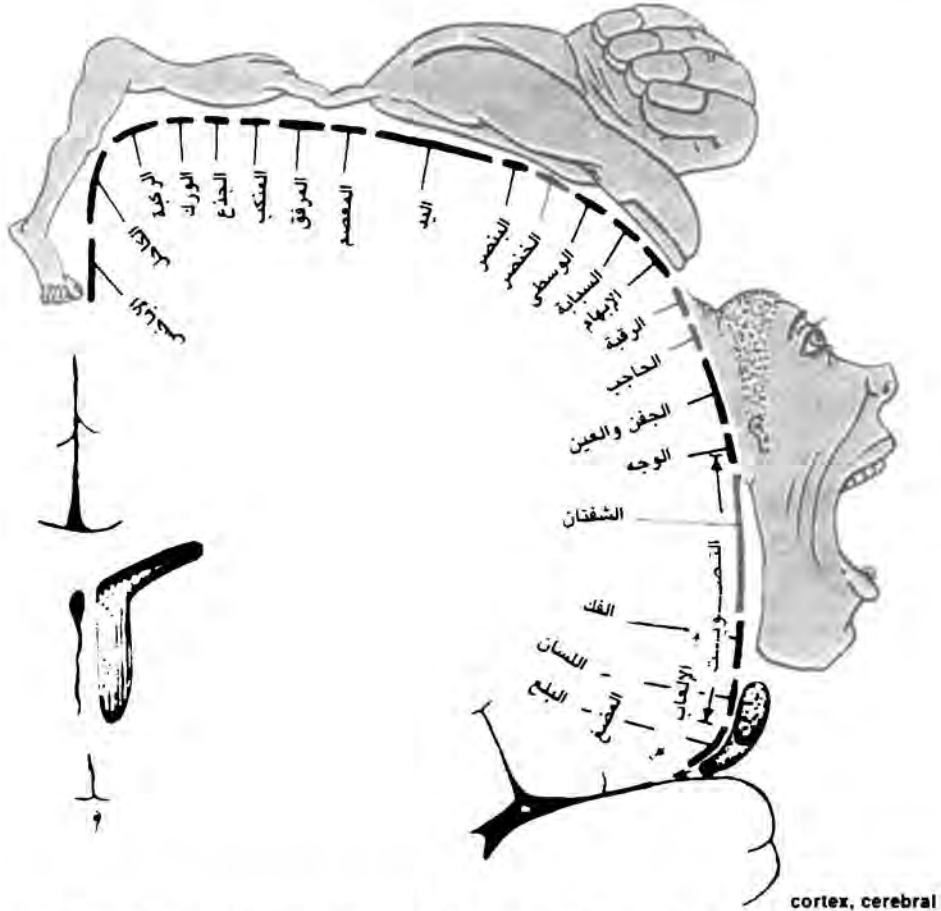
التلفيف الصدغي العلوي في الإنسان (باحثاً برودمان 41 و 42) التي تستقبل الإسقاط القوقعي خلال الجسم الركبي الإنسي وهي منطقة حسية سمعية

- calcarine c. (= area striata): الباحة المخططة: القشرة المَهْمَازِيَّة.
- cerebellar c. القشرة المَخَيخِيَّة. الطبقة السنجابية السطحية للمخيخ.



cortex, cerebral

رسم يبين الباحات الحسية والحركية في قشرة المخ أمام وخلف الشق المركزي.



رسم تخطيطي للقشرة الحركية للمخ يمثل مختلف مناطق الحركية ودرجات تمثيلها وتمثيل عضلات اقسامها المختلفة.

- **cerebral c.** القشرة المُخِّيَّة. الطبقة الرقيقة من المادة السنجابية التي تغطي سطح نصفي كرة المخ والتي تتطوّر فتولد التلافيف المفصولة عن بعضها البعض بالاتلام. وتصل أعلى مراحل تطورها في الإنسان فهي المسؤولة عن الوظائف العقلية العليا والوظائف الحركية والحسية والحشوية والإدراك والسلوك وترابط هذه الفعاليات وتنسيقها.
- **heterotypical c. (= archaeocortex)** القشرة الأدمغية: القشرة البدائية.
- **homotypical c.** القشرة النمطية. قسم القشرة المخية الذي يحوي الطبقات النمطية الست الخاصة بقشرة المخ.
- **nonolfactory c. (= neopallium)** القشرة الجديدة: القشرة الأشمية.
- **olfactory c. (= archaeocortex)** القشرة البدائية: القشرة الشمية.
- **piriform c.** قشرة الكمثرى الشكل. القشرة التي تغطي الفص أو الباحة الكثرية الشكل.
- **somesthetic c. (= somatosensory area)** القشرة الحسية الجسدية.
- **entorhinal c.** القشرة الشمية الداخلية. الساحة القشرية (الباحة 28) الموجودة بين التكوين الحصيني والقشرة الجديدة والمتصلة بالباحة المخططة. وهي مصدر معظم الألياف التي تصل الحصين.
- **frontal premotor c.** القشرة الجذبية أمام الحركة. الباحة الحركية رقم 6

- **striate c.** القَشْرَةُ المَحْطَّطَةُ. القشرة البصرية الأولية، وهي قسم من قشرة الفص القذالي يستلم الشع البصري من الجسم الثقني الوحشي وهي مركز الحس البصري الاولي.

- **visual c.** القَشْرَةُ البَصْرِيَّة. باحة الفص القذالي المسؤولة عن حس البصر وتتكون من القشرة البصرية الاولية (باحة برودمان 17) والباحتين البصريتين الثانويتين (18 و 19).

**cortical** قَشْرِيّ. متعلق بالقشرة أو منسوب لها.

**corticifugal** صادر من القشرة. ينقل أو يتجه بعيداً عن القشرة.

**corticipetal** وارد للقشرة. ينقل أو يتجه نحو القشرة.

**corticoafferent** وارد للقشرة. ما ينقل الدفعات العصبية من المستويات السفلية للجهاز العصبي المركزي نحو قشرة المخ.

**corticobulbar** قَشْرِيّ بَصَلِيّ. منسوب إلى قشرة المخ والنخاع المستطيل أو يربط بينهما.

**corticocerebral** قَشْرِيّ مَخِيّ. منسوب لقشرة المخ.

**corticodiencephalic** قَشْرِيّ دِمَاغِي بَيْنِيّ. منسوب لقشرة المخ والدماغ البيني أو يربط بينهما.

**corticoefferent** صَادِرٌ مِنَ القَشْرَةِ. ما ينقل الدفعات العصبية من قشرة المخ إلى المراكز السفلية من الجهاز العصبي المركزي.

**corticopontine** قَشْرِيّ جِسْرِيّ. منسوب لقشرة المخ والجسر أو يوصل بينهما.

**corticospinal** قَشْرِيّ نَخَاعِيّ. منسوب لقشرة المخ والنخاع الشوكي أو يوصل بينهما.

**costa cervicalis (= rib, cervical)** الصِّلْعُ الرِّقَبِيَّة.

**costalgia** أَلَمُ الأَضْلاع. ألم في الأضلاع.

**coup (= stroke)** ضَرْبَةٌ.

- **c. de fouet** ضَرْبَةٌ الأَحْمَص. تمزق العضلة الاخمصية مع المها الشديد.

- **c. de sang** ضَرْبَةٌ إِحْتِقَانِيَّة. احتقان الدماغ.

- **c. de soleil (= sunstroke)** ضَرْبَةُ الشَّمْس. وَرَاك. ألم في منطقة الورك.

**coxalgia** وَرَاك. وجع الورك.

**coxodynia (= coxalgia)** وَرَاك. وجع الورك.

**cramp** مَعْصَصٌ. تقلص عضلي تشنجي مؤلم وخصوصاً التشنج التوتري.

- **accessory c.** مَعْصَصُ الإِضَافِيّ. صَعَرَ تَوْلَدُه. آفة العصب الإضافي.

- **heat c.** مَعْصَصُ الحَرِّ. نوع من إنهك الحر يتصف بتشنج عضلي مؤلم مع توسع الحدقة وضعف النبض ويشاهد في العمال الذين يعملون في جو حار جداً أو في المناجم مع التعرق الشديد وفقدان الأملاح.

- **muscle c.** مَعْصَصُ عَضَلِيّ. تقلص فجائي لإرادي لمجموعة من الألياف العضلية مع ألم موضعي شديد يتلوه ارتخاء بطيء ثم يزول الألم. وهو ينتج عن تعب العضلة أو إقارها أو نقص الملح.

- **nocturnal c.** مَعْصَصُ لَيْلِيّ. معص يحدث أثناء الليل وغالباً أثناء النوم.

- **occupational c.** مَعْصَصُ مِهْنِيّ. تشنج مؤلم في بعض العضلات التي تقوم بحركات مهنية معينة كمعص الموسيقيين أو الكتاب أثناء قيامهم بأعمالهم وحركاتهم.

- **recumbency c.** مَعْصَصُ الإِسْتِلقاء. تشنج مؤلم في عضلات القدم والساق يحدث أثناء الراحة والاستلقاء وغالباً ما يحدث أثناء النوم الخفيف.

- **writer's c.** مَعْصَصُ الكَاتِب. تشنج عضلات اليد عند استعمالها بالكتابة لمدة طويلة.

**craniad** نَحْوُ القِحْف؛ قِحْفِيًّا. متجه نحو القحف.

**cranial** قِحْفِيّ. متعلق بالقحف أو منسوب إليه.

**craniamphitomy** قَطْعُ مَحَاطِ القِحْف. قطع محيط القحف لتخفيف الضغط عن داخله.

**craniectomy** قَطْعُ القِحْف. قطع جزء من القحف.

**craniocoele** قِبلة قِحْفِيَّة. بروز أي قسم من محتويات القحف خلال عيب في أحد أقسامه.



- cranioclasia (= craniotomy)** شَذْحُ القَحْفِ.
- cranioclast (= craniotome)** مِشْدَاخٌ؛ مَحْجَاجٌ. آلةٌ جراحيةٌ لحجِّ القحف.
- cranioclasty (= craniotomy)** حَجُّ القَحْفِ؛ شَذْحُ القَحْفِ.
- craniograph** مِصْصَافُ القَحْفِ. آلةٌ لتعيين حدود القحف وأبعاده.
- craniography** تَوْصِيفُ القَحْفِ. تصوير القحف أو تخطيطه أو رسمه.
- craniomalacia** تَلِينُ القَحْفِ. تلين القحف الشاذ.
- craniomeningocele** قَيْلَةٌ سَحَائِيَّةٌ قَحْفِيَّةٌ. بروز السحايا من خلال عيب في جدار القحف.
- craniometer** مِقْيَاسُ الجُمُجْمَةِ. آلةٌ تستعمل لقياس أبعاد الجمجمة.
- craniometry** قِيَاسُ الجُمُجْمَةِ. قياس أبعاد الجمجمة والوجه.
- craniopathy** اِغْتِلَالُ الجُمُجْمَةِ. أي مرض يصيب الجمجمة.
- metabolic c.** اِغْتِلَالُ الجُمُجْمَةِ اِسْتِقْلَافِيٌّ. مرض يتصف بأفات قبة القحف مع تغييرات استقلابية متعددة فيها يولد الصداع والسمنة واضطرابات البصر.
- craniopharyngioma** وَرَمٌ قَحْفِيٌّ بَلْعُومِيٌّ. ورم يتولد من البقية الأثرية للجراب القحفي البلعومي (جراب راتكة) والذي يتصف بارتفاع ضغط داخل القحف مع ترسب كلسيوم في محفظته أو في داخله ويسبب تخريباً موضعياً ولكنه لا ينتقل إلى باقي أقسام الرأس أو الجسم.
- craniophore** مَاسِكُ القَحْفِ. آلةٌ تستعمل لمسك القحف وتثبيتته عند قياسه.
- cranioplasty** رَأْبُ القَحْفِ. عمليةٌ تجرى لرأب القحف أو تقويم أي عيب فيه.
- craniopuncture** بَزْلُ القَحْفِ. عمليةٌ بزل القحف.
- craniorachischisis** اِنْشِقَاقُ القَحْفِ.
- والسيساء. شق خلقي في القحف والعمود الفقري.
- cranosacral** قَحْفِيٌّ عَجْرِيٌّ. 1. منسوب للقحف والعجز. 2. منسوب للأعصاب اللاودية.
- cranioschisis** اِنْشِقَاقُ القَحْفِ. شق خلقي في القحف.
- craniosclerosis** تَصَلُّبُ القَحْفِ. ثخُنُ عظام القحف.
- cranioscopy** تَنْظِيرُ القَحْفِ. تنظير الرأس لتشخيص أمراضه.
- craniosstenosis** تَضْيِيقُ القَحْفِ. تشوه القحف الذي ينتج عن تعظم التداريز المبكر فيتوقف نموه ويتضيق.
- craniosstosis** تَعَطُّمُ الدُّرُوزِ الخَلْقِيِّ. تعظم الدُّرُوزِ الولادي.
- craniosynostosis** تَعَطُّمُ الدُّرُوزِ البَاكِرِ. تعظم دُرُوزِ القحف المبكر.
- craniotabes** ضُمُورُ القَحْفِ. ضمور القحف وتلينه الشاذ بسبب نقص مواده اللاعضوية (المعدنية) ويحدث هذا الضمور عادة في المنطقتين القفوية والجدارية.
- craniotome** مَحْجَاجٌ. آلةٌ تستعمل لقطع القحف.
- craniotomy** حَجُّ القَحْفِ. 1. أية عملية جراحية تجرى في القحف. 2. عملية تجرى على رأس الجنين الميت لتصغيره ولتسهيل ولادته وذلك ببزل القحف وإفراغ محتوياته.
- craniotonoscopy** تَنْظِيرُ القَحْفِ التَّسْمُعِيِّ. قرق القحف والتسمع إليه بالسماعة.
- craniotopography** طُوبُوغْرَافِيَّةُ القَحْفِ. دراسة أقسام سطح القحف وعلاقة كل منها بأقسام الدماغ التي تحته في داخل القحف.
- craniotrypsis** نَقَبُ القَحْفِ. نقب القحف جراحياً.
- cranitis** اِلْتِهَابُ القَحْفِ. التهاب عظام القحف.
- cranium** القَحْفُ؛ الجُمُجْمَةُ. الهيكل العظمي للرأس ويشمل كل عظام الجمجمة ما عدا الفك السفلي وهي العظام الثمانية التي تكون قبة القحف الذي يحوي الدماغ.

- c. bifidum** قَحْفٌ مَشْقُوقٌ. فلع القحف الخلفي الظاهر.
- c. bifidum occultum** قَحْفٌ مَشْقُوقٌ خَفِيٌّ. فلع القحف الخلفي الخفي من دون أن يرافقه أي تشوه في الدماغ أو السحايا ولا يمكن مشاهدته إلا بالتصوير الشعاعي.
- cerebral c.** القَحْفُ الدِمَاعيُّ. قسم القحف الذي يكون الصندوق الذي يحوي الدماغ.
- visceral c.** الجُمُجْمَةُ الحَشَوِيَّةُ؛ عظام الوجه. أقسام عظام الرأس التي تكون الهيكل العظمي للوجه وهي تشمل أيضاً الفك السفلي والعظم اللامي.
- cremnophobia** رَهَابُ المَهَاوي. رهاب المهاري والوديان والمرتفعات.
- crenotherapy** المُعالِجَةُ بالمِياهِ المَعْدِنِيَّةِ. معالجة بالمياه المعدنية من الينابيع.
- crest (= crista)** عُرْفٌ. بروز أو بنية بارزة أو حرف بارز خصوصاً ذلك الذي يبرز من العظم أو من حوافه.
- cretinism** قَدَامَةٌ. حالة مزمنة تنتج عن نقص خلقي في إفراز الغدة الدرقية وتتصف بتوقف النمو الجسمي والعقلي الشديد وحثل العظام والأقسام الرخوة وهبوط سرعة الاستقلاب الأساسي.
- cribriform** مِصْفُويُّ الشَكْلِ. مثقّب وبشكل مصفاة.
- cricoidynia** وَجَعُ الغُضُرُوفِ الحَلِقيِّ. ألم في الغضروف الحلقي.
- crisis** نَوْبَةٌ. 1. تغير مفاجيء في تطور المرض. 2. تردّد انتيابي مفاجيء في أعراض المرض.
- catathymic c.** نَوْبَةٌ هِياجِ نَفْسِيٍّ. نوبة هياج عنيف تتولد عن توتر نفسي غير محتمل.
- cholinergic c.** نَوْبَةٌ كُولِينِيَّةِ الفِعْلِ. وهن عضلي يتولد عن إحصار بزوال الاستقطاب بسبب فرط جرعة مضاد الكوليستيراز المستعمل في معالجة الوهن العضلي الوبيل.
- clitoris c.** نَوْبَةٌ بَطْرِيَّةٌ. نوبة هياج جنسي تتولد عند النساء المصابات بالتابس الظهري.
- laryngeal c.** نَوْبَةٌ حَنَجْرِيَّةٌ. تشنج انتيابي في الحنجرة في المراحل الأولى من مرض التابس الظهري.
- myosthenic c.** نوبة ضيق نفس فجائية تتولد في الوهن العضلي الوبيل وتستمر النوبة عدة أيام مع حمى.
- oculogyric c.** نَوْبَةٌ نَبَاتِ المَقْلَةِ. نوبة تحدث في التهاب الدماغ الوبائي أو في الباركنسونية التالية لالتهاب الدماغ حيث تثبت العينان في وضع ثابت واحد لمدة دقائق أو ساعات.
- parkinsonian c.** نَوْبَةٌ بَارِكِنْسُونِيَّةٌ. حالة تشاهد أحياناً في داء باركنسون تشبه الصُّمات اللاحركي أو السبات السهري حيث يرقد المريض من دون حركة ومن دون أي تواصل تلقائي مع محيطه.
- Pel's c's.** نَوْبَاتُ بِل. نوبات ألم عيني شديد ومفاجيء في التابس الظهري.
- pharyngeal c.** نَوْبَةٌ بَلْعُومِيَّةٌ. نوبة مفاجئة تحدث في التابس الظهري تتصف بحس غريب في البلعوم مع حركات بلعية تلقائية.
- rectal c.** نَوْبَةٌ مُسْتَقِيمِيَّةٌ. نوبة ألم شديد في المستقيم في التابس الظهري.
- renal c.** نَوْبَةٌ كَلَوِيَّةٌ. نوبة ألم كلوي شبيه بالمغص الكلوي تحدث في التابس الظهري.
- tabetic c.** نَوْبَةٌ تَابَسِيَّةٌ. نوبة انتيابية من الألم مع اضطراب وظيفي تحدث في التابس الظهري.
- vesical c.** نَوْبَةٌ مَثَانِيَّةٌ. نوبة ألم مثاني شديد في مرض التابس الظهري.
- visceral c.** نَوْبَةٌ حَشَوِيَّةٌ. نوبة ألم برقي حاد في أحد الأعضاء في التابس الظهري.
- crispation** إِكْتِرَازٌ. تقلصات عضلية تشنجية أو اختلاجية بسيطة تولد إحساساً زاحقاً.
- crista (= crest)** عُرْفٌ.
- crus** ساق؛ سَوَيْقَةٌ. اسم عام يدل على بنية شبيهة بالساق.
- c. cerebelli ad pontem (= pedunculus cerebellaris medius)** السَوَيْقَةُ المَحْجِيَّةُ الوَسْطِيَّةُ.
- c. cerebri (= basis pedunculi cerebri)** قَاعِدَةُ سَوَيْقَةِ المَحْجِ.

- c. fornicis** سُوَيْقَةُ الْقَبْو. أحد شريطي المادة البيضاء الذين يتحدان ليكونا جسم القبر
- cry** صَرْخَةٌ. تصويت حنجري عالٍ لإرادي ومفاجيء.
- epileptic c.** صَرْخَةُ الصَّرْع. صرخة عالية تطلق غالباً عند بدء نوبة الصرع.
- hydrocephalic c.** صَرْخَةُ مَوْه الرُّأْس. صرخة عالية يطلقها الطفل المصاب بالتهاب السحايا الدرني الحاد.
- cryalgisia** أَلْمُ التَّبْرِيد. ألم يتولد عند وضع مادة باردة على الجسم.
- cryanesthesia** فَقْدَانُ حِسِّ البُرُودَةِ. خدر قري أو فقدان الحس للبرودة.
- cryesthesia** فَرْطُ حَسَّاسِيَّةِ البُرْد. فرط حس البرودة الشاذ.
- crymoanesthesia** التَّبْنِيحُ القَرِيّ. أنظر anesthesia, refrigeration.
- crymodynia** أَلْمُ التَّبْرِيد. ألم روماتزمي يظهر عند التعرض للبرد أو للرطوبة.
- cryotherapy (= cryotherapy)** مُعَالَجَةٌ قَرِيَّة.
- cryoanalgesia** تَسْكِينٌ قَرِيّ. تسكين الألم باستعمال التبريد للأعصاب المحيطة بواسطة مسبار قري.
- cryoprobe** مِسْبَارٌ قَرِيّ. آلة تستعمل لتطبيق البرودة الشديدة على الأنسجة.
- cryosurgery** جِرَاحَةٌ قَرِيَّة. تدمير الأنسجة جراحياً باستعمال البرودة الشديدة التي تستعمل أحياناً في داخل القحف.
- cryothalamectomy (= cryothalamotomy)** قَطْعُ المِهَادِ القَرِيّ.
- cryothalamotomy** قَطْعُ المِهَادِ القَرِيّ. قطع جزء من المهاد باستعمال البرودة الشديدة.
- cryptanamnesia (= cryptomnesia)** تَذَكُّرُ الخَفَايَا.

- cryptesthesia (= clairvoyance)** الإِسْتَبْصَارُ؛ إِذْرَاكُ الخَفَايَا.
- cryptic** خُبَيْثِيّ. مخبا أو خفي.
- cryptogenic** خَفِيّ المَنْشَأ. غير معروف أو مشكوك أو مجهول المنشأ أو السبب.
- cryptomnesia** تَذَكُّرُ الخَفَايَا. تذكر الذكريات من دون معرفة أصولها القديمة فتظهر للشخص كأنها أفكار مختلفة وليست ذكريات حقيقية قديمة.
- cryptophthalmos** إِخْتِبَاءُ العَيْن. سوء تَكْوَنُ الجلد فوق العين وغياب الشق الجفني وهو عيب خلقي لا يظهر فيه أي أثر لتكون الجفنين.
- CSF (= fluid, cerebrospinal)** السَّائِلُ الدِّمَاغِيّ النُّخَاعِيّ.
- cubitus (= elbow)** المِرْفَقُ. المفصل الذي يفصل العضد عن الساعد.
- c. valgus** مِرْفَقٌ أَرْوَح. تشوه المرفق الذي يؤدي إلى انحرافه بعيداً عن الخط الوسطي للجسم عند بسط الذراع عندما تكون راحة الكف متجهة للأمام.
- c. varus** مِرْفَقٌ أَفْحَج. تشوه المرفق الذي يؤدي إلى انحرافه نحو الخط الوسطي للجسم عند بسط الذراع عندما تكون راحة الكف متجهة للأمام.
- cul de sac, dural** رَدِيَّةُ الجَافِيَّة. القسم الانتهائي من كيس الجافية.
- culmen** قَنَّة. قمة أو ذروة.
- c. cerebelli** قَنَّةُ المُخِيخ. جزء الفص الرأسي للمخيخ الذي يقع بالجهة الإنسية بين الفصيص المركزي والشق الأولي.
- cuneus** الإِسْفِين. فصيص إسفيني الشكل في الفص القذالي للمخ وعلى جهته الإنسية بين التلمين الجداري القذالي والمهمازي.
- curare (= curari)** كُورَارِي. مادة تستخلص من بعض النباتات كانت تستعمل كسم للسهم أما الآن فإنها تستعمل كدواء لتقليل التشنج في الكزاز وفي الشلل التشنجي والحالات المشابهة. وتستعمل كذلك مع بعض المبنجات لتقليل توتر العضلات في التبنج العام.

- curaremimetic** مَحَاكِي الْفِعْلِ الْكُورَارِي. مادة تولد تأثيراً مماثلاً لعمل الكوراري.
- curariform** شَبِيهَةُ الْكُورَارِي. مادة شبيهة بالكوراري.
- curarization** كُورَزَةٌ. إدخال الكوراري للجسم وإشباعه للحد الذي يولد تأثيره الفيزيولوجي فيه.
- current** تَيَّارٌ. 1. الجريان الكهربائي في السلك أو المجرى الموصل له 2. أية مادة تجري.
- abnerval c.** تَيَّارٌ عَصَبِيٌّ مُعْشَأٌ. تيار يمر من الليف العصبي إلى العضلة وخلالها.
- action c.** تَيَّارُ الْفِعْلِ. التيار الذي يولده جهد الفعل في غشاء الخلية العصبية أو العضلية والذي يعمل على إزالة استقطاب المناطق المجاورة فينبهها وبهذا يعمل على جريان الدفعة العصبية أو العضلية على طول الليف.
- electrotonic c.** تَيَّارُ التَّوَثُرِ الْكَهْرِبَائِي. تيار يولده تيار آخر أو جهد الفعل في عصب مجاور يمر خلال القسم الموصل للعصب.
- c. of injury** تَيَّارُ الْإِصَابَةِ. التيار الذي يمر بين المناطق المصابة والمزالة الاستقطاب من الأنسجة الهيوجة إلى الأنسجة السوية المستقطبة وتكون الأنسجة المصابة في هذه الحالة سالبة بالنسبة للأنسجة السليمة.
- nerve-action c. (= action c.)** تَيَّارُ الْفِعْلِ الْعَصَبِيِّ.
- curve** مُنْحَنِيٌّ. خط لزاوي.
- audibility c.** مُنْحَنِي الْمَسْمُوعِيَّة. منحنى يبين العلاقة بين ذبذبات الصوت وأقل شدة لها تولد حساً سمعياً.
- strength-duration c.** مُنْحَنِي الشِدَّة - المُدَّة. منحنى يبين العلاقة بين شدة المنبه وأقل مدة لازمة له لكي يولد استجابة من العضو أو النسيج المستثار.
- cycle** دَوْرَةٌ. عمليات أو ظواهر متتالية تعاود في فترات منتظمة وبنفس التتالي.
- estrous c.** دَوْرَةُ الْوَدَاق. دورة معاودة الوداق في الإناث البالغات والتغيرات التي ترافقها في الجهاز التناسلي.
- sleep-wakefulness c.** دَوْرَةُ النَّوْمِ وَالْيَقَظَةِ. دورة النوم واليقظة في اليوم الواحد والتي تختلف باختلاف الأعمار.
- cyclobarbital** سَيْكَلُوبَارِبِيْتَال. دواء من مجموعة الباربيتورات، قصير الفعل، يستعمل كمخدر عن طريق الفم.
- cyclocephalus (= cyclops)** مُصَقَّبُ الرُّؤْس. مصاب بتصقلب الرأس.
- cyclocephaly** تَصَقُّبُ الرُّؤْس. عاهة خلقية شاذة تتصف باندماج العينين ونصف كرة المخ.
- cycloid** دَوْرِي الْمِرَاج. مصاب يتصف بتعاقب حالاته النفسية المتباينة من الكآبة التي يعقبها الهياج وهي حالة أخف من الذهان الهوسي الاكتئابي.
- cyclopia (= cyclocephaly)** تَصَقُّبُ الرُّؤْس.
- cyclothymia** دَوْرِيَّةُ الْمِرَاج. حالة تتصف بشذوذ المزاج وتتصف بفترات كآبة تتعاقب مع فترات هوس خفيف.
- cyclothymic** دَوْرُويُّ الْمِرَاج. مصاب بدورية المزاج.
- cymbocephalia (= scaphocephaly)** تَرَوُّرُقُ الرُّؤْس.
- cynocephalic** كَلْبِيُّ الرُّؤْس. له رأس شبيه برأس الكلب.
- cynophobia** رُهَابُ الْكَلَاب. الخوف من الكلاب.
- cyst** كَيْسَةٌ. (ج: كيسات). كيس مغلوق طبيعي أو شاذ مبطن ببطانة ويحوي سائلاً خفيفاً أو كثيفاً أو نصف صلب.
- arachnid c.** كَيْسَةُ الْعَنْكَبُوتِيَّة. كيسة مليئة بالسائل بين طبقات السحايا الرقيقة ومبطنة بغشاء العنكبوتية وتوجد غالباً في شق سلفيان في المخ.
- hydatid c.** كَيْسَةُ عُذَارِيَّة. مرحلة الكيسة اليرقية للدودة الشريطية للمشوكة الشريطية وتحوي الكيسة كبيسات ثانوية تحوي كل منها عدة رويسات، ويمكن

- أن تتوضع هذه الكيسات في عدة مواضع أو أعضاء في الجسم وفي الجهاز العصبي المركزي أو في القحف.
- **neural c.** كَيْسَةٌ عَصَبِيَّةٌ. كيسة أو بنية شبيهة بها تتوضع في الجهاز العصبي المركزي.
- **neurenteric c.** كَيْسَةٌ عَصَبِيَّةٌ حَشَوِيَّةٌ. كيسة تتوضع في المنصف الخلفي تحوي أنسجة من الجهاز العصبي ومن أعضاء أخرى وتتصل بالأم الجافية للنخاع.
- **perineurial c.** كَيْسَةٌ ظَهَارَةٌ الحُرْمَةِ العَصَبِيَّةِ. بروز كيسي من الحيز حول الحزمة العصبية وعلى الجزء خارج الجافية من الجذور الخلفية للأعصاب العجزية والعصصية عند منطقة اتصال الجذور بالعدقد وقد تؤدي إلى ألم أسفل الظهر أو عرق النساء

- cystalgia** أَلَمُ المَثَانَةِ. ألم في المثانة.
- cysticercosis** دَاءُ الكَيْسَانِيَّاتِ المَذْبُوبَةِ. الإصابة بالكيسانيات المذنبية حيث تخترق يرقاتها جدار الأمعاء وتهاجم مختلف أنسجة الجسم وأعضائه ومنها العين والدماغ فتولد الصرع وارتفاع الضغط داخل القحف والكثير من الأعراض العصبية الأخرى.
- cystoplegia** شَلْلُ المَثَانَةِ. شَلْلُ المَثَانَةِ.
- cystospasm** تَشَنُّجُ المَثَانَةِ. تَشَنُّجُ المَثَانَةِ.
- cytoarchitecture** التَهْنِيسُ الخَلَوِيّ. تنظيم وترتيب الخلايا المختلفة في العضو وخصوصاً خلايا قشرة المخ.

# D

## dacryadenalgia (= dacryoadenalgia)

ألم الغُدَّةِ الدُّمعية.

## dacryocystalgia

ألم كيس الدَّمع؛ أَلَمُ المَدَمَع.

## dactylocampsodynia

تَنَبُّصُ الإصَابِعِ المُوَلِّم.

## dactylogy

التَّوَأصُلُ بِإشَارَاتِ اليَدِ. استعمال حركات الأصابع واليدين كواسطة للتواصل والتفاهم مع الآخرين.

## dactylophasia (= dactylogy)

التَّخَاطُبُ بِالأصَابِعِ.

## dactylospasm

تَشَنُّجُ الإصْبَعِ. تشنج أو مغص أحد أصابع اليد أو القدم.

## dantrolene

دانترولين. دواء يستعمل كمرخٍّ للعضلات الهيكلية وكمضاد للتشنج في الصدمات والتصلب المتعدد والشلل المخي.

## deaf

أَصَمٌّ. (ج: صُمٌّ). مصاب بالصمم أي معدوم السمع أو ثقيله.

## deafferntation

تَغْطِيلُ الوَأرِدِ. حصر الدفعات العصبية الواردة بقطع الأعصاب الحسية.

## deaf-mute

أَبْكَمٌّ. (ج: بُكْمٌ). شخص لا يتمكن من السمع أو الكلام.

## deaf-mutism

بُكْمٌ. فقدان حاسة السمع مع عدم المقدرة على الكلام.

## deafness

صَمَمٌ. فقدان حاسة السمع.

## - acoustic trauma d.

صَمَمٌ الرُّضْحِ الصَّوْتِي. صمم يتولد عن الإصابة المولدة عن الانفجارات.

## - apoplectiform d.

صَمَمٌ سَكْنِي الشَّكْلِ. داء مايزر يبدأ فيه الصمم بصورة مفاجئة ثم تتموج شدته

حتى يشتد كثيراً ويؤدي في النهاية إلى الصمم التام الدائم.

- bass d. صَمَمٌ الجَهِيرِ. عدم سماع بعض الموجات الصوتية الواطئة النغمية.

- boilermakers d. صَمَمٌ صَانِعِي الغَلَايَاتِ.

صمم يصيب العمال الذين يعملون في أمكنة ترتفع فيها شدة الضجيج كعامل صنع الغلايات المعدنية.

- central d. صَمَمٌ مَرْكَزِيٌّ. صمم بسبب آفة في السبل العصبية السمعية المركزية.

- conduction d. صَمَمٌ النَّاقلِيَّةِ. صمم بسبب عيب في السبل الناقلة للصوت أي القناة السمعية الظاهرة والأذن الوسطى.

- cortical d. صَمَمٌ قَشْرِيٌّ. صمم تسببه آفة في المنطقة السمعية في القشرة المخية.

- functional d. صَمَمٌ وظيفي. صمم ظاهر من دون أية آفة عضوية.

- hysterical d. صَمَمٌ هِسْتِيرِيٌّ؛ صَمَمٌ هُراعيٌّ. صمم يظهر ويختفي في مريض هستيري من دون أي سبب واضح.

- labyrinthine d. صَمَمٌ لَبِيئِيٌّ. صمم بسبب آفة في التيه.

- Michel's d. صَمَمٌ مَايْكَلِ. صمم خلقي بسبب عدم تخلق الأذن الداخلية.

- midbrain d. صَمَمٌ دِمَاغِيٌّ وَسَطِيٌّ. صمم بسبب آفة في السقيفة تصيب السبل السمعية.

- nerve d. (= neural d.) صَمَمٌ عَصْبِيٌّ. صمم بسبب آفة في العصب السمعي أو في السبل العصبية السمعية المركزية.

- organic d. صَمَمٌ عُضْوِيٌّ. صمم بسبب آفة عضوية في الأذن أو في الجهاز السمعي.

- **paradoxical d.** صَمَمٌ مُتَنَاقِضٌ. صمم جزئي يكون فيه السمع أحسن بوجود الضجيج والصخب العالي.
- **perceptive d. (= sensorineural d.)** صَمَمٌ الإِدْرَاك. لدى الشخص بعد تعلمه التكلم.
- **postlingual d.** صَمَمٌ يَبعْدُ التَّكَلُّمَ. صمم يتولد لدى الشخص بعد تعلمه التكلم.
- **prelingual d.** صَمَمٌ قَبْلَ التَّكَلُّمِ. صمم يصيب الطفل خلقياً أو قبل تعلمه التكلم.
- **sensorineural d.** صَمَمٌ حِسِّي عَصْبِي. صمم ينتج عن آفة في القسم الحسي السمعي في القوقعة أو في العصب السمعي أو في السبل السمعية المركزية أو في مجموعة من هذه الإصابات.
- **tone d.** صَمَمٌ النَّعْمِ. انظر amusia, sensory.
- **toxic d.** صَمَمٌ تَسَمِّي. صمم يتولد بالتسمم بإحدى المواد السامة.
- **transmission d. (= conduction d.)** صَمَمٌ نَاقِلِي. صمم يسبب آفة الأوعية الدموية للأذن الداخلية.
- **word d. (= auditory aphasia)** صَمَمٌ الكَلِمَاتِ؛ حِبْسَةٌ سَمْعِيَّة. نوع من الحبسة الإدراكية يسمع فيها المريض الكلمات بوضوح ولكنه لا يدرك مدلولاتها بسبب آفة في المراكز السمعية في المخ.
- death** مَوْتُ. توقف الوظائف الحيوية بصورة تامة وأبدية.
- **apparent d.** مَوْتُ ظَاهِرِي. توقف الفعاليات الجسمية بصورة تامة ولكن بالإمكان إنعاش المريض وإعادة الحياة إليه.
- **brain d.** مَوْتُ الدِّمَاجِ. عطب دماغي دائم غير عكوس يتصف بعدم الاستجابة التامة للمنبهات وغياب الفعاليات العضلية الإرادية والتلقائية وحتى التنفسية والارتعاشية وتساروي الكهربائية في المخطط الكهربائي للدماغ لمدة 30 دقيقة. ومن الضروري التأكد من أن ذلك كله غير ناتج عن تبريد الجسم أو عن مخدّمات الجهاز العصبي المركزي قبل إصدار القرار بتشخيص موت الدماغ.
- **functional d.** مَوْتُ وَطِيفِي. تلف الجهاز العصبي المركزي التام والدائم مع الاحتفاظ بالوظائف الحيوية بالطرق الصناعية كالتنفس الاصطناعي.
- debility** ضَعْفٌ. فقدان القوة الجسمية أو نقصانها.
- decerebellation** فَصْلُ المُخِيخِ. إزالة المخيخ أو إتلافه.
- decerebrate** فَصْلُ المُخِ. 1. توقّف الفعاليات المخية بفصل المخ بقطع جذع الدماغ بين الأكيماط العلوية والنوى الدهليزية أو بربط الشرايين السباتية الباطنة والشريان القاعدي عند وسط الجسر. 2. حيوان مفصول المخ. 3. شخص أصيب بتلف دماغي ويظهر أعراضاً شبيهة بتلك التي يظهرها حيوان مفصول المخ.
- decerebration** فَصْلُ المُخِ. عملية فصل المخ.
- decibel** دسبيل. وحدة قياس شدة القدرة أو شدة الصوت. وهي عُشر البل.
- declive (= declivis)** الحَدْرَةُ. جزء دودة المخيخ على الجهة الذنبية من الشق الأولي.
- decompensation** لَامْعَاوَضَةٌ. في الطب النفسي هي فشل الآليات الدفاعية للفرد التي تولد تداعي الشخصية التدريجي والمترقي.
- decomposition of movements** تَفَكُّكُ الحَرَكَاتِ. قلة أو عدم تناسق الحركات العضلية والتي تتصف بعدم انتظام ثني المفاصل وبسطها المتعاقبين عند حركة الأطراف.
- decompression** تَخْفِيفُ الضَّغْطِ. إزالة الضغط أو تخفيفه.
- **cerebral d.** تَخْفِيفُ الضَّغْطِ عَنِ الدِّمَاجِ. إزالة سدلية من القحف وشق الجافية لتخفيف ضغط داخل القحف.
- **nerve d.** تَخْفِيفُ الضَّغْطِ عَنِ العَصَبِ. تخفيف أو إزالة الضغط عن العصب جراحياً بإزالة النسيج أو العظم المسبب لذلك الضغط.
- **spinal cord d.** تَخْفِيفُ الضَّغْطِ عَنِ النُّخَاعِ. تخفيف الضغط جراحياً عن النخاع الشوكي.
- **suboccipital d.** تَخْفِيفُ الضَّغْطِ تَحْتَ

- بإسم الفتيل الإنسي.
- **motor d. (= pyramidal d.)** : **التصالب الحركي**؛ **تَصَالِبُ الأَهْرَامِ**.
- **optic d. (= optic chiasm)** : **التصالب البصري**.
- **pyramidal d.** : **تصالب السبيلين الهرميين**؛ **تَصَالِبُ الأَهْرَامِ**. القسم الأمامي السفلي من النخاع المستطيل (البصلة) حيث يتصالب الهرمان (السيلان الهرميان) عند عبورهما الخط الوسطي قبل أن يهبطا بإسم السبيلين القشريين النخاعيين وهما سيلان حركيان.
- **d. of superior cerebellar peduncles (= d. of cranial cerebellar peduncles)** : **تَصَالِبُ السُوَيْقَتَيْنِ المُخَيِّخَتَيْنِ العُلُوِيَتَيْنِ**.
- **tegmental d's.** : **التصالبات السقيفية**. تعابر الالياف العصبية في الدماغ المتوسط وتشمل التصالبات السقيفية البطنية للسبل الحمراء والنخاعية والحمرارية الشبكية والتصالبات السقيفية الظهرية للسبل السقيفي النخاعي.
- **trochlear d.** : **تَصَالِبُ البُكْرِي**. تصالب الياف العصب البكري في الشراع البصلي العلوي.
- dedolation** : **1. حِسُّ التَكْدُمِ 2. جَلْفٌ**.
1. حس شبيه بحس وجود كدمة أو رض في الساق. 2. إزالة شريحة جلدية رقيقة بقطع مائل.
- **defatigation** : **إِرْهَاقٌ؛ فِرْطُ الإِجْهَادِ**. تعب عضلي أو عصبي شديد.
- **defect** : **عَيْبٌ**. فشل أو غياب أو نقص إحدى الوظائف أو البنيات.
- **neural tube d.** : **عَيْبُ القَنَاةِ العَصْبِيَّةِ**. شذوذ خلقي يؤدي إلى غياب الدماغ أو إلى السنسنة المشقوقة.
- **defibrillation** : **إِزَالَةُ الرُّجْفَانِ**. إزالة الرجفان الأذيني أو البطيني والذي يجري عادة بالصدمة الكهربائية المباشرة.
- **deficiency** : **عَوَزٌ**. (ج: عَوَازٌ). نقص أو عيب.
- **mental d.** : **قُصُورٌ عَقْلِيٌّ؛ تَخَلُّفٌ عَقْلِيٌّ**. انظر retardation, mental.
- **deformity** : **تَشَوُّهُ**. (ج: تَشَوُّهَاتٌ). شوه قسم من الجسم أو شوه عام فيه.
- **Arnold-Chiari d.** : **تَشَوُّهُ أَرْنُولد - جِيَارِي**. تشوه خلقي يكون فيه النخاع المستطيل (البصلة) مسطحاً
- القَدَالِي. تخفيف الضغط داخل القحف بقطع قطعة من العظم القذالي والجافية التي تحتها.
- **subtemporal d.** : **تَخْفِيفُ الضَّغْطِ تَحْتَ الصَّدْغِيِّ**. تخفيف الضغط داخل القحف بفصل قطعة من العظم الصدغي وفتح الجافية التي تحتها.
- **trigeminal d.** : **تَخْفِيفُ الضَّغْطِ عَنِ ثَلَاثِي التَوَائِمِ**. تخفيف الضغط عن جذور العصب ثلاثي التوائم وعقده العصبية.
- deconditioning** : **إِزَالَةُ الإِشْرَاطِ؛ إِزَالَةُ التَكْيُفِ**. إزالة المنعكس الشرطي أو الاستجابة الشرطية.
- decortication** : **تَقْشِيرٌ**. إزالة قسم أو أقسام من قشرة المخ جراحياً.
- decubitus** : **إِسْتَلْقَاءٌ**. حالة أو وضع الاستلقاء.
- **d. acutus** : **النَّاقِبَةُ الحَادَّةُ**. ناقبة أو قرحة الاستلقاء الوبيلة التي تتولد على جهة المريض المشلولة.
- **dorsal d.** : **إِسْتَلْقَاءٌ**. الاستلقاء على الظهر.
- **lateral d.** : **إِضْطِجَاعٌ**. الاستلقاء على الجنب.
- **d. ulcer** : **النَّاقِبَةُ؛ قَرْحَةُ الإِسْتَلْقَاءِ**. القرحة التي تتكون عند استلقاء المريض لفترة طويلة في وضع واحد في مناطق الانضغاط كما يحدث في الشلل.
- **ventral d.** : **إِنْبِطَاحٌ**. الاستلقاء على البطن.
- decussatio (= decussation)** : **تَصَالِبٌ**. (ج: تَصَالِبَاتٌ).
- decussation** : **تَصَالِبٌ**. (ج: تَصَالِبَاتٌ). تعابر بنيتين متناظرتين على شكل X.
- **d. of cranial cerebellar peduncles** : **تَصَالِبُ السُوَيْقَتَيْنِ المُخَيِّخَتَيْنِ القَحْفِيَّتَيْنِ**. تعابر الياف السويقتين المخيخيتين القحفيتين في داخل سقيفة الدماغ المتوسط.
- **d. of fillet (= d. of medial lemnisci)** : **تَصَالِبُ فَيْلِيٍّ**. تصالب الفيل الإنسي.
- **Forel's d.** : **تَصَالِبُ فُورِيل**. التصالب السقيفي البطيني للسبيل الحمراري النخاعي والسبيل الحمراري الشبكي في الدماغ المتوسط.
- **d. of medial lemnisci** : **تَصَالِبُ الأَفْتَلَةِ الإنْسِيَّةِ**. منطقة النهاية الذنبية للنخاع المستطيل حيث تتصالب الالياف الواردة من النواة الإسفينية مع الياف النواة الناحلة عند عبورهما الخط الوسطي قبل أن تتسلق



ومطوياً ويمتد مع المخيخ ليرز إلى داخل القناة الشوكية من خلال الثقب الكبيرة، وقد يترافق ذلك مع بعض التشوهات الأخرى في الجهاز العصبي المركزي مثل السنسنة المشقوقة.

**degeneracy** تَنكُّسِيَّة. عملية التنكس أو حالة التنكس نفسها.

**degenerate** 1. تَنكَّسَ 2. مُتَنكَّس. 1. أصيب بالتنكس 2. شخص مختل عقلياً أو جسدياً أو منحط خلقياً.

**degeneration** تَنكُّس. تردّد من حالة إلى أخرى أوطأ أو أسوأ منها خصوصاً تردي بنية أو شكل أحد الأنسجة أو الأعضاء.

**- ascending d.** تَنكُّسٌ صَاعِد. تنكس ولري يصيب عصباً وارداً ويتقدم تدريجياً نحو النخاع الشوكي أو الدماغ. انظر Wallerian d.

**- axonal d.** تَنكُّسٌ مِحْوَارِي. استجابة الخلية لإصابة محاورها التي تتكون من انحلال الكروماتين المركزي وانحسار نواتها عن المركز.

**- cerebromacular d.** تَنكُّسٌ دِمَاغِيٌّ بَقَعِي. تنكس بعض الخلايا الدماغية وخلايا بقعة شبكية العين.

**- cerebretinal d. (= cerebromacular d.)** تَنكُّسٌ دِمَاغِيٌّ شَبَكَوِي.

**- corticostriatal-spinal d.** تَنكُّسٌ قَشْرِيٌّ مَخْطَطِيٌّ نَخَاعِيٌّ. اعتلال دماغي عدواني يصيب الأشخاص متوسطي العمر يتصف بتنكس جزئي في السبيلين الهرمي وخارج الهرمي مع خرف مترق وضمور العضلات والرعاش والكنع والرزة التشنجية.

**- descending d.** تَنكُّسٌ نَازِل. تنكس ولري في الأعصاب النازلة أو الصادرة يتجه من المركز في الأعصاب نحو المحيط. انظر Wallerian d.

**- fascicular d.** تَنكُّسٌ حَزَمِيٌّ. تنكس العضلات المشلولة بسبب آفة في الخلايا العصبية الحركية في المادة السنجابية للنخاع.

**- gray d.** تَنكُّسٌ سِنْجَابِيٌّ. تنكس مادة النخاع الشوكي البيضاء تفقد فيه نخاعينها فيصبح لونها سنجابياً.

**- hepatolenticular d.** تَنكُّسٌ كَبِدِيٌّ عَدَسِيٌّ. انظر disease, Wilson's

**- neurosomatic d.** تَنكُّسٌ عَصْبِيٌّ جَسَدِيٌّ. تنكس دماغي منتشر ينتج عن نوبات صرعية شديدة ومتلاحقة وقد يتولد عن عوز الأكسجين في الدماغ. ويتصف سريريا بالخرف والتشنج وحالة شبيهة بالباركنسونية.

**- Nissl's d. (= axonal reaction)** تَنكُّسٌ نَيْسِل. تنكس الخلية العصبية بعد قطع أليافها العصبية.

**- primary progressive cerebellar d.** تَنكُّسٌ مَحْبِجِيٌّ أَوَّلِيٌّ مُتَرَقِّق. مرض عائلي يتصف باضطرابات حركية ينتج عن تنكس المخيخ في البالغين بين سن 30-40 عاماً ويترقى تدريجياً حتى نهايته المميتة.

**- retrograde d. (= axonal reaction)** تَنكُّسٌ رُجُوعِيٌّ. سلسلة العمليات التنكسية التي تتم في الخلية العصبية بعد قطع محاورها.

**- secondary d. (= wallerian d.)** تَنكُّسٌ ثَانَوِيٌّ؛ تَنكُّسٌ وُلْرِيٌّ.

**- spongy d. of central nervous system** التَنكُّسُ الإسْفنجِيُّ للجِهَازِ العَصْبِيِّ المَرْكَزِيِّ. حثل المادة البيضاء الوراثي الجسدي في الأطفال الذي يتصف بزوال النخاعين المنتشر مع تشكل فجوات في المادة المخية البيضاء مما يولد مظهراً إسفنجياً مع تخلف عقلي شديد وضخامة الرأس وونى العضلات الرقبية وتشنج الذراع والساق والعمى والموت في حوالي الشهر الثامن عشر من العمر.

**- subacute combined d. of spinal cord** تَنكُّسُ النُخَاعِ المُشْتَرَكِ دُونَ الحَادِ. تنكس العمودين الخلفي والروحشي للنخاع الشوكي ينتج عن عوز الفيتامين B<sub>12</sub>. وهو مرض مترق ويترافق مع فقر الدم الوبيل ويتصف بالمذل والرنح وعدم استقرار المشية واضطرابات عاطفية.

**- transneuronal d.** تَنكُّسٌ عَبْرَ العَصَبُونَاتِ. ضمور بعض العصبونات عند قطع المحاويز الواردة لها أو موت العصبونات التي تستلم منها محاويز واردة.

**- traumatic d.** تَنكُّسٌ رَضَجِيٌّ. تنكس القسم المحيطي من الليف العصبي المقطوع حتى أقرب عقدة رانفير من موقع القطع.

- **Türck's d.** تَنْكُسُ تُوْرُك. تنكس متني ثانوي للسلب العصبية للنخاع الشوكي
- **wallerian d.** تَنْكُسُ وُلْرِي. تنكس شحمي ليف العصبي الذي قطع عن خلية المغذية له.
- **Wilson** Wilson's disease تَنْكُسُ وِلْسُن. انظر Wilson's disease
- **Zenker's d.** تَنْكُسُ زَنْكِر. موات وتنكس هيايني يصيب العضلات المخططة.

**degenerative** 1. تَنْكُسِي 2. مُنْكَس. ما يتصف بالتنكس أو مصاب به.

**delinquent** جَانِح. (ج: جَانِحُونَ). شخص غير ملتزم بالقوانين أو مهمل لواجباته القانونية.

- **juvenile d.** حَدَثُ جَانِح. حدث ينتهك القوانين ويخرقها حسب قوانين الأحداث بينما يعتبر انتهاك البالغين لنفس القوانين جرائم عادية.

**delirium** هَذْيَان. اضطراب عقلي عضوي حاد وعكوس يتصف بعدم القابلية على تركيز الانتباه على المنبهات الخارجية وعدم تناسق التفكير والهذيان وضعف الوعي والتوهم واضطراب النوم وتوهان زمني ومكاني وضعف الذاكرة. وهو يتولد عن اضطراب استقلاب الدماغ بسبب التسمم أو العدوى العامة أو رضح الرأس أو الاضطرابات الاستقلابية أو فشل الكبد أو الكلية.

- **abstinence d.** هَذْيَانُ الْإِمْتِنَاع. هذيان يتولد عن الانقطاع عن تناول الكحول أو المخدرات عند مدمنها.
- **active d.** هَذْيَانُ فَعَال. هذيان يتصف بهياج وفرط الفعاليات النفسية الحركية والتلمل وتنف الاغذية
- **acute d.** هَذْيَانُ حَاد. هذيان مفاجيء وشديد يدوم لفترة قصيرة.
- **d. alcoholicum (= d. tremens)** هَذْيَانُ الْإِمْتِنَاعِ عَنِ الْكُحُول.

- **alcohol withdrawal d. (= d. tremens)** هَذْيَانُ الْإِمْتِنَاعِ عَنِ الْكُحُول: هَذْيَانُ اِرْتِعَاشِي.

- **exhaustion d.** هَذْيَانُ الْإِنْهَاق. هذيان يتولد عن الإجهاد أو عن الاضطرابات التغذوية الاستقلابية.

- **febrile d.** هَذْيَانُ الْحُمَى. الهذيان الذي يرافق الحمى العالية.

- **low d.** هَذْيَانُ هَادِيء. هذيان يتصف بالتخليط الفكري وبطء الفعاليات العقلية من دون هيجان.

- **macromaniacal d. (= macroptic d.)**

هَذْيَانُ الضَّخَامَةِ. توهم المصاب بأن جسمه كله أو بعض أقسامه قد تضخم تضخماً كبيراً.

- **micromaniacal d., microptic d.** هَذْيَانُ الصَّغَارَةِ. توهم المصاب بأن جسمه كله أو بعض أقسامه قد تقلص أو تلاشى كلياً.

- **organic d.** هَذْيَانُ عُضْوِي. هذيان يتولد عن آفة عضوية في الدماغ.

- **post-traumatic d.** هَذْيَانُ بَعْدَ الرِّضْح. هذيان يتلو إصابة الرأس بالرضح.

- **senile d.** هَذْيَانُ شَيْخُوخِي. متلازمة تصيب الشيوخ متقدمي السن تتصف ببداية حادة وتوهان وتلمل وأرق وهلوسة وقد يترافق ذلك مع الذهان الشيخوخي.

- **toxic d.** هَذْيَانُ تَسْمُمِي. هذيان يتولد عن التسمم بمادة سامة.

- **traumatic d.** هَذْيَانُ رِضْحِي. هذيان يتلو إصابة الرأس الشديدة وقد يظهر المريض لأول وهلة بأنه يقظ ومتنبه ولكنه مصاب بالتوهان الشديد وعيب الذاكرة والتخريف.

- **d. tremens** هَذْيَانُ اِرْتِعَاشِي. هذيان ينتج عن التوقف أو الإقلال من تناول الكحول لدى المدمنين عليه لفترة لا تقل عن عشر سنوات وخصوصاً عندما يكون الإدمان مفرطاً. ويتصف بفرط الفعل العصبي الذاتي كتسرع القلب والتعرق وارتفاع ضغط الدم والارتعاش غير المنتظم والشديد والتوهم والهلوسة وسلوك وحشي هيجاني. ويبدأ هذا الهذيان بعد 2-3 أيام بعد الانقطاع عن الكحول كما انه يدوم لفترة حوالي 3-4 أيام.

**delphinine** دِلْفِينِين. دواء يستعمل خارجياً لتسكين الآلام في الألم العصبي والشلل والروماتزم.

**delusion** تَوَهُم. اعتقاد خاطيء لا يمكن تصحيحه بالمنطق والحجة والمناقشة والإقناع بالرغم من عدم مشاركة الآخرين المحيطين بالمصاب في اعتقاده الخاطيء.

- **autopsychic d.** تَوَهُمٌ نَفْسِيٌّ ذَاتِي. توهم

- الشخص عن أمور تخص جسده وشخصيته ولا تتعلق بالأمور الخارجة عنه.
- **bizarre d.** **تَوْهُمُ التَّفَاهَةِ.** توهم المريض بأنه سخيف وتافه.
- **control d. (= d. of being controlled)** **تَوْهُمُ السَّيْطَرَةِ.** توهم المريض بوجود شخص أو قوة خارجية مؤثرة تسيطر عليه وعلى كل أفكاره ومشاعره وأعماله.
- **depressive d.** **تَوْهُمُ اِكْتِنَابِي.** توهم مترافق مع مزاج كئيب مولد عن الشعور بأنه مضطهد بسبب عدم كفاءته أو أخطائه ويتولد أحياناً عن التوهم بالإصابة بأحد الأمراض أو بالفقر.
- **encapsulated d.** **تَوْهُمُ مُحْفَظ.** توهم ذاتي ليس له أي تأثير على سلوك الفرد.
- **expansive d. (= d. of grandeur)** **تَوْهُمُ العِظَمَةِ.**
- **d. of grandeur (= grandiose d.)** **تَوْهُمُ العِظَمَةِ.** توهم الشخص المبالغ بأنه مهم أو ذو سلطة أو معرفة فائقة أو أن له تأثيراً على شخص كبير متنفذ أو له علاقة حميمة معه أو أنه جميل الشكل وجذاب لدرجة لا تضاهى ولا تقاوم.
- **d. of guilt** **تَوْهُمُ الذَّنْبِ.** التوهم بالمسؤولية عن أي أذى أو شقاء يصيب الآخرين بسبب أخطائه السابقة.
- **infidelity d.** **تَوْهُمُ الخِيَانَةِ.** التوهم بخيانة الزوجة أو الرفيق الجنسي له.
- **d. of influence** **تَوْهُمُ السَّيْطَرَةِ.** التوهم بوجود قوى خارجية تسيطر على أفعاله ولا يمكنه مقاومتها.
- **mood congruent d.** **تَوْهُمُ مُنْسَجِمٍ مع المِزَاجِ؛** توهم مترافق مع المزاج. توهم يظهر كعرض لمزاج الشخص المضطرب.
- **mood incongruent d.** **تَوْهُمُ غَيْرِ مُنْسَجِمٍ مع المِزَاجِ.** توهم يظهر كعرض لاضطراب نفسي.
- **d. of negation (= nihilistic d.)** **تَوْهُمُ العَدَمِ.**
- **nihilistic d.** **تَوْهُمُ عَدَمِي؛ تَوْهُمُ اِنْكَارِي.** توهم مكتب يتصف بأن النفس أو الجسد أو جزء منهما أو الأشخاص الآخرين أو حتى العالم كله توقف عن الوجود أو غير موجودين أصلاً.
- **paranoid d's.** **أَوْهَامُ زَوْرَانِيَّةٍ.** توهم العظمة أو توهم الاضطهاد.
- **persecution d.** **تَوْهُمُ الإِضْطِهَادِ.** توهم الشخص بأنه مضطهد مهاجم أو ملاحق أو مغشوش أو متآمر عليه.
- **persecutory d. (= persecution d.)** **تَوْهُمُ الإِضْطِهَادِ.**
- **d. of poverty** **تَوْهُمُ الفَقْرِ.** توهم الشخص بأنه فقير المال والحال أو أنه سيصبح كذلك عاجلاً.
- **d. of reference** **تَوْهُمُ العِلاقَةِ.** توهم المريض وقناعته بوجود علاقة نوعية خاصة بين الأحداث الجارية حوله وتصرفات الآخرين كأنها تعنيه مباشرة ولها مغزى يشير إليه شخصياً.
- **d. of sin (= delusion of guilt)** **تَوْهُمُ الخَطِيئَةِ.**
- **somatic d.** **تَوْهُمُ جَسَدِي.** توهم المصاب بوجود تغير في أحد أعضاء جسم المصاب أو في وظائفه.
- **systematized d's.** **أَوْهَامُ مُتْرَابِطَةٍ.** مجموعة من الأوهام مجتمعة ومنسقة حول موضوع خاص.
- **unsystematized d's.** **أَوْهَامُ غَيْرِ مُتْرَابِطَةٍ.** أوهام غير منطقية ومتفرقة وغير مترابطة ومغلوبة.
- خَرْف.** (ج: خَرْفُونَ). **dement (= demented)** شخص مصاب بالخرف.
- خَرْفٌ.** اضطراب عقلي عضوي **dementia** يتصف بفقدان عام للنشاط الفكري الذي يشمل وهن الذاكرة وضعف التفكير المجرد وعدم التحكم العقلي مما يولد تغييراً في الشخصية. ولا يتولد أي من هذه الاضطرابات عن تغييم الوعي (كما هو في الهذيان) أو الاكتئاب ولكنه يتولد عن إصابة عضوية أو وظيفية مخية مختلة.
- **alcoholic d.** **خَرْفٌ كُحُولِي.** خرف يتولد عن الإدمان الطويل والمفرط للكحول.
- **Alzheimer's d.** **خَرْفُ أَلْزَهِائِمِرٍ.** انظر **disease, Alzheimer's**
- **Binswanger d.** **خَرْفٌ بِنْسْوَانْغِرٍ.** خرف تنكسي يبدأ قبل الشيخوخة وينتج عن زوال النخاعين من مادة الدماغ البيضاء تحت القشرية وتصاحبه تغيرات تصلبية في الأوعية الدموية الدماغية.
- **boxer's d. (= punch-drunk encephalopathy)** **خَرْفُ المُلَاكِمِينَ.** خرف أشد

من الاعتلال الدماغى الرضحى يتولد من تراكم الاضطرابات الدماغى ويتصف بالنسابة وبطء التفكير وعسر التلفظ وبطء واختلال الحركة وخصوصاً فى السابقين.

- **dialysis d.** خَرْفُ الدِّيَالِ. خرف يصيب المرضى الذين يعالجون بديال الدم لمدة طويلة (أكثر من ثلاث سنوات) فيولد اعتلالاً دماغياً يتصف بالرتة (عسر التلفظ) وحيسة التسمية والخرف والانتفاض العضلى الرمعى ونوبات الصرع الكبير والذهان وقد ينتج كل ذلك عن وجود نسبة عالية من أيونات الألمنيوم فى محلول الديال.

- **epileptic d.** خَرْفُ الصَّرْعِ. تردُّ عقلى وفكرى مترقُّ يحصل فى بعض حالات الصرع وقد ينتج عن تنكس العصبونات المولد عن الاضطرابات الدورانية أثناء نوبات الصرع.

- **hydrocephalic d.** خَرْفُ مَوْهِ الرَّأْسِ. الخرف الذى يتولد عن موه الرأس المزمن.

- **infantile d.** خَرْفُ طِفْلِيّ. اضطراب تنموى دماغى يولد زهان الأطفال بعد سنتين أو ثلاث من التنامى السوى ويتصف بعسر التلفظ واضطراب عاطفى وسلوكى وبعلاقة سيئة مع الآخرين وعادة ما يترافق مع فرط الحركة والخرف والتردى الفكرى.

- **multi-infarct d.** خَرْفُ مُتَعَدِّدِ الإِحْتِشَاءَاتِ. خرف يتطور تدريجياً ويتصف بنوبات متتالية موزعة فى مناطق وظيفية محددة من الجهاز العصبى وينتج عن اختلالات وعائية دماغية.

- **d. myoclonica** خَرْفُ الرِّمَعِ العَضَلِيّ. خرف يحدث فى الرمع العضلى المتعدد.

- **paralytic d. (= paresis, general)** خَرْفٌ شَلَلِيّ.

- **d. paranoides (= schizophrenia, paranoid)** فَصَامٌ رَوْرَانِيّ.

- **d. praecox (= schizophrenia)** خَرْفٌ مَبْتَسِرٌ؛ فَصَامٌ.

- **presenile d.** خَرْفٌ كَهْلِيّ. خرف تنكسى أولى يبدأ فى سن مبكرة قبل الشيخوخة وهو من نمط الزهايمر.

- **primary degenerative d.** خَرْفٌ أُولِيّ

تَنكُسيّ. خرف ذو بداية مخاتلة يتطور تدريجياً ويحدث دائماً بعد سن الخمسين ويشمل الخرف قبل الكهلى والخرف الشيخوخى.

- **d. pugilistica (boxer's d.)** خَرْفُ إِرْتِجَاجِ الدماغ. الخرف الذى ينتج عن إصابة الرأس بضربات متكررة مع ارتجاج المخ كما يحصل للملاكمين.

- **secondary d.** خَرْفٌ ثَانَوِيّ. خرف يحصل بسبب عوامل خارجية كإصابات الرأس والتسمم والعدوى.

- **semantic d.** خَرْفٌ دَلَالِيّ؛ خَرْفٌ دلالة الرموز. خرف يتصف بعدم شعور الشخص بالإحساسات العاطفية كالحب والكراهية والحزن والخجل والغرور والعزة والكرامة.

- **senile d.** خَرْفٌ شَيْخُوخِيّ. خرف تنكسى أولى يصيب المريض فى سن الشيخوخة ويتصف بتردى القوى العقلية والمقدرة على القراءة والكتابة والكلام وبالضمور العام.

- **toxic d.** خَرْفٌ تَسْمُمِيّ. خرف يتولد عن التعرض المزمّن لأحد السموم.

- **Wernicke's d. (= presbyophrenia)** خَرْفٌ فِرْنِيكِيّ؛ خَرْفٌ شَيْخُوخِيّ.

**demoniac** مَفْسُوس. الاعتقاد القديم بأن الجنون يتولد عن تملك الشياطين لنفس المصاب.

**demonomania** هَوَسُ الشَّيَاطِينِ. توهم المصاب بأن الشياطين تتملكه.

**demonophobia** رُهَابُ الشَّيَاطِينِ. الخوف من الشياطين.

**demyelinate** أزال الميالين. أزال الميالين أو النخاعين من الأعصاب.

**demyelination** زَوَالُ المِيَالِينِ؛ إِزَالَةُ المِيَالِينِ؛ إزالة النخاعين. إتلاف النخاعين أو إزالته أو فقدانه من الأعصاب.

**demyelination (= demyelination)** زَوَالُ المِيَالِينِ؛ إِزَالَةُ المِيَالِينِ؛ إزالة النخاعين.

**denarcotize** مَنَعَ المُخَدِّرِ. منع العقار عن المريض عند علاج المدمنين.

**dendric (= dendritic)** تَعَصُّبِيّ؛ مَنَعَصُنْ.

**dendriceptor** مُسْتَقْبَلَةُ التَعَصُّبِ. نقطة

حساسة في نهاية أحد فروع التَغصَّن يمكن تنبيهها بنهايات محوار عصبون آخر.

**dendriform** مُتَغصَّن. متفرع وشبيه بالأغصان.

**dendrite** تَغصَّن. (ج: تَغصَّنَات). أحد

الامتدادات الهيولية الخيطية الشكل للعصبون. وهو يشبه شكل المحوار في العصبونات الأحادية والثنائية الأقطاب أما في العصبونات متعددة الأقطاب فإنه يمتد ويتفرع مثل أغصان الشجر ويكون عادة معظم السطح التقبلي للعصبون.

**dendritic** تَغصَّنِي: مُتَغصَّن. 1. متفرعة مثل الأغصان 2. تمتلك تغصنات.

**dendron (= dendrite)** تَغصَّن.

**denervate** يُزِيلُ التَغصِيب. يزيل التعصيب من النسيج أو العضو.

**denervation** إِزَالَةُ التَغصِيب. إزالة التعصيب من العضو أو النسيج بقطع العصب أو تدميره.

**denial** إنْكَار. وسيلة دفاعية يدفع فيها الشخص الحقائق المؤلمة أو الكريهة بعيداً عن وعيه فلن يشعر بها.

**dentalgia (= toothache)** أَلَمُ الأَسْنَان.

**dentatothalamic** مُسْتَنِيٌّ مَهَادِي. متعلق بالنواة المسننة والمهاد.

**dentatum (= nucleus dentatus)** النَوَاةُ المُسَنَّنَةُ.

**dependence** 1. اِغْتِمَاد 2. تَغْوِيل. حالة الانكال على العقار والاضطرار إلى تناوله باستمرار أو بفترات متقطعة للشعور بتأثيره النفسي المناسب أو للوقاية من تأثير الحرمان منه.

**- emotional d. (= habituation)** تَغْوِيلٌ عَاطِفِيٌّ: تَعَوُّد. تعاطي العقار للتفريج عن الكرب النفسي والقلق الذي يولده الحرمان منه.

**- physiological d.** تَغْوِيلٌ فِيزِيُولُوجِيٌّ. تعاطي العقار لاجتناب تأثير الحرمان منه.

**- psychoactive substance d.** التَغْوِيلُ عَلَي المَادَّةِ المُؤَثِّرَةِ نَفْسِيًّا. سوء استعمال الادوية المؤثرة نفسياً والتي تولد أعراض التحمل أو الامتناع.

تَغْوِيلٌ (- psychological d. (= emotional d.)) نَفْسِيٌّ: تَغْوِيلٌ عَاطِفِيٌّ.

**- substance d.** التَغْوِيلُ عَلَي الدَوَاء. التحويل على أحد الادوية المولدة لأعراض التعود أو الامتناع واستعماله لفترة طويلة.

**depersonalization** تَبَدُّدُ الشَّخْصِيَّة. فقدان حس معرفة الشخص لذاته أو لجسمه أو لجزء منه وشعوره بالاغتراب عن جسمه وعدم الشعور بسيطرته على أفعاله وأقواله.

**depolarization** 1. زَوَالُ الإِسْتَقْطَاب

2. إِزَالَةُ الإِسْتَقْطَاب. عملية إزالة الاستقطاب أو معادلتها من النسيج المستقطب كالعصب والعضل. ويستعمل الاصطلاح في فيزيولوجيا الأعصاب للدلالة على عكس استقطاب جهد الراحة من غشاء العصب أو العضل عند تنبيههما.

**depressant** 1. مُخَمِّد 2. مُكْتَبِب. 1. عامل

يقلل الفعالية الوظيفية للعضو أو النسيج أو للجهاز العصبي المركزي 2. عامل يقلل الفعاليات الحيوية في الجسم بصورة عامة ويولد الارتخاء العضلي والتعرق الغزير.

**depressed** 1. مُكْتَبِب 2. مُنْخَسَف 3. مَنْخَفِض.

1. شخص مصاب بالاكتئاب 2. كسر قحفي منخفض أو هابط تحت مستوى العظام المكسور منها.

**depression** 1. اِنْخَسَاف 2. خُمُود 3. اِكْتِنَاب.

1. حفرة أو منطقة هابطة للأسفل 2. هبوط أو قلة الفعالية الوظيفية للعضو أو النسيج 3. حالة نفسية تتصف بهبوط المزاج والحزن واليأس والقنوط. وتختلف درجات الاكتئاب كثيراً من حالة الحزن البسيط إلى حالات الاكتئاب الشديد.

**- agitated d.** اِكْتِنَابٌ الهَيَاجِي. اكتئاب شديد مع هياج نفسي حركي.

**- anaclitic d.** اِكْتِنَابٌ اليَتَم. إفساد التنامي والتطور العقلي والجسدي والاجتماعي للوليد بسبب فقدانه للأمومة وتيممه.

**- endogenous d.** اِكْتِنَابٌ دَاخِلِيٌّ المَنْشَأ. اكتئاب يتولد بسبب عوامل داخلية وليس بأسباب بيئية أو محيطية فيولد التخلف النفسي الحركي والاستيقاظ

- الصباحي المبكر وفقدان الوزن وضعف الاستجابة للمنبهات الخارجية والشعور بالذنب.
- involuntional d. (= melancholia, involuntional) **اِكْتِنَابٌ أَوْبِيٌّ**.
- major d. **اِكْتِنَابٌ كَبِيرٌ**. اضطراب نفسي يتصف بحدوث نوبات اكتئاب شديد مع غياب أو عدم حدوث أية نوبات هوسية أو دون الهوسية.
- neurotic d. **اِكْتِنَابٌ عَصَابِيٌّ**. أي نوع من الاكتئاب غير الذهاني.
- psychotic d. **اِكْتِنَابٌ ذَهَانِيٌّ**. اكتئاب كبير مع خواص ذهانية كالهوس والتوهم والصمات أو الذهول.
- reactive d. **اِكْتِنَابٌ تَفَاعُلِيٌّ**. اكتئاب يتولد عن الحوادث المحيطة المقلقة والكئيبة وهو نوع من الاكتئاب العصابي.
- retarded d. **اِكْتِنَابٌ تَخَلُّفٌ عَقْلِيٌّ**. اكتئاب مع تخلف نفسي حركي.
- situational d. (= reactive d.) **اِكْتِنَابٌ تَفَاعُلِيٌّ**. يُكْتَنَبُ. يولد الاكتئاب.
- depressive**
- depressomotor** **مُخَمِّدُ الْحَرَكَةِ**. عامل يثبط أو يقلل الفعاليات الحركية.
- depressor** **خَافِضٌ**. 1. آلة أو عضو يخفض عضو آخر أو بنية أخرى 2. عصب يؤدي تشبيهه إلى خفض ضغط الدم.
- deprivation** **حِرْمَانٌ**. فقدان أو ضياع أو غياب عضو أو جزء أو فعالية أو عامل يحتاجه الجسم.
- emotional d. **حِرْمَانٌ عَاطِفِيٌّ**. حرمان العلاقات الشخصية المناسبة في المحيط أثناء السنوات الأولى من تطور وتنامي الطفل.
- maternal d. **حِرْمَانٌ أُموميةٌ**. فقدان المبرك للام وحرمان الوليد أو الطفل من رعاية الام وعطفها.
- sensory d. **حِرْمَانٌ حِسِّيٌّ**. حرمان المنبهات الحسية السمعية والبصرية اللمسية التجريبي الذي يولد القلق لدى الكائن (الإنسان أو الحيوان) وفقدان القدرة على التركيز وتنظيم الأفكار والهوس المزعج والبيغض. ومن الممكن أن تحصل أعراض مشابهة لذلك في حالات العزل الانفرادي أو العمى أو الصمم أو الشلل أو حتى في الغرف الانفرادية في المستشفيات.
- thought d. **الْحِرْمَانُ الفُكْرِيٌّ**. توقف سلسلة الأفكار المفاجيء لدى الفرد عند وصوله إلى فكرة مؤلمة أو بغیضة مكتوبة.
- deranencephalia** **انعدام الرأس والعنق**. انعدام الرأس المولد لعيب في دماغ المسيح وفي القسم العلوي من نخاعه الشوكي.
- deranged** **مُخَلَّلٌ**. مختل الوظيفة أو مختل عقلياً.
- derangement** 1. **اِحْتِلَالٌ**; 2. **اِحْتِلَالٌ عَقْلِيٌّ**. 1. تشويش ترتيب أو نظام عضو أو جزء منه 2. اضطراب عقلي.
- derealization** **عَمَهُ الوَاقِعُ**. فقدان الشخص لقدرة إدراكه للعالم الخارجي أو شعور غير حقيقي به.
- derencephalocoele** **قَبِيْلَةٌ دِمَاغِيَّةٌ رَقِيْبِيَّةٌ**. انفتاق الدماغ خلال أحد شقوق الفقرات الرقبية.
- derism, dereism** **وَهْمٌ وَهَلٌّ**. تفكير ونشاط عقلي غير واقعي وخيالي وغير متعقل كما يحصل في التوهم.
- dermatome** **قَطَاعٌ جِلْدِيٌّ**. منطقة جلدية يغذيها عصب حسي وارد من أحد الجذور النخاعية الظهرية.
- dermatophobia** **رُهَابُ الجِلْدِ**. رهاب الإصابة بمرض جلدي.
- dermoid** 1. **جِلْدَانِيٌّ**; 2. **كَيْسَةٌ جِلْدَانِيَّةٌ**. 1. شبيه بالجلد 2. ورم الكيسة الجلدية.
- cranial d. **جِلْدَانِيَّةٌ قَحْفِيَّةٌ**. كيسة جلدية داخل القحف.
- d. cyst** **كَيْسَةٌ جِلْدَانِيَّةٌ**. كيسة جلدية خلقية تتوضع على خطوط انغلاق السطوح الجنينية وقد تكون غالباً في الرأس حول العين والرقبة.
- intramedullary d. **جِلْدَانِيَّةٌ دَاخِلُ النُّخَاعِ**. كيسة جلدية داخل النخاع الشوكي.
- intraspinal d. (= intramedullary d.) **جِلْدَانِيَّةٌ دَاخِلُ النُّخَاعِ**.
- spinal d. (= intramedullary d.) **جِلْدَانِيَّةٌ دَاخِلُ النُّخَاعِ**.
- descendens** **نَازِلٌ**. بنية أو جزء مار من أعلى إلى الأسفل.

- d. cervicalis** عَزْوَةٌ رَقِيئَةٌ. انظر ansa cervicalis
- desensitization** إِزَالَةُ التَّحَسُّسِ. 1. في المعالجة السلوكية هي تعريض المريض سواء بالتصور أو بصورة حقيقية إلى المنبهات المزعجة التي يرهبها وذلك بغرض معالجة القلق والخوف منها 2. تقليل التحسس بإعطاء المريض جرعات صغيرة من المادة الأرجة وزيادتها تدريجياً.
- systematic d.** إِزَالَةُ التَّحَسُّسِ النِّظَامِيّ. معالجة نفسية لإزالة رهاب المريض لأي عامل أو مادة بإعطائه جرعات صغيرة منها مبدئياً سواء بالتصور أو بصورة حقيقية ومن ثم تزداد تدريجياً حتى يشفى المريض من رهابه حتى لأشد الجرعات منها
- desomorphine** دِيَزُومُورْفِين. دواء مسكن مخدر.
- desynchronization** زَوَالُ التَّرَافُضِ. 1. عدم تزامن وعدم تشابه موجات المخطط الكهربائي للدماغ في نصفي كرة المخ بسبب آفة مرضية في أحدهما أو في كليهما 2. نمط المخطط الكهربائي للدماغ الذي تكون موجاته قليلة الارتفاع وسريعة التردد والذي يشاهد في حالات الانتباه والتركيز أو في النوم سريع الحركات العينية.
- desynchronized sleep (= sleep, REM)** نَوْمٌ مُزَالُ التَّرَافُضِ.
- determinism** الحَتْمِيَّة. النظرية التي تقول إن كل أفعال المرء والتغيرات الاجتماعية هي ثمرة عوامل مقررّة لا سلطة للمرء عليها ولا تحدث بمجرد الصدفة.
- psychic d.** الحَتْمِيَّةُ النَّفْسِيَّة. النظرية التي تنص على أن كل الحوادث النفسية للمرء لا تحدث بمجرد الصدفة بل إن لها أسباباً لا شعورية مسبقة ومقررّة ولا سلطة للمرء عليها حتى الطوارئ وعرثات اللسان هي عمليات عقلية مقررّة مسبقاً وحتمية.
- development** تَطَوُّرٌ؛ تَنَامِيٌّ؛ نُشُوءٌ. عملية النمو والتمييز في الكائنات والخلايا والأنسجة والأعضاء.
- cognitive d.** تَنَامِيٌّ الإِسْتِعْرَاف. عملية تنامي الذكاء والتفكير الواعي والمجرد وعملية حل المشاكل التي تبدأ منذ الطفولة.
- psychosexual d.** التَنَامِيُّ النَّفْسِيُّ الجِنْسِيُّ. عملية التنامي الجنساني خلال دورة حياة الفرد التي تتأثر بالعوامل البيولوجية والاجتماعية والبيئية والثقافية والعاطفية منذ فترة قبل الولادة وعبر دورة حياته ويمر هذا التنامي من الطفولة حتى البلوغ بالطور الفموي ثم الشرجي ثم التناسلي.
- psychosocial d.** التَنَامِيُّ النَّفْسِيُّ الإِجْتِمَاعِيُّ. تنامي شخصية الفرد واكتسابه خبرة تكوين المواقف والعلاقات الاجتماعية
- deviant** مُنْحَرَفٌ؛ شَاذٌ. شخص غير سوي أو حالة مختلفة عن الحالة السوية أو المعيارية.
- sexual d.** مُنْحَرَفٌ جِنْسِيٌّ. شخص شاذ جنسياً.
- deviation** انْحِرَافٌ. شذوذ عن المقاييس المعيارية أو السوية.
- sexual d.** انْحِرَافٌ جِنْسِيٌّ. شذوذ جنسي.
- skew d.** انْحِرَافٌ تَجَانُفِيٌّ. دوران العين للأسفل وللداخل على جهة الإصابة المخيخية وإلى الأعلى والخارج على الجهة الثانية.
- dextimide** دِكْسِيْتِيْمِيد. دواء يستعمل لعلاج الباركنسونية.
- deximafen** دِكْسِيْمَافِن. دواء مضاد للاكتئاب.
- dextroamphetamine** دِكْسِتْرُوْ أُمْفِيْتَامِين. دواء منبه يستعمل في علاج الاكتئاب والنوم الانتيابي وفرط حركية الأطفال والسمنة الخارجية المنشأ وهو يعمل مثل الأمفيتامين ولكنه أشد منه.
- dextrocerebral** يَمِينِيَّةُ المَخ. ذو مخ فيه نصف الكرة اليمينية هي السائدة.
- dextromanual** مَتَفُوقُ اليَدِ اليميني؛ أَيْمَنُ اليَدِ. شخص يده وذراعه اليمينيتان أنشط وأكثر مهارة من نظيرتيهما اليساريتين وأكثر منهما استعمالاً.
- dextropedal** مَتَفُوقُ السَاقِ اليميني؛ أَيْمَنُ القَدَمِ. شخص يستعمل قدمه اليمنى أكثر من اليسرى ويفضلها عليها.
- diadochokinesia** تَنَاقُوبِيَّةُ الحَرَكَاتِ. وظيفة إيقاف دفعات عصبية حركية وتعويضها مباشرة

بدفعات حركية معاكسة لها تماماً مما يولد حركات تناوبية مثل كب وبسط الذراع بصورة متناوبة.

**diadochokinesis (= diadoc-hokinesia)** تَنَاوُبِيَّةُ الْحَرَكَاتِ.

**diaphemetric** بِقِيَاسُ حِسِّ اللَّمْسِ. متعلق بقياس حس اللمس.

**diaphemetry** قِيَاسُ حِسِّ اللَّمْسِ. قياس إدراك حس اللمس وتمييزه.

**diaphoresis** التَعَرُّقُ الغَزِيرُ. التعرق وخصوصاً التعرق الغزير.

**diaphragmalgia** أَلَمُ الحِجَابِ. ألم الحجاب الحاجز.

**diaphragma sellae** حِجَابُ السُّرْجِ. حجاب السرج التركي، طية حلقيية الشكل من الأم الجافية تغطي السرج التركي وتحوي فتحة صغيرة لمرور قمع الغدة النخامية.

**diaphragmodynia (= diaphragmalgia)** أَلَمُ الحِجَابِ.

**diaschisis** إِفْرَاقٌ عَصَبِيٌّ. فقدان الفعالية الكهربائية والوظيفية لقسم من الجسم بسبب إصابة دماغية وبالرغم من بُعده عن موقع الإصابة الدماغية المسببة لهذا الخلل إلا أنه مرتبط به ارتباطاً عصبياً.

**diastematocrania** اِنْتِشَاطُ القَحْفِ. شق طولي خلقي في القحف.

**diastatomyelia** اِنْتِشَاطُ النُّخَاعِ. انشطار النخاع الشوكي طولياً وخلقياً بواسطة شويكات عظمية أو رباط ليفي ويحاط كل من النصفين بكيسة جافية منفصلة و يترافق هذا العيب عادة مع السنسنة المشقوقة.

**diastomyelia (= diastatomyelia)** اِنْتِشَاطُ النُّخَاعِ.

**diataxia** رَنَحٌ مُزْدَوِجٌ. رنح يصيب جهتي الجسم.

**- cerebral d. (= paralysis, infantile cerebral ataxic)** شَلَلٌ مُخِّيٌّ رَنَحِيٌّ طِفْلِيٌّ.

**diathesis** أَهْمِيَّةٌ. حالة استعداد الجسم وبنيته للاستجابة بطريقة خاصة لبعض المنبهات

الخارجية وهذا ما يجعله معرضاً لبعض الأمراض المعينة بصورة خاصة.

**diazepam** دِيَاذِيْبَامٌ. دواء يستعمل كمسكن ومرخ للعضلات الهيكلية وكمضاد للاختلاج والهذيان الارتعاشي وأعراض الامتناع عن الكحول ويستعمل عن طريق الفم أو بالحقن في العضلات أو بالوريد.

**dicephalous, dicephalus** ذُو رَأْسَيْنِ. مسيخ ذو رأسين.

**dicephaly** اِرْتِدَوَاجُ الرُّأْسِ. حالة المسيخ ذي الرأسين وهي عيب خلقي.

**diencephalon** الدِّمَاغُ البَيْنِيٌّ. القسم الذنبى من الدماغ المقدم الذي يحوي البطين الثالث ويربط الدماغ المتوسط مع نصفي كرة المخ ويقسم التلم الوطائي كل نصف جانبي منه إلى قسم ظهري يتكون من فوق المهاد والمهاد الظهري والمهاد التالي والى قسم بطني يتكون من المهاد البطني (تحت المهاد) والوطاء.

**digitalgia** أَلَمُ الأصَابِعِ. ألم في الأصابع.

**dimercaprol** دِيْمَرْكَابْرُولٌ. دواء يستعمل كمضاد للتسمم بالزرنيخ والذهب والزنثيق كما أنه يستعمل في علاج التتسكس الكبدى العدسى.

**diphallia** اِرْتِدَوَاجُ القَضِيبِ. وجود قضيبين لدى الشخص.

**diphallus** قَضِيبٌ مُزْدَوِجٌ. قضيب مضاعف.

**diphenhydramine** دِيْفِنِهَيْدْرَامِينٌ. دواء مسكن ومضاد للهستامين ومضاد للفعل الكوليني وللتشنج.

**diplegia** شَلَلٌ مُزْدَوِجٌ. شلل يصيب الأعضاء المتماثلة على جهتي الجسم.

**- atonic d.** شَلَلٌ وَأَنْ مُزْدَوِجٌ. شلل مزدوج في الرضع يتصف بنقص التوتر.

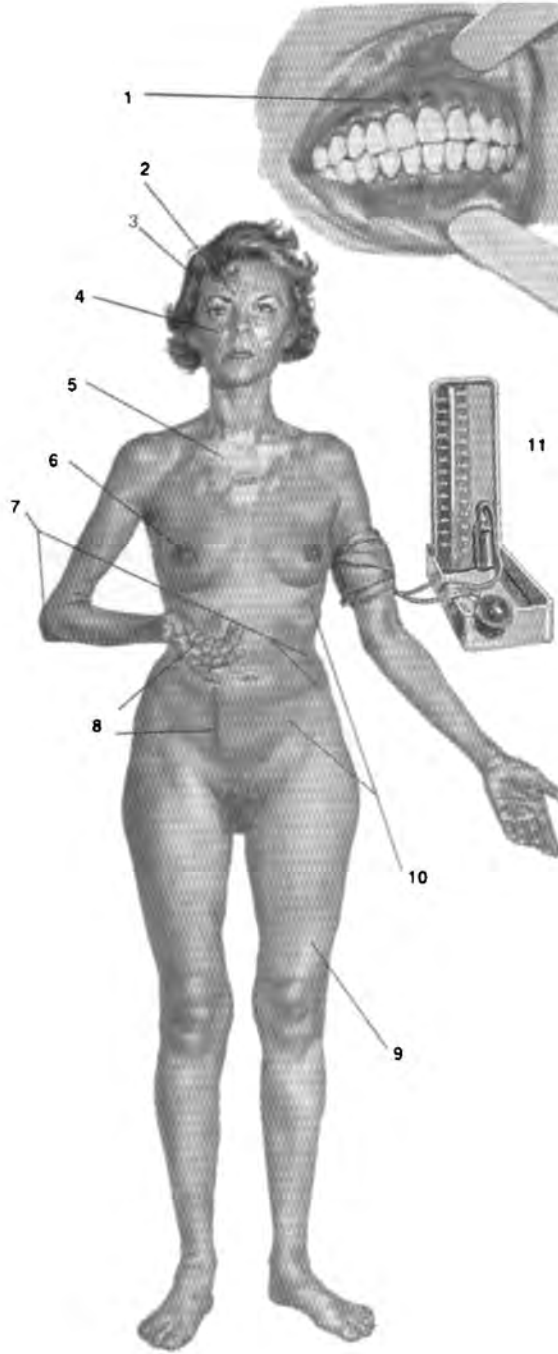
**- atonic-astatic d. (= atonid d)** شَلَلٌ وَأَنْ لا وَقُوفِيٌّ مُزْدَوِجٌ.

**- cerebellar d.** شَلَلٌ مُخَيَّجِيٌّ مُزْدَوِجٌ. شلل مخي ولكن تظهر فيه علامات وأعراض الشلل المخي أكثر من علامات الشلل المخي.



- cerebral d. (= spastic d.) شَلَلٌ مُخِّيٌّ مُزْدَوِجٌ.
- congenital facial d. (= syndrome, Mobius) شَلَلٌ وَجْهِيٌّ خَلْقِيٌّ مُزْدَوِجٌ.
- facial d. شَلَلٌ وَجْهِيٌّ مُزْدَوِجٌ. شلل جهتي الوجه.
- infantile d. (= palsy, birth) شَلَلٌ الْوِلَادَةِ.
- masticatory d. شَلَلٌ مَضْغِيٌّ مُزْدَوِجٌ. شلل كل العضلات التي تشارك في عملية المضغ.
- spastic d. (= disease, Little's) 1. شَلَلٌ تَشَنُّجِيٌّ مُزْدَوِجٌ 2. شَلَلٌ سَفَلِيٌّ تَشَنُّجِيٌّ.
- diplopia شَفَعٌ: إزْدَوَاجُ الرُّؤْيَةِ. رؤية صورتين للجسم الواحد.
- dipsomania (= alcoholism) هَوَسُ الشُّرْبِ: الكحولية.
- dipsophobia رَهَابُ الشُّرْبِ: رَهَابُ الكُحُولِ. الخوف من تناول الكحول.
- disability عَجَزٌ. عدم المقدرة على العمل الفكري أو الجسمي بطريقة سوية.
- disc قُرْصٌ. (ج: أقراص). انظر disk.
- discharge 1. نَجِيحٌ 2. تَفْرِيعٌ 3. خُرُوجٌ: إِخْرَاجٌ. 1. مادة محررة 2. تفريغ كهربائي 3. تحرير أية مادة أو إبرازها.
- epileptic d. تَفْرِيعٌ صَرَغِيٌّ. تفريغ كهربائي مرضي لعصبونات في الجهاز العصبي المركزي يشير إلى حدوث نوبة صرعية.
- nervous, d. (= neural d.) تَفْرِيعٌ عَصَبِيٌّ. الاستثارة المنتشرة التي يولدها تنبيه أحد المراكز العصبية المركزية.
- discrimination تَفْطِيمٌ. المقدرة على التعرف على الفروق الكمية أو النوعية بين منبهين حسيين أو أكثر وعادة ما يؤدي ذلك إلى استجابة تفريقية خاصة لكل منهما حسب الفروق المميزة.
- one point d. تَمْيِيزُ النُقْطَةِ الْوَاحِدَةِ. المقدرة على تعيين موقع تنبيه إحدى النقاط على سطح الجسم.
- pitch d. تَمْيِيزُ النَغْمِ. المقدرة على تمييز أي تغيير في سرعة تردد الصوت عند سماعه.

- sensory d. تَمْيِيزٌ حِسِّيٌّ. المقدرة على التفريق بين مختلف المنبهات الحسية كميًا ونوعيًا.
- tactile d. تَمْيِيزٌ لَمْسِيٌّ. المقدرة على تمييز مختلف أنواع ودرجات شدة حس اللمس كاللمس الناعم أو الخشن الذي ينبه الجلد.
- two-point d. تَمْيِيزُ النُقْطَتَيْنِ. 1. المقدرة على تمييز حس تنبيه نقطتين لسطح الجسم في وقت واحد 2. أصغر بعد بين النقطتين المنبهتين الذي يمكن أن يميزه الشخص.
- discus (= disc) قُرْصٌ.
- isidiadochokinesia (= dysdiadochocinesia) خَلَلٌ تَنَاوُبِيَّةُ الحَرَكَاتِ. دَاءٌ. (ج: أدواء); مَرَضٌ (ج: أمراض). حالة انحراف أو ابتعاد أو تغير بنية أو وظيفة أحد أقسام الجسم أو أعضائه أو أجهزته عن حالاته السوية والذي يولد أعراضاً وعلامات خاصة.
- Addison's d. دَاءٌ أَدِيسُونٌ. مرض ينتج عن سل الغدة الكظرية أو مرضها المناعي الذاتي والذي يولد هبوط ضغط الدم وفقدان الوزن والشاهية للطعام (القهم) والورنى العام وفرط انصبغ الجلد الميلاني.
- Alexander's d. دَاءُ الْكُسَنْدَرِ. حثل المادة البيضاء في الأطفال ويتصف بوجود مادة حمضة (يوزينية) على سطح الدماغ وحول أوعيته الدموية مما يؤدي إلى تضخمه.
- Alzheimer's d. دَاءُ الزُّهَامِيْمِرِ. مرض دماغي تنكسي مترق غير معروف السببيات يتصف بضمور شامل للقشرة المخية مع تغيرات مرضية نسجية خاصة تسمى «اللويحات الشيخوخية»، ويظهر أن معظم الخلايا المتكسفة هي خلايا كولينية الفعل. وأهم العلامات الأولية للمرض هي بعض اضطرابات الذاكرة وتغير الشخصية ثم تسوء الأعراض تدريجياً حتى الخرف خلال 5-10 سنوات وقد يبدأ المرض في أي سن وهو شبيه بالهرم الشيخوخي الذي يظهر بعد سن الخامسة والستين. ويصيب هذا المرض النساء ضعف ما يصيب الرجال.
- Aran-Duchenne d. ضُمُورٌ عَضَلِيٌّ نَحَاعِيٌّ. انظر atrophy, spinal muscular.
- autoimmune d. دَاءُ المَنَاعَةِ الذَاتِيَّةِ: دَاءٌ



#### disease, Addison

علامات وأعراض فشل الكظر الأولي (داء أديسون) الذي يتولد عن ضمور قشرة الكظر أو إصابتها بداء السل: (1) انصبغ الغشاء المخاطي (2) انصبغ الجلد (3) اسوداد الشعر (4) النمش (5) البهق (6) زيادة صبغ الحلمة (7) زيادة صبغ مناطق الاحتكاك (8) ترسب الصبغ في بعض المناطق وفي ندبات الجروح (9) ضعف العضلات (10) فقدان الوزن والهزال والقيء والإسهال (11) انخفاض ضغط الدم.

- مَنِيْعٌ لِلذَّاتِ. اضطراب يتولد عن الاستجابة المناعية للمستضدات الذاتية ويشمل أمراضاً عديدة مثل الذاب الحمامي والتهاب المفاصل الروماتزمي.
- Behcet's d. (= syndrome, Behcet's) دَاءٌ بِهَجْتِ.
- Billroth's d. دَاءٌ بِيْلرُوْث. انفتاق السحايا الدماغية خلال كسر في القحف مع تمزق العنكبوتية.
- Bourneville's d. (= tuberous sclerosis) دَاءٌ بُورْنفِيل: التصلب الحدبي.
- Buerger's d. (= thromboangiitis obliterans) دَاءٌ بُورْغِر.
- Canavan's d. دَاءٌ كَنْفَان. تنكس الجهاز العصبي المركزي الإسفنجي.
- central core d. of muscle دَاءُ اللُّبِ المَرْكَزِيّ للعَضَل. داء وراثي جسدي سائد يتصف بوثى عضلي شديد يوقف تنامي العضلات في الأطفال ولكنه يزول حوالي سن السادسة ويمكن الطفل من السير بعد ذلك بصورة طبيعية.
- Charcot's d. (= arthropathy, neuropathic) دَاءٌ شَارْكَوْت: اعتلال المفاصل العصبي المنشأ.
- Charcot's-Marie-Tooth d. (= progressive spinal muscular atrophy) التهاب شَارْكَوْت - مَارِي - تُوْث: الضمور العضلي الشوكي المترقي.
- Creutzfeldt-Jakob d. دَاءٌ كْرُوْتزْفِلْد - جَاكوب. داء معدي ومميت وهو اعتلال دماغي إسفنجي يحدث في متوسط العمر مع تنكس جزئي للجهاز العصبي الهرمي وخارج الهرمي مع خرف مترق وضمور العضلات والرعاش والكنع والرثة التشنجية.
- dancing d. (= choreomania) هَوَسٌ رَقْصِيّ.
- David's d. دَاءٌ دَيْفِيد. سل السيساء.
- Dejerine-Sotta d. دَاءٌ دِيْجِيرِين - سُوْتَا. اعتلال عصبي ضخامي خلالي وراثي.
- demyelinating d. دَاءٌ زَوَالِ النُّخَاعِيْن. أبة حالة مرضية تتصف بتهتك النخاعين وزواله.
- Devic's d. (= neuromyelitis optica) التهاب النخاع والعصب البصري؛ دَاءٌ دِيْك.
- Erb-Charcot d. (= Erb's spastic paraplegia) شلل إرب السفلي التشنجي؛ دَاءٌ إِرْب - شَارْكَوْت.
- Erb-Goldflam d. (= myasthenia gravis) الوهن العضلي الوبيل؛ دَاءٌ إِرْب - غُولْدْفَلَام.
- Erb-Landouzy d. (dystrophy, muscular) حَثَلٌ عَضَلِيّ؛ دَاءٌ إِرْب - لَانْدُوْرِي.
- Eulenburg's d. (= paramyotonia congenita) داء التشنج العضلي التوتري الخلقي؛ دَاءٌ أُولْنِبِرْغ.
- extrapyramidal d. دَاءٌ خَارِجُ الهَرْمِيّ. أحد الاضطرابات السريرية التي تتصف بحركات لاإرادية شاذة ويتغير التوتر العضلي واضطرابات الوضع وتنتج عن إصابة السبيل خارج الهرمي وتشمل أمراض الباركنسونية والرقص والكنع.
- Fabry's d. دَاءٌ فَابْرِي. مرض وراثي مرتبط بالصبغي X وهو مرض استقلابي يؤثر على الجهازين البولي والقلبي الوعائي ويولد أعراضاً متعددة في كل الجسم ومنها الأعراض العصبية التي تشمل الألم المحرق في الراحة والأخمص والبطن ومذل اليدين والقدمين المزمن ومرض الأوعية الدماغية مع بقاء النمو وتخلف البلوغ.
- Farber's d. دَاءٌ فَارْبِر. مرض استقلابي يتصف بأعراض جسمية عديدة ومنها التخلف النفسي الحركي.
- focal d. دَاءٌ بُؤْرِي. داء متوضع في منطقة محدودة من الجسم.
- functional d. دَاءٌ وَظِيفِيّ. داء يؤدي إلى اختلال إحدى الوظائف أو أكثر من دون أية تغيرات عضوية.
- Gaucher's d. (= glucosylceramide lipidosis) الشُّحَامُ الغْلُوْكَوْرِيْل سِيرَامِيدِي؛ دَاءٌ كُوْشُرُو. داء استقلابي يتصف بالشحام بسبب ترسب الغلوكوسبروزيد في الكبد والطحال والعقد اللمفية والتنقي، وهناك عدة أنواع منه أحدهما النوع الحاد الطفلي الاعتلالي العصبي الذي يتصف بتضخم الكبد والطحال وتلف الجهاز العصبي المركزي ويؤدي إلى الموت خلال عام واحد وهناك النوع الطفلي دون

الاعتلال العنقودي الذي يشبه النوع الأول ولكنه يتطور ببطء نسبياً.

- Gerlier's d. (= endemic paralytic vertigo) دَاءُ غَزَلِيرٍ؛ دَوَارٌ شَلَلِيٌّ مَتَوَطَّنٌ.

داء يصيب الفلاحين وعمال الإسطبلات يتصف بالدوار وجحوظ العين واضطرابات حركية وقد ينتج عن التهاب العصب الدهليزي.

- hereditary d. دَاءٌ وِرَاثِيٌّ. مرض ينتقل وراثياً من الآباء للأبناء.

- heredoconstitutional d. دَاءٌ وِرَاثِيٌّ بِنُيُويٍّ. حالة مرضية وراثية لا تتطور وغير مترقية.

- heredodegenerative d. دَاءٌ وِرَاثِيٌّ تَنَكُّسِيٌّ. داء وراثي يصيب الجهاز العصبي المركزي ويتصف بفقدان أنسجة عصبية معينة.

- hydatid d. الدَاءُ العُدَارِيٌّ. داء مُعْدِي ينتج عن الإصابة ببرقات المشوكة الحبيبية ويولد أكياساً تتضخم تدريجياً ويمكن أن تصيب الدماغ أو النخاع الشوكي.

- hydrocephaloid d. الدَاءُ الشَّبِيهِ بِمَوْه الرِّاسِ. حالة تشبه موه الرأس ولكن مع انخساف اليافوخ الشديد بسبب الإسهال أو مرض ضموري آخر مع التجفاف.

- idiopathic d. دَاءٌ مَجْهُول السَّبَبِ. داء غير ناتج عن مرض آخر ولا يعرف له سبب ظاهر.

- Krabbe's d. دَاءُ كِرَابِبٍ. مرض استقلابي يبدأ في الطفولة بالهيجوية والصم وتلوهما نوبات توترية واختلاجات وشلل رباعي ثم العمى والصمم وصعوبة البلع وتردي عقلي مترقي وبترافق ذلك كله مع زوال النخاعين الدماغيين المترقي ووجود جسيمات كروية في المادة البيضاء.

- Kuf's d. (= amaurotic idiocy) دَاءُ كُوفٍ؛ البَلَاهَةُ الكَمَنِيَّةُ.

- Kugelberg-Welander d. (= hereditary juvenile muscular atrophy) دَاءُ كُوكِلْبِرْغ -

فِيلَانْدِرٍ؛ الضَمُور العَضَلِي البَيْعِيِّ الوراثي. مرض وراثي حديثي ينتقل كصفة جسدية متنحية ويتصف بالضمور العضلي الذي ينتج عن آفات في القرون الأمامية للنخاع الشوكي ويبدأ بين سني 2-17 عاماً

بوني العضلات العلوية للذراع الأسفل وعضلات الحوض ثم يصيب عضلات الذراع الأخرى مع تفاضانها.

- Lafora's d. (= myoclonus epilepsy) صَرَعٌ رمعي عضلي؛ دَاءٌ لَأَفُورَا.

- Leber's d. (= Leber's optic atrophy) ضَمُور لِيْبِر البَصْرِي؛ دَاءٌ لِيْبِر.

- Leigh's d. (= subacute necrotizing encephalomyelopathy) اعتلال دماغي نخاعي نخري؛ دَاءٌ لِي.

- Little's d. دَاءٌ لِيْتَل. تيبس تشنجي خلقي للأطراف وهو نوع من الشلل المخي التشنجي ويبدأ عند الولادة بسبب عدم تنامي الجهاز الحركي الهرمي وقد ينتج عن بعض الاضطرابات كالأصابات الرضحية الولادية أو عوز الأكسجين الجنيني أو مرض الأم أثناء الحمل. ويتصف سريراً بالونى العضلي وصعوبة السير وغالباً مع الاختلاج والكتن بالجانبين والتخلف العقلي.

- Meniere's d. دَاءٌ مِينِيَرٍ. فقدان السمع مع الطنين والدوار المولد من التهاب التيه اللاتقيحي مع استسقاء لمفي باطني.

- motor neuron d. دَاءُ العَصَبُونِ الحَرَكِيِّ. أي مرض للعصبون الحركي ويشمل الضمور العضلي النخاعي والشلل البصلي المترقي والتصلب الوحشي والتصلب الوحشي الضموري العضلي.

- Mozer's d. دَاءٌ مُوزِرٍ. تصلب النخاع لدى البالغين.

- Niemann's d. دَاءٌ نِيْمَانٍ. داء استقلابي متعدد الأنواع وهناك خمسة أنواع رئيسية فيه تختلف بدرجة إصابة الجهاز العصبي وسن بدء الإصابة وشدتها وسن وفاة المريض.

- Niemann-Pick d. (= Niemann's d.) دَاءُ نِيْمَان - بِيك.

- Norrie's d. دَاءٌ نُورِيٍّ. مرض وراثي مرتبط بالصبغي X ويتصف بعمى العينين مع التخلف العقلي والصمم.

- occupational d. دَاءٌ مِهْنِيٍّ. داء يتولد عن عوامل مهنية تتعلق بمهنة المريض.

- Oppenheim's d. (= amyotonia congenita) دَاءٌ أُوْبِنَهَائِمٍ. الونى العضلي الخلقي.

- **organic d.** دَاءٌ عُضْوِيٌّ. داء ينتج عن تغيرات عضوية في العضو أو النسيج المصاب.
- **Parkinson's d. (= paralysis agitans)** دَاءٌ پارِكِنْسُون؛ شَلَلٌ رَعَشِيٌّ.
- **Pelizaeus-Merzbacher d.** دَاءٌ بِلِيْزَاوَس - مِرْزَبَاخِر. حثل المادة البيضاء العائلي المترقي الذي يبدأ عند مقتبل العمر ويتطور ببطء حتى سن الشباب ويتصف بالرأفة والرنح والرعاش والحركات الرقصية الكنعية والسحنة الباركنسونية والتخلف العقلي واختلال النطق وينتج عن زوال نخاعين المادة البيضاء في الدماغ.
- **Pick's d.** دَاءٌ بِيك. مرض تنكسي متروِّق في الدماغ شبيه في ظواهره السريرية بداء الزهايمر ولكنه يختلف عنه بنسيجه المرضي. فالضمور القشري محدد في الفصين الصدغي والجبهي وتحوي العصبونات المتنكسة مشتملات داخل الهيولى كروية خيطية.
- **Pott's d.** دَاءٌ بُوت. سل السيساء.



disease, Parkinson

صورة لمرضى مصاب بداء باركنسون تبين وضعته ومشيته وانحناؤه للأمام

- **Recklinghausen's d. (= neuro-fibromatosis)** وِرامٌ لِيْفِي عَصْبِي؛ دَاءٌ رِكْلِيْنْغِهَاوَزْن.
- **Refsum's d.** دَاءٌ رَفْسُوم. مرض استقلابي يتصف بالتهاب الاعصاب المزمن والتهاب الشبكية الانصبغي والرنح المخيخي وارتفاع نسبة البروتين في السائل الدماغي النخاعي وقد يترافق مع الصمم العصبي.
- **Sandhoff's d.** دَاءٌ سَنْدْهُوف. نوع من داء الغنغليوزيد شبيه بداء تاي ساخز سريريا ولكنه يشاهد في غير اليهود.
- **Schilder's d.** دَاءٌ شِيلْدِر. نوع من اعتلال بيضاء الدماغ في الاطفال والياغمين ويتصف سريريا بالعمى والصمم والتشنج الجانبيين والتردي العقلي المترقي ويشاهد فيه تخريب كتلي في المادة البيضاء المخيخية مع تكهفها والتندب الدبقي فيها.
- **Selter's d. (= acrodynia)** داء سيلتر؛ وَجَعُ النِّهَائِيَّات.
- **Simmond's d. (= panhypopituitarism)** قصور النخامية الشامل؛ دَاءٌ سِيْمُونْد. قصور النخامية الشامل.
- **Spielmeier-Vogt d. (= idiocy, amaurotic)** عَمْتَةٌ كَمَنْتِي؛ دَاءٌ سِيْبِلْمَايِر - فَوْغْت.
- **Strumpell's d.** دَاءٌ شْتْرُومْبِل. نوع من التصلب الوحشي الوراثي ينحصر فيه الشنّاج (فرط التوتر التشنجي) في الساقين فقط.
- **Sturge-Weber d. (= syndrome, Sturge-Weber)** دَاءٌ شْتُورْج - وِيْبِر.
- **systemic d.** دَاءٌ جِهَازِيٌّ. داء يصيب العديد من الأعضاء والأنسجة.
- **Tay-sachs d.** دَاءٌ تَاي - سَاكْس. داء خزن الغنغليوزيد الذي يصيب اطفال اليهود في الشمال الشرقي من أوروبا ويبدأ بين الشهرين 3-6 من العمر ويتصف بالعمى المبكر وسحنة الدمية وضخامة الراس وونى العضلات والنوبات التشنجية ويموت الاطفال المصابين عادة بين السن الثانية والخامسة من العمر.
- **von Hippel-Lindau d. (=retinocerebral angiomas)** الوُرامُ الوَعَائِي الشَّبِكِيوِيّ الدماغي؛ دَاءٌ فُون هِيْبِل - لِنْدَاو. وِرامٌ وَعَائِي وِراثِي وخَلْقِي يصِيبُ الشَّبِكِيَّةَ والمَخِيخَ ومن الممكن أيضاً أن

يصيب نخاع الشوكي والبنكرياس والكليتين وتتصف أعراضه العصبية بالنوبات والتردي العقلي.

- von Recklinghausen's d.(= Recklinghausen's d.) دَاءُ فُونِ رِكْلِينغَهَاوَزِنِ.

- Werdnig-Hoffmann d. (= atrophy, spinal muscular) ضَمُور عَضَلِي نَخَاعِي؛ دَاءُ فِرْدِنغ - هُوْفَمَانِ.

- Wernicke's d. (inflammatory hemorrhagic d.) اعتلال الدماغ النزفي الالتهابي؛ دَاءُ فِرْنِيكِه. انظر encephalopathy.

- Whytt's d. دَاءُ وِيْت. التهاب السحايا السلي الذي يولد موه الرأس.

- Wilson's d. دَاءُ وِيلْسُونِ. داء وراثي يورث كصفة جسدية متنحية وينتج عن اختلال في استقلاب النحاس الذي يترسب في السماغ والكبد والكلى والقرنية وبعض الأنسجة الأخرى ويسبب تغيرات تنكسية في الدماغ خصوصاً في العقد القاعدية مع تشمع الكبد.

disequilibrium اِخْتِلَالُ التَّوَازُنِ. اختلال التوازن الجسمي أو العقلي.

disesthesia (= dysesthesia) اِخْتِلَالُ جِسْمِيّ. اختلال أي من الحواس خاصة حس اللمس.

disinhibition إِزَالَةُ التَّنْظِيْبِ؛ زَوَالُ التَّنْظِيْبِ. 1. إزالة التنبيب من قشرة المخ أو تقليلها بواسطة الأدوية كالكحول الايثيلي أو التقليل من شدة الأنا العليا في العلاج النفسي. 2. إحياء منعكس شرطي زائل بتعريض الشخص إلى منبهه اللاشرطي.

disintegration تَفْكَكٌ؛ تَلَأْسٌ. 1. عملية تهشّم أو تفسخ. 2. تفكك وظائف الشخصية المتكاملة في الأمراض العقلية.

disk قُرْصٌ. صفيحة مسطحة ومدورة.

- cupped d. قُرْصٌ فِنْجَانِيّ. قرص بصري متضخم ومنخفض يشاهد غالباً في الزرق المتقدم.

- intervertebral d's. الأَقْرَاصُ بَيْنَ الفَقَرَتَيْنِ. الأقرص الليافية الغضروفية التي توجد بين الفقرتين المتجاورتين.

- optic d. القُرْصُ البَصْرِيّ. قسم العصب البصري.

داخل العين المكون من الألياف العصبية للشبكية التي تتقارب في منطقة القرص التي لا تغطيها خلايا الشبكية ولذلك لا تكون حساسة للضوء.

- slipped d. قُرْصٌ مُزَلِّقٌ. قرص منزلق من بين الفقرتين.

disectomy إِسْتِئْصَالُ القُرْصِ. عملية استئصال قرص ما بين الفقرتين.

disorder إِضْطِرَابٌ. 1. تشوّه أو اختلال وظيفي. 2. حالة اختلال القوى العقلية.

- adjustment d. إِضْطِرَابُ التَّكْيُفِ. رد فعل غير ملائم لحادثة مكتوبة معلومة كالطلاق أو فقدان الوظيفة أو المرض أو مصيبة طبيعية، وتزول هذه الحالة عادة بعد زوال السبب أو بعد تكيف المريض لها.

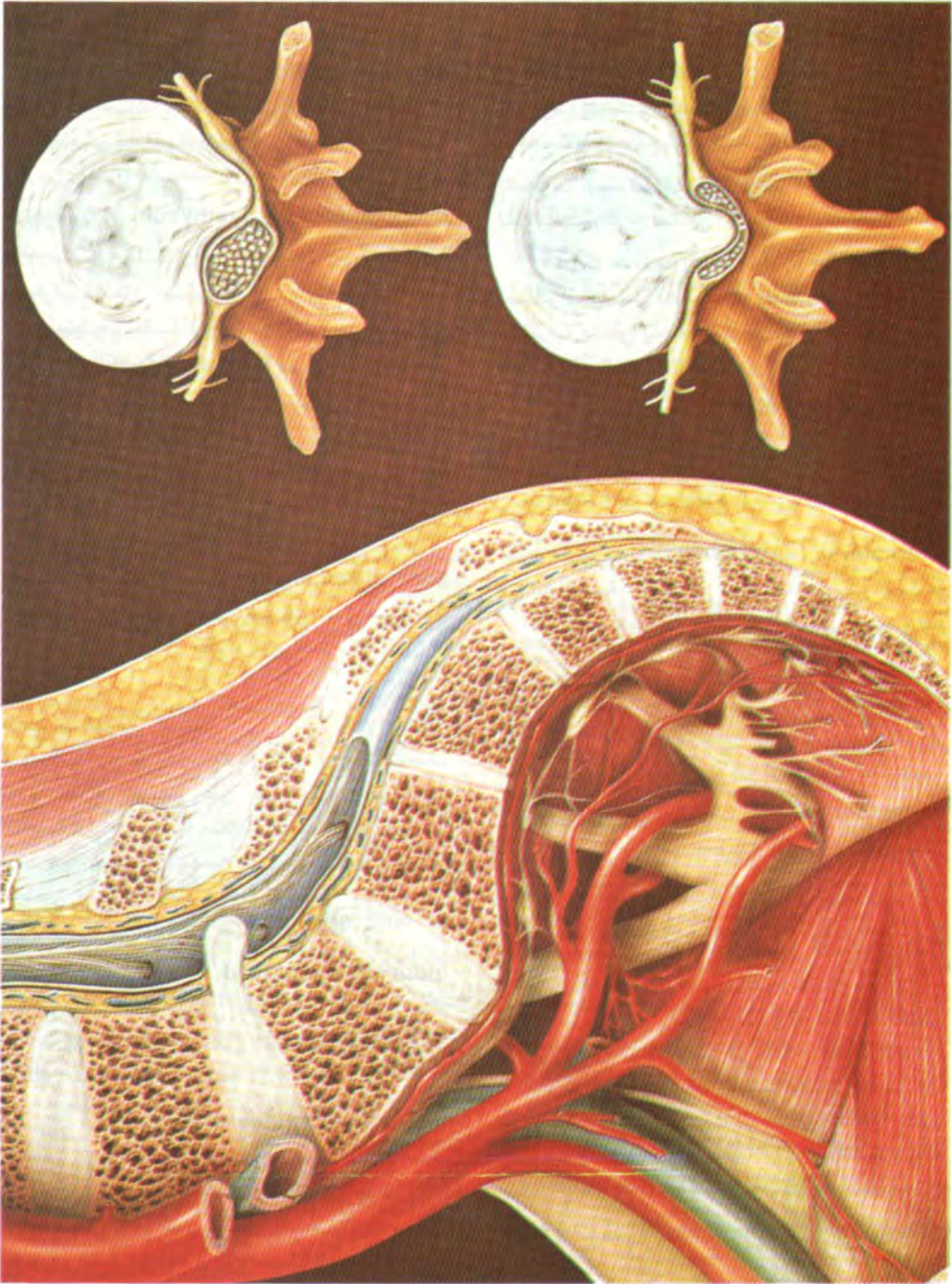- affective d's. (= mood d's.) إِضْطِرَابَاتُ العِزَاجِ.

- amnestic d. اضطراب مفقد للذاكرة؛ إِضْطِرَابٌ نَسَاوِيّ. اضطراب نسائي كحولي يتولد عن إدمان الكحول أو اضطراب نسائي بسبب الاستعمال الطويل لبعض الأدوية كالادوية المزيطة للقلق أو المنومة أو المسكّنة.

- anxiety d's. إِضْطِرَابَاتٌ مُقْلِقَةٌ. مجموعة من الاضطرابات العقلية تتصف بالقلق والسلوك الاجتنابي وتشمل العديد من الاضطرابات كالهلع ورهاب الساح ورهاب المجتمع والوسواس القسري والقلق التالي للإصابة أو القلق العام.

- attention deficit hyperactivity d. إِضْطِرَابٌ نَاقِصُ الانتباه مُفْرِطُ الفَعَالِيَّةِ. اضطراب عقلي يصيب الأطفال يبدأ قبل سن السابعة ويتصف بالتململ والارتباك والتضايق وصعوبة بقاء الطفل مستقراً أو جالساً مع شروود البال وسرعة الإجابة عن الأسئلة حتى قبل انتهاء سماعها مع صعوبة التقيد بالإرشادات والترثرة والسلوك الفوضوي.

- autistic d. إِضْطِرَابٌ دَاتَوِيّ؛ اضطراب انطوائي. اضطراب عقلي وخيم يبدأ في الطفولة المبكرة ويتصف بضعف العلاقات الاجتماعية كعدم التحسس بمشاعر الآخرين وعدم الثقة بهم وعدم الركون إليهم للاستراحة أو الاستشارة وعدم التحدث المتبادل معهم



disk, intervertebral

صورة تبين القرص بين الفقرتين في حالته الطبيعية وفي حالة انزلاقه وتدليه وضغطه على الاعصاب الشوكية القطنية والعجزية.

- وبنوبات عدم معرفة الشخص لهويته والشعور بالغربة والابتعاد عن الواقع.
- اضطرابات تفارقية** - dissociative d's. اضطرابات عصابية هستيرية تفارقية وهي اضطرابات عقلية تتصف بالتغير المفاجيء في الشخصية والذاكرة والرعي وتفارق الشخصية عن هوية المريض.
- اضطراب** - dysthymiac d. (= dysthymia) **مُكْتَب.**
- اضطراب مُفْتَعَل.** - factitious d. اضطراب عقلي يتصف بتقليد واع ومتكرر لبعض الاعراض الجسمية والنفسية لا لغرض معين إلا للحصول على المعالجة.
- اضطراب وظيفي.** - functional d. اضطراب وظيفي من دون وجود آفة عضوية ويعني ذلك في الطب النفسي اضطراباً نفسي المنشأ. أما في الطب العام فيعني اضطراباً مجهول السبب.
- اضطراب للقلق عام.** - generalized anxiety d. اضطراب عقلي عصابي يتصف بقلق عام من موضوعين حياتيين أو أكثر ويدوم لمدة ستة أشهر أو أكثر.
- اضطراب الهوية.** - identity d. ضائقة شخصية وخيمة تدوم ثلاثة أشهر أو أكثر تتصف بعدم مقدرة المريض على جمع مناحي شخصيته المتعددة وبناء شخصية متكاملة منها وقبوله لذاته مما يولد لديه عدم الثقة بنفسه في اختيار عمله وشريكه الجنسي وسلوكه العام وقيمه الأخلاقية ويحدث هذا الاضطراب غالباً في أواخر مرحلة المراهقة.
- اضطراب ذهاني** - induced psychotic d. **مُحَرَّض.** اضطراب توهمي يتولد في الشخص ينتج عن علاقته الوثيقة بشخص آخر مصاب باضطراب نفساني يتصف بتوهم واضح.
- اضطراب انفجاري** - intermittent explosive d. **مُتَقَطِّع.** اضطراب عقلي وظيفي يتصف بنوبات محددة من فقدان السيطرة والاندفاع الاعتدائي يولد أثناءها عدواناً خطيراً أو تخريباً للممتلكات ولا ينسجم هذا التصرف الشاذ مع أخلاق الشخص الاعتيادية الطبيعية.
- اضطراب انفجاري** - isolated explosive d. **مُنْعَزَل.** اضطراب عقلي وظيفي يتصف بنوبة انفجارية
- والكشف عن أفكاره ورغباته أمامهم، ويختلف هذا عن الفصام ببذنه المبكر وعدم اتصافه بالهلوس أو التوهم أو التخلف العقلي.
- اضطراب اجتنابي.** - avoidant d. اضطراب يتصف بتجنب الاختلاط مع الغرباء.
- اضطراب السلوك.** - behavior d. اضطراب عقلي يتصف بسلوك غير مقبول اجتماعياً.
- اضطراب هلسي اكتئابي؛ اضطراب ذو قطبين.** - bipolar d. (= manic depressive d.) اضطراب عاطفي يتصف بنوبات هلسية وأخرى مكتبة كالاضطراب الهوسي الاكتئابي.
- اضطراب تشوه الجسم.** - body dysmorphic d. اضطراب عقلي يتصف بانشغال البال بعيب خيالي يشوه مظهره بالرغم من أن مظهره سوي من دون أي عيب.
- اضطراب** - character d. (= personality d.) **في الشخصية.** اضطراب في علاقة المريض بمجتمعه ورفاقه الذي يفسد عليه أي تبادل إيجابي معهم وعدم استعمال قابلياته في أية فعالية اجتماعية.
- اضطراب التصرف.** - conduct d. اضطراب عقلي في الاطفال والمراهقين يتصف بعدم التقيد أو الاعتراف بحقوق الآخرين الأكبر أو الأصغر سناً منهم.
- اضطراب تحولي.** - conversion d. نفسي يتصف باعراض تحويلية (فقدان أو تغير بعض الوظائف الجسدية التي توحى بوجود مرض عضوي في الجهاز المصاب وعادة هو الجهاز الحسي الحركي والذي يتصف بنوبات الشلل وخلل الحركة والخرن والعمى وفقدان الصوت) ولكنها كلها من دون أي أساس فيزيولوجي واضح، ومما يؤيد أساسها النفسي ما يلي: 1. زيادة الأعراض في حالات الكرب النفسي. 2. التفريغ عن التناقضات النفسية والقلق النفسي عند ظهور هذه الأعراض. 3. يكسب المريض كسباً ثانوياً (الاسناد والاهتمام والرعاية وتجنب المسؤوليات البغيضة) عند ظهور هذه الأعراض فيفرج عنها.
- اضطراب توهمي؛** - delusional d. (= paranoia) **ذهان كبريائي.**
- اضطراب تبدد** - depersonalization d. **الشخصية؛ اضطراب جهل الذات.** اضطراب يتصف



عنفية واحدة من دون سبب ولا علاقة لها بأية اضطراب نفسي أو عضوي.

- **major mood d's.** اضطرابات المزاج الكبيرة. اضطراب ذو قطبين واضطراب اكتئابي كبير.

- **manic-depressive d. (= bipolar d.)** اضطراب هوسي اكتئابي.

- **mental d.** اضطراب نفسي. متلازمة أعراض سلوكية أو نفسية تتصف بأعراض الضائقة المكتئبة أو بتريدي وظيفي عقلي.

- **mood d's.** اضطرابات المزاج. اضطرابات عقلية تتصف بصورة رئيسية باضطراب المزاج الكلي أو الجزئي ويظهر كهوس أو اكتئاب.

- **organic mental d's.** اضطرابات نفسية عضوية. متلازمة دماغية خاصة تنتج عن آفة عضوية دماغية.

- **overanxious d.** اضطراب فرط القلق. اضطراب قلقي في الأطفال أو المراهقين يتصف بالقلق المفرط والسلوك التخوفي ولا علاقة له بأية حالة قلق طارئة أخرى.

- **panic d.** اضطراب الهلع. اضطراب عقلي عصابي يتصف بنوبات هلع متكررة مع الخوف الشديد والرعب مع بعض الأعراض الجسدية كضيق التنفس والخفقان والدوار والدوام والارتعاش والتخوف من الموت أو الجنون، وقد تدوم بعض الأعراض العصبية والتوتر بين النوبات التي قد تترافق مع رهاب الساح.

- **paranoid d. (= paranoia, delusional d.)** اضطراب زوراني.

- **post-traumatic stress d.** اضطراب الكرب بعد الرضح. اضطراب نفسي يتولد عن حادثة رضحية فوق القدرة البشرية السوية مثل انتهاك العرض والاعتصاب أو معركة عسكرية أو قصف مدني شديد أو طارئ عارض خطر أو التعذيب أو معتقلات الموت ويتصف بمعاودة ذكريات العارضة والشعور بها وبآلامها أو تذكرها الواعي أو بصورة كابوس مما يولد اليقظة وفرط الانتباه والخدر النفساني أو العاطفي والأرق والشعور بالذنب.

- **psychogenic pain d. (= somatoform pain d.)** اضطراب ألمي نفسي المنشأ.

- **psychophysilogic d. (= psycho-somatic d.)** اضطراب نفسي فيزيولوجي.

- **psychosomatic d.** اضطراب نفسي جسدي. اضطراب تسبب معظم أعراضه الجسدية وتضخمها بعض العوامل النفسية مثل صداع الشقيقة أو ألم الظهر السفلي أو القرحة المعدية أو متلازمة الأمعاء الهيجية.

- **schizoaffective d.** اضطراب فصامي عاطفي. اضطراب نفسي يتصف بأعراض فصامية ومزاجية.

- **schizophreniform d.** اضطراب فصامي نفسي. اضطراب عقلي يتصف بأعراض فصامية منذ مدة تقل عن الستة أشهر.

- **seasonal mood d.** اضطراب المزاج الموسمي. اضطراب يتصف بالكآبة مع زيادة الحاجة للنوم وكثرة تناول السكريات، ويحل ذلك في فصل الشتاء.

- **seperation anxiety d.** اضطراب قلق الانفراق. ضائقة وتخوف يصيب الأطفال عند افتراقهم عن أبويهم أو عن محيطهم.

- **shared paranoid d. (= induced psychotic d.)** اضطراب ذهاني محرض.

- **sleep terror d.** اضطراب ذعر النوم. نوبات متكررة من الاستيقاظ بعد النوم مع القلق الشديد وأعراض عصبية ذاتية مع عدم الاستجابة لمحاولات التهدئة.

- **sleepwalking d.** اضطراب السير النومي. نوبات متكررة من السير النومي.

- **somatization d.** اضطراب الجسدنة. الهستيريا التقليلية، اضطراب نفسي يتصف بشكاوى جسدية متعددة غير ناتجة عن أمراض عضوية جسدية.

- **somatoform d's.** اضطرابات نفسية جسدية الشكل. اضطرابات عقلية تتصف بأعراض تدل على اضطرابات جسدية من أصل نفسي المنشأ ولكنها خارجة عن التحكم الإرادي كالعصاب الهستيريا والاضطراب التحويلي واضطرابات تشوه الجسم.

- **somatoform pain d.** اضطراب نفسي مؤلم جسدي الشكل. اضطرابات نفسية تتصف بألم وخيم مزمن. وهو من مجموعة الاضطرابات التحويلية (فالالم لا يتناسب مع التوزيع التشريحي العصبي ولا مع الآلية الفيزيولوجية المرضية إذ أنه أكثر كثيراً من المتوقع من التغيرات العضوية المرضية الموجودة كما

- تظهر علامات تدل على أن الاضطراب هو نفسي المنشأ).
- unipolar d. (= dysthymia)** **إِضْطِرَابٌ أَحَادِي** القطب. عصاب اكتئابي.
- disorientation** **تَوَهَانٌ**. حالة تخليط عقلي للوقت والمحل أو للهوية.
- spatial d.** **تَوَهَانٌ فَضَائِيٌّ**. حالة عدم تمكن الطيار من معرفة موقعه الفضائي بالنسبة للأرض بدقة وقد تحدث عن انخداع دهليري.
- temporospatial d.** **تَوَهَانٌ زَمَانِيٌّ مَكَانِيٌّ**. حالة عدم تمكن المريض من معرفة وضعه بالنسبة للمكان والوقت في محيطه.
- disseminated** **مُنْتَشِرٌ**. منتشر على مساحة واسعة.
- dissociation** **تَفَارُقٌ**; **إِفْتِرَاقٌ**. 1. عملية فصل أو حالة انفصال 2. في علم النفس هي عملية دفاعية يتم فيها عزل مجموعة من العمليات الفكرية عن باقي الفعاليات الدماغية كي يتجنب الشخص الضائقة العاطفية ويتم فيها فصل الأفعال عن مدلولاتها العاطفية.
- peripheral d.** **تَفَارُقٌ مُحِيطِيٌّ**. اختلال حسي تقل فيه حواس اللمس والألم السطحي والحرارة في اليدين والقدمين ويشاهد ذلك في التهاب الأعصاب المتعدد.
- syringomyelic d.** **التَفَارُقُ التَّكْهِفِيُّ النُّخَاعِي**. فقدان جَسْمِيَّ الألم والحرارة مع الاحتفاظ بباقي الحواس نتيجة آفة في القناة المركزية للنخاع الشوكي تصيب السبيل النخاعي المهادي.
- tabetic d.** **التَفَارُقُ التَّابِسِيُّ**. اختلال جَسْمِيَّ الامتزاز والأوتار العضلية نتيجة آفة في السبيل النخاعي الخلفية.
- dissonance** **تَنَاسُزٌ**. اختلاف أو تعارض أو عدم انسجام.
- cognitive d.** **تَنَاسُزٌ مَعْرِفِيٌّ**. الشعور البغيض الذي ينشأ عند عدم انسجام أفكار الشخص أو معتقداته أو مواقفه مع تجاربه وخبرته.
- distad** **نَحْوُ الْقَاصِي**; **مُقَاصٍ**. متجه باتجاه القاصي.
- distal** **قَاصٍ**. بعيد عن أية نقطة أو مرجع.
- distalis (= distal)** **قَاصٍ**.
- distortion** **تَحْرِيفٌ**; **إِنْفِتَالٌ**. في علم النفس هي عملية تحريف أو تغيير الأفكار اللاشعورية أو دوافعها بطريقة تصبح مقبولة للفكر الواعي.
- paradox d.** **تَحْرِيفٌ مُتَنَاقِضٌ**. تحوير الأحكام والمفاهيم خصوصاً في العلاقات الشخصية بطريقة تتلاءم مع حاجات الشخص كي تنسجم مع خبراته السابقة.
- distractibility** **شُرُوبِيَّةٌ**. عدم مقدرة الشخص على تركيز انتباهه على العمل الذي يقوم به وقد يشرد انتباهه إلى أمور تافهة في محيطه.
- distraction** **شُرُودٌ**. حالة انحراف انتباه الشخص عن العمل أو الحالة التي هو فيها أو توزيعها على عدة أعمال في وقت واحد.
- distress** **ضَائِقَةٌ** (ج: ضَوَائِقُ). معاناة جسدية أو كرب نفسي.
- disturbance** **إِضْطِرَابٌ** (ج: إِضْطِرَابَاتٌ). انحراف عن السوي.
- emotional d. (= illness, emotional)** **اضطراب انفعالي**; **إِضْطِرَابٌ عَاطِفِيٌّ**.
- transient situational d. (= reaction, acute stress)** **اضطراب حَادِيٌّ عَابِرٌ**.
- diurnal** **نَهَارِيٌّ**. يحدث خلال النهار.
- d. rhythm** **نَظْمٌ نَهَارِيٌّ**.
- d. variation** **تَغْيِيرٌ نَهَارِيٌّ**.
- dizziness** **دُوَامٌ**; **دُوخَةٌ**. اضطراب حس التوضع في المحيط والحس بعدم ثبات الرأس وحركته.
- dol** **دُولٌ**. وحدة قياس شدة الألم.
- dolichocephalia (= dolichocephaly)** **إِسْتِطَالَةُ الرَّأْسِ**.
- dolichocephalic** **طَوِيلُ الرَّأْسِ**. شخص طويل الرأس، يبلغ عامل طول الرأس عنده 75.9 أو أقل من ذلك.

- dolichocephaly** اسْتِطَالَةُ الرَّأْسِ. حالة كون رأس الشخص طويلاً.
- dolichocranial** طَوِيلُ الْقَافِ. من له جمجمة طويلة ويبلغ عامل طولها 74.9 أو أقل من ذلك.
- dolor** أَلْمٌ. أحد الأعراض الرئيسية للالتهاب.
- d. capitis** صداع. انظر headache.
- d. coxae** وَرَاكٌ. انظر coxalgia.
- d. praesagientes** أَلْمٌ قَبْلَ الْوِلَادَةِ. الآلام الكاذبة التي تحس بها الحامل أثناء الحمل والشبيهة بتلك التي تحس بها أثناء الحيض والتي تدل على قرب الولادة.
- d. vagus** أَلْمٌ مُتَجَوِّلٌ. انظر pain, wandering.
- dolores** آلام. جمع ألم.
- dolorific** مُؤَلِّمٌ. ما يسبب أو يولد الألم.
- dolorimeter** مِقْيَاسُ الْأَلْمِ. آلة لقياس شدة الألم.
- dolorimetry** قِيَاسُ الْأَلْمِ. عملية قياس الألم.
- dolorigenic** مُؤَلِّمٌ. ما يسبب الألم أو يولده.
- dominance** سِيَادَةٌ. 1. حالة سيادة أحد الأعضاء أو أحد الأقسام على الأقسام الأخرى 2. في الوراثة، خاصية التعبير التام للنمط الظاهري للجين في الزيجوتين المماثل والمباين على السواء.
- cerebral d.** سِيَادَةٌ مُخَيَّةٌ. سيادة أحد النصفين المخيين على النصف الآخر كما تظهر في وظائفهما حيث تكون حركات إحدى جهتي الجسم أنشط من حركات الجهة الثانية.
- lateral d.** سِيَادَةٌ جَانِبِيَّةٌ. الاستعمال التفضيلي لإحدى الجهتين في القيام بالحركات الإرادية وخصوصاً بالأعضاء المزدوجة فيهما.
- ocular d.** سِيَادَةٌ عَيْنِيَّةٌ. تفضيل استعمال إحدى العينين على العين الأخرى.
- one-sided d. (= lateral d.)** سِيَادَةٌ جَانِبِيَّةٌ.
- dominant** سَائِدٌ. 1. عضو أو بنية تتحكم وتسيطر على أخريات 2. اللَّيْلُ أو خَلَّةٌ أو صفة سائدة.
- dopa** دوبا. حمض أميني يعمل كطليعة للدوبامين وكمنتوج وسط في إنتاج الأبينفرين والنورأبينفرين والميلانين ويستعمل نوعه (دوبا L-) في علاج الباركنسونية.
- dopamine** دُوبَامِينٌ. مادة وسطية في تركيب النورأدرينالين تعمل كناقل عصبي في الجهاز العصبي المركزي.
- dopaminergic** دُوبَامِينِيٌّ الْفِعْلُ. يُنَشِّطُ أو ينقل بواسطة الدوبامين.
- dormant** هَاجِعٌ. نائم أو خامل أو ساكن.
- dorsad** بِاتِّجَاهِ الظَّهْرِ؛ ظَهْرِيًّا. متجه نحو الظهر.
- dorsal** ظَهْرِيٌّ. منسوب للظهر أو موجود في منطقة الظهر أو متجه نحوه، ويمائل «خلفي» في تشريح الإنسان و«علوي» في تشريح رباعيات الأرجل.
- dorsalgia** أَلْمُ الظَّهْرِ. ألم في الظهر.
- dorsalis (= dorsal)** ظَهْرِيٌّ.
- dorsiflexion** إِنْتِنَاءُ ظَهْرَانِيٌّ. ثني نحو الناحية الباسطة للذراع كثني القدم أو اليد.
- dorsum** ظَهْرٌ. (ج: ظُهُور). ظهر الجسم أو ظهر أحد الأعضاء.
- dosage** تَقْدِيرُ الْجُرْعَاتِ. تعيين وتنظيم كمية وعدد وأوقات ومرات إعطاء الجرعات.
- dose** جُرْعةٌ. كمية العلاج التي تعطى في المرة الواحدة ككمية الدواء مثلاً أو مقدار الأشعة التي تمتصها الأنسجة في المرة الواحدة بالمعالجة الشعاعية.
- average d.** جُرْعةٌ وَسْطَى. كمية من الدواء يمكنها أن تولد التأثير المتوقع من استعماله.
- booster d.** جُرْعةٌ مُعَزِّزَةٌ. جرعة من العامل المناعي التي تعطى لإدامة المناعة، وهي عادة ما تكون أصغر من الجرعة الأولية.
- curative d.** جُرْعةٌ شَافِيَّةٌ. جرعة كافية لشفاء المريض.
- daily d.** جُرْعةٌ يَوْمِيَّةٌ. مجموع كمية الدواء التي تعطى للمريض في الأربع والعشرين ساعة.
- divided d.** جُرْعةٌ مُقسَّمةٌ. جزء من كمية الدواء التي تعطى في فترات متباعدة خلال الأربع والعشرين ساعة.

- **effective d.** جُرْعَةٌ مُؤَثِّرَةٌ: جُرْعَةٌ فَعَالَةٌ. كمية الدواء التي تولد التأثير الذي وصف الدواء من أجله.

- **maintenance d.** جُرْعَةٌ الإِدَامَةِ: جرعة العداومة. كمية الدواء اليومية المناسبة لإدامة المستوى الكافي لتوليد التأثير المرغوب في الجسم والذي يبدأ عادة منذ إعطاء الجرعة الكبيرة الأولى.

- **maximum d.** الجُرْعَةُ الفُصْوَى. أكبر كمية من العلاج التي يمكن إعطاؤها للمريض العادي بسلامة.

- **minimal d. (= minimum d.)** الجُرْعَةُ الدُّنْيَا. اصغر كمية من العلاج التي يمكن أن تولد تأثيراً ملحوظاً في المريض.

- **optimal d. (= optimum d.)** الجُرْعَةُ المُثَلَّى. كمية العلاج التي يمكن إعطاؤها للمريض من دون أن تحدث اضطراباً غير مرغوب وتولد تأثيراً علاجياً كافياً.

- **priming d.** جُرْعَةُ الإِبْتِدَاء. كمية من الدواء أكبر من جرعة الإدامة بكثير تعطى عند البدء بالعلاج كي يصل تركيزه في الدم والأنسجة لمستوى علاجي مؤثر وبسرعة.

- **therapeutic d.** جُرْعَةُ عِلَاجِيَّة. جرعة كبيرة أكبر من جرعة الإدامة تعطى عند المعالجة بالفيتامين في حالات العوز الشديد.

- **tolerance d.** جُرْعَةُ التَحَلُّل. أكبر كمية من العلاج التي يمكن إعطاؤها للمريض من دون إحداث أي ضرر له.

- **toxic d.** جُرْعَةُ سَامَةٌ. كمية العلاج التي تولد أعراضاً سمية.

**dosis** جُرْعَةٌ. انظر dose.

**dream** حُلْمٌ؛ مُنَامٌ. ظاهرة نفسية تحدث أثناء النوم يحس فيها المريض بصور وأفكار وعواطف وكأنها تجارب واقعية. وتتم الأحلام خلال فترة النوم السريع الحركات العينية.

- **day d.** أَحْلَامُ اليَقِظَةِ. تمنيات خيالية من دون اعتبار للواقع.

- **wet d.** إِحْتِلَامٌ لَيْلِيٌّ. قذف منوي ليلي أثناء النوم عادة.

**dromic** مُسَارِيٌّ؛ مُسَارِيٌّ. يشير إلى الدفعات العصبية التي تسير بالاتجاه السوي الصحيح، مثلاً

من التنصنات إلى جسم الخلية ومنها إلى المحوار أو من المستقبلية إلى جسم الخلية العصبية.

**dromomania** هَوَسُ التَّجَوُّال. الرغبة الملحة في التجوال والسفر.

**dromophobia** رُهَابُ العُبُور. الخوف من الجري أو من عبور الشوارع.

**dromotropism** تَوَجُّيَةُ التَّوَصِيل. الخاصية أو الخواص التي تؤثر على قابلية الليف العصبي على توصيل الدفعات (التوصيلية).

- **negative d.** التَّوَصِيلِيَّةُ السَّلْبِيَّة. الخاصية التي تقلل من قابلية الليف العصبي على توصيل الدفعات.

- **positive d.** التَّوَصِيلِيَّةُ الإِجَابِيَّة. الخاصية التي تزيد من قابلية الليف العصبي على توصيل الدفعات.

**drop** 1. قَطْرَةٌ. 2. تَدَلِّيٌّ؛ هُطُولٌ. 1. كرية صغيرة من السائل عند سقوطها. 2. هبوط.

- **finger d.** تَدَلِّيُّ الإِصْبَعِ؛ إِصْبَعٌ مَطْرَقِيَّةٌ. انظر finger, mallet.

- **foot d.** تَدَلِّيُّ القَدَمِ؛ إِزْتِحَاءُ القَدَمِ؛ قَدَمٌ سَاقِطَةٌ. انظر footdrop.

- **hand d.** تَدَلِّيُّ الرُّسْغِ. انظر wristdrop.

- **d. phalangette** سَقُوطُ السَّلَامِيَّاتِ؛ إِتْنَاءُ الإِصْبَعِ. حالة الانتشاء الدائم لسلامي أصابع اليد أو القدم كما هو الحال في الإصبع المطرقي.

- **wrist d. (= wristdrop)** تَدَلِّيُّ الرُّسْغِ.

**drowsiness** نَعَاسٌ. الشعور بالرغبة في النوم.

**drug** 1. دَوَاءٌ. (ج: أدوية) 2. عَقَّارٌ. (ج: عَقَّاقِير). 1. مركب كيميائي يستعمل في الإنسان أو الحيوانات للمساعدة في تشخيص الأمراض أو معالجتها أو الوقاية منها أو لتسكين آلام المرضى أو التخفيف من معاناتهم أو للتحكم في بعض الحالات المرضية أو الفيزيولوجية أو تحسينها 2. مخدر.

- **antagonistic d.** دَوَاءٌ مُضَادٌّ. دواء يعادل أو يصاد فعالية دواء آخر.

- **antianxiety d.** دَوَاءٌ مُضَادٌّ لِلْقَلْقِ. دواء مسكّن أو مهدىء خصوصاً من نوع المهدئات البسيطة.
- **anticonvulsant d.** دَوَاءٌ مُضَادٌّ لِلإِخْتِلَاجِ. دواء مسكّن ومهدىء للاختلاج.
- **antimanic d.** دَوَاءٌ مُضَادٌّ لِلهَوَسِ. أي دواء يعالج أعراض الهوس خصوصاً كربونات الليثيوم.
- **habit-forming d.** دَوَاءٌ مُخَدِّبٌ لِلإِدْمَانِ. دواء يولد استعماله الطويل الإدمان وخصوصاً الادوية المخدرة منها.
- **maintenance d.** دَوَاءٌ الإِدَامَةُ. علاج يستعمل لفترة طويلة ومستمرة لإدامة تأثيره ولمنع نكس المريض.
- **psychotropic d.** دَوَاءٌ نَفْسِيّ التَأثيرِ. دواء يؤثر على الوظائف العقلية والسلوك والذي يستعمل لمعالجة الأمراض العقلية والنفسانية.
- مُقاوِمٌ لِلدَوَاءِ (= drug-resistant)**
- drug-resistant** مُقاوِمٌ لِلدَوَاءِ. مقاوم لفعول وتأثير الدواء كالجراثيم التي تقاوم الدواء.
- drunkenness** سُكْرٌ. حالة السكر وهي الكحولية الحادة.
- dualism** ثُنَائِيَّةٌ؛ ثَنَوِيَّةٌ. النظرية التي تنص على أن الإنسان مكوّن من جهازين منفصلين وهما الجسم والنفس وأن الظواهر النفسية والجسمية هما ظواهر منفصلة الواحدة عن الأخرى تماماً.
- duct (= ductus)** قَنَاطَةٌ (ج: قَنَوَات) ممر ذو جدران محددة وهو أنبوب لمرور الإفرازات والإبرازات.
- **acoustic d. (= meatus, external acoustic)** الصَّمَاخُ السَّمْعِيّ الظَّاهِرِ.
- **endolymphatic d.** قَنَاطَةُ اللَّمْفِ البَاطِنِ. قناة تربط القناة القريبية الكييسية مع كيسة اللمف الباطن.
- **utrículosaccular d.** القَنَاطَةُ القُرْبِيَّةُ الكَيْسِيَّةُ. قناة تربط القريب بالكييس.
- ductus (= duct)** قَنَاطَةٌ.
- **d. reuniens** القَنَاطَةُ المُوَحَّدَةُ. قناة صغيرة تمر من الكييس إلى القناة القوقعية.
- dull** 1. أصمّ 2. بليد 3. كليل. 1. غير رنان 2. قليل الذكاء 3. غير مدبب أو غير حاد.
- dumb (= mute)** أخرس. لا يتمكن من النطق.
- dumbness (= mutism = aphasia)** خرس؛ خُبْسَةٌ.
- dura (= dura mater)** الجَافِيَّةُ.
- dural** جَافِيَوِيٌّ. متعلق أو منسوب للجافية.
- dura mater** الأُمُّ الجَافِيَّةُ. الغشاء الخارجي من الأغشية الثلاثة التي تحيط بالدماغ والنخاع وهو أمتنها وأكثرها تليفاً.
- **d. m. of brain (d.m.encephali)** الأُمُّ الجَافِيَّةُ الدُّمَاعِيَّةُ.
- d. m. encephali** الأُمُّ الجَافِيَّةُ الدُّمَاعِيَّةُ. الأم الجافية التي تغطي الدماغ والمكونة من طبقتين ملتصقتين الطبقة الخارجية داخل العظمية والمبطنة لعظام القحف والطبقة الداخلية السحائية وتوجد الجيوب الوريدية وعقدة ثلاثي التوائم بين هاتين الطبقتين.
- **d. m. of spinal cord (= d. m. spinalis)** الأُمُّ الجَافِيَّةُ النُّخَاعِيَّةُ.
- d. m. spinalis** الأُمُّ الجَافِيَّةُ النُّخَاعِيَّةُ. الأم الجافية التي تغطي النخاع الشوكي وهي مفصولة عن سمحاق الفقرات المحيطة بالحيز خارج الجافية والذي يحوي الأوعية الدموية وانسجة ليفية وهللية.
- duraplasty** رَأْبُ الجَافِيَّةِ. أية عملية راب أو غرس تجري على الجافية.
- duroarachnitis** التهاب الجافية والعنكبوتية.
- dwarfism** قَرَامَةٌ. قصور تنامي الجسم أو حالة كون المصاب قزماً صغير الحجم.
- dynamoneure (= spinal motoneuron)** عَصَبُونٌ حَرَكَيٌّ نُخَاعِيٌّ. عصبون حركي متصل بعضلة ويبدأ من النخاع الشوكي.
- dysacusia (= dysacusis)** خَلَلُ السَّمْعِ. خلل سمعي في استقبال تردد الصوت أو شدته.
- dysanagnosia** خَلَلُ القَرَاءَةِ. عدم المقدرة على إدراك معاني بعض الكلمات أو عدم المقدرة على قراءتها.

**dysantigraphia** عُسْرُ الْإِبْتِسَاخِ. عدم المقدرة على استنساخ الكلمات المكتوبة بسبب آفة في السبيل الموصل بين مركز إبصار الكتابة ومركز تدوين الكلمات.

**dysaphia** خَلَلُ اللَّمْسِ. خلل حس اللمس.

**dysarthria** رُتَّةٌ: عُسْرُ التَّلْفُظِ. عدم المقدرة على تلفظ الكلمات بطريقة صحيحة بسبب سوء التحكم في عضلات النطق.

رُتَّةٌ رَنْحِيَّةٌ. (- ataxic d. (= cerebellar d.))

رُتَّةٌ مُخَيِّجَةٌ. عسر التلفظ (- cerebellar d. المولد عن آفة أو اختلال وظيفي في المخيخ مما يؤدي إلى تقطع وانفصال مقاطع الكلام.

رُتَّةٌ نَمَائِيَّةٌ. رتة خلقية (- developmental d. يمكن أن تحدث بمفردها أو مع الشلل المخي.

تَأْتَاةٌ. (- d. literalis (= stuttering))

رُتَّةٌ تَشْنُجِيَّةٌ. عسر التلفظ الذي يتولد عن تشنج عضلات النطق كما يحصل في بعض حالات الشلل المخي أو في الشلل البصلي المترقي في البالغين حيث تظهر الأصوات بطريقة انفجارية.

- d. syllabaris spasmodica (= stuttering) تأتأة: رتة تشنجية للمقاطع.

**dysautonomia** خَلَلُ التَّلَقَّائِيَّةِ: خلل الوظائف المستقلة. مرض وراثي جسدي متحي يصيب أطفال اليهود فقط ويتصف بخلل الدمعان وتبقع الجلد والاضطراب العاطفي وعدم التناسق الحركي وغياب حس الألم وفرط الانعكاسية.

**dysbasia** عُسْرُ الخَطْوِ. صعوبة المشي وخصوصاً تلك التي تتولد عن آفة عصبية.

- d. angiosclerotica (= claudication, intermittent) عَرَجٌ مُتَقَطِعٌ.

- d. angiospastica (= claudication, intermittent) عَرَجٌ مُتَقَطِعٌ.

- d. lordotica progressiva (= dystonia musculorum deformans) عُسْرُ الخَطْوِ القَعَسِيِّ المُتَرَقِّي.

**dysboulia (= dysbulia)** خلل الإرادة.

**dyscalculia** خَلَلُ الحِسَابِيَّةِ. عدم المقدرة

على حل المسائل الحسابية بسبب آفة أو مرض دماغي.

**dyscephaly** سُوءُ تَكْوُنِ الجُمُجَمَةِ. تشوه القحف وعظام الوجه.

**dyschesia (= dyschezia)** عُسْرُ التَّغَوُّطِ. صعوبة التغوط مع الألم.

**dyschiasia** خَلَلُ تَوْضِيحِ الإحْسَاسِ. عدم المقدرة على معرفة موضع الحس في الجسم الذي يتولد عن تنبيه الموضع.

**dyschiria** خَلَلُ تَوْضِيحِ المُنْبَهَةِ. عدم المقدرة على معرفة جهة الجسم الملموسة المنبهة.

**dyschronism** خَلَلُ التَّرَاثُمِ. عدم المقدرة على معرفة الفواصل الزمنية.

**dyscinesia (= dyskinesia)** عُسْرُ الحَرَكَةِ: خَلَلُ الحَرَكَةِ.

**dysdiadochocinesia (= disdiadochokinesia)** خَلَلُ تَنَاوُبِيَّةِ الحَرَكَاتِ.

**dysdiadochokinesia** خَلَلُ تَنَاوُبِيَّةِ الحَرَكَاتِ. خلل في وظيفة تناوبية الحركات حيث لا يتمكن المريض من القيام بحركات تناوبية متتالية مثل الكب والبسط المتتاليين. أنظر diadochokinesia

**dysdipsia** عُسْرُ الشَّرْبِ. صعوبة تناول السوائل.

**dysequilibrium** خَلَلُ التَّوَازُنِ. عدم المقدرة على موازنة الجسم.

**dyserethesia, dyserethism** ضَعْفُ الحَسَّاسِيَّةِ. خلل الاستجابة للمنبهات الحسية.

**dysergia** خَلَلُ التَّنَاسُقِ الحَرَكَيِّ. عدم توازن الحركات بسبب آفة في الأعصاب الحركية.

1. ضَعْفُ الحِسِّ 2. تَحَسُّسٌ شَادٍ. 1. عدم أو ضعف التحسس بالمنبهات الحسية 2. تحسس بغيب شاذ يتولد عن المنبهات الحسية السوية.

**dysfunction** خَلَلٌ وَظِيفِيٌّ. اضطراب أو ضعف أو شذوذ وظائف أحد الأعضاء.

- minimal brain d. خَلَلٌ وَظِيفِيٌّ دِمَاعِيٌّ صِغَرِيٌّ.

- ضعف المقدرة على الانتباه والتركيز مع فرط الحركة الشاذ
- myofascial pain d.** خَلَلٌ وَظَيْفِيٌّ عَضَلِيٌّ  
لفاسفي مُؤَلِّم. انظر -temporo-  
syndrome, mandibular
- dysgeusia** خَلَلُ الذُّوق. اختلال حاسة الذوق.
- dysgnosia** خَلَلٌ مَعْرِفِيٌّ. خلل واضطراب الوظائف الفكرية.
- dysgrammatism** عُسْرُ تَرْتِيبِ الكَلَامِ.  
عدم المقدرة على ترتيب مفردات الكلام بصورة صحيحة بسبب مرض أو رضخ دماغي.
- dysgraphia** خَلَلُ الكِتَابَةِ. عدم المقدرة على الكتابة بصورة صحيحة وقد تكون جزءاً من حبة كلامية عامة أو بسبب آفة في المنطقة الحركية في الفص الجداري.
- dyskinesia** خَلَلُ الحَرَكَةِ. خلل القدرة على القيام بحركات إرادية مما يولد تفكك الحركات أو نقصها.
- d. intermittens** خَلَلُ الحَرَكَةِ المُتَقَطِّعِ. عسر حركة الأطراف الذي يحدث بصورة متقطعة بسبب خلل دورتها الدموية.
- tardive d.** خَلَلُ الحَرَكَةِ الأَجَلِ. اضطراب خارج الهرمي العلاجي المنشأ الذي يتولد عن استعمال الادوية النفسية التأثير لفترة طويلة ويتصف بعسر الحركة الفموي اللساني الحلقي والذي يشبه حركات المضغ المستمر مع إخراج اللسان بفترات متقطعة وحركات رقصية كنعية في الأطراف. ويصيب هذا الاضطراب النساء والشيوخ أكثر من الرجال والاحداث.
- dyskoimesis** عُسْرُ النُّوْمِ. صعوبة النوم والأرق.
- dyslalia** خَلَلُ النُّطْقِ. خلل النطق بسبب تشوّه أعضاء النطق الخارجية.
- dyslexia** خَلَلُ القِرَاءَةِ. عدم المقدرة على قراءة الكلمات أو تهجئها أو كتابتها بالرغم من قدرته على رؤية الحروف وقراءتها وهو مرض وراثي جسدي سائد يغلب ظهوره في الذكور.
- dyslogia** خَلَلُ المُنْطِقِ. اضطراب المقدرة على التسبب والاستنتاج وضعف المنطق مع خلل الكلام بسبب مرض نفسي.
- dysmetria** خَلَلُ القِيَاسِ. حالة خلل قياس المسافات في الفعاليات العضلية وعدم المقدرة على تقدير مسافة الحركات العضلية الإرادية والسيطرة عليها.
- dysmimia** خَلَلُ الإيْمَاءِ. عدم المقدرة على التعبير عن الأفكار بالإيحاء.
- dysmnnesia** خَلَلُ الذَّاكِرَةِ. ضعف الذاكرة.
- dysmorphophobia** زُهَابُ التَشَوُّهِ.  
الخوف من التشوه أو الاعتقاد الخاطيء بوجوده في الجسم.
- dysmorphosis (= malformation)** تَشَوُّهُ. سوء التكون.
- dysmyotonia** خَلَلُ النُّوْتَرِ العَضَلِيِّ. توتر عضلي شاذ.
- dysnomia** حُبْسَةُ التَّسْمِيَةِ. عدم تذكر الأسماء الجزئي.
- dysorexia** خَلَلُ الشَّهِيَةِ. شذوذ الشهية أو ضعفها.
- dysosmia** خَلَلُ الشَّمِّ. شذوذ الشم.
- dyspareunia** عُسْرُ الجَمَاعِ. صعوبة الجماع أو ألمه.
- dyspepsia** تَحَمَّةٌ؛ عُسْرُ الهَضْمِ. اضطراب الوظائف الهضمية والشعور بالامتلاء بعد الطعام.
- dysphasia** خَلَلُ الكَلَامِ. اضطراب النطق الذي يتصف بعدم المقدرة على تنسيق الكلام وترتيب الكلمات بنظام خاص لتؤدي المعنى المقصود منها.
- dysphemia** تَأْتَاةٌ نَفْسِيَّةٌ المَنْشَأُ. التأتاة واضطرابات الكلام الأخرى النفسية المنشأ.
- dysphonia** خَلَلُ التَّصَوُّيْتِ. اضطراب أعضاء التصويت وصعوبة النطق.
- dysphoria** انزعاج؛ بَرَمٌ؛ تَحَوُّزٌ. تقلقل وفتر.
- dysphrasia (= dysphasia)** خَلَلُ النُّطْقِ. سوء نطق الكلام بسبب آفة مخية.

- dysphylaxia** الإِسْتِيقَاطُ المُبَكِّرُ. الاستيقاظ من النوم صباحاً مبكراً.
- dysplasia** تَدَنُّ: خَلَلُ التَّنَسُّجِ. شذوذ تنامي أحد الأعضاء أو الأنسجة أو تغير في حجم أو شكل أو ترتيب خلايا النسيج.
- craniodiaphyseal d.** تَدَنُّ قِخْفِيٍّ جَدْبِيٍّ. حالة وراثية تنتقل كصفة جسدية متنحية تتصف بفرط تعظم القحف وعظام الوجه مما يولد تشوهاً واضحاً.
- craniometaphyseal d.** تَدَنُّ قِخْفِيٍّ كُرْدُوسِيٍّ. خلل التنسج الكردوسي يتصف بفرط تعظم عظام الرأس الذي يؤدي إلى ضخامة الرأس وتشويهه.
- dyspragia** إِنْطِلَامُ الأَدَاءِ. التآلم عند أداء أية وظيفة.
- dyspraxia** خَلَلُ الأَدَاءِ. عدم المقدرة على القيام بحركات منسقة.
- dysprosody** إِخْتِلَالُ التَّصْوِيْتِ. اضطراب شدة ونغمة ونظم الأصوات عند الكلام.
- dysraphia** خَلَلُ الرِّفَاءِ. سوء رفاء الرفاء مثل رفاء الأنيوب العصبي.
- dysreflexia** خَلَلُ المُنْعَكِسَاتِ. اضطراب الاستجابة للمنبهات.
- autonomic d.** خَلَلُ المُنْعَكِسَاتِ المَسْتَقْلِيَّةِ. أعراض تظهر عند إصابة نخاع بآفة فوق مستوى وسط الصدر وتتصف بارتفاع ضغط الدم وبطء القلب والتعرق الشديد وتبيغ الوجه واحتقان الأنف والصداع وتقلص مقفات الشعر وكلها تظهر كنوبات انتيائية وتنتج عن فرط استجابة الجهاز العصبي الذاتي (المستقل) للمنبهات كتمدد المستقيم أو المثانة الشاذ.
- dysrhapia** خَلَلُ الرِّفَاءِ. انظر dysraphia.
- dysrhythmia** خَلَلُ النِّظْمِ. خلل الوظائف التنظيمية للجسم كالنوم والتنفس.
- cerebral d.** خَلَلُ النِّظْمِ الدِّمَاعِيِّ. خلل تنظيمية الموجات الدماغية التي يسجلها التخطيط الكهربائي للدماغ.
- electroencephalographic d.** خَلَلُ النِّظْمِ الدِّمَاعِيِّ. (= cerebral d.)
- dysomnia** إِضْطِرَابُ النُّوْمِ. اضطراب النوم ونظمه.
- dysstasia (= dystasia)** عُسْرُ الوُقُوفِ. عدم استطاعة المريض الوقوف على قدميه.
- dyssymbolia** خَلَلُ التَّفَكُّرِ. خلل في إدراك الفكر وصعوبة التعبير عن الأفكار بالكلمات.
- dyssymmetry** خَلَلُ التَّنَاطُرِ. حالة فقدان التناظر على الجهتين.
- dyssynergia** خَلَلُ التَّأزُرِ. اضطراب تأزر العضلات وتنسيق حركاتها.
- d. cerebellaris myoclonica** خَلَلُ التَّأزُرِ المُخِيخِيِّ الرَّمَعِيِّ. خلل التأزر العضلي الذي يصاحب الصرع الرمعي.
- d. cerebellaris progressiva** خَلَلُ التَّأزُرِ المُخِيخِيِّ المُتَرَقِّيِّ. حالة تتصف بالرعاش القسدي العام والشديد والمترافق مع اضطراب التوتر والتأزر العضلي بسبب اضطراب الوظائف المخيخية.
- dystasia (= dysstasia)** عُسْرُ الوُقُوفِ. صعوبة الوقوف.
- hereditary ataxic d. (= Roussy-Levy syndrome)** عُسْرُ الوُقُوفِ الرَنْجِيِّ الوِرَاثِيِّ. وَرَجٌ جُزْئِيٌّ. صعوبة التحكم بالحركات الإرادية.
- dystaxia (= partial ataxia)** خَلَلُ غَلَقِ السَّقْفِ. خلل خلقي يتصف بعدم انغلاق الأنيوب العصبي مما يولد تشوهات الجهاز العصبي كالسنسنة المشقوقة والقبيلة السحائية أو انعدام الدماغ أو مسامية الدماغ.
- dysthymia** إِكْتِنَابٌ جُزْئِيٌّ. اضطراب المزاج الذي يتصف بالشعور بالكآبة وفقدان الاهتمام والتلذذ بالأعمال والحوادث الاعتيادية.
- dystonia** خَلَلُ التَّوَثُرِ. اضطراب التوتر العضلي.
- d. deformans progressiva (= d. musculorum deformans)** خَلَلُ التَّوَثُرِ المُشَوِّهِ المُتَرَقِّيِّ. خلل التوتر الناتج عن آفة النواة العنسية.
- d. lenticularis** خَلَلُ التَّوَثُرِ العَدْسِيِّ. خلل التوتر الناتج عن آفة النواة العنسية.
- d. musculorum deformans** خَلَلُ التَّوَثُرِ العَضَلِيِّ المُشَوِّهِ. مرض جيني مزمن نادر يتصف بتقلصات رمعية لإرادية غير منتظمة في عضلات



الجذع والأطراف تظهر بصورة خاصة أثناء السير حيث تدير هذه التقلصات الشاذة الجسم إلى الامام والجانب. وتظهر أعراض النوع الجسدي الممتنحي من المرض قبل البلوغ وخاصة بين اليهود أما النوع الجسدي السائد فيظهر بعد البلوغ.

- tardive d. حَلَلُ التَّوْتَرِ الأَجَلِ. نوع من عسر الحركة الأجل الذي يتصف بحركات مختلفة التوتر.

- torsion d. (= d. musculorum deformans) حَلَلُ التَّوْتَرِ الإِلْتَوَائِيِّ.

dystopia خلل التوضع؛ سوء التوضع. سوء توضع أحد الأعضاء.

dystrophia (= dystrophy) حَلَلٌ.

1. عُصَابٌ سُوءٌ dystrophoneurosis  
التغذية. 2. سوء التغذية العصابي 1. أي اضطراب عصبي يسببه سوء التغذية 2. سوء التغذية الذي تولده الاضطرابات العصبية.

حَلَلٌ. (ج: حُلُولٌ). أي اضطراب dystrophy يتولد عن سوء التغذية أو قلتها وخاصة الحثل العضلي.

- adiposogenital d. حَلَلٌ شَحَامِيٌّ تَنَاسُلِيٌّ. حالة تتصف بشحامة أنثوية النمط ونقص التنسج التناسلي والذي يترافق مع آفات النخامى.

- distal muscular d. حَلَلُ العَضَلَاتِ القَاصِيَةِ؛ حَلَلٌ عَضَلِيٌّ قَاصٍ. اعتلال عضلي وراثي قاص متأخر.

- Duchenne type muscular d. (= pseudohypertrophic muscular d.) حَلَلٌ عَضَلِيٌّ نَمَطٌ دُوشِينٍ؛ حثل عضلي تضخمي كاذب.

- Erb's d. (= pseudohypertrophic muscular d.) حَلَلٌ إِرْبٍ؛ حثل عضلي تضخمي كاذب.

- infantile neuroaxonal d. حَلَلٌ طِفْلِيٌّ عَضَلِيٌّ مِخْوَارِيٌّ. اعتلال دماغي تنكسي وراثي مترق ينتقل كصفة جسدية متنحية ويبدأ عند الطفولة بوهن عضلي وتوقف النمو ثم يتبعه الخرف والعمى والتشنج والرنح.

ويتصف أيضاً بتورم بؤري وتنكسي في محاور عصبونات الدماغ.

حَلَلٌ لَانْدُوزِي - Landozy-Dejerine d. حثل عضلي وراثي جسدي سائد يتصف بضمور عضلات الوجه والمنكب والحزام والساعد ويولد سحنة وجهية تسمى «سحنة الاعتلال العضلي».

حَلَلٌ حِرَامِ الأَطْرَافِ limb-girdle muscular d. حثل عضلي مترقي يبدأ في الطفولة أو عند البلوغ ويتصف بضمور ووهن عضلات الحزامين الحوضي والمنكبي.

حَلَلٌ عَضَلِيٌّ. مجموعة اعتلالات muscular d. عضلية تنكسية تتصف بوهن العضلات وضمورها من دون إصابة الجهاز العصبي، وهناك ثلاثة أنواع منه وهي الحثل العضلي الضخامي الكاذب والحثل الوجهي الكتفي العضدي وحثل عضلات أحزمة الأطراف.

حَلَلٌ عَضَلِيٌّ تَوْتَرِيٌّ. حثل عضلي myotonic d. وراثي ينتقل كصفة جسدية سائدة ويتصف بالتوتر العضلي الذي يتلوه الضمور (خصوصاً في عضلات الوجه والرقبة) والساد وقصور الغدد التناسلية والصلع الجبهي وشذوذ القلب.

- progressive muscular d. (= muscular d.) حَلَلٌ عَضَلِيٌّ.

حَلَلٌ pseudohypertrophic muscular d. الحَلَلُ العَضَلِيُّ الضَخَامِيُّ الكَاذِبُ. مرض مزمن مترق يصيب حزامي المنكب والحوض ويبدأ في الطفولة ويتصف بالوهن العضلي الضخامي الكاذب والمترقي والذي يتلوه ضمور العضلات والقعس والمشية الاهتزازية مع انفراج الساقين وينتقل المرض كصفة مرتبطة بالصبغي X ويصيب الذكور.

حَلَلٌ المُنْعَكْسِي reflex sympathetic d. الوُدِّي. اضطراب الجهاز العصبي الودي الذي يتصف بانثسحوب أو بالاحمرار والألم والتعرق والوزمة وضمور الجلد وهو يتلو عادة الكسور أو رضح العصب أو الأوعية الدموية.

حَلَلٌ الدَّرَقِي العَضَلِيُّ. حالة thyroneuronal d. تتصف بالرقص والكنع والصل والرنح والأعراض الأخرى المترافقة مع إصابات الجهاز العصبي الذاتي مع العيوب العقلية والدرقية.

# E

**earache (= otalgia)** ألم الأذن. وجع الأذن.

**earwax (= cerumen)** صِفْلَاخ. إفراز شمعي الشكل يفرز في الصاخ السمعي الظاهر.

**ecdysiasm** هَوَسُ التَّعَرِّي. الرغبة الشاذة لخلع الملابس والتعري.

**echoencephalogram** مَحْطَطُ صَدَى الدِّمَاغ. المخطط الذي يحصل عليه بتخطيط صدى الدماغ.

**echoencephalograph** مَحْطَاطُ صَدَى الدِّمَاغ. جهاز تخطيط صدى الدماغ.

**echoencephalography** تَحْطِيطُ صَدَى الدِّمَاغ. وسيلة تشخيصية ترسل فيها نبضات فوق صوتية من جهتي الرأس ويسجل صداها من بنيات المستوى الوسطي للدماغ كمخطط بياني ويدل أي انحراف عن المستوى الوسطي على وجود ورم فيه.

**echographia** صُدَاءُ كِتَابِي. حبسة يقلد المريض فيها الكتابة ولكنه لا يمكنه التعبير عن افكاره كتابة.

**echokinesis (= echopraxia)** صُدَاءُ حَرَكَِي. صُدَاءُ لَفْظِي. إعادة نمطية كلمات أو مقاطع نطق شخص آخر تشاهد في بعض حالات الفصام وخصوصاً في الفصام الجامودي.

**echolalia** صُدَاءُ لَفْظِي. إعادة نمطية كلمات أو مقاطع نطق شخص آخر تشاهد في بعض حالات الفصام وخصوصاً في الفصام الجامودي.

**echomatism (= echopraxia)** صُدَاءُ حَرَكَِي.

**echomimia (= echopraxia)** صُدَاءُ حَرَكَِي.

**echomotism (= echopraxia)** صُدَاءُ حَرَكَِي.

**echopathy** اِغْتِلَالُ صُدَائِي. تقليد حركات وأقوال الآخرين.

**echophrasia (= echolalia)** صُدَاءُ لَفْظِي.

**echopraxia** صُدَاءُ حَرَكَِي. تقليد نمطي لحركات شخص آخر يشاهد في بعض حالات الفصام الجامودي.

**eclampsia** اِرْتِجَاجٌ وَغَيْبِيَّةٌ يَحْدُثَانِ عِنْدَ الحَمَلِ وَالنَّفَاسِ.

**puerperal e.** اِرْتِجَاجٌ نَفَاسِي. ارتجاج يحصل بعد الولادة.

**eclipsis (= mild syncope)** غَشْيٌ خَفِيفٌ.

**ecmnesia** نَسَاوَةٌ الجَدِيدِ. نسيان الأحداث الجديدة مع الاحتفاظ بذاكرة طبيعية للأحداث القديمة.

**ecomania** هَوَسُ السِّيَادَةِ العَائِلِيَّةِ. هوس الهيمنة على أفراد العائلة مع التواضع تجاه الآخرين ذوي السلطة.

**ecstasy** شَطْحٌ؛ وَجْدٌ. نشوة وابتهاج أو ذمول مبهج.

**ECT (= electroconvulsive therapy)** المَعَالِجَةُ بِالتَّخْلِيجِ الكَهْرَبِي.

**ectocinerea** السَّنْجَابِيَّةُ الخَارِجِيَّةُ. القشرة السنجابية للمخ.

**ectopia** اِنْتِبَازٌ. انزياح أو سوء توضع أحد الأعضاء خصوصاً عندما يكون ذلك خلقياً.

**edrophonium** اِيدْرُوفُونِيُوم. مادة مضادة للكولينستيراز تعمل لمدة عشر دقائق تستعمل للتشخيص التفريقي وتقييم العلاج في الوهن العضلي الوبيل وكما مادة مضادة للمواد المحصرة العصبية العضلية اللامزيلة للاستقطاب.

**EEG (= electroencephalogram)** مَحْطَطُ كَهْرَبَائِيَّةِ الدِّمَاغ.

**effect** أثر: تَأْتِير: فِعْل.

**effector** مُسْتَفْعَل. عضو يولد عملاً عند تنبيهه  
مثل العضلة التي تتقلص أو الغدة التي تفرز عند  
تنبيهها.

**efferent** صَادِر. ما ينقل بعيداً عن المركز  
كالليف العصبي الصادر.

**efferential (= efferent)** صَادِر.

**egersis** سُهُاد. أرق شديد.

**ego** الأنا. جزء النظام النفسي الذي يتوسط  
بين الذات والعالم الخارجي ووظيفته استقبال  
حقائق المحيط وإدراكها والتلاؤم معها والاستجابة  
لها بكفاءة.

- **auxillary e.** الأنا المُسَاعِد. شخص يطابق  
شخصيته مع رغبات وأهداف شخص آخر بهدف  
تعزيزها وتطويرها مثل الأم التي تعمل كإنسان مساعد  
يعزز شخصية ابنها أو بنتها.

- **body e.** أنا الجِسْم. التطابق النفسي لانا النفس  
مع أنا الجسم اللذين يكوّنان شخصية الفرد وصورته  
الاجتماعية.

- **preschizophrenic e.** أنا قَبْل الفُصَام. أنا  
تتصف بعدم انسجام تراكيب وظائفها فتولد انفصاماً  
كبيراً مع الواقع قد يسبق ذلك الفصام.

**egocentric** أَنَانِيّ التَّرْكِيز. شخص منطوي  
على الذات ومعجب بنفسه ومغرور ومهتم بها  
وباحتياجاته وغير مهتم بالآخرين فهو مركز على  
ذاته فقط.

**ego-dystonic** تَفَارُقُ الذَّات: مرفوض من الأنا.  
شعور الشخص بأن أفكاره وحوافزه وتصرفاته  
وسلوكه بغيضة ومقلقة وغير مقبولة ولا تتسجم  
مع باقي شخصيته فيكون مرفوضاً من الذات.

**egoism** الأَنَانِيَّة. الاهتمام بالمصالح الذاتية  
وتطويرها بصورة واعية.

**egomania** هُوسُ الأَنَانِيَّة. الأنانية المفرطة  
والتركيز المفرط على الذات.

**ego-syntonic** تَجَانُسُ الذَّات. شعور الشخص  
بأن أفكاره وحوافزه وتصرفاته وسلوكه منسجمة  
مع باقي شخصيته ومقبولة ومقنعة له فتصبح  
مقبولة للذات.

**egotism** عُزُور: أَنَانِيَّة. الغرور والأنانية  
والتركيز على الذات والتبجح والاعتقاد المبالغ  
بأهمية ذات الشخص.

**egotropic (= egocentric)** أَنَانِيّ: مَرْكَزِيّ  
الذَّات.

**ejaculatio (= ejaculation)** الدَّفَق.

- **e. deficiens** دَفَقٌ مَعِيب. خلل الدفق وعيبه.

- **e. praecox** دَفَقٌ مُبَكِّر. دفق المنى بعد ابتداء  
الجماع مباشرة.

- **e. retardata** دَفَقٌ مُتَأَخِّر. تأخر دفق المنى  
الطويل.

**ejaculation** دَفَق. عملية إبراز مفاجيء كدفق  
المنى.

- **premature e. (= ejaculatio praecox)**  
دَفَقٌ مُبَكِّر.

**elation** ابْتِهَاج. هياج عاطفي يتصف بتسريع  
الفعاليات العقلية والجسمية.

**elbow** المِرْفَق. المفصل الذي يفصل العضد  
عن الساعد.

- **dropped e. (= radial paralysis)**  
مِرْفَقٌ مُتَدَلّ: شلل العصب الكعبري.

- **golfer's e.** مِرْفَقٌ لَأَعِيبِي الغُولْف. ألم ناتج عن  
التهاب اللقمة الإنسية حول أصل العضلات المثنية.

- **tennis e.** مِرْفَقٌ لَأَعِيبِي التَّنِيس. التهاب مؤلم  
موضع في الناحية الوحشية للمرفق حول اتصال  
الأوتار بلقمة العضد الوحشية.

**electroacupuncture** الوَخْرُ الإِبْرِيّ الكَهْرَبِيّ.  
وخز إبري تنبّه الإبر فيه كهربائياً.

**electroanalgesia** تَسْكِينٌ كَهْرَبِيّ.  
تسكين الألم بالتنبيه الكهربائي للعصب المحيطي أو  
للعמוד الظهري للنخاع.

**electroanesthesia** تَخْدِيرٌ كَهْرَبِيّ. تخدير  
موضعي أو عام بالتحريض الكهربائي.

**electrocontractility** تَقَلُّصِيَّةٌ كَهْرَبِيَّة.  
تقلصية تتولد استجابة للتنبيه الكهربائي.

**electroconvulsive** مُتَعَلِّقٌ بِالتَّخْلِيجِ  
الكَهْرَبِيّ. توليد الاختلاج بالتنبيه الكهربائي.

**electrocorticogram** مَحْطَطُ كَهْرَبِيَّةِ

القَشْرَةِ. مَحْطَطُ كَهْرَبَائِيَّةِ قَشْرَةِ المَخ.

**electrocorticography** تَحْطِيطُ كَهْرَبِيَّةِ

القَشْرَةِ. تَحْطِيطُ كَهْرَبَائِيَّةِ قَشْرَةِ المَخ بوضع المسارات على قشرة المخ مباشرة.

**electrode** مَسْرَى كَهْرَبِي. وسط يستعمل

بين ناقل الكهربية والعضو أو الجزء المنبه أو بالعكس.

**electroencephalogram** مَحْطَطُ كَهْرَبِيَّةِ

الدِّمَاغ. مَحْطَطُ الجهد الكهربي المسجل من على سطح القحف والذي تولده الخلايا العصبية للدماغ. والتردد السائد في هذا المخطط هو 8-10 موجات في الثانية وذات ارتفاع 10-100 ميكروفولت.

تحصل بعض التغيرات في سرعة وارتفاع هذه الموجات في بعض الحالات الوظيفية أو المرضية للدماغ مما يساعد في التشخيص المرضي.

مَحْطَطُ كَهْرَبِيَّةِ الدِّمَاغِ المُسَطَّح. -flat e.

مخطط لا تظهر فيه أية موجات كهربية دماغية مما يدل على عدم وجود أية فعالية دماغية.

مَحْطَطُ كَهْرَبِيَّةِ الدِّمَاغِ المُسَطَّح. - isoelectric e. (= flat e.)

**electroencephalograph** مَحْطَطُ

كَهْرَبِيَّةِ الدِّمَاغ. آلة تسجيل كهربية الدماغ.

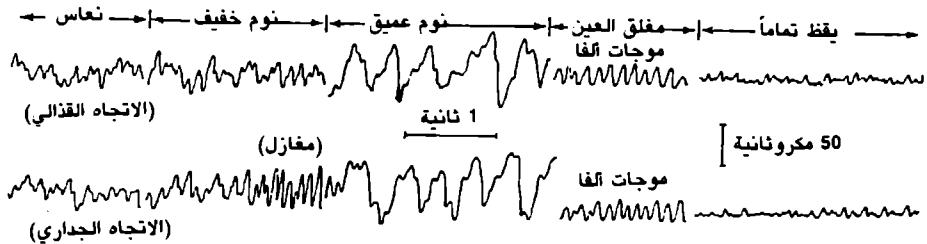
**electroencephalography** تَحْطِيطُ

كَهْرَبِيَّةِ الدِّمَاغ. تَحْطِيطُ الفعالية الكهربية للدماغ بوضع المسارات على سطح القحف.



electroencephalogram

مخطط كهربية الدماغ الذي يبين موجات ألفا التي تختفي وتستبدل بموجات بيتا عند فتح العين في (1) ثم تعود عند غلقها في (2).



electroencephalogram

مخطط كهربية الدماغ يبين مختلف أنواع الموجات السوية أثناء مختلف حالات اليقظة والنوم.

- electroencephaloscope** مَنظَارُ كَهْرَبِيَّةِ الدِّمَاغِ. آلةٌ لتنظير كهربائية تقاطع من الدماغ بعرضها على شاشة منظار أنبوب الأشعة المهبطية.
- electromyogram** مَخَطَطُ كَهْرَبِيَّةِ العَضَلِ. المخطط الذي يسجل كهربائية العضل.
- electromyograph** مَخَطَطُ كَهْرَبِيَّةِ العَضَلِ. الجهاز الذي يسجل كهربائية العضل.
- electromyography** تَخَطِيطُ كَهْرَبِيَّةِ العَضَلِ. تسجيل ودراسة الخواص والفعاليات الكهربائية للعضل بواسطة مسرى سطحي أو إبري عند تقلص العضل أو بغرز المسرى إلى داخل العضل لدراسة جهد الفعل أو الفعالية الكهربائية المولدة فيه عند تنبيهه بمنبه كهربائي إما مباشرة أو بتنبيه عصبه الحركي.
- electronarcosis** تَخَدُّرٌ كَهْرَبِيٌّ. تنبئج يولد بامرار تيار كهربائي خلال الدماغ بوضع المساري على الصدغين ومن دون توليد أية اختلاجات فيه.
- electroneurography** تَخَطِيطُ كَهْرَبِيَّةِ العَصَبِ. قياس سرعة توصيل الدفعات العصبية وكمون الأعصاب المحيطة.
- electroneurolysis** فك العَصَبِ كَهْرَبِيًّا. حل العصب بواسطة إبرة كهربائية.
- electroneuromyography** تَخَطِيطُ كَهْرَبِيَّةِ العَضَلِ المُكَهْرَبَةِ العَصَبِ. تخطيط كهربائية تقلص العضلة عند تنبيه عصبها الحركي كهربائياً.
- electronystagmogram** مَخَطَطُ كَهْرَبِيَّةِ الرَّأْسِ. سجل التخطيط الكهربائي للرأفة.
- electronystagmography** تَخَطِيطُ كَهْرَبِيَّةِ الرَّأْسِ. تسجيل تغيرات الجهد الكهربائي القرنوي الشبكي أثناء حركة العين في الرأفة.
- electro-oculogram** مَخَطَطُ كَهْرَبِيَّةِ العَيْنِ. سجل تخطيط كهربائية العين.
- electro-oculography** تخطيط كَهْرَبِيَّةِ العَيْنِ. تسجيل تغيرات الجهد الكهربائي أثناء حركة العين بين نقطتي تثبيت بصريتين.
- electrophysiology** الفِيزِيُولُوجِيَا الكَهْرَبِيَّةِ. الخواص والتغيرات الكهربائية التي تحدث أثناء القيام بالوظائف الفيزيولوجية.
- electroplexy (= ECT)** صَدْمَةٌ كَهْرَبِيَّةٌ. المعالجة بالتخليخ الكهربائي.
- electroretinography** تَخَطِيطُ كَهْرَبِيَّةِ الشَبَكِيَّةِ. تسجيل تغيرات الجهد الكهربائي في شبكية العين عند تنبيهها بمنبهات ضوئية.
- electroshock (= ECT)** صَدْمَةٌ كَهْرَبِيَّةٌ. تَنْوِيمٌ كَهْرَبِيٌّ. انظر electrotherapy, cerebral.
- electrosleep** تَنْوِيمٌ كَهْرَبِيٌّ. انظر electrotherapy, cerebral.
- electrospinogram** مَخَطَطُ كَهْرَبِيَّةِ النُّخَاعِ. سجل كهربائية النخاع الشوكي.
- electrotherapy** مُعَالَجَةٌ كَهْرَبِيَّةٌ. معالجة الأمراض بالكهرباء.
- cerebral e.** مُعَالَجَةٌ كَهْرَبِيَّةٌ دِمَاغِيَّةٌ. استعمال كهربائية واطئة الشدة ومستمرة في معالجة الأرق والكآبة العصبية.
- elephantiasis neuromatosa** وَرَمٌ لِيْفِي عَصَبِيٌّ. (= neurofibroma)
- elurophobia (= ailurophobia)** رَهَابٌ الهِرَّةِ.
- emaciation** هُرْآلٌ. حالة فقدان كميات كبيرة من وزن الجسم والضعف العام.
- embolalia (= embololalia)** كَلَامٌ إِنْصِمَامِيٌّ؛ الْتِيَّاتُ؛ هَذْرٌ.
- embolism** إِنْصِمَامٌ. انسداد مفاجيء لأحد الشرايين بجلطة أو بجسم غريب يصل موقع الانسداد خلال مجرى الدم.
- air e.** إِنْصِمَامٌ هَوَائِيٌّ. انصمام تولده فقاعات هوائية تدخل الأوردة بعد الرضح أو المداخلة الجراحية أو الحقن الخاطيء.
- cerebral e.** إِنْصِمَامٌ مُخِّيٌّ. انصمام أحد شرايين المخ.
- spinal e.** إِنْصِمَامٌ نُّخَاعِيٌّ. انصمام أحد شرايين النخاع الشوكي.
- embololalia** كَلَامٌ إِنْصِمَامِيٌّ؛ الْتِيَّاتُ.

إضافة كلمات أو مقاطع لا معنى لها بين كلمات الكلام العادي.

**embolophrasia (= embololalia) كَلَامٌ**  
إِنصِمَامِي؛ إلتِيَاث.

**embolus صِمَّة.** (ج. صِمَّات). 1. جلطة أو سداة من نوع آخر ينقلها الدم من أحد الأوعية إلى وعاء دموي آخر أصغر منه فتخلق جريان الدم فيه. 2. النواة المخيخية الصمية الشكل.

**emesis (= vomiting) قَيْء.**

**emetic مُقْيء.** عامل يسبب التقيؤ.  
**- central e. مُقْيءٌ مَرْكَزِيٌّ.** مقيء يعمل بتنبيه مركز التقيؤ في الدماغ بعد وصوله إليه عن طريق الدم.

**- indirect e. (= systemic e, central e.) مُقْيءٌ مَرْكَزِيٌّ.**

**EMG (= electromyogram) مَخْطَطٌ كَهْرَبِيَّة**  
العَضَل.

**eminence بَارِزَةٌ.** بروز على سطح العضو أو البنية وخصوصاً في العظام.

**- collateral e. of lateral ventricle. بَارِزَةٌ**  
الرَّادِفَةُ لِلْبَطِينِ الْجَانِبِيِّ. بروز في قاع القرن الصدغي للبطين الجانبي يولده التلم الوحشي.

**- mamillary e. (= corpus mamillare) الجِسْمُ الحَلِيمِيّ:** البارزة الحليمية.

**- medial e. of rhomboid fossa بَارِزَةٌ**  
الإنْسِيَّةُ لِلْحُفْرَةِ الْمُعَيَّنِيَّة. بارزة في القسم الإنسي من قاع البطين الرابع يحدها التلم المحدد من الجهة الوحشية وتتكون من الأكيمة الوجبهية ومثلث العصب تحت اللساني.

**- median e. بَارِزَةٌ النَّاصِفِ.** الباحة المرتفعة على قمع الوطاء عند قاع البطين الثالث للدماغ والتي تستمر في الأسفل مع جذع قمع الغدة النخامية وتحوي الشبكة الشعيرية الأولية للجهاز الببائي النخامي.

**- occipital e. بَارِزَةٌ القَدَالِيَّة.** حرف في البطين الجانبي الجنيني يناسب الشق القذالي في البالغين.

**- postchiasmatic e. بَارِزَةٌ خَلْفَ التَّصَالِبَةِ.** بارزة على قاع البطين الثالث خلف التصالبة البصرية.

**- postfundibular e. (= postchiasmatic e.) بَارِزَةٌ خَلْفَ التَّصَالِبَةِ.**

**- vagal e. (= trigonum nervi vagi) بَارِزَةٌ**  
المُبْهَم.

**eminentia (= eminence) بَارِزَةٌ.**

**emissarium (= emissary vein) وَرِيدٌ**  
مِشْبِرِيٌّ.

**emotion إِنْفِعَالٌ؛ عَاطِفَةٌ.** حالة إحساس شديد كالتنهيج والضائقة والفرح الشديد والسعادة والحزن والحب والكرامية والخوف والغضب.

**emotional إِنْفِعَالِيٌّ؛ عَاطِفِيٌّ.** متعلق بالانفعال.

**empathy تَقَمُّصٌ عَاطِفِيٌّ؛ تَشَاغُرٌ.** تقمص شخصية شخص آخر والتحسس العاطفي والعقلي لمشاعره وأفكاره وسلوكه حتى تلك البغيضة المقلقة منها.

**emprosthotos (= episthotos) تَقْوُسٌ أَمَامِيٌّ.** نوع من التشنج الكزازي يُجذب فيه الرأس والقدمان إلى الأمام فينطوي ويتشنج.

**empyema دُبَيْلَةٌ.** تجمع قيحي في أحد أجواف الجسم، يستعمل بمفرده للدلالة على دبيلة الصدر.

**encelialgia أَلْمٌ حَشَوِيٌّ بَطْنِيٌّ.** ألم أحد الأحشاء.

**encephalalgia (= headache) أَلْمُ الرَّأْسِ؛**  
صُدَاعٌ. ألم في داخل الرأس.

**encephalatrophy ضَمُورُ الدَّمَاعِ.**

**encephalaxe ضَخَامَةُ الدَّمَاعِ.**

**encephalemia إِخْتِقَانُ الدَّمَاعِ.**

**encephalic 1. دِمَاعِيٌّ 2. دَاخِلُ القَحْفِ.**  
1. منسوب أو متعلق بالدماغ 2. داخل القحف.

**encephalitic مُتَنَهَّبُ الدَّمَاعِ.** منسوب أو متعلق بالتهاب الدماغ أو مصاب به.

**encephalitides إلتِهَابَاتُ الدَّمَاعِ.** جمع التهاب الدماغ.

**encephalitis إلتِهَابُ الدَّمَاعِ.**

- **e. A (= lethargic e.)** **التَّهَابُ الدُّمَاجِ الوَسْئِيّ.** كالتَّهَابِ سَحَاتِي دِمَاجِي نَخَاعِي مَعَ إِصَابَاتِ قَشْرِيَّةٍ وَنَخَاعِيَّةٍ شَبِيهَةٍ بِالتَّهَابِ سَنَجَابِيَّةِ النِّخَاعِ.
- **acute disseminated e. (= encephalomyelitis)** **التَّهَابُ الدُّمَاجِ المُتَنَتِّرُ الحَاد.** **lead e.** **التَّهَابُ الدُّمَاجِ الرِّصَاصِيّ.** التَّهَابِ الدِّمَاجِ الَّذِي يَتَوَلَّدُ عَنِ التَّسَمُّمِ بِالرِّصَاصِ.
- **acute necrotizing e.** **التَّهَابُ الدُّمَاجِ النَّاجِرُ** **Leichtenstern's e. (= hemorrhagic e.)** **التَّهَابُ الدُّمَاجِ النَّزْفِيّ.**
- **e. B (= Japanese B e.)** **التَّهَابُ الدُّمَاجِ اليَابَانِيّ.** **Lethargic e. (= e. lethargica)** **التَّهَابُ الدُّمَاجِ الوَسْئِيّ.** نَوْعٌ مِنَ التَّهَابِ الدِّمَاجِ الوَبَائِيّ الَّذِي يَتَصَفُّ بِالْوَهْنِ وَالضَّنَى وَالخُمُولَ وَالنَّعَاسَ الَّذِي يَتَطَوَّرُ إِلَى الوَسْنِ.
- **benign myalgic e. (= epidemic neuromyasthenia)** **التَّهَابُ الدُّمَاجِ الحَمِيدُ** **e. neonatorum** **التَّهَابُ الدُّمَاجِ الوَلِيدِيّ.** التَّهَابُ الدِّمَاجِ فِي الوِلْدَانِ.
- **e. C (= st.Louis e.)** **التَّهَابُ الدُّمَاجِ السَّنْتِ لُوِيْسِيّ.** **postinfectious e. (= acute disseminated encephalomyelitis)** **التَّهَابُ الدُّمَاجِ بَعْدَ العَدَوَاتِيّ.**
- **cortical e. (= e. conticalis)** **التَّهَابُ قَشْرِيَّةُ الدُّمَاجِ.** التَّهَابُ يَصِيبُ قَشْرَةَ الدِّمَاجِ فَقط. **postvaccinal e. (= postinfectious e.)** **التَّهَابُ الدُّمَاجِ التَّالِي لِلتَّقْطِيعِ.**
- **Economo's e. (= lethargic e.)** **التَّهَابُ الدُّمَاجِ الوَسْئِيّ.** **purulent e., pyogenic e. (= suppurative e.)** **التَّهَابُ الدُّمَاجِ القَنْجِيّ.**
- **epidemic e.** **التَّهَابُ الدُّمَاجِ الوَبَائِيّ.** التَّهَابُ دِمَاجِيّ فَيروسيّ وَهناك أنواعٌ مُتعددةٌ مِنْه. **St. Louis e.** **التَّهَابُ الدُّمَاجِ السَّنْتِ لُوِيْسِيّ.**
- **Hayem's e. (= e. hyperplastica)** **التَّهَابُ الدُّمَاجِ مُفْرَطُ التَّنْسُجِ.** التَّهَابُ الدِّمَاجِ الَّذِي لَوْحِظَ أَوَّلًا فِي سَنَتِ لُوِيْسِ يَنْتَشِرُ فِي الصَّيْفِ وَالخَرِيفِ وَيَنْتَقِلُ بِوِاسِطَةِ البَعُوضِ وَيُمْكِنُ أَنْ يَكُونَ عَدْوِيّ بَسِيطَةً أَوْ مَرَضًا وَخِيْمًا.
- **hemorrhagic e.** **التَّهَابُ الدُّمَاجِ النَّزْفِيّ.** التَّهَابُ دِمَاجِيّ يَتَصَفُّ بِوُجُودِ بُؤْرٍ نَزْفِيَّةٍ مَعَ نَضْحِ خَارِجِ الأَوْعِيَّةِ. **e. siderans** **التَّهَابُ الدُّمَاجِ الحَدِيدِيّ.** نَوْعٌ مِنَ التَّهَابِ الدِّمَاجِ الوَبَائِيّ الَّذِي يَنْتَهِي بِالمَوْتِ خِلَالَ بَضْعِ سَاعَاتٍ.
- **hemorrhagic arsphenamine e.** **التَّهَابُ الدُّمَاجِ النَّزْفِيّ الأَرْسْفِينَامِينِيّ.** التَّهَابُ الدِّمَاجِ النَّزْفِيّ الَّذِي يَحْصُلُ بَعْدَ المَعَالِجَةِ بِالأَرْسْفِينَامِينِ.
- **herpes e.** **التَّهَابُ الدُّمَاجِ الهَرِيسِيّ.** التَّهَابُ الدِّمَاجِ الَّذِي يَلِدُهُ فَيروسُ الهَرِيسِ.
- **e. hyperplastica** **التَّهَابُ الدُّمَاجِ مُفْرَطُ التَّنْسُجِ.** التَّهَابُ الدِّمَاجِ اللَاقِيحِي الحَاد.
- **infantile e.** **التَّهَابُ الدُّمَاجِ الطِّفْلِيّ.** التَّهَابُ الدِّمَاجِ فِي الأَطْفَالِ الَّذِي يَتَكُونُ مِنْ مَرَضِ عَدَوَاتِيّ.
- **influenzal e.** **التَّهَابُ الدُّمَاجِ النَّزْلِيّ.** التَّهَابُ الدِّمَاجِ الَّذِي يَحْدُثُ كَمَضَاعِفَةٍ لِلنَّزْلَةِ.
- **Japanese B e.** **التَّهَابُ الدُّمَاجِ اليَابَانِيّ.** التَّهَابُ الدِّمَاجِ الَّذِي يَنْتَشِرُ فِي اليَابَانِ فِي مَنَاطِقِ الشَّرْقِ الأَقْصَى وَيُمْكِنُ أَنْ يَكُونَ مِنْ دُونِ أَيَّةِ أَعْرَاضٍ أَوْ
- مُحَدِّثٍ لِالتَّهَابِ الدُّمَاجِ؛ **encephalitogen** **مُلهِبٌ لِلدُّمَاجِ.** أَيُّ عَامِلٍ يُولِّدُ التَّهَابَ الدِّمَاجِ.
- encephalization** **تَدْمُغٌ.** عَمَلِيَّةُ التَّطَوُّرِ

التي تتم بها سيطرة قشرة الدماغ على المراكز العصبية السفلية (النخاعية).

**encephalo-arteriography** تَصْوِيرُ الدِّمَاغِ والشرايين. تصوير الدماغ المشترك مع تصوير أوعيته لمشاهدة انتشارها فيه.

**encephalocele** قَيْلَةٌ دِمَاعِيَّةٌ. فتق دماغي يبرز فيه جزء من الدماغ خلال فتحة خلقية أو رضحية في القحف.

**encephalocoele** 1. جَوْفُ القحف 2. جَوْفُ الدِّمَاغِ. 1. الجوف الكلي للقحف 2. بطينات الدماغ وتجاويفه الأخرى.

**encephalocystocele** قَيْلَةٌ دِمَاعِيَّةٌ كَيْسِيَّةٌ. فتق دماغي يمتلأ جزؤه البارز من الدماغ بسائل ويتصل بالبطين ويولد بروزاً كيسياً الشكل.

**encephalodialysis** تَلْتِيقُ الدِّمَاغِ.

**encephalodysplasia** خلل تنسج الدماغ. أي شذوذ خلقي في الدماغ بسبب خلل في تنسجه.

**encephalogram** صُورَةُ الدِّمَاغِ. فيلم تصوير الدماغ.

**encephalography** تَصْوِيرُ الدِّمَاغِ. تصوير الدماغ الشعاعي الذي يبين الأحياز الحاوية على سوائل داخل الدماغ بعد سحب السائل الدماغي النخاعي وإدخال الهواء أو غاز آخر محله.

**- air e. (= pneumoencephalography)** التَّصْوِيرُ الهَوَائِيُّ لِلدِّمَاغِ.

**- fractional e.** التَّصْوِيرُ المُجَزَّأ لِلدِّمَاغِ. نوع من التصوير الهوائي للدماغ لدراسة مختلف أقسام الأحياز تحت العنكبوتية القحفية والبطينات الدماغية تحقن فيه كميات متزايدة من الهواء أو الأكسجين في تحت العنكبوتية وخلال البزل القطني ويصور القحف بعد كل مرة تحقن فيها كمية من الهواء.

**encephaloid (= medullary carcinoma)** 1. دِمَاعَانِي 2. سَرَطَانَةٌ نخاعية. 1. شبيه بالدماغ. 2. سرطانة تتكون بصورة رئيسية من عناصر ظهارية فيها القليل من السدى.

**encephalolith** حَصَاةُ الدِّمَاغِ. حصاة أو تحصي في الدماغ أو في أحد البطينات.

**encephalology** عِلْمُ الدِّمَاغِ. مجموع الدراسات والمعلومات الخاصة بتشريح ووظائف الدماغ وأمراضه.

**encephaloma (2. = medullary carcinoma)** وَرَمٌ دِمَاعِيٌّ. 1. أي تورم أو ورم في الدماغ 2. سرطانة نخاعية.

**encephalomalacia** تَلْتِيقُ الدِّمَاغِ. تَلْتِيقُ الدِّمَاغِ حَوْلَ البُطَيْنِ. - periventricular e.

تلين المادة البيضاء في المخ حول البطينات المخية يشاهد في الكثير من الأطفال المصابين بالشلل المخي.

**- thalamic e.** تَلْتِيقُ الدِّمَاغِ المِهَادِي. تنكس المهاد الذي يولد العديد من الأعراض الحسية مثل المذل والخرف الذي يتصف بفقدان المبادرة الحركية.

**encephalomeningitis (= meningo-encephalitis)** التَّهَابُ الدِّمَاغِ والسَّحَائِيَّ.

**encephalomeningocele (= meningo-encephalocele)** قَيْلَةٌ دِمَاعِيَّةٌ سَحَائِيَّةٌ.

**encephalomeningopathy** اِغْتِلَالُ الدِّمَاغِ والسَّحَائِيَّ.

**encephalomere** قَسِيمٌ دِمَاعِيٌّ. أي من الشدافات المتتالية التي تكون دماغ الجنين.

**encephalomyelitis** التَّهَابُ الدِّمَاغِ والنَّخَاعِ. التهاب يشمل الدماغ والنخاع الشوكي.

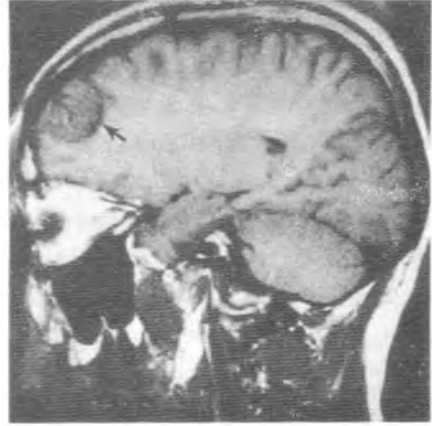
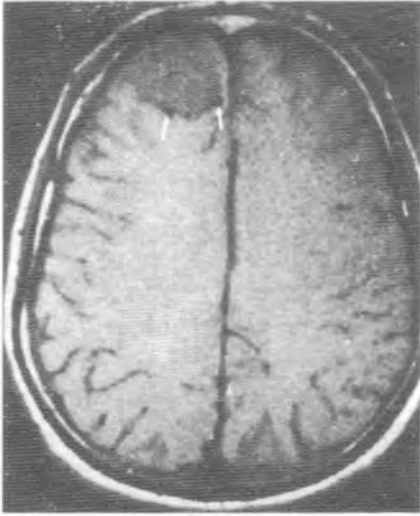
**- acute disseminated e.** التَّهَابُ الدِّمَاغِ والنَّخَاعِ المُنتَشِرُ الحَادُّ. التهاب الدماغ الحاد أو دون الحاد الذي يتصف بالارتشاح للمفاوي والخلايا أحادية النواة مع زوال النخاعين.

ويحصل المرض غالباً بعد الإصابة بعدوى فيروسية خصوصاً الحصبة وقد يحصل من دون أية إصابة مسبقة ظاهرة. وقد كان يتولد سابقاً كمضاعفة للتلقيح ضد الجدري. ويتصف المرض سريرياً بالصداع والقيء والنعاس الذي يتطور إلى الوسن والغيبوبة. كما قد يحدث الرعاش والشلل والنوبات. ومعدل الوفيات فيه حوالي 20-5% ولكن معظم الناجين منه يصابون ببعض

العاهات العصبية.

العاهات العصبية.



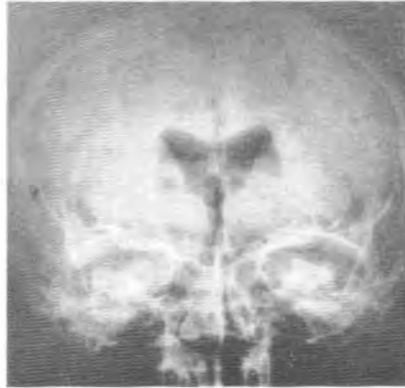


i

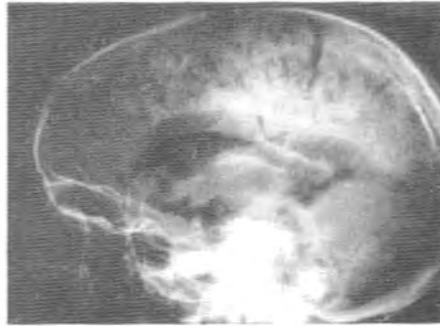
encephalography

مقطعان للدماغ بالمرنان resonator (i) سهمي و (ب) جبهي لنفس المريض يبينان ورماً سحائياً تظهر فيه أوعيته وعلاقته السحائية بالأم الجافية.

ب



1



ب

encephalography

التصوير الشعاعي للدماغ:  
(ا) صورة امامية خلفية  
(ب) صورة جانبية

- **allergic e.** **إِغْتِلَالُ دِمَاعِي** **وَالنُّخَاعِ الأُرْجِي.**  
التهاب الدماغ والنخاع الذي يتولد عن الأرجية أو فرط الحساسية للتلقيح مثلاً.

- **benign myalgic e. (= epidemic neuro-myasthenia, chronic fatigue syndrome)**  
**إِثْتَابُ الدُّمَاعِ وَالنُّخَاعِ الحَمِيدِ المُؤَلِّمِ لِلعَضَل.**

- **Cruckett subacute e. (= encephalitis lethargica)**  
**إِثْتَابُ الدُّمَاعِ الوَسْئِي.**

- **granulomatous e.** **إِثْتَابُ الدُّمَاعِ وَالنُّخَاعِ**  
الورمي الحُجَيْبِي. الالتهاب الذي ترافقه أورام حبيبية ونخر جدران البطينات المخية والنخاعية.

- **postinfectious e. (= acute disseminated e.)**  
**إِثْتَابُ الدُّمَاعِ وَالنُّخَاعِ التَّالِي**  
للعدوى.

- **postvaccinal e. (= acute disseminated e.)**  
**إِثْتَابُ الدُّمَاعِ وَالنُّخَاعِ التَّالِي لِلتَّقْطِيعِ.**

- **toxoplasmic e.** **إِثْتَابُ الدُّمَاعِ وَالنُّخَاعِ**  
بِالمَقُوسَات. التهاب الدماغ والنخاع بالعدوى بالمقوسات.

- **viral e. (= virus e.)** **إِثْتَابُ الدُّمَاعِ وَالنُّخَاعِ**  
الْفَيْرُوسِي. التهاب ناجم عن بعض الفيروسات.

**encephalomyelocele** **قَيْلَةُ الدُّمَاعِ وَالنُّخَاعِ**  
وَالسَّحَايَا. شذوذ خلقي في الثقبية العظمية وغياب النواتئ والصفائح الشوكية للفقرات العنقية والذي يولد انفتاق السحايا وبعض الأنسجة الدماغية والنخاعية.

**encephalomyeloneuropathy** **إِعْتِلَالُ**  
**دِمَاعِي نُخَاعِي عَصَبِي.** مرض يشمل الدماغ والنخاع الشوكي وبعض الأعصاب المحيطية.

**encephalomyelopathy** **إِعْتِلَالُ دِمَاعِي**  
**نُخَاعِي.** مرض أو حالة مرضية تصيب الدماغ والنخاع الشوكي.

- **postinfection e.** **إِعْتِلَالُ دِمَاعِي نُخَاعِي تَالِي**  
لِلعَدْوَى. زوال النخاع الثانوي للأمراض الفيروسية الشائعة كالحصبة والحمق والحصبة الألمانية والنكاف والنزلة الوافدة.

- **postvaccinal e.** **إِعْتِلَالُ دِمَاعِي نُخَاعِي تَالِي**  
لِلتَّقْطِيعِ. زوال الميالين الذي يضاعف الاستجابة للتلقيح ضد الجدري.

- **subacute necrotizing e.** **إِعْتِلَالُ دِمَاعِي**  
**نُخَاعِي نَاجِرٌ دُونَ الحَادِّ.** اعتلال دماغي غير محدد المرضيات السريرية والذي يولد مرضيات عصبية وأضراراً في جذع الدماغ مثل تلك التي تتولد في متلازمة فرنيكة - كورساكوف. وهناك نوعان منه أحدهما طفلي حيث تنتكس فيه المادة السنجابية مع بؤر نخزية في ساق الدماغ ويتصف بنقص الشهية والقيء وبطء النمو أو توقفه والوهن العضلي والنوبات والحركات الشاذة واضطرابات في التنفس والرؤية والخرف والذي ينتهي بالموت قبل سن الثالثة. أما النوع الذي يصيب البالغين فإنه يتصف بالضمور البصري بالعينين والعمى المركزي وعمى الألوان. ويظهر بعد سن الثلاثين الرنح والخزل التشنجي والنفضات الرمعية ونوبات الصرع الكبير والخرف.

**encephalomyeloradiculitis** **إِثْتَابُ**  
**الدُّمَاعِ وَالنُّخَاعِ وَالجُذُورِ.** التهاب الدماغ والنخاع والجذور العصبية الشوكية.

**encephalomyeloradiculoneuritis**  
**إِثْتَابُ الدُّمَاعِ وَالنُّخَاعِ وَالجُذُورِ وَالأعصاب.** التهاب الدماغ والنخاع والجذور العصبية الشوكية والأعصاب المحيطة.

**encephalomyeloradiculopathy** **إِعْتِلَالُ**  
**دِمَاعِي نُخَاعِي جَذْرِي.** مرض يصيب الدماغ والنخاع الشوكي والجذور العصبية الشوكية.

**encephalomyocarditis** **إِثْتَابُ الدُّمَاعِ**  
**وَالعَضَلِ وَالقَلْبِ.** مرض فيروسي يتصف بتغيرات التهابية وتنكسية في العضلات الهيكلية والقلبية وأفات في الجهاز العصبي المركزي شبيهة بالتهاب سنجابية الدماغ.

**encephalon (= the brain)** **قِسم**  
الجهاز العصبي المركزي الموجود في داخل القحف والمكون من الدماغ المقدم والدماغ المتوسط والدماغ المؤخر والذي يتطور في الجنين من القسم الأمامي من الأنبوب العصبي.

**encephalonarcosis** **تَحَدُّرُ دِمَاعِي المَنشَا.**  
ذهول بسبب مرض دماغي.

**encephalopathia (= encephalopathy)**  
**إِعْتِلَالُ دِمَاعِي.**

- e. alcoholica (= polioencephalitis hemorrhagica superior) اِغْتِلَالٌ دِمَاعِيٌّ كُحُولِيٌّ.

encephalopathy اِغْتِلَالٌ دِمَاعِيٌّ. أي مرض تنكسي في الدماغ.

- addisonian e. اِغْتِلَالٌ دِمَاعِيٌّ أَدِيسُونِيٌّ. زهان عضوي يترافق مع السورة الحادة لداء أديسون.

- alcoholic e. اِغْتِلَالٌ دِمَاعِيٌّ كُحُولِيٌّ. أي اختلال وظيفي للدماغ يترافق مع تناول الكحول سواء ذلك الذي يحدث من الانسمام الحاد أو من التغيرات المزمنة التي ترافق الإدمان مثل زهان فرنيكه - كورساكوف.

- anoxic e. اِغْتِلَالٌ دِمَاعِيٌّ بِعَوَزِ الأُكْسِجِينِ. اضطراب دماغي يتولد عند التعرض لعوز الأكسجين.

- biliary e. (= hepatic e.) اِغْتِلَالٌ دِمَاعِيٌّ كَبِدِيٌّ المُنَشَا.

- boxer's e. (= traumatic e.) اِغْتِلَالٌ دِمَاعِيٌّ رَضْحِيٌّ.

- demyelinating e. اِغْتِلَالٌ دِمَاعِيٌّ مُزِيلٌ لِلْمِيَالِينِ. مرض تنكسي دماغي يتصف بزوال النخاعين.

- dialysis e. اِغْتِلَالٌ دِمَاعِيٌّ دِيَالِيٌّ. مرض تنكسي دماغي يترافق مع الاستعمال الطويل للديال الدموي والذي يتصف باضطراب الكلام وانتفاضات عضلية رمعية مستمرة ويتطور إلى خرف عام وتغييرات نفسية وتلين العظام.

- hepatic e. اِغْتِلَالٌ دِمَاعِيٌّ كَبِدِيٌّ المُنَشَا. حالة تتطور كمضاعفة ثانوية لمرض الكبد المتقدم وقد تشاهد في الأمراض الشديدة الوخيمة وتتصف باضطراب الوعي الذي يتطور إلى الغيبوبة العميقة (السببات الكبدي) واضطرابات ذهانية بمختلف الدرجات والرعاش والتنن الكبدي.

- hypernatremic e. اِغْتِلَالٌ دِمَاعِيٌّ بِفَرْطِ صَوْدُئِيومِ الدَّمِ. اعتلال دماغي نزفي وخيم يحدث في الأطفال بسبب الإفراط في تناول الملح أو في البالغين بسبب آفة وطائية كالورم.

- hypertensive e. اِغْتِلَالٌ دِمَاعِيٌّ بِارْتِفَاعِ الضَّغْطِ. مجموعة من أعراض الاضطرابات الدماغية كالصداع والاختلاج والغيبوبة التي تتولد من ارتفاع ضغط الدم الوبيل.

- hypoglycemic e. اِغْتِلَالٌ دِمَاعِيٌّ بِنَقْصِ السُّكَّرِ. اعتلال دماغي استقلابي يتولد عن نقص سكر الدم الشديد كالذي يحصل في داء خزن الغليكوجين ويتصف بالاختلاج واضطرابات الفعاليات المخية كالتفكير والذاكرة ثم الغيبوبة.

- lead e. اِغْتِلَالٌ دِمَاعِيٌّ رَصَاصِيٌّ. اضطراب دماغي يتولد عن التسمم بالرصاص.

- metabolic e. اِغْتِلَالٌ دِمَاعِيٌّ اِسْتِقْلَابِيٌّ. اضطرابات عصبية نفسانية تنتج عن أمراض استقلابية دماغية وقد تنتج في البدء عن عوز الأكسجين أو الإفقار أو نقص سكر الدم أو كمضاعفة ثانوية لأمراض أعضاء أخرى كالكلية أو الكبد أو الرئة.

- myoclonic e. of childhood اِغْتِلَالٌ دِمَاعِيٌّ رَعِيٌّ عَضَلِيٌّ طِفْلِيٌّ. اضطراب عصبي غير معروف السببية يصيب الأطفال بين سني 1-3 سنوات ويتصف بالرمع العضلي في الأطراف والجذع والعين والرنح ورعاش الحركة.

- portal-systemic e. (= hepatic e.) اِغْتِلَالٌ دِمَاعِيٌّ كَبِدِيٌّ المُنَشَا.

- progressive punch-drunk e. اِغْتِلَالٌ دِمَاعِيٌّ تَرَوْنَحِيٌّ بِاللُكْمَاتِ. اعتلال دماغي يصيب الملاكمين نتيجة الاصابات الدماغية المتراكمة والذي يتصف بالنساعة وبطء التفكير والرثة الكلامية والحركات غير المنتظمة خصوصاً في الساقين.

- saturnine e. (= lead e.) اِغْتِلَالٌ دِمَاعِيٌّ رَصَاصِيٌّ.

- spongiform e. اِغْتِلَالٌ دِمَاعِيٌّ اِسْفَنْجِيٌّ الشَّكْلِ. اعتلال دماغي يتصف بتفجي القشرة الدماغية المنتشر ويشمل أمراضاً دماغية عديدة كمتلازمة كروتزفيلد - جاكوب.

- traumatic e. اِغْتِلَالٌ دِمَاعِيٌّ رَضْحِيٌّ. اضطراب دماغي يتولد عند الملاكمين نتيجة تعرضهم المستمر لرضوح دماغية متلاحقة يتصف ببطء الفعاليات الدماغية والفكرية والنساعة والتخليط.

- Wernicke's e. اِغْتِلَالٌ دِمَاعِيٌّ فَرْنِيكِيٌّ. اضطراب عصبي يتصف بالتخليط والخمول والنعاس ورنح السير والارآة وشلل العين وكان يعتقد بأن المرض يتولد عن آفات نزفية في المادة السنجابية للدماغ ولكنه يعرف الآن بأنه يتسبب عن نقص في الثيامين

ويتولد غالباً عن الإدمان للكحول وغالباً ما ينتهي  
بمتلازمة كورساكوف (النسابة العضوية).

**encephalopuncture** بَزْلُ الدِّمَاغِ.

البزل الجراحي للدماغ.

**encephalopyosis** تَفْقِیحُ الدِّمَاغِ. خراج  
الدماغ أو تقيحه.

**encephalorachidian**  
(= cerebrospinal) دِمَاغِي نُخَاعِي.

**encephaloradiculitis** اِلْتِهَابُ الدِّمَاغِ  
وَالجُدُورِ. التهاب جذور النخاع الشوكي والدماغ.

**encephalorrhagia** نَزْفُ دِمَاغِي. نزف  
في داخل الدماغ أو من الدماغ وخصوصاً النزف  
المخي حول الشعيرات.

**encephaloscclerosis** تَصَلُّبُ الدِّمَاغِ.

**encephaloscope** مِئْظَارُ الدِّمَاغِ. آلة  
لتنظير أي تجويف (مثل تجويف الخراج) في داخل  
الدماغ.

**encephaloscopy** تَنْظِيرُ الدِّمَاغِ. فحص  
أو مشاهدة الدماغ.

**encephalosepsis** اِنتَانُ الدِّمَاغِ. موات  
الأنسجة الدماغية.

**encephalosis** دِمَاغ؛ دَاءٌ دِمَاغِي. أي  
مرض عضوي يصيب الدماغ ويستعمل خاصة  
للأمراض التنكسية التي تصيب الدماغ.

**encephalospinal** دِمَاغِي نُخَاعِي.  
نسبة للدماغ وللعمود الفقاري.

**encephalothlipsis** اِنْتِصِغَاطُ الدِّمَاغِ.

**encephalotome** مِبْضَعُ الدِّمَاغِ. آلة  
تستعمل لإتلاف الدماغ أو لشقه.

**encephalotomy** 1. اِتْلَافُ الدِّمَاغِ  
2. بَضْعُ الدِّمَاغِ. 1. إتلاف دماغ الجنين لتسهيل  
ولادته في الحالات المستعصية 2. شق الدماغ.

**endarteritis** اِلْتِهَابُ بَطَانَةِ الشَّرْيَانِ.  
التهاب طبقة بطانة الشريان.

**- e. deformans** اِلْتِهَابُ بَطَانَةِ الشَّرْيَانِ  
المُشَوِّه. التهاب بطانة الشريان المزمن الذي  
يتصف بتنكس شحمي في أنسجة الشريان مع  
ترسب أملاح كلسية فيه.

**- e. obliterans** اِلْتِهَابُ بَطَانَةِ الشَّرْيَانِ المُسِدِّ.  
التهاب بطانة الشرايين الصغيرة التي تضيق ثم تنغلق  
نتيجة تكاثر أنسجة بطانتها.

**- e. proliferans** اِلْتِهَابُ بَطَانَةِ الشَّرْيَانِ التَّكَاثِرِي.  
فرط نمو الأنسجة الليفية في الطبقات الداخلية للأبهر.

**endbrain (= telencephalon)** الدِّمَاغُ  
الْاِنْتِهَائِي.

**end-feet (= bouton terminal)** البَزَائِعُ  
الْاِنْتِهَائِيَّة. الأقدام أو الأزرار أو التضخمات  
الانتهاية للألياف العصبية الحرة التي تنتهي عند  
العصبونات الأخرى وتغصناتها وتسمى أيضاً  
الأزرار الانتهاية.

**end-flake (= end-plate)** الصَّفِيحَةُ اِلْتِهَائِيَّة

**ending** نِهَائِيَّة. النهاية الطرفية الانتهاية  
للليف العصبي.

**- annulospiral e's.** النِّهَائِيَّاتُ الحَلَقِيَّةُ اللُّوَبِيَّةُ.  
نهايات عصبية حسية عريضة وشريطية الشكل تلتف  
حول الألياف المغزل العضلي.

**- club e. of Barthez** نِهَائِيَّةٌ نُبُوتِيَّةٌ لِبَارْتَلَمَز.  
نوع من النهايات العصبية التي توجد في الجهاز  
العصبي المركزي وتنتهي بصورة حادة على تغصنات  
العصبونات الأخرى.

**- encapsulated nerve e's. (= terminal  
nerve corpuscle)** نِهَائِيَّاتُ عَصْبِيَّةٍ مُمَحْفَظَةٍ.  
انظر corpuscle.

**- epilemmal e's.** نِهَائِيَّاتٌ فَوْقَ الغَمْدِ. نهايات  
عصبية حسية في العضلات المخططة حيث تكون  
النهايات العصبية بتماس مباشر مع الألياف العضلية  
ولكن من دون أن تخرق غمدها العضلي.

**- flower spray e's.** نِهَائِيَّاتٌ مُنْقَوِدَةٌ الرِّهْرِ. نهايات  
عصبية حسية دقيقة ومتفرعة تنتهي على الغمد  
العضلي لألياف المغزل العضلي.

**- free nerve e's.** نِهَائِيَّاتُ عَصْبِيَّةٍ حُرَّة. نهايات  
عصبية متقبلة حسية لها شكل بسيط حيث ينتهي  
الليف العصبي بتفرعات عديدة تنتهي في النسيج  
الضام أو في الظهارة أو البطانة.

**- nerve e's.** النِّهَائِيَّاتُ العَصْبِيَّةُ. نهايات الفروع  
الحرة للمحاور.

**end-nuclei** النَوَى الْإِنْتِهَائِيَّةُ.  
أَنْظُرْ terminal nuclei.

**endocranitis** الْتِهَابُ بَطَانَةِ الْقَحْف. التهاب  
طبقة بطانة القحف.

**endocranium** بَطَانَةُ الْقَحْف. الطبقة  
السّمحاقية الباطنة للطبقة الخارجية لجافية الدماغ.

**endolabyrinthitis** الْتِهَابُ التِّيهِ الْغِشَائِي.

**endolymph** اللَّفْءُ الْبَاطِن. السائل الذي  
يوجد في التيه الغشائي للأذن.

**endoneural** ضَمْنُ الْعَصَب. متعلق بداخل  
العصب أو متوضع فيه.

**endoneuritis** الْتِهَابُ غَمْدِ اللَّيْفِ الْعَصَبِيِّ.

**endoneurium** غَمْدُ اللَّيْفِ الْعَصَبِيِّ. النسيج  
الخلايا الضام الذي يوجد حول الليف العصبي  
المحيطي والذي يفصل الالياف العصبية الواحد عن  
الأخر في العصب المحيطي.

**endoneurolysis (= hersage)** تَفْشِيْطُ  
أَلْيَافِ الْعَصَب. شق ألياف العصب المحيطي  
جراحياً وتفريق أليافه.

**end-organ** عُضْوٌ إِنْتِهَائِيٌّ. إحدى النهايات  
العصبية الحسية الكبيرة المحفوظة وهناك أنواع  
متعددة منها وتسمى أيضاً الجسيمات العصبية  
الانتهائية.

**endorphin** إِنْدُورْفِين. أحد المركبات الببتيدية  
العصبية الموجودة في الدماغ والمرتبطة  
بالمستقبلات الأفيونية ولها فعل مسكن شديد.  
وهناك ثلاثة أنواع مهمة منها هي ألفا وبيتا وغاما،  
ويوجد الإندورفين بيتا في النخامى الغدية والوطاء  
ومواقع أخرى في الدماغ. وكلها تقوم بوظائف  
مهمة في إدراك حس الألم.

**end plate (= end-plate)** صَفِيْحَةٌ إِنْتِهَائِيَّةُ.  
نهاية عصبية مسطحة.

**- motor e.p.** الصَفِيْحَةُ الْإِنْتِهَائِيَّةُ الْحَرَكِيَّةُ.  
النهاية المسطحة لفرع انتهاثي من فروع محوار  
العصبون الحركي الذي يقابل الصفيحة الأخصية  
ليليف العضلي ليكون الاتصال العصبي العضلي.

**endyma (= ependyma)** بَطَانَةُ عَصَبِيَّةُ.

**energizer** مُنَشِّطٌ. عامل يعطي أو يوفر أو  
ينشط أو يشحن الطاقة.

**- psychic e.** مُنَشِّطُ نَفْسَانِيٍّ. دواء يحسن المزاج  
كالادوية مضادة الكآبة أو محاكية الودي.

**enervation** 1. نَزْعُ الْعَصَبِ؛ قطع العصب  
2. عَوْرُ الطَّاقَةِ الْعَصَبِيَّةِ. 1. نزع العصب أو قطعه  
2. قلة الطاقة العصبية، وهن أو كسل.

**engram** إِنطِبَاعٌ. الاثر الدائم الذي يخلفه التنبيه  
في النسيج أو العضو العصبي، وفي علم النفس هو  
الأثر الذي تتركه في النفس أية تجربة نفسية يمر  
بها الشخص.

**enkephalin** إِنْكِيْفَالِين. ببتيدات توجد في  
الجهاز العصبي المركزي والمحيطي ومنها الليو -  
انكيفالين والامت - انكيفالين وهي تعمل كناقلات  
عصبية في مناطق متعددة من الدماغ والنخاع ولها  
دور مهم في وظائف إدراك حس الألم وفي المزاج  
والسلوك والوظائف الحركية والسيطرة العصبية  
الصماوية. كما أنها توجد في الضفائر العصبية  
والغدود الخارجية الإفراز في القناة المعدية المعوية.

**enkephalinergic** إِنْكِيْفَالِينِيٌّ الْفِعْلُ. يشير  
إلى التوصيل المشبكي بالانكيفالين.

**enlargement** ضَخَامَةٌ. 1. زيادة في حجم  
الجزء أو العضو 2. في التشريح هو بروز أو تورم  
أو تضخم.

**enophthalmos** حَوْصٌ. انزياح المقلة إلى  
الخلف في الحجاج.

**enophthalmus (= enophthalmos)**  
حَوْصٌ.

**entasia (= entasis)** تَشْنُجٌ مُضَيِّقٌ. تقلص  
عضلي تشنجي مضيق.

**enteralgia** أَلْمُ الْأَمْعَاءِ. ألم الأمعاء أو ألم  
عصبي معوي.

**enteroneuritis** الْتِهَابُ الْأَعْصَابِ الْمِعْوِيَّةِ.

**enuresis** سَلْسُ الْبَوْلِ؛ بَوْلٌ الْفِرَاشِ. التبول  
اللاإرادي للأطفال بعد السن الذي يفترض فيه  
التمكن من السيطرة على عملية التبول ويستعمل  
الاصطلاح للتبول الليلي اللاإرادي بالفراش.

**enuretic** (متعلق) بِبَوْلِ الْفِرَاشِ. 1. متعلق

بيول الفراش 2. عامل يحفز بول الفراش 3. شخص مصاب ببول الفراش.

**environment** بيئة. مجموع الظروف والعوامل التي تحيط بالكائن أو أعضائه أو أنسجته والتي تؤثر على فعالياته وتناميه.

**external e.** البيئة الخارجية. البيئة التي تحيط بالكائن من الخارج والتي يعيش فيها ويتنفس منها.

**internal e.** البيئة الداخلية. السائل الموجود في داخل الجسم والذي يحيط بأعضائه وأنسجته وخلاياه.

**occupational e.** البيئة المهنية. الظروف والعوامل التي توجد في محيط عمل الكائن الحي.

**eparsalgia** ألم الإرهاق. اضطراب مؤلم يتولد عن إرهاق أي عضو من أعضاء الجسم كإرهاق القلب أو إرهاق الفتق أو السعال.

**epencephalon** 1. المخيخ 2. الدماغ التالي.

**ependyma** بطانة عصبية. بطانة بطينات الدماغ والقناة المركزية للنخاع الشوكي.

**ependymitis** التهاب البطانة العصبية.

**ependymoblast** أرومة البطانة العصبية. خلية البطانة العصبية الجنينية.

**ependymoblastoma** الورم الأرومي البطني العصبي؛ ورم أرومات البطانة العصبية. ورم خبيث يتكون من خلايا البطانة العصبية البدائية.

**ependymocyte** خلية البطانة العصبية.

**ependymocytoma (= ependymoma)** ورم البطانة العصبية.

**ependymoma** ورم البطانة العصبية. ورم خلايا البطانة العصبية وهو ورم حميد عادة ولكن هناك بعض أنواعه الخبيثة.

**ependymopathy** إعتلال البطانة العصبية. أي مرض يصيب البطانة العصبية.

**ephapse** ملمس؛ لماس. نقطة تلامس جانبية (غير المشبك) بين الألياف العصبية تمر عبرها الدفعات العصبية من ليف لآخر مباشرة ومن دون أي تشابك بينهما.

**ephaptic** لماسي؛ ملمسي. انتقال الدفعات العصبية عبر الملمس وهو غير الانتقال المشبكي.

**ephebogenesis** بلوغية. التطورات الجسمية التي تتم في مرحلة البلوغ.

**ephedrine** إبيدرين. دواء أدريناليني الفعل يستعمل لإزالة احتقان الغشاء المخاطي للأنف في الحالات الأرجية أو لإرخاء عضلات القصبات في الربو القصبي أو كمنبه للجهاز العصبي المركزي في النوم الانتيابي أو كمضاد للأدوية المكثبة أو لمنع هبوط ضغط الدم في التبيج النخاعي.

**epidrosis (= hyperhidrosis)** فرط التعرق؛ تعرق.

**ephippium (= sella turcica)** السرج التركي.

**epicondylalgia** ألم اللقمة. ألم العضلات أو الأوتار المرتكزة في لقمة العضد.

**epicranium** الشوادة. غطاء القحف أو لحافته وسفاهة وامتداد العضلات التي تغطيه.

**epicritic** دقيق التعيين. ما يتعلق بالتعيين الدقيق والمميز ويطلق على الألياف العصبية الجلدية التي تستقبل حسي للمس أو الحرارة المميزين والدقيقين جداً.

**epidemic** 1. وباء 2. وبائي. مرض ينتشر بصورة فجائية بأعداد أكبر من حالات انتشاره الاعتيادية أو المتوقعة.

**epidural** فوق الجافية. خارج الجافية أو فوقها.

**epidurography** تصوير فوق الجافية. تصوير العمود الفقري بعد زرق مادة عتيمة للأشعة حول الجافية.

**epilemma (= endoneurium)** غمد الليف العصبي.

متعلق بغمد الليف العصبي.

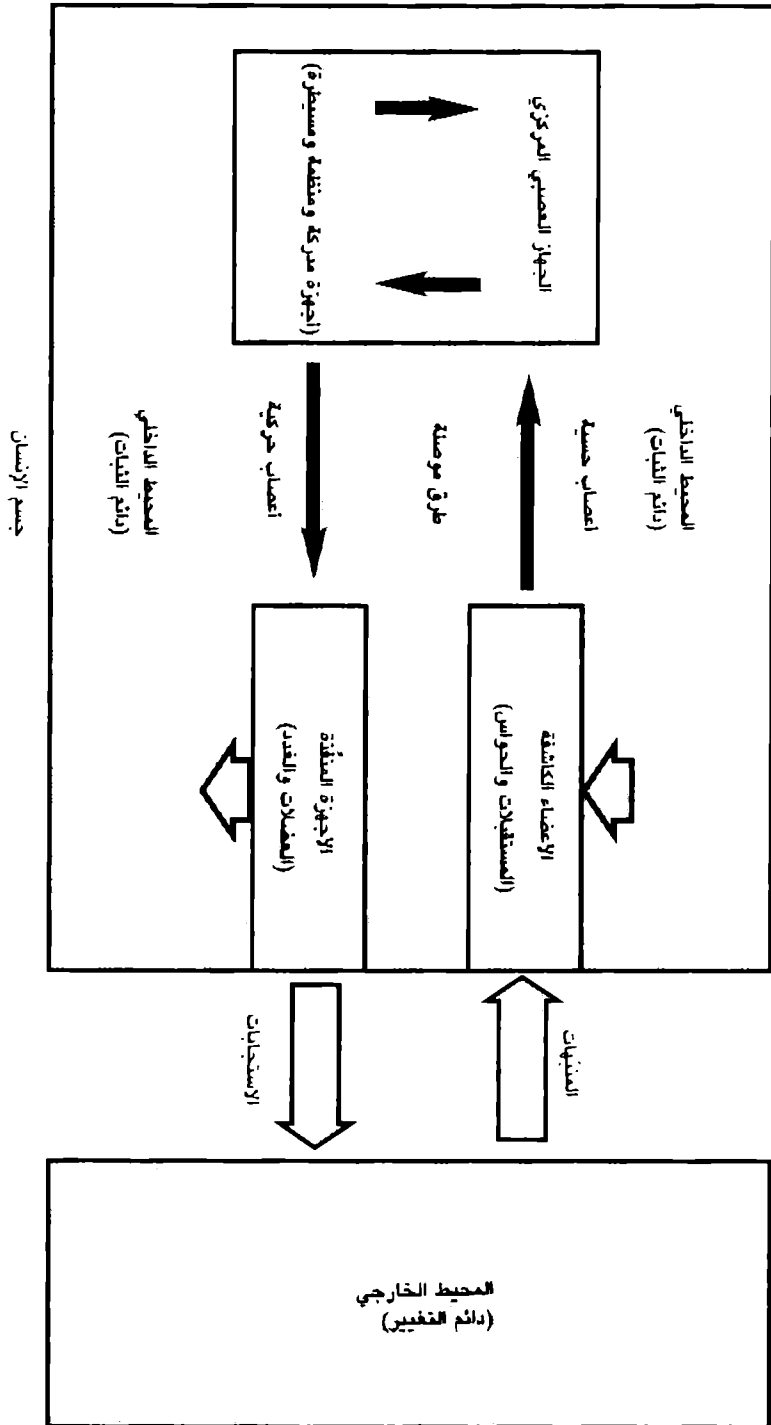
**epilemmal** صرع.

**epilepsia (= epilepsy)** صرع ركضي.

**- e. cursiva (= cursive epilepsy)** صرع كبير.

**- e. gravior (= grand mal epilepsy)** صرع كبير.

**- e. major (= grand mal epilepsy)** صرع كبير.



environment

صورة تبين العلاقة بين المحيطين الداخلي والخارجي للجسم وتأثيرهما في جسم الإنسان حيث تشير تغيرات المحيط استجابة الجهاز العصبي المحيطي والمركزي للتفاعل مع هذه التغيرات.

- **e. minor** (= minor epilepsy) **صَرْعٌ صَغِيرٌ**.
- **e. mitior** (= minor epilepsy) **صَرْعٌ صَغِيرٌ**.
- **e. nutans** **صرع إيمائي**. نوبات أو إيماءات الرأس في الأطفال وهي نوع من نوبات تعذر الثبات.
- **e. partialis continua** **نُوبَاتٌ جُزئية متواصلة**. نوبات حركات رمعية مستمرة لجزء من الجسم بسبب موجات دفعات عصبية شاذة.
- **e. procursiva** (= cursive epilepsy) **صَرْعٌ رَكْضِيٌّ**.
- **e. rotatoria** **صَرْعٌ دَوْرَانِيٌّ**. نوبة سرعية يدور بها الجسم ويلتف.
- **e. tarda** **صَرْعٌ أَجَلٌ**. صرع يبدأ عند منتصف العمر أو بعد ذلك.
- epilepsy** **صَرْعٌ**. اضطرابات انتيائية عابرة في وظيفة المخ تولد تغييم الوعي أو فقدانه العارض مع ظواهر حركية شاذة واضطرابات حسية أو نفسية أو اختلال الجهاز العصبي المستقل وتنتج هذه العوارض عن اختلال كهربائية الدماغ الانتيائي وهناك أنواع عديدة من الصرع.
- **abdominal e.** **صَرْعٌ بَطْنِيٌّ**. ألم بطني انتيائي يتولد عن صدور دفعات عصبية شاذة من الدماغ.
- **acquired e.** **صَرْعٌ مُكْتَسَبٌ**. صرع يتولد عن مرض مخي يصيب المريض بعد ولادته.
- **activated e.** **صَرْعٌ مُنَشَّطٌ**. نوبات سرعية تحفز بالتنبية الكهربائي أو بالادوية لأغراض مشاهدة أعراضها السريرية الاستجابات الكهربائية الدماغية المولدة فيها.
- **adversive e.** **صَرْعٌ تَدْوِيرِيٌّ**. صرع بؤري يتصف بتدوير الرأس والعينين والجزع أحياناً إلى الجهة المعاكسة لجهة الإصابة في الفص الجبهي للدماغ والباحة الجبهية البصرية فيه.
- **affective e.** **صَرْعٌ عَاطِفِيٌّ**. صرع بؤري يتصف بأعراض عاطفية كالخوف والقلق والاكتئاب ويتولد عن آفة بؤرية في أحد الفصين الصدغيين.
- **akinet e.** (= atonic e.) **صَرْعٌ لَأَحْرَكِيٌّ**.
- **alcoholic e.** **صَرْعٌ كُحُولِيٌّ**. نوبة صرع يحفزها تناول الكحول.
- **alternating e.** **صَرْعٌ مُتَنَابِئٌ**. نوبات صرع

تتناوب في جهتي الجسم فتحدث في كل مرة في إحدى الجهتين أو تبدأ في إحدى الجهتين ثم تنتشر للجهة الثانية ولا يعرف سبب لذلك.

- **ambulatory e.** **صَرْعٌ سَيْرِيٌّ**. نوبة صرع تتولد تلقائياً تتصف بسير المريض من دون وعي ولن يتذكر ذلك بعد انتهاء النوبة وتسببها آفة في الفص الصدغي.
- **amygdaloid e.** **صَرْعٌ لُوزِيٌّ**. نوبة صرع تتولد عن آفة النواة اللوزية وتتصف بحركات مضغية نظمية مع قضم الشفتين.
- **aphasic e.** **صَرْعٌ حُبْسِيٌّ**؛ نوبة صرع تتصف بفترة حبسة تامة بالرغم من احتفاظ المريض بوعيه.
- **atonic e.** **صَرْعٌ وَاِنٌ**. نوع من الصرع يتصف بفقدان توتر عضلات الوضع مما يؤدي إلى الوهط وقد يكون ذلك مفاجئاً وسريعاً فيسقط المريض على الأرض وقد يصاب بأذى ولكن من دون اختلاج وقد يكون الوهط تدريجياً مصحوباً بنفضات متتالية.
- **auditory hallucinatory e.** **صَرْعٌ هَلُوسِيٌّ** **سَمْعِيٌّ**. نوبة صرع تترافق مع سماع اصوات موسيقية أو كلام سابق من الذاكرة وتنتج عن آفة في الفص الصدغي للمخ.
- **automatic e.** **صَرْعٌ تَلَقَّائِيٌّ**. نوبة صرع تتولد تلقائياً وغالباً ما تكون سيرية شبه قصدية ولكن المريض لا يتذكرها بعد حصولها.
- **autonomic e.** **صَرْعٌ مُسْتَقَلٌّ**. نوبة صرع تترافق مع أعراض أغلبها ناتج عن تهيج الجهاز العصبي المستقل مثل تسرع القلب وارتفاع ضغط الدم وتوسع الحدقة والتعرق المفرط واضطراب التنفس.
- **Bravais-jacksonian e.** (= jacksonian e.) **صَرْعٌ جَكْسُونِيٌّ**.
- **centrencephalic e.** **صَرْعٌ الدَّمَاعِ المَرْكَزِيٌّ**. صرع نتيجة دفعات عصبية تصدر من التكوين الشبكي للدماغ المتوسط والمهاد وتنتشر إلى الجهتين وإلى القشرة المخية.
- **clonic e.** **صَرْعٌ رَمْعِيٌّ**. صرع عام يصيب الأطفال الصغار وتدوم نوبته لمدة دقيقة واحدة تقريباً ويتصف سريرياً بفقدان الوعي مع تقلصات رمعية نظمية في جهتي الجسم وفي كل أقسامه.

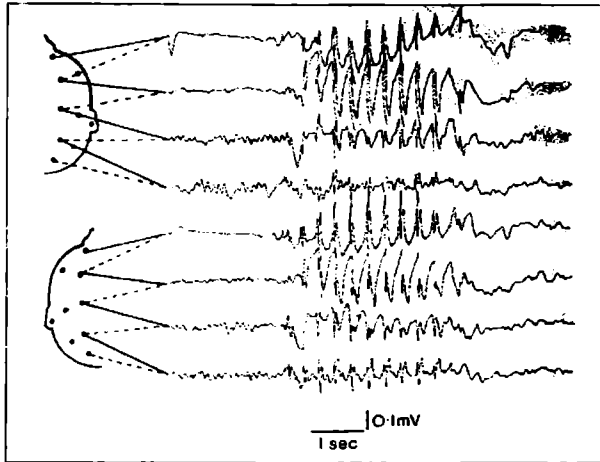


- **conscious e.** صَرَعٌ وَاعٍ. صرع لا يفقد المريض فيه وعيه أثناء النوبات.
- **cortical e.** صَرَعٌ قَشْرِيٌّ. نوبات سرعية بؤرية تبدأ من قشرة المخ.
- **cryptogenic e. (= Idiopathic e.)** صَرَعٌ مَجْهُولُ السَّبَبِ.
- **cursive e. (= proconvulsive e.)** صَرَعٌ رَكْضِيٌّ.
- **cyclical e.** صَرَعٌ دَوْرَوِيٌّ. صرع يتصف بنوبات سرعية تلقائية تعاود بفترات منتظمة متوقعة ولا علاقة لها بأي عامل مؤهب.
- **delayed e.** صَرَعٌ أَجَلٍ. صرع يظهر بعد الإصابة بالرضح بفترة طويلة قد تمتد إلى شهور أو سنوات عديدة.
- **diencephalic e. (= centrencephalic e.)** صَرَعٌ الدُّمَاقِ البَينِيِّ.
- **diurnal e.** صَرَعٌ نَهَارِيٌّ. نوبات سرعية تحدث أثناء النهار أو عندما يكون المريض مستيقظاً.
- **essential e. (= Idiopathic e.)** صَرَعٌ مَجْهُولُ السَّبَبِ.
- **focal e.** صَرَعٌ بُؤْرِيٌّ. نوبات سرعية صغيرة تكون في جهة واحدة من الجسم أو في منطقة ضيقة منه أو تولد أعراضاً موضعية وتنتج عن آفة بؤرية موضعية في المخ.
- **focal e., chronic (= epilepsia partialis continua)** صَرَعٌ جُزْئِيٌّ مُتَوَاصِلٌ.
- **focal e., minor** صَرَعٌ بُؤْرِيٌّ صَغِيرٌ. نوبة سرعية تتكون من الأورة فقط ومن دون أي اختلاج.
- **gelastic e.** صَرَعٌ ضِحْكِيٌّ. صرع تصاحبه نوبة شديدة من الضحك قبيل نوبة الصرع أو خلالها.
- **generalized e.** صَرَعٌ عَامٌ. صرع يتصف بنوبات عامة شاملة وقد تبدأ النوبة من نقطة واحدة ثم تنتشر أو تكون النوبة شاملة منذ أول ابتدائها.
- **generalized flexion e. (= hypsarrhythmia = infantile massive spasm)** صَرَعٌ انْتِنَائِيٌّ عَامٌ.
- **grand mal e. (= major e.)** صَرَعٌ كَبِيرٌ.
- صرع تسبقه عادة الأورة ويتصف بفقدان الوعي المفاجيء الذي يتلوه الاختلاج العام.
- **haut mal e. (= grand mal e.)** صَرَعٌ كَبِيرٌ.
- **hysterical e.** صَرَعٌ هِسْتِيرِيٌّ. نوبات هستيرية تحاكي نوبات الصرع.
- **ideational e.** صَرَعٌ اِفْتِكَارِيٌّ. صرع افتكاري يبدأ من المنطقة الجبوية الصدغية يشعر فيه المريض بأفكار إجبارية متكررة لا علاقة لها بمحيطه وواقعه ولكنها تكون موجودة في فكره من قبل بدء نوبة الصرع.
- **Idiopathic e.** صَرَعٌ مَجْهُولُ السَّبَبِ. صرع غير معروف السبب وقد يكون مرتبطاً مع استعداد بنيوي وراثي للنوبات.
- **illusional e.** صَرَعٌ اِنْتِخَاذَاعِيٌّ. صرع بؤري يبدأ من المنطقة الصدغية ويولد نوبة يشعر فيها المريض بانخداع حسي ولكنه يحتفظ بوعيه وقد يشعر بصور بصرية ممسوخة أكبر أو أصغر من حجمها الطبيعي وما شاكل ذلك.
- **jacksonian e.** صَرَعٌ جَاكْسُونِيٌّ. صرع يتصف بحركات رمعية بجهة واحدة من الجسم ويبدأ من إحدى المجموعات العضلية ثم ينتشر بصورة منتظمة للمجموعات المجاورة مما يعكس تقدم الفعالية الصرعية خلال المنطقة الحركية القشرية. وتتسبب هذه النوبات عن بؤرة قشرية في نصف كرة المخ المعاكس لجهة النوبة.
- **Koshevnikoff's e. (= epilepsia partialis continua)** صَرَعٌ جُزْئِيٌّ مُتَوَاصِلٌ.
- **larval e.** صَرَعٌ خَافِئٌ. نوبات سرعية غير ظاهرة تتمثل فقط بظهور موجات متميزة في مخطط كهربائية الدماغ.
- **Laryngeal e. (= tussive syncope)** صَرَعٌ حَنَجْرِيٌّ؛ غَشَشِيٌّ سَعَالِيٌّ. صرع مع أورة سعال ومن المشكوك فيه أن تكون نوبة صرعية.
- **latent e. (= larval e.)** صَرَعٌ كَامِنٌ؛ صَرَعٌ يَزَقِيٌّ.
- **localized e. (= focal e.)** صَرَعٌ بُؤْرِيٌّ.
- **major e. (= grand mal e.)** صَرَعٌ كَبِيرٌ.
- **matutinal e.** صَرَعٌ صَبَاحِيٌّ. نوبات سرعية تحدث في الصباح عند الاستيقاظ من النوم.

- **menstrual e.** صَرْعٌ حَيْضِيٌّ. نوبات صرعية تترافق مع الحيض.
- **mental e. (= psychic e.)** صَرْعٌ نَفْسِيٌّ.
- **metabolic e.** صَرْعٌ اسْتِقْلَابِيٌّ. صرع يتولد عن اضطرابات استقلابية في الدماغ مثل تلك التي تحدث نتيجة عوز الأكسجين أو اليوريميّة أو انقطاع المدمنين عن تناول العقار.
- **minor e.** صَرْعٌ صَغِيرٌ. نوبة صرعية خفيفة تتكون من غشية خفيفة أو فقدان الوعي الكامل أو أعراض حسية أو حركية موضعية كما يحدث مثلاً في الصرع النفسي الحركي.
- **morning e. (= matutinal e.)** صَرْعٌ صَبَاحِيٌّ.
- **musicogenic e.** صَرْعٌ مُوسِيقِيٌّ التَّنْبِيهِ. صرع انعكاسي يتولد استجابة للتبته الموسيقي.
- **myoclonus e.** صَرْعٌ رَمَعِيٌّ عَضَلِيٌّ. صرع مترقي بطيء وهو وراثي جسدي متنح يبدأ عند الأطفال ويتصف بنوبات متقطعة من رمع مستمر لمجموعات عضلية مما يولد صعوبة الحركة الإرادية ويرافق ذلك التخلف العقلي الذي قد يتطور إلى الخرف.
- **nocturnal e.** صَرْعٌ لَيْلِيٌّ. نوبات صرعية تحدث في الليل أثناء نوم المريض.
- **nonconvulsive e.** صَرْعٌ لَا اِخْتِلَاجِيٌّ. صرع لا تترافق نوباته مع الاختلاج ولكنه يتكرر بكثرة أكثر من نوبات الصرع الاختلاجي.
- **oculoclonic e.** صَرْعٌ رَمَعِيٌّ عَيْنِيٌّ. نوبات تولد حركات نظمية في العينين تنتهي عادة بانحراف العينين الرمعي إلى إحدى الجهات وتتسبب عن أفة في الفص القذالي للجهة المعاكسة.
- **oculogyric e.** صَرْعٌ مُدَوِّرٌ لِلْعَيْنِ. نوبة تولد انحراف العينين التوتري المتقارن.
- **olfactory e.** صَرْعٌ شَمْعِيٌّ. صرع يولد هلساً أو انخداعاً شمياً وعادة ما يكون لرائحة كريهة.
- **organic e. (= symptomatic e.)** صَرْعٌ عَضْوِيٌّ.
- **petit mal e.** صَرْعٌ النَّوْبَةِ الصَّغِيرَةِ. صرع يتصف بفقدان الوعي مع نفضات رمعية عضلية خفيفة. يشاهد غالباً عند الأطفال وبترافق مع موجات كهربائية دماغية تتردد ثلاث مرات بالثانية ومن نمط السهم والموجة.
- **photogamic e.** صَرْعٌ ضَوْئِيٌّ التَّنْبِيهِ. صرع يتولد عن التنبيه الضوئي.
- **physiologic e.** صَرْعٌ فِيزِيُولُوجِيٌّ. صرع بيولوجي يتولد عن وظائف دماغية فيزيولوجية وليس عن شذوذ بنيوي أو مرض عضوي في الدماغ.
- **posthemiplegic e.** صَرْعٌ بَعْدَ الْفَالْجِ. نوبات صرعية تتولد عند مريض مصاب بالفالج وعادة ما تبدأ في منطقة محددة في الطرف المشلول.
- **post-traumatic e.** صَرْعٌ بَعْدَ الرُّضْحِ. نوبات اختلاجية متكررة تحدث بعد إصابات الرأس الرضحية.
- **procurive e. (= cursive e.)** صَرْعٌ رَكْضِيٌّ. صرع نفسي حركي يتصف بتلقائية سيرية تخليطية يسير المريض خلالها بضع خطوات حتى يصطدم بالعوائق في طريقه.
- **progressive familial myoclonic e.** صَرْعٌ رَمَعِيٌّ عَضَلِيٌّ عَائِلِيٌّ (= myoclonus e.) مُتَرَقِيٌّ.
- **psychic e.** صَرْعٌ نَفْسِيٌّ. نوبات صرعية تتغلب فيها الأعراض النفسية.
- **psychomotor e.** صَرْعٌ نَفْسِيٌّ حَرَكِيٌّ. نوبات صرعية تترافق مع آفات الفص الصدغي للدماغ وتتصف بدرجات مختلفة من فقدان الوعي ويقوم المريض خلالها بحركات منسقة ولكنها بدون هدف وفي غير موضعها ولا تخدم أي غرض وينسى القصد من حركاته هذه.
- **pubertal e.** صَرْعٌ الْبُلُوغِ. صرع يبدأ عند البلوغ أو حواليه وعادة ما تبدأ في هذا السن نوبات الصرع العام التي تنتج عن إصابات الرأس عند الولادة.
- **reading e.** صَرْعٌ الْقِرَاءَةِ. نوبات صرعية تظهر عند القراءة وتكون عادة نوبات اختلاجية وتحفز من التنبيه البصري المتقطع عند حركات العين القفزية أثناء القراءة.
- **reflex e.** صَرْعٌ اِنْعِكَاسِيٌّ. نوبات صرعية تتولد استجابة للمنبهات الحسية (اللمسية والبصرية والسمعية والموسيقية).
- **rolandic e. (= jacksonian e.)** صَرْعٌ جَاكْسُونِيٌّ.
- **self-induced e.** صَرْعٌ مَحْرَضٌ ذَاتِيًّا. صرع يحرص المريض على توليده ذاتياً ويحدث ذلك عادة عند الأطفال الذين يولدون نوبات الصرع الصغير ذاتياً بطريقة تنبيه بعض المنعكسات البصرية.

- **sensory e.** صَرْعٌ حِسِّيٌّ. نوبات صرعية تتصف بأهلاس بصرية أو ذوقية أو شمعية.
- **serial e.** صَرْعٌ تَسْلُسُلِيٌّ. نوبات صرعية تحدث بصورة متسلسلة مع عودة الوعي بين نوبات السلسلة الصرعية.
- **spinal e.** صَرْعٌ نَحَاعِيٌّ. متتاليات من تشنجات رمعية وتوترية تحصل في الشلل السفلي التشنجي.
- **symptomatic e.** صَرْعٌ أَعْرَاضِيٌّ. نوبات صرعية مكتسبة تتسبب عن أمراض الجهاز العصبي المركزي نفسه أو عن الاضطرابات الجهازية العامة كنقص سكر الدم أو اليوريمية أو التسمم بالرصاص. يسمى أيضاً الصرع العضوي.
- **tardy e. (= epilepsia tarda)** صَرْعٌ أَجَلٌ.
- **temporal lobe e. (= psychomotor e.)** صَرْعٌ الفَصِّ الصَّدَغِيِّ: صرعٌ نَفْسِيٌّ حَرَكِيٌّ.
- **thalamic e.** صَرْعٌ مَهَادِيٌّ. نوبات صرعية تتولد عن أمراض المهاد.
- **tonic e.** صَرْعٌ تَوَثُرِيٌّ. صرع يتصف بالصلم العام.
- **traumatic e.** صَرْعٌ رَضَجِيٌّ. نوبات صرعية تحدث نتيجة إصابات الدماغ (الجرح الناري أو الرضحي).

- **uncinate e.** الصَرْعُ الشُّصِّيُّ. نوبة صرعية تتولد عن إصابة المنطقة المعقوفة للفص الصدغي والتي تتصف بأهلاس شمعية وذوقية.
- **waking e. (= matutinal e.)** صَرْعٌ صَبَاحِيٌّ.
- **epileptic** صَرْعِيٌّ. متعلق أو منسوب للصرع أو شخص مصاب به.
- **epileptiform** صَرْعِيٌّ الشَّكْلُ. 1. شبيه بالصرع أو بأعراضه 2. ما يحدث بنوبات شديدة أو مفاجئة.
- **epileptogenic (= epileptogenous)** مُحْدِثُ الصَّرْعِ: مُصَّرَعٌ. عامل يولد الصرع.
- **epileptoid (= epileptiform)** صَرْعِيٌّ الشَّكْلُ: صَرْعَانِيٌّ.
- **epinephrine (= adrenaline)** إِبِينَفْرِينٌ. هرمون يفرزه لب الغدة الكظرية استجابة لتنبية العصب الحشوي ويخزن في الحبيبات اليفة الكروم كما أنه يفرز في حالة نقص سكر الدم، وهو منبه قوي للجهاز العصبي السودي (المستقبلات الأدرينالينية الفعل). وهو موثر وعائي شديد يرفع ضغط الدم ويسرع القلب وينبه العضلة القلبية ويزيد من النتاج القلبي ومن الفعاليات الاستقلابية ومن تحلل الغليكوجين وتحرير الفلوكوز. يسمى أيضاً الأدرينالين.



epilepsy, minor

مخطط كهربائية الدماغ لمرضى يعاني من حالة صرع صغير وتظهر فيه موجات دلنا التي تتكرر ثلاث مرات في الثانية.

**epinephrinemia** وَجُودُ الإِيبِنَفْرِينِ فِي الدَّمِ.

**epineural** فَوْقَ القَوْسِ العَصْبِيَّةِ. يقع فوق أحد الأقواس العصبية.

**epineurial**

عِمْدِي عَصْبِي؛ غِلافِي عَصْبِي. منسوب إلى الغمد العصبية.

**epineurium** الغَمْدُ العَصْبِي؛ عِمْدُ العَصَبِ؛ غِلاف العصب. طبقة النسيج الضام التي تحيط بكامل العصب المحيطي ويحوي أوعيته الدموية والمفاوية.

**epiphysis cerebri (= pineal body)** الجِسْمُ الصَّنَوْبِرِيّ.

**epipial** فَوْقَ الحَنُونِ. يقع فوق الأم الحنون.

**episode** نَائِبَةٌ؛ عَارِضَةٌ. حادثة مهمة أو سلسلة حوادث تحدث في سلسلة تطور المرض.

**- acute schizophrenic e. (= acute schizophrenia)** فُصَامٌ حَادٍ.

**- hypomanic e.** عَارِضَةٌ دُونَ الهُوسِيَّةِ. اضطراب المزاج الشبيه بالهوس ولكنه أقل شدة منه.

**- major depressive e.** عَارِضَةٌ مُكْتَبَةٌ كَبِيرَةٌ. فترة اكتئاب المزاج مع فقدان الاهتمام العام وعدم التلذذ بالعمل والفعاليات مع اضطراب الشهية والنوم وتغير الوزن واضطرابات نفسية حركية وصعوبة التفكير أو التركيز والوهن والتعب والشعور بالذنب والرغبة بالموت أو الانتحار.

**- manic e.** عَارِضَةٌ هُوسِيَّةٌ. حالة هياج مزاجي مصحوب بأعراض هوسية كالشعور بالعظمة وقلة الرغبة بالنوم وكثرة الكلام وتطاير الأفكار وعدم الانتباه وهياج نفسي حركي وفرط النشاط الجنسي وسلوك مضطرب.

**- psycholeptic e.** نوبةٌ ذُهانية. حادثة نفسية واضحة مفاجئة يعتقد المريض فيها بأنها كانت بداية مرضه العقلي ويعتقد بأنه لا يمكنه التقلب عليها أو إزالتها من ذاكرته.

**epispinal** 1. فَوْقَ النُّخَاعِ 2. فَوْقَ العُمُودِ الفَقْرِيّ.

**epithalamus** المِهَادُ الفَوْقِيّ؛ المِهْدِ. الجزء

الذنب لسقف البطين الثالث وجدرانه الوحشية المجاورة له في الدماغ البيني وهو يشمل نوى العنان وصوارها وجسم النخامية وصوار المهيد.

**epithelioceptor** المُسْتَقْبِلَةُ الظَّهَارِيَّةُ. منطقة في الخلية الغدية تستلم التنبيه العصبي من العضو الانتهائي من الليف العصبي.

**equilibrium** تَوَازُنٌ. الحالة التي تتساوى فيها العوامل المتضادة أو المتعاكسة.

**eremophobia** رُهابُ الوَحْدَةِ. الخوف من الانفراد والانعزال.

**erethism** هَيْوُجٌ. مفرط الاستثارية خصوصاً للمنبهات الجنسية.

**ergasiophobia** رُهابُ العَمَلِ. كراهية العمل الشديدة.

**ergasthenia** وَهْنُ العَمَلِ. الوهن الشديد العام الذي يتولد عن الاستغراق في العمل لفترة طويلة متواصلة.

**ergotamine** إِرْغُوْتَامِينٌ. دواء قلواني يستعمل في علاج الشقيقة.

**ergotoxine** إِرْغُوْتُوْكْسِينٌ. مزيج قلواني يعمل كعامل محصر للفعل الأدريناليني.

**erotic** شَبَقِيٌّ؛ شَبَقِيٌّ. مشبع بالرغبة الجنسية.

**eroticism (= erotism)** شَبَقِيٌّ. الرغبة الجنسية.

**eroticomania (= erotomania)** هُوسٌ شَبَقِيٌّ.

**erotism** شَبَقِيٌّ. الغريزة أو الرغبة الجنسية أو إظهار الشخص لرغباته الجنسية الغريزية.

**- anal e.** الشَبَقِيُّ الشَّرْجِيّ. تركيز الشبق على مرحلة التطور الجنسي الطفلي الشرجي.

**- oral e.** الشَبَقِيُّ الفَمُويّ. 1. تركيز الشبق على مرحلة التطور الجنسي الطفلي الفموي 2. التلذذ باستعمال الفم لغير التلذذي.

**erotogenesis** تَوَلِيدُ الشَبَقِيّ؛ إِشْبَاقٌ. توليد الشعور الجنسي الشبقي.

**erotomania** هُوسٌ شَبَقِيٌّ. الانشغال المرضي بالفعاليات الجنسية.

**erotophobia** رُهَابُ العِشْقِ. الخوف من العشق ومن العمليات الجنسية والشعور الجنسي.

**erratic** 1. تَائِهٌ 2. شَاذٌ. 1. ضَالٌّ 2. شاذٌ وغريب الأطوار في أفكاره وتصرفاته.

**eructatio nervosa** تَجَشُّؤٌ عَصَبِيٌّ. اخراج الغاز من المعدة عن طريق الفم بصورة خاصة.

**erythromelalgia (= red neuralgia)** إِخْمَرَارُ الأَطْرَافِ المُولِمِ.

**erythrophobia** رُهَابُ الأَحْمَرِ. 1. الخوف من اللون الأحمر والمتراقب غالباً مع الخوف من الدم 2. الخوف من الاحمرار وغالباً ما يترافق مع احمرار الخجل حتى للمؤثرات البسيطة.

**eserine (= physostigmine)** أُزِيرِينٌ.

**esophagalgia** أَلَمُ المَرِيءِ.

**ESP (= extrasensory perception)** إِذْرَاكٌ خَارِجٌ الجِسْمِيِّ.

**essential** 1. أَسَاسِيٌّ؛ ضَرُورِيٌّ 2. مَجْهُولٌ السبب. 3. مَكُونٌ أَسَاسِيٌّ. 1. يَكُونُ القِسْمُ الأَسَاسِيُّ أو الضَّرُورِيُّ مِنَ الشَّيْءِ أو المَادَّةِ ويعطيهما صفاتها وشكلها المميز 2. مَجْهُولُ السبب وليس له أي سبب خارجي واضح أو معروف (ويقال ذلك بصورة خاصة عن المرض) 3. مَادَّةٌ ضَرُورِيَّةٌ لا يَمْكَنُ الاستغناء عنها في الطَعَامِ كالحموض الأمينية أو الدهنية الضرورية.

**esthesia** جِسْمٌ؛ إِذْرَاكٌ؛ شُعُورٌ.

**esthetic** إِذْرَاكِيٌّ؛ جِسْمِيٌّ. ما يتعلق بالإدراك النفسي للحس.

**esthesiogenic** مُؤَلِّدُ الجِسْمِ. عامل يولد الحس.

**esthesiometer (= factometer)** مِقْيَاسٌ جِسْمِ اللُّمْسِ. آلة لقياس حس اللمس.

**esthesioneure** عَصَبُونٌ جِسْمِيٌّ. خلية عصبية حسية.

**esthesioneuroblastoma** وَرَمٌ أَرُومِيٌّ عَصَبِيٌّ جِسْمِيٌّ. ورم دبقي حساس للراديويم ويتكون في التجويف الأنفي.

**esthesioneurosis** عَصَابٌ جِسْمِيٌّ. أي اضطراب للأعصاب الحسية.

**esthesionosis (= esthesioneurosis)** عَصَابٌ جِسْمِيٌّ.

**esthesiophysiology** فِيزِيُولُوجِيَا الحَوَاسِ. فيزيولوجيا الحس والأعضاء الحسية.

**esthesodic** نَاقِلُ الحَسِّ. ناقل الدفعات الحسية أو متعلق بها.

**esthetic** 1. جِسْمِيٌّ 2. جَمَالِيٌّ. 1. متعلق بالحس 2. متعلق بالجمال أو بتجميل المظهر.

**etat dysmyelinique** حَالَةٌ اخْتِلَالِ تَكْوُنِ المِيَالِينِ؛ حَالَةٌ إِجْحَالِ المِيَالِينِ.

**etat marbre (= status marmoratus)** فَرْطٌ تَنَحُّعِ الجِسْمِ المَخْطُطِ.

**etat vermoulu** تَفْرُوحٌ سَطْحِ الدَّمَاعِ. حالة تقرح سطح الدماغ غير المنتظم الذي يشاهد أحياناً في تصلب الشرايين المتقدم.

**ethical** أُخْلَاقِيٌّ. منسجم مع الأسس والقواعد التي تتحكم بالسلوك الصحيح.

**ethics** أُخْلَاقِيَّاتٌ؛ آدَابٌ. القواعد والأسس التي تعين السلوك الصحيح.

**- medical e.** آدَابُ الطَّبِّ. القيم والتعاليم التي يسترشد بها في الممارسة الطبية الصحيحة.

**ethocaine (= procaine hydrochloride)** إِيثُوكَايْنِ.

**ethoheptazine citrate** سِتْرَاتُ الإِيثُوهِبْتَايْزِينِ. دواء مسكن للألم.

**ethosuximide** إِيثُوسُكْسِيمِيدٌ. دواء يستعمل في علاج الصرع الصغير ويؤخذ عن طريق الفم.

**ethybenztropine** إِيثِينْتْرُوبِينٌ. دواء يستعمل كعامل مضاد للباركنسونية وفي علاج متلازمة خارج الهرمي المحرصة بالدواء.

**etidocaine hydrochloride** هِيدْرُوكْلُورِيدُ الإِيثِيدُوكَايْنِ. مخدر موضعي يستعمل كمحصر عصبي محيطي وكمحصر خارج الجافية أو محصر ذنبني.

**eucatropine hydrochloride** هِيدْرُوكْلُورِيدُ اليُوكَاتْرُوبِينِ. دواء مضاد للفعل

الكوليني ويستعمل كموسع للحدقة ويوضع موضعياً في العين.

**eugnosia** سَوَائِيَةُ الإِدْرَاك. القدرة على معرفة المنبهات الحسية وتركيبها وإدراكها إدراكاً صحيحاً.

**eugnostic** سَوِيُّ الإِدْرَاك. شخص يتمتع بإدراك سليم.

**eukinesia, eukinesis** سَوَائِيَةُ الحَرَكَةِ. حالة سواء حركات الجسم وسلامتها.

**eukinetic** سَوِيُّ الحَرَكَةِ. شخص يتمتع بحركة سوية.

**eunoia** سَوَائِيَةُ العَقْلِ. سلامة العقل والتحكم بالإرادة.

**euphoretic** 1. شَمِيقٌ 2. مُشَمِّقٌ. متعلق أو منسوب للشمق أو عامل يولده.

**euphoria** شَمَقٌ. حالة الشعور بالنشوة وراحة الجسم وخلوه من الألم والشعور بالسعادة المفرطة والمبالغة التي تحصل في بعض الأمراض العقلية.

**euphoriant (= euphoretic)** 1. شَمِيقٌ 2. مُشَمِّقٌ؛ شَمَقِيٌّ.

**euphoric** شَمِيقٌ. متعلق أو منسوب للشمق.

**euphorigenic, euphoristic** مُشَمِّقٌ. عامل يولد الشمق.

**eupractic** سَوِيُّ الأَدَاء. شخص سوي في أدائية الحركات والوظائف.

**eupraxia** سَوَائِيَةُ الأَدَاء. حالة توليد حركات سوية متناسقة.

**eupractic (= eupractic)** سَوِيُّ الأَدَاء.

**eusitia** سَوَائِيَةُ الشَّهِيَّة. شهية سوية للطعام.

**eusthenia** سَوَائِيَةُ القُوَّة. حالة سواء نشاط وقوة الجسم.

**euthanasia** قَتْلُ المَرَضَةِ. 1. الموت السهل غير المؤلم 2. قتل الشفقة وهو القتل المقصود لمرضى في المراحل النهائية من مرضه أو عندما يعاني من الآم مبرحة شفقة ورحمة به.

**exacerbation** سَوْرَةٌ. (ج: سَوْرَات). ازدياد وطأة المرض وشدته أو أي من أعراضه.

**exanimation (= unconsciousness, = coma)** غَيْبِيَّة؛ فَقْدُ الوَعْي؛ سَبَات.

**excerebration** إِسْتِخْرَاجُ الدِّمَاغ. إزالة الدماغ، وخصوصاً إزالة دماغ الجنين لتيسير الولادة.

**excitability** الإِسْتِثَارِيَّة. استعداد النسيج أو العضو للاستجابة للمنبهات.

**excitable** يُسْتَثَار. مستعد للاستثارة، أي مستعد للاستجابة للمنبهات.

**excitant** مُثِير. أي عامل يولد استثارة الفعاليات الحيوية أو الدماغية.

**excitation** إِسْتِثَارَةٌ؛ إِثَارَةٌ. عملية إثارة النسيج أو العضو أو استجابتهما للمنبهات وقد يكون ذلك بإضافة طاقة لهما.

**- direct e.** إِثَارَةٌ مُبَاشِرَةٌ. التنبيه الكهربائي للعضلة بوضع المسرى الكهربائي عليها مباشرة.

**- ephaptic e.** إِثَارَةٌ تَمَاسِيَّة. إثارة حوار العصيون مباشرة بتماسه مع حوار عصيون آخر.

**- indirect e.** إِثَارَةٌ غَيْرُ مُبَاشِرَةٌ. التنبيه الكهربائي للعضلة بوضع المسرى الكهربائي على عصبها الحركي.

**excitatory** إِسْتِثَارِيٌّ. ما يمكنه أن يستثير أو ينبه.

**excitomotor** مُثِيرُ الحَرَكَةِ. 1. ما يمكنه أن يولد استجابة أو فعالية حركية 2. عامل ينبه وظيفه أو فعالية حركية.

**excitomuscular** مُثِيرٌ عَضَلِيٌّ. عامل يستثير العضلات.

**exencephalia (= exencephaly)** اخْتِرَاجُ الدِّمَاغ؛ بَرَانِيَّةُ الدِّمَاغ.

**exencephalous (= exencephalus)** مَخْتَرَجُ الدِّمَاغ؛ بَرَانِي الدِّمَاغ. مسيخ ذو دماغ براني.

**exencephaly** اخْتِرَاجُ الدِّمَاغ؛ بَرَانِيَّةُ الدِّمَاغ. شذوذ خلقي نمائني يتصف بغييب في القحف وخروج الدماغ منه للخارج.

**exhaustion** إِنْهَاطٌ. حالة تعب فكري أو جسمي شديد.

**- heat e.** **إِنهَآك حَرَآرِي.** حالة اضطراب جسمي يتصف بالصداع والدوران واختلال درجة حرارة الجسم والغثيان والهبذان والإغماء في بعض الحالات نتيجة للتعرض للحرارة العالية لفترة طويلة.

**- nervous e. (= nervous asthenia)** **وَهَنٌ عَصَبِي.**

**exhibitionism** **الإِسْتِعْرَاء.** شذوذ جنسي يتصف بهياج جنسي متكرر ويستثير المصاب للتعري واستعراض أعضائه التناسلية.

**exhibitionist** **المُسْتَعْرِي.** شخص مصاب بداء الاستعراء.

**exhilarant** **مُنْعِش.** عامل مفرح أو منشط.

**exophthalmos (= exophthalmus, proptosis)** **جُحُوظ.** بروز مقلة العين الشاذ للامام.

**exploration** **إِسْتِقْصَاء.** البحث والتحري أو الفحص لأغراض التشخيص.

**exploratory** **إِسْتِقْصَائِي.** متعلق بالاستقصاء والبحث والتحري.

**expression** **1. تَغْيِير. 2. عَضْر.** 1. مظهر الوجه وملامحه التي تولدها حالة الشخص العاطفية أو الجسدية. 2. تفريغ بالضغط.

**expressive** **مُعْبِّر.** حالة أو وجه ذو ملامح معبرة عن الانفعال العاطفي أو الجسدي.

**extension** **1. تَمْيِيد. 2. بَسْط.** 1. الحركة التي يتم فيها سحب العاملين الملتصقين بعيداً عن بعضهما. 2. حركة يتم فيها وضع أقسام الذراع بوضع مستقيم أو تحريكها لذلك الاتجاه.

**extensor** **بَاسِط.** إصطلاح عام للعضلة التي تبسط المفصل.

**exteroceptive** **إِسْتِقْبَالِي خَارِجِي.** ساحة السطح الخارجي للجسم التي تنتشر عليها المستقبلات الحسية الخارجية.

**exteroceptor** **مُسْتَقْبِل خَارِجِي.** نهاية عصبية حسية في سطح الجسم تتنبه بالمنبهات الموجودة في البيئة الخارجية المباشرة التي تحيط بالجسم كمستقبلات الجلد أو الأغشية المخاطية.

**exterofection** **الإِسْتِجَابَةُ لِلْمُنْبَهَاتِ الْخَارِجِيَّة.** استجابة الجسم لمنبهات البيئة الخارجية والتي يولدها الجهاز العصبي الدماغي النخاعي.

**exteroffective** **مُسْتَجِيبٌ لِلْمُنْبَهَاتِ الْخَارِجِيَّة.** صفة الجهاز العصبي الدماغي النخاعي الذي يستجيب للمنبهات الخارجية.

**extracranial** **خَارِجُ الْقَحْف.** متوضع أو يحدث خارج القحف.

**extradural** **خَارِجُ الْجَافِيَّة.** متوضع أو يحدث خارج الجافية.

**extramedullary** **خَارِجُ النُّخَاع.** متوضع أو يحدث خارج أي نخاع وخصوصاً خارج النخاع المستطيل.

**extrameningeal** **خَارِجُ السَّحَايَا.** متوضع خارج السحايا أو يحدث أو يحقن خارج السحايا.

**extrapsychic** **خَارِجُ النَّفْس.** ما يحدث خارج النفس بين العقل والبيئة الخارجية.

**extrapyramidal** **خَارِجُ الْهَرَمِي.** خارج السبيل الهرمي.

**extroversion** **إِنْبِسَاطُ نَفْسِي.** انفتاح الشخص وتوجيه اهتماماته نحو العالم الخارجي.

**extrovert** **مُنْبَسِطُ النَّفْس.** شخص منفتح باهتماماته نحو العالم الخارجي.

# F

**fabrication (= confabulation)** تَحْرِيف: تَلْفِيق.

**facies** 1. وَجْه 2. سَخْنَةٌ. 1. الوجه الامامي للرأس أو للعضو أو للبنية التشريحية 2. التعبير أو مظهر الوجه.

- **f. bovina** السَخْنَةُ البَقْرِيَّة. اصطلاح يطلق على مظهر وجه المصاب بسوء التعظم القحفي الوجهي.

- **f. cerebri alae majoris** الوَجْهُ المُخِّيُّ للَجَنَاحِ الكَبِيرِ. القسم الاملس الموجه من الجناح الكبير للعظم الورتدي الذي يكون القسم الامامي من قاع الحفرة الوسطية للقحف.

- **f. hippocratica** السَخْنَةُ البِقْرَاطِيَّة. الوجه المتفرضن الداوي والشاحب الذي يسبق الوفاة أو يدلل عليها.

- **Hutchinson's f.** السَخْنَةُ الهِنَشِنْسُونِيَّة. سحنة على وجه المصاب بشلل العين الخارجي تتصف بثبات المقلة وارتفاع الحاجب وتدلي الاجفان.

- **f. inferior cerebri** الوَجْهُ السُّفْلِيُّ لِلْمُخِّ. قاعدة المخ أو وجهه السفلي.

- **f. inferior hemispherii cerebelli** الوَجْهُ السُّفْلِيُّ لِإِنصِفِ كُرَّةِ المُخِيخِ. الوجه المكون من الفصيص الهلالي واللوزة وندفة المخيخ.

- **myasthenic f.** سَخْنَةُ الوَهْنِ العَضَلِيِّ. التعبير الوجهي المميز الذي يشاهد في الوهن العضلي الوبيل والذي يتولد عن تدلي عضلات الوجه وضعفها.

- **myopathic f.** سَخْنَةُ الإِغْتِلَالِ العَضَلِيِّ. التعبير الوجهي الخاص الذي يولده ارتخاء عضلات الوجه في حالة حثل العضلات.

- **Parkinson's f. (= parkinsonian f.)**

السَخْنَةُ البَارْكِنْسُونِيَّة. التعبير الصلب القناعي الشكل مع قلة طرف العين وهو السحنة المميزة لداء باركنسون.

**facilitation** تَيْسِيرٌ. تعجيل أو تسهيل أية عملية طبيعية وهو عكس التثبيط وخصوصاً بالنسبة لتأثير الدفعة العصبية عبر المشبك والذي يسهل مرور الدفعات العصبية المارة عبره.

- **wedensky's f.** تَيْسِيرٌ وَدِنْسْكِ. تسهيل مرور الدفعات العصبية عبر الإحصار حيث تنخفض عتبة العصب في قسمه أسفل الإحصار.

**faciocephalgia** أَلْمُ الوَجْهِ والرَّقَبَةِ. ألم عصبي في الوجه والرقبة بسبب اضطراب الجهاز العصبي المستقل.

**facioplegia (= facial paralysis)** شَلْلُ الوَجْهِ.

**facioscapulohumeral dystrophy** حَثَلُ وَجْهِ كِنْفِي عَضُدِي.

**facultative** إِخْتِيَارِيٌّ. غير اجباري أو متمكن من التلاؤم مع مختلف الظروف.

**faculty** 1. مَلَكَةٌ. (ج: مَلَكَات). 2. كَلِيَّة. (ج: كَلِيَّات) أي طاقة أو وظيفة سوية خصوصاً الوظائف الفكرية والعقلية.

**faint** غَشَشِيَّة. أنظر syncope.

**fainting** غَشَشِيٌّ؛ إغْمَاء. فقد الوعي المفاجيء بسبب نقص الدورة الدموية الدماغية العام والعاير.

**falx** مَنجَلٌ. عضو أو بنية منجلية الشكل. مَنجَلُ المُخِيخِ. طية الأم الجافية

- **f. cerebelli**



- الصغيرة في الخط الوسطي للحفرة القحفية الخلفية التي تبرز للأمام نحو دودة المخيخ.
- f. cerebri** - **مِنْجَلُ الْمُخِّ**. طية الأم الجافية التي تمتد للأسفل في الشق المخي الطولاني والتي تفصل نصفي كرة المخ عن بعضهما.
- familial** عائلي. يحدث بين أفراد العائلة ويصيب عدداً كبيراً منهم أكبر مما يتوقع أن يكون ذلك بالصدفة.
- fantasy (= phantasy)** **المُخَلَّلَة؛ اِخْلَامُ اليَقْظَة**. حالة خيالية أو تخيل حوادث متعاقبة عند الشخص اليقظ الواعي.
- fascicle (= fasciculus)** **حُرْمَة**.
- fascicular** **حُرْمِي**. 1. متعلق بالحزمة. 2. محزم أو ذو حزم.
- fasciculated** 1. **مُحْرَمٌ** 2. **تَحْرُمٌ**. 1. متجمع بشكل حزمة 2. مربوط بشكل حزمة.
- fasciculation** 1. **تَحْرُمٌ** 2. **إِزْتِجَافٌ حُرْمِي**. 1. تكوين الحزم 2. تقلص عضلي يشاهد من خلال الجلد ويمثل تقلصاً تلقائياً لعدد من الألياف العضلية التي يغذيها ليف عصبي واحد.
- fasciculi** **حُرَمٌ**. مجموع حزمة.
- fasciculus** **حُرْمَة**. (ج: حُرَمٌ). مجموعة من الألياف عصبية أو عضلية مترافقة وظيفياً وتسير سوية.
- **f. aberrans of Monakow (= tractus rubrospinalis)** **السَّبِيلُ الحَمْرَاوِي النُّخَاعِي**.
- **f. acusticus (= striae medullares ventriculi quarti)** **السُّطُورُ البَصَلِيَّةُ لِلْبَطْنِ الرَّابِعِ**.
- **f. anterior proprius** **الحُرْمَةُ المَخْصُوصَةُ الأمامية**. حزمة الألياف عصبية في المادة البيضاء الامامية تحيط بالمادة السنجابية للنخاع الشوكي وتتكون من الألياف ترابطية قصيرة صاعدة ونازلة.
- **f. arcuatus (= f. longitudinalis superior cerebri)** **الحُرْمَةُ الطُولَانِيَّةُ العُلْوِيَّةُ للمُخِّ**. الحزمة المقوسة.
- **f. of Burdach (= 1. f. longitudinalis superior cerebri) (= 2. pars temporalis radiationis corporis callosi)** **1. الحُرْمَة الطُولَانِيَّةُ العُلْوِيَّةُ للمُخِّ** 2. **الجُزْءُ الصُّدْعِيُّ لِشَعِّ الثَّقْفِي**.
- **cuneate f. of Burdach (= f. cuneatus medullae spinalis)** **الحُرْمَةُ الإسْفِينِيَّةُ لِلنُّخَاعِ**.
- **cuneate f. of medulla oblongata (= f. cuneatus medullae oblongatae)** **الحُرْمَةُ الإسْفِينِيَّةُ لِلبَصَلَة**.
- **cuneate f. of spinal cord (= f. cuneatus = medullae spinalis)** **الحُرْمَةُ الإسْفِينِيَّةُ لِلنُّخَاعِ**.
- **f. cuneatus medullae oblongatae** **الحُرْمَةُ الإسْفِينِيَّةُ لِلبَصَلَة**. استمرار الحزمة الاسفينية للنخاع الشوكي التي تصعد إلى النخاع المستطيل (البصلة).
- **f. cuneatus medullae spinalis** **الحُرْمَةُ الإسْفِينِيَّةُ لِلنُّخَاعِ**. القسم الوحشي من الحبل الظهري للنخاع الشوكي والمكون من الألياف صاعدة تنتهي في النواة الإسفينية للنخاع المستطيل.
- **dorsolateral f. (= f. dorsolateralis tractus dorsolateralis)** **السَّبِيلُ الظَهْرِيُّ الوُحْشِيُّ**.
- **extrapyramidal motor f. (= rubrospinal tract)** **السَّبِيلُ الحَمْرَاوِي النُّخَاعِي**.
- **Flechsig's f. (= f. proprii medullae spinalis)** **الحُرْمَةُ المَخْصُوصَةُ لِلنُّخَاعِ**.
- **f. of Foville (= tractus spinocerebellaris posterior)** **السَّبِيلُ النُّخَاعِيُّ المَخِيخِيُّ الخَلْفِيُّ**.
- **f. of Goll (= f. gracilis medullae spinalis)** **الحُرْمَةُ الدَّقِيقَةُ لِلنُّخَاعِ**.
- **Gower's f. (= tractus spinocerebellaris ventralis)** **السَّبِيلُ النُّخَاعِيُّ المَخِيخِيُّ البَعْثِيُّ**.
- **f. gracilis medullae oblongatae** **الحُرْمَةُ الناحلة لِلبَصَلَة**. استمرارية الحزمة الناحلة للنخاع التي تصعد إلى النخاع المستطيل (البصلة).
- **f. gracilis medullae spinalis** **الحُرْمَةُ الناحلة لِلنُّخَاعِ**. القسم الناصفي من عمود النخاع الشوكي

والمكوّن من الألياف صاعدة تنتهي في النواة الناحلة للبصلة.

**- interfascicular f. (= f. interfascicularis)**

الحُرْمَةُ بَيْنَ الحُرْمِ. مجموعة من الألياف العصبية التي تمتد بين الحزمتين الدقيقة والإسفينية والتي تحوي بعض الفروع النازلة من الألياف القسم الناصفي للجذور الخلفية للأعصاب الشوكية.

**- intersegmental fasciculi of spinal cord (= fasciculi proprii medullae spinalis)**

الحُرْمُ المَخْصُوصَةُ لِلنَّخَاعِ.

**- f. lateralis plexus brachialis**

الحُرْمَةُ الوَحْشِيَّةُ لِلضَّفِيرَةِ العَضْدِيَّةِ. الحبل الجانبي للضفيرة العصبية التي تتكون من اتحاد الأقسام الأمامية من الجذوع العلوية والوسطية للأعصاب الشوكية العنقية 5-7 والذي تنبع منه الأعصاب الصدرية الوحشية والعظمية الجلدية والجذور الوحشية للعصبين الناصف والزندي.

**- lenticular f. (= f. lenticularis)**

الحُرْمَةُ العَدْسِيَّةُ. حزمة من الألياف العصبية المبتعدة عن الكرة الشاحبة والتي تبدأ من سطحها الظهري لتمر خلال المحفظة الداخلية وتعبّر لتختلط مع الألياف العروية العدسية وتستمر حتى النوى البطنية للمهاد.

**- f. longitudinalis dorsalis**

الحُرْمَةُ الطُولَانِيَّةُ الظَهْرِيَّةُ. حزمة الألياف قليلة الميلين تمر في المادة السنجابية حول البطينية على طول الدماغ المتوسط وبالقرب من الحزمة الطولانية الإنسية.

**- f. longitudinalis inferior cerebri**

الحُرْمَةُ الطُولَانِيَّةُ المُخَيَّةُ السُّفْلِيَّةُ. حزمة من الألياف ترابطية تربط القشرتين القذالية والصدغية وتمتد خلال الفصين القذالي والصدغي وتتكون بصورة خاصة من الألياف الركبية المهمازية الإسقاطية.

**- f. longitudinalis medialis**

الحُرْمَةُ الطُولَانِيَّةُ الإِنْسِيَّةُ. سبيل ليفي عصبي يمتد بين الدماغ المتوسط والقسم العلوي من النخاع الشوكي ويقع بالقرب من المستوى الناصف وبالجهة البطنية من المادة السنجابية ويربط النوى الدهليزية مع النوى الحركية للأعصاب القحفية الثالث والرابع والسادس والحادي عشر بصورة خاصة.

**- f. longitudinalis medialis medullae**

الحُرْمَةُ الطُولَانِيَّةُ الإِنْسِيَّةُ للْبَصْلَةِ. oblongatae

قسم الحزمة الطولانية الإنسية الذي يمر في البصلة (النخاع المستطيل).

**- f. longitudinalis, medialis pontis**

الحُرْمَةُ الطُولَانِيَّةُ الإِنْسِيَّةُ لِلجِسْرِ. قسم الحزمة الطولانية الإنسية الذي يمر في الجسر.

**- fasciculi longitudinalis pontis**

(= fasciculi longitudinalis (pyrami-

dales) pontis) وتشمل الحُرْمُ الطُولَانِيَّةُ لِلجِسْرِ. وتشمل السبيل القشري الجسري والألياف القشرية النووية والقشرية الجسرية للسبيل الهرمي والتي تمر في الجهة البطنية للجسر.

**- f. longitudinalis superior cerebri**

الحُرْمَةُ الطُولَانِيَّةُ المُخَيَّةُ العُلْوِيَّةُ. حزمة من الألياف ترابطية تمتد من الفص الجبهي إلى النهاية الخلفية للتلم الوحشي وترتبط قشرة الفصوص الجبهية والصدغية والجدارية والقذالية.

**- macular f.**

الحُرْمَةُ البُقْعِيَّةُ. مجموعة الألياف عصبية تبدأ من البقعة الصفراء يتصالب بعضها الذي يوجد على الجهة الأنفية للشبكية ولا يتصالب بعضها الآخر الذي يوجد على الجهة الصدغية للشبكية.

**- mamillotegmental f. (= f. mamillotegmentalis)**

الحُرْمَةُ الحَلْمِيَّةُ السَّقِيْفِيَّةُ. حزمة من الألياف تبدأ من الجسم الحلمي، تمر إلى النواة الأمامية للمهاد.

**- f. marginalis ventralis**

الحُرْمَةُ الهَامِشِيَّةُ البَطْنِيَّةُ. حزمة مكونة من السبيلين السقفي النخاعي والداهليزي النخاعي.

**- medial prosencephalic f. (= f. prosencephalicus medialis)**

حُرْمَةُ الدَّمَاعِ المَقْدَمِ الإِنْسِيَّةُ. جملة الألياف عصبية تكون السبيل الرئيسي للارتباط الطولاني في الوطاء الذي يسير خلال المنطقة الوطائية الوحشية ويربط سقيفة الدماغ المتوسط مع أقسام الجهاز الحوفي.

**- medial telencephalic f. (= f. prosencephalicus medialis)**

حُرْمَةُ الدَّمَاعِ المَقْدَمِ الإِنْسِيَّةُ.

**- f. medialis plexus brachialis**

الحُرْمَةُ الإِنْسِيَّةُ لِلضَّفِيرَةِ العَضْدِيَّةِ. الحبل الإنسي للضفيرة العصبية الذي يتكون من القسم الأمامي من الجذع

- السفلي للعصبيين الشوكيين الرقبي الثامن والصدرى الاول والذي تبدأ منه الاعصاب الصدرى الإنسى والعضدى الجلدى الإنسى والامام الصدرى الجلدى الإنسى والجذرين الإنسيين للعصبيين الرندي والناصف.
- **Meyhert's f. (= tractushabenula-Interpeduncularis)** السَّبِيلُ العِنَانِيَّ بَيْنَ السُّوَيْقَتَيْنِ.
- **Monakow's f. (= tractus rubrospinalis)** السَّبِيلُ الحَمْرَاوِيُّ الخُضَاعِي.
- **f. occipitofrontalis inferior** الحَزْمَةُ القَدَالِيَّةُ الجَبْهِيَّةُ السُّفْلِيَّةُ. مجموعة من الالياف الترابطية في القسم السفلي من المحفظة المحيطة قرب الحزمة المعقوية تربط التلافيف السفلية المختلفة للفصين الصدغي والجبهي.
- **f. occipitofrontalis superior (= f. subcallosus)** الحَزْمَةُ القَدَالِيَّةُ الجَبْهِيَّةُ العُلْوِيَّةُ.
- **olivocochlear f. (= tractus olivocochlearis)** السَّبِيلُ الرِّيْتُونِيُّ القَوْعِي.
- **oval f.** الحَزْمَةُ البَيْضَوِيَّةُ. منطقة الياف نازلة في الحبل الخلفي للنخاع بالقرب من الحاجز الخلفي.
- **f. parieto-occipitopontinus** الحَزْمَةُ الجَدَارِيَّةُ القَدَالِيَّةُ الجِسْرِيَّةُ. حزمة الياف عصبية تبدأ في الفصين الجداري والقذالي وتمر خلال القسم خلف العدسي للذراع الخلفي للمحفظة الداخلية وتنتهي في نوى الجسر.
- **f. posterior plexus brachialis** الحَزْمَةُ الخَلْفِيَّةُ للضَفِيرَةِ العَضْدِيَّةُ. الحبل الخلفي للضفيرة العضدية الذي يتكون من اتحاد الاقسام الخلفية للجذوع العلوية والمتوسطة والسفلية من الاعصاب الشوكية الرقبية 5-8 واحياناً الصدرى الاول وتنبع منه الاعصاب تحت الكتفية والصدرية الظهرية والكعبري والإبطي.
- **fasciculi proprii dorsalis medullae spinalis** الحَزْمُ المَخْصُوصَةُ الظَهْرِيَّةُ لِلنَّخَاعِ. حزم من الالياف العصبية في القسم العميق من الحبل الظهري للنخاع مكونة من الياف بين الشدفية تصدر من خلايا الحبل السنجابي الظهري والتي تنقسم إلى الياف ترابطية صاعدة ونازلة قبل ان تعود ثانية إلى المادة السنجابية حيث تتفرع فيه.
- **fasciculi proprii lateralis** الحَزْمُ المَخْصُوصَةُ الوَحْشِيَّةُ. الحزم اللبفية في المادة البيضاء للحبل الوحشي للنخاع مكونة من الياف بين الشدفية التي جاء بعضها من الجهة المعاكسة وهي ألياف شبكية نخاعية وألياف مستقلة.
- **fasciculi proprii medullae spinalis (f. anterior proprius)** الحَزْمُ المَخْصُوصَةُ لِلنَّخَاعِ.
- **fasciculi proprii ventralis medullae spinalis** حزم المادة البيضاء الموجودة في الحبل البطني للنخاع والمكونة من الياف بين الشدفية يأتي بعضها من الجهة المعاكسة من النخاع وتحتوي أليافاً شبكية نخاعية وأليافاً مستقلة نازلة.
- **f. prosencephalicus medialis** حَزْمَةُ الدَّمَاعِ المُقَدَّمِ الإنْسِيَّةُ. جملة الياف تكون السبيل الرئيسي للارتباط الطولاني للوطاء تسير في المنطقة الوطائية الوحشية وترتبط سقيفة الدماغ المتوسط مع اقسام الجهاز الحوفي.
- **f. pyramidalis medullae oblongatae** الحَزْمَةُ الهَرَمِيَّةُ لِلْبَصَلَةِ. الالياف القشرية النووية والقشرية النخاعية اللتان تعتبران سوية نظيرتين للسبيل الهرمي.
- **f. retroflexus (= tractus habenula-Interpeduncularis)** السَّبِيلُ العِنَانِيَّ بَيْنَ السُّوَيْقَتَيْنِ.
- **f. rotundus (= tractus solitarius medullae oblongatae)** السَّبِيلُ المُفْرَدُ لِلْبَصَلَةِ.
- **semilunar f. (= f. semilunaris, f. Interfascicularis)** الحَزْمَةُ بَيْنَ الحَزْمِ.
- **septomarginal f.** الحَزْمَةُ الحَاجِزِيَّةُ الهَامَشِيَّةُ. حزمة ألياف عصبية تقع على المحيط الظهري للحبل الظهري للنخاع في المنطقة الصدرية الذي يجاور الحاجز الناصف الظهري في المنطقة القطنية.
- **solitary f. (= tractus solitarius medullae oblongatae)** السَّبِيلُ المُفْرَدُ لِلْبَصَلَةِ.
- **f. subcallosus** الحَزْمَةُ تَحْتَ اللِّفْفِيَّةِ. مجموعة من الالياف الترابطية الموجودة داخل التقاطع بين المحفظة الداخلية والجسم الثفني والتي تربط قشرة

- الفصين القذالي والصدغي مع قشرة الجزيرة والفص الجبهي وتكون جزء مهماً من البساط.
- **f. subthalamicus** **الْحُرْمَةُ تَحْتَ الْمِهَادِيَّةِ**.  
حزمة الياف عصبية تمر خلال المحفظة الداخلية وتربط نوى تحت المهاد مع الكرة الشاحبة وقشرة النواة العدسية.
- **f. sulcomarginalis** **الْحُرْمَةُ التَّمِيَّةُ الْهَامِشِيَّةُ**.  
طبقة من فروع نازلة من سقف الدماغ المتوسط تقع في الحبل البطني للنخاع على طول حافة الشق الناصف البطني.
- **f. telencephalicus medialis (= f. prosencephalicus medialis)** **حُرْمَةُ الدُّمَاغِ الْمَقْدَمِ الْإِنْسِيَّةِ**.
- **f. teres (= f. longitudinalis medialis pontis)** **الْحُرْمَةُ الطُّوَلَانِيَّةُ الْجِسْرِيَّةُ الْإِنْسِيَّةُ**.
- **thalamomamillary f. (= f. mamillothalamicus)** **الْحُرْمَةُ الْحَلْمِيَّةُ الْمِهَادِيَّةُ**.
- **f. thalamicus** **الْحُرْمَةُ الْمِهَادِيَّةُ**. حزمة من الالياف العصبية تصعد لتمر إلى الجهة الظهرية خلال ساحة فوريل والمنطقة المبهما وتعبّر لتصل إلى بعض نوى المهاد البطنية وهي تحوي استمرارية العروة العدسية والحزمة العدسية والالياف المسننية المهادية والحرارية المهادية والمهادية المخططة.
- **f. of Turck (= tractus pyramidalis anterior)** **السَّبِيلُ الْهَرْمِيُّ الْأَمَامِيُّ**.
- **unciform f. (= f. uncinatus)** **الْحُرْمَةُ الشَّصِيَّةُ**. مجموعة من الالياف الترابطية التي تربط قشرة السطح الحجاجي للفص الجبهي مع التليف حول الحصيني ومع اللوزة.
- **f. of Vicq d'Azyr (= f. mamillothalamicus)** **الْحُرْمَةُ الْحَلْمِيَّةُ الْمِهَادِيَّةُ**.
- fastigium** 1. البُرْحَاءُ 2. زُرْوَةُ الْبُطِينِ.  
1. شدة الحمى 2. أعلى نقطة في البطين الرابع للدماغ بين الملتقى بين الشراع البصلي العلوي والعقيدة.
- fatigue** **تَعَبٌ؛ كَلَالٌ**. حالة زيادة عدم الراحة وقلة الكفاءة الفكرية والجسمية بسبب الإرهاق الشديد والطويل الذي يقلل القدرة على الاستجابة للمنبهات.
- **combat f.** **تَعَبُ الْمَعْرَكَةِ**. اصطلاح يطلق على حالات الإصابات النفسانية في المعارك والتي تنتج عن التعرض الطويل والشديد للكرب ويسمى أيضاً الاضطراب الكربى بعد الرضحي.
- **pseudocombat f.** **تَعَبُ الْمَعْرَكَةِ الْكَاذِبِ**. حالات الكرب النفساني الذي يتولد في المعارك ولكنه يعود لاضطرابات نفسية سابقة لدى المصاب.
- **stimulation f.** **تَعَبُ التَّنْبِيهِ**. ارتفاع عتبة الليف العصبي بسبب تنبيهه المتواصل والمستمر.
- fear** **خَوْفٌ**. حالة عاطفية مزعجة تتكون من استجابات نفسية ونفسية فيزيولوجية للتهديد بالخطر المحدق.
- feeble-mindedness** **تَخَلُّفٌ عَقْلِيٌّ**. تخلف عقلي كان يقسم إلى ثلاث درجات: معتوه ذو سن عقلي أقل من سنتين، وأبله بين السنتين والسبع سنوات، والمأفون بين السبع سنوات والإثنى عشرة سنة.
- feedback** **إِرْتِجَاعٌ؛ تَغْذِيَّةٌ رَاجِعَةٌ**. عودة جزء من نتاج النظام إليه ليعمل كمدخل له ويقوم عند ذلك بالتحكم في عمل النظام.
- **negative f.** **إِرْتِجَاعٌ سَلْبِيٌّ**. عملية المحافظة على ثبات نتاج النظام بواسطة تحكم تنبيطي يولده نتاج النظام على دخله.
- **positive f.** **إِرْتِجَاعٌ إِيجَابِيٌّ**. حالة يعمل فيها نتاج النظام على زيادة فاعليته باستمرار.
- feed-forward** **تَغْذِيَّةٌ مُسَابِرَةٌ**. التنبيه الذي يقوم به عامل متوسط في أحد الأنظمة على العوامل المتوسطة التي تسبقه في مراحل سلسلة النظام.
- feet, end** **أَقْدَامٌ إِنْتِهَائِيَّةٌ**. انظر end-feet.
- fenestra** **نَافِذَةٌ**. اسم تشريحي لفتحة أو لمنطقة منفتحة.
- **f. cochlea (= f. rotunda)** **النَّافِذَةُ الْقَوَاعِيَّةُ**. فتحة دائرية في الجدار الداخلي للأذن المتوسطة والتي يغطيها غشاء رقيق هو الغشاء الطبلي الثانوي.
- **f. vestibuli (= f. ovalis)** **النَّافِذَةُ الدَّهْلِيْزِيَّةُ**. فتحة بيضوية في الأذن الداخلية تغطيها قاعدة العظم الركابي.

**festination** هَرَوَلَة؛ مِشْيَة تَسَارُعِيَة.

المشية القصيرة الخطى المتسارعة واللاإرادية خلال السير تحدث في الشلل الرعاشي (داء باركنسون) وفي بعض الأمراض العصبية.

**fever** حُمى. (ج: حُمَيَات). 1. ارتفاع درجة الحرارة أعلى من المستوى السوي 2. أي مرض يتصف بارتفاع درجة الحرارة.

**brain f.** حُمى دِمَاعِيَة. التهاب الدماغ أو سحايه أو كليهما معاً.

**central f.** حُمى مَرَكزِيَة. حمى تتولد عن إصابة مراكز تنظيم حرارة الجسم في الوطاء.

**cerebrospinal f.** حُمى دِمَاعِيَة نُخَاعِيَة. التهاب السحايا الدماغية النخاعية الوبائي.

**fiber (= fibre)** لِنِف. بنية طويلة خيطية الشكل.

**A f's.** أَلْيَافُ A. ألياف عصبية نخاعية في الجهاز العصبي الجسدي ذات أقطار تتراوح بين 1 و 22 ميكروناً وسرعة توصيل تتراوح بين 5 و 120 متراً في الثانية وتشمل الألياف ألفا وبيتا وجاما.

**accelerating f's. (= accelerator f's.)** الأَلْيَافُ المُسَرِّعَة. الألياف أدرينالينية الفعل تنقل دفعات عصبية تسرع القلب.

**adrenergic f's.** الأَلْيَافُ أَدْرِينَالِينِيَة الفَعْل. الألياف عصبية تحرر مواد أدرينالينية (أو إبينفرينية) عند نهاياتها وأثناء توصيلها للدفعات العصبية.

**afferent f's. (= afferent nerve f's.)** الأَلْيَافُ عَصْبِيَّة وَارِدَة. الألياف عصبية تنقل الدفعات من المحيط إلى الجهاز العصبي المركزي وهي إما أن تكون الألياف الواردة جسدية أو الألياف الواردة حشوية.

**alpha f's.** الأَلْيَافُ أَلْفَا. ألياف حركية واستقبالية حسية حركية من النوع داء لها سرعة توصيل تتراوح بين 70 و 120 متراً في الثانية وأقطارها تتراوح بين 13 و 22 ميكروناً.

**anastomosing f's. (= anastomotic f's.)** الأَلْيَافُ تَفَاعُرِيَة. الألياف تمتد من إحدى الحزم العضلية أو الجذوع العصبية إلى الحزم أو الجذوع الأخرى.

**arcuate f's., anterior external** الأَلْيَافُ المُقَوَّسَة الأَمَامِيَّة الظاهرة. الألياف تبدأ من النواة

المقوسة وتبرز من الشق البطني الناصف وتسير إلى الجهة الوحشية وإلى الخلف والأعلى فوق النخاع المستطيل (البصلة) حتى تصل المخيخ عن طريق السويقة المخيخية السفلية (الذنبية).

**arcuate f's., dorsal external** الأَلْيَافُ المُقَوَّسَة الظَهْرِيَّة الظاهرة. الألياف تبدأ من النواة الإسفينية الإضافية وتدخل المخيخ عن طريق السويقة المخيخية السفلية (الذنبية) في نفس الجهة.

**arcuate f's., internal** الأَلْيَافُ المُقَوَّسَة الغائِرة. الألياف تبدأ من النواتين الإسفينية والناحلة وتسير إلى الجهة البطنية الإنسية حول المادة السنجابية المركزية للبصلة (النخاع المستطيل) لتكون تصالب الافتلة الإنسية.

**arcuate f's. of cerebrum** الأَلْيَافُ المُقَوَّسَة لِلْمُخ. الألياف ترابطية قصيرة في داخل قشرة المخ تربط التلافيف المتجاورة.

**arcuate f's., posterior external** الأَلْيَافُ المُقَوَّسَة الخَلْفِيَّة الظاهرة. الألياف تبدأ من النواة الإسفينية الإضافية وتدخل المخيخ خلال السويقة المخيخية السفلية (الذنبية) على نفس الجهة.

**arcuate f's., ventral external** الأَلْيَافُ المُقَوَّسَة البَطْنِيَّة الظاهرة. الألياف تبدأ من النوى المقوسة وتظهر من الشق الناصف البطني وتسير إلى الجهة الوحشية والخلفية والعلوية فوق النخاع المستطيل (البصلة) لتصل المخيخ عن طريق السويقة المخيخية السفلية (الذنبية).

**association f's. (= association nerve f's.)** الأَلْيَافُ عَصْبِيَّة تَرَابُطِيَّة. الألياف عصبية تربط أجزاء من القشرة المخية في نفس نصف كرة المخ الواحدة ومنها الألياف الترابطية القصيرة التي تربط أجزاء في تلافيف متجاورة وهناك الألياف الترابطية الطويلة التي تربط أجزاء متباعدة من القشرة وتنظم في حزم طويلة.

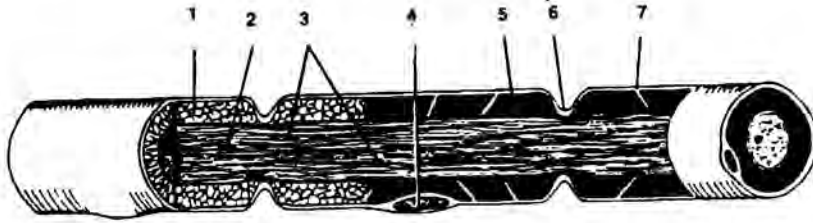
**augmentor f's. (= accelerating f's.)** الأَلْيَافُ مُسَرِّعَة.

**axial f.** لِنِفٌ مَحْوَرِي. محوار الخلية العصبية.

**B f's.** الأَلْيَافُ B. محاور نخاعية مستقلة قبل العقدي يبلغ قطرها حوالي 3 ميكرونات وتوصل بسرعة 3 و 15 متراً في الثانية الواحدة.

- **Bergmann's f's.** اليافُ بَرْنَمَان. الياف دبقية تنتشر من الطبقة الجزيئية للمخيخ وتدخل الأم الحنون.
- **Bernheimer's f's.** اليافُ بَرْنَهَايمَر. سبيل الياف عصبية تربط السبيل البصري بجسم «لاي».
- **beta f's.** اليافُ بِيَتَا. الياف حس للمس والحرارة من نوع الياف «ا» توصل بسرعة 30-70 متراً في الثانية وتتراوح أقطارها بين 8 و 13 ميكرون.
- **C f's.** اليافُ C. الياف عصبية مستقلة بعد العقدة عديمة الميالين توجد في الجذور الخلفية للأعصاب الشوكية وفي النهايات العصبية الحرة وتنقل بسرعة 0.6-2.3 متر في الثانية وتتراوح أقطارها بين 0.3-1.3 ميكرون.
- **capsular f's.** اليافُ مَحْفَظِيَّة. الالياف العصبية التي توجد في المحفظة الداخلية للدماغ.
- **cerebrospinal f's.** الاليافُ المَحْزِيَّةُ النُخَاعِيَّة. الالياف العصبية الموجودة في المحفظة الداخلية للدماغ والتي تبدأ من المنطقة الحركية لقشرة المخ لتنزل إلى أهرام البصلة ومن ثم إلى النخاع.
- **cholinergic f's.** اليافُ كُولِينِيَّةُ الفِغَل. الياف عصبية تحرر الاسيتيل كولين عند نهاياتها الحرة أو من نهاياتها عند المشابك.
- **climbing f's.** اليافُ مُتَسَلِّقَة. الياف واردة تبدأ من السويقة المخيخية الوسطى تمر خلال الطبقة الحبيبية لقشرة المخيخ لتنتهي حول تغصنات خلايا بركنجي.
- **clinging f's. (= climbing f's.)** اليافُ مُتَسَلِّقَة. الياف صَوَارِيَّة. الياف تربط مناطق قشرية على جهتي المخ وتعبر من أحد نصفيه للنصف الآخر وكذلك الالياف العصبية التي تعبر بين جهتي جذع الدماغ أو النخاع الشوكي.
- **commissural f's.** اليافُ عَصْبِيَّةُ صَوَارِيَّة. الياف عصبية تربط مناطق قشرية على جهتي المخ وتعبر من أحد نصفيه للنصف الآخر وكذلك الالياف العصبية التي تعبر بين جهتي جذع الدماغ أو النخاع الشوكي.
- **commissural nerve f's. (= commissural f's.)** اليافُ عَصْبِيَّةُ صَوَارِيَّة.
- **corticobulbar f's. (= corticonuclear f's.)** اليافُ قَشْرِيَّةُ نُوَوِيَّة.
- **corticonuclear f's.** اليافُ قَشْرِيَّةُ نُوَوِيَّة. الياف طولانية في السبيل الهرمي تبدأ من قشرة المخ الحركية وتنزل إلى المحفظة الداخلية وتتشابك في مختلف النوى الحركية للدماغ المتوسط والجسر والبصلة وتكون مجموعها السبيل القشري النووي.
- **corticopontine f's.** الاليافُ القَشْرِيَّةُ الجِسْرِيَّة. الياف عصبية تبدأ من قشرة فصوص المخ الجبهية والجدارية والصدغية والقذالية وتنزل إلى المحفظة الداخلية والسويقة المخية وتنتهي في النوى الجسرية عند مختلف مستوياتها حيث تترحل بصورة رئيسية إلى نصف الكرة المخيخية المعاكسة.
- **corticoreticular f's.** الاليافُ القَشْرِيَّةُ الشَبْكِيَّة. الياف عصبية تبدأ بصورة رئيسية من الباحت الحسية الحركية لقشرة المخ وتنزل مع الالياف القشرية النخاعية وتتشابك مع خلايا التكوين الشبكي خاصة في الجسر والبصلة (النخاع المستطيل).
- **corticorubral f's.** الاليافُ القَشْرِيَّةُ الحَمْرَؤِيَّة. الياف عصبية تنزل من قشرة الفص الجبهي خلال الذراع الخلفي للمحفظة الداخلية وتنتهي في النواة الحمراء.
- **corticospinal f's.** الاليافُ القَشْرِيَّةُ النُخَاعِيَّة. الياف طولانية تبدأ من قشرة المخ وتنزل في المحفظة الداخلية والدماغ المتوسط والجسر وأهرام البصلة وتكون عند وصولها إلى النخاع الشوكي السبيلين القشريين النخاعيين الوحشي والبطني.
- **corticothalamic f's.** الاليافُ القَشْرِيَّةُ الجِسْرِيَّة. الياف عصبية تنتشر من قشرة المخ خلال الذراع الخلفي للمحفظة الداخلية لتنتهي في المهاد.
- **dendritic f's.** اليافُ تَغْصُنِيَّة. الياف عصبية تسير بشكل أغصان الشجرة من قشرة المخ إلى المادة البيضاء.
- **dentatorubral f's.** الاليافُ المُسَنَّنةُ الحَمْرَؤِيَّة. الياف عصبية واردة تصل إلى النواة الحمراء من النواة المسننة في الجهة المعاكسة.
- **dentatothalamic f's.** الاليافُ المُسَنَّنةُ المِهَادِيَّة. الياف عصبية في السويقة المخيخية العلوية تكون السبيل المسنني المهادي.
- **depressor f's.** اليافُ خَافِضَة. 1. الياف عصبية تثبط انعكاسياً عند تنبيهها التوتر الوعائي الحركي وبذلك تخفض ضغط الدم 2. الياف عصبية تبطئ سرعة القلب.
- **efferent f's.** اليافُ صَادِرَة. الياف عصبية توصل بعيداً عن مركز الجهاز العصبي المركزي إلى أطراف الجسم وهي الياف صادرة جسدية أو حشوية.

- **endogenous f's.** اليَافُ دَاخِلِيَّةُ المَنْشَأ. الياف عصبية في النخاع الشوكي توجد اجسام خلاياها داخله.
- **exogenous f's.** اليَافُ خَارِجِيَّةُ المَنْشَأ. الياف عصبية في النخاع الشوكي تبدأ من خلايا عصبية موجودة في خارجه.
- **extrafusal f's.** اليَافُ خَارِجُ المِعْزَل. الالياف العضلية الاعتيادية التي توجد في العضلات ولكن خارج مغازلها.
- **frontopontine f's.** الاليَافُ الجَبْهِيَّةُ الجَسْرِيَّة. الياف عصبية تبدأ في الفص الجبهي وتعبير المحفظة الداخلية وتنتهي في نوى الجسر.
- **gamma f's.** اليَافُ غَامَا. نوع من الياف (A) العصبية توصل دفعات جسسي للمس والضغط كما أنها تغذي الالياف العضلية داخل المغازل العضلية وتوصل بسرعة 15-40 متراً في الثانية وتتراوح أقطارها بين 3-7 ميكرونات.
- **Goll's f's.** اليَافُ غُول. الياف عصبية تمتد من نواة «غول» (النواة الناحلة) إلى دودة المخيخ.
- **gray f's.** اليَافُ سَبْجَابِيَّة. الياف عصبية غير نخاعية توجد بصورة خاصة في الاعصاب الودية.
- **heterodesmotic f's.** اليَافُ تَرَابُطِ البنى المتغايرة. الياف عصبية بيضاء تربط مناطق عصبية سنجابية متباينة.
- **homodesmotic f's.** اليَافُ تَرَابُطِ البنى المتماثلة. الياف عصبية بيضاء تربط مناطق عصبية سنجابية متماثلة.
- **Internuncial f's.** اليَافُ بَيْنِيَّة؛ الياف بين العصبونات. الياف عصبية توصل بين الخلايا العصبية.
- **intrafusal f's.** اليَافُ دَاخِلُ المِعْزَل. الياف عضلية محورة ومحاطة بسائل ومغلقة بغلاف نسيجي ضام على شكل مغزل.
- **longitudinal f's. of pons** اليَافُ الجَسْرِي الطُولَانِيَّة. مجموعة من الالياف العصبية الطولانية تبدأ من سويقة المخ وتسير إلى القسم البطني من الجسر حيث تتوزع إلى حزم صغيرة تفصلها نوى الجسر الصغيرة واليااف المستعرضة وتشمل هذه المجموعة الالياف القشرية النخاعية والقشرية النووية والقشرية الشبكية والقشرية الجسرية والجسرية المخيخية والالياف المستعرضة للجسر.
- **Mauthner's f.** لِيَفٌ مُؤَثَّر. محوار يمتد من الدماغ التالي إلى النهاية الذنبية للنخاع في الاسماك ويكون السبيل الانتهائي المشترك للدفعات التي تنزل إلى الذنب.
- **medullated f's. (= myelinated f's)** اليَافُ مِيَالِيْنِيَّة. اليَافُ أَشْبَهِيَّة. الياف عصبية سميكة تبدأ من السويقة المخيخية السفلية وتمر إلى قشرة المخ لتنتهي فيه بتفرعات عديدة ذات زوائد اشنية الشكل حول خلايا الطبقة الحبيبية.
- **moss f's. (= mossy f's.)** لِيَفٌ حَرَكِي. أحد الالياف في العصب الذي ينقل دفعات عصبية حركية إلى إحدى العضلات.
- **myelinated f's. (= myelinated nerve f's.)** اليَافُ عَصْبِيَّة مِيَالِيْنِيَّة. الياف عصبية بيضاء سنجابية تغطي محاورها أعماد نخاعية تغطي هذه بدورها بأعماد ليفية عصبية.
- **nerve f.** لِيَفٌ عَصْبِي. ناتئ دقيق من الخلية العصبية خصوصاً محوارها الطويل الذي ينقل الدفعات العصبية بعيداً عن جسم الخلية وتصنف الالياف العصبية مبدئياً على أساس احتوائها على الطبقة المياليينية او عدمها.
- **neuroglial f's.** اليَافُ دَبْقِيَّة عَصْبِيَّة. بنية خيطية مفروسة في هيولى وامتدادات الخلايا العصبية الدبقية.
- **nonmedullated f's. (= unmyelinated f's.)** اليَافُ عَدِيمَةُ المِيَالِيْن. اليَافُ حَوْلُ البُطِين. الالياف الصادرة الموجودة في السبيل الوطائي النخاعي والتي تبدأ في النواة حول البطين والتي تكون السبيل حول البطيني النخاعي.
- **parietotemporo-pontine f's.** اليَافُ الجَدَارِيَّةُ الجَسْرِيَّة. الياف عصبية تبدأ من قشرة الفصين الجداري والصدغي وتنزل في قسم التحت عدسي الشكل في الذراع الخلفي من المحفظة الداخلية لتكون جزءاً من القسم البطني من قاعدة السويقتين المخيتين ومن ثم تمر لتنتهي في نوى الجسر.



fibre, nerve

مقطع طولي في ليف عصبي نخاعي محيطي بين مختلف اقسامه:

1. الغمد النخاعي 2. ليفات المحوار 3. متقدرات المحوار 4. نواة خلية غمد الليف العصبي 5. غمد الليف العصبي 6. عقدة رانفييه 7. فلق شميت - لانترهان.

- **periventricular f's.** الألياف حول البطينية. الياف تبدأ من الوطاء ثم تنزل في المادة السنجابية المركزية خلال سقيفة الدماغ المتوسط والتكوين الشبكي للجسر والبلصلة
- **pilomotor f's.** الألياف مُحَرِّكَةٌ للشعر. الياف عصبية غير ميالينية تغذي العضلات الصغيرة لجريبات الشعر.
- **pontocerebellar f's.** الألياف الجسرية المُخَيِّخِة. الياف طولانية في القسم البطني من الجسر وتنتهي في دودة المخ.
- **postcommissural f's.** الألياف الصوار الخلفي. الياف الصوار الخلفي الموجودة خلف الجسم الصنوبري.
- **postganglionic f's.** الياف قَبْلَ العُقْدَةِ. محاور العصبونات قبل العقدة.
- **pressor f's.** الياف رَافِعَةٌ لِلضَّغْطِ؛ الياف مَوْتِرَةٌ. 1. الياف عصبية يؤدي تنبيهها إلى رفع ضغط الدم 2. الياف محفزة للقلب.
- **projection f's.** الياف إسقاطية. الياف عصبية تربط قشرة المخ بالمراكز تحت القشرية وجذع الدماغ والنخاع.
- **radicular f's.** الياف جَذْرِيَّة. الياف عصبية توجد في جذور الاعصاب النخاعية الشوكية.
- **Rasmussen nerve f's.** الياف رَاسْمُوسِن الياف صادرة من القسمين الدهليزي والقروعي للعصب القحفي الثامن تتبع في الجهتين من جوار الزيتونة العلوية.
- **Reissner's f.** ليف رَايسنر. ليف طولاني في القناة المركزية للنخاع.
- **short association f's.** الياف تَرَابُطِيَّةٌ قَصِيْرَةٌ. الياف عصبية قصيرة تربط مناطق متجاورة في قشرة المخ.
- **somatic f's. (=somatic nerve f's.)** الياف عَصَبِيَّةٌ جَسَدِيَّة. الياف عصبية واردة أو صادرة تنشط العضلات الهيكلية والانسجة الجسدية وتنقل الإحساسات منها.
- **f's. of stria terminalis.** الياف السَطْرِيَّةُ الْإِنْتِهَائِيَّة. الياف العصبية الميالينية التي تكون السطر الانتهائي.
- **sudomotor f's.** الألياف المُعَرِّقَةُ. الياف اللاميالينية التي تغذي الغدد العرقية والتي يؤدي تنبيهها إلى إفراز العرق.
- **supraoptic f's.** الياف فَوْقَ الْبَصْرِيَّة. الياف صادرة تمر في السبيل الوطائي النخاعي وتبدأ من النواة فوق البصرية وتكون السبيل فوق البصري النخاعي.
- **T f.** ليف عصبي يتفرع بزوايا قائمة من محوار الخلية العصبية.
- **tangential f's.** الياف تَمَاسِيَّة. الياف عصبية مرتبة بشكل خطوط تماسية في الطبقات السطحية للحصين والقشرة المخية.



- **temporopontine f's.** الألياف الصدغية  
الجسرية. الألياف عصبية تبدأ من الفص الصدغي  
وتمر في الذراع الخلفي للمحفظة الداخلية لتنتهي في  
نوى الجسر.

**tendril f's. (= climbing f's.)** الألياف مُتسلِّقة.

- **thalamocortical f's.** الألياف مهادية قشرية.  
الألياف عصبية حسية تربط المهاد الظهري بالقشرة  
المخية وتكون سويقات المهاد.

- **thalamoparietal f's.** الألياف الجدارية المهادية.  
الألياف عصبية تهبط من الفص الجداري وتمر خلال  
الذراع الخلفي للمحفظة الداخلية لتنتهي في المهاد.

- **transverse f's. of pons** الألياف الجسر  
المُستعرضة. الألياف في القسم البطني من الجسر  
تنتهي في دودة المخيخ.

- **ultraterminal f.** ليف فوق الإنتهازي. فرع صغير  
عديم الميالين يتشعب من فروع المحوار الإنتهازي في  
الصفحة الحركية.

- **unmyelinated f's. (= unmyelinated  
nerve f's.)** الألياف عصبية عديمة الميالين. الألياف  
عصبية أو محاور لا يغطيها غمد مياليني ولكنها  
مغطاة عادة بغمد الليف العصبي.

- **varicose f's.** الألياف دَوَالِيَّة. بعض الألياف  
الميالينية التي لا تملك غمداً ليفياً عصبياً ويتجمع بعد  
موتها سائل بين غمدها النخاعيني والمحوار فيعطىها  
شكل الدوالي.

- **vasomotor f's.** الألياف مُحَرِّكة وَعَائِيَّة. الألياف  
عصبية لا ميالينية تغذي عضلات الشريينات.

- **visceral f's. (= viscerol nerve f's.)**  
ألياف عصبية حَشَوِيَّة. ألياف عصبية صادرة أو  
واردة تنبه أو تنشط العضلات الملساء في الأحشاء أو  
خلايا الغدد وتنقل الإحساسات منها.

**fibra (= fibre)** ليف.

**fibrae (= fibres)** الألياف. جمع ليف.

**fibril** ليف دقيق أو خيط.

- **fibrogia f. (= fibrogia)** ليف دبق.

- **muscle f. (= myofibril)** ليف عضلي.

- **nerve f. (= axon)** محور.

- **side f. of Golgi** ليف غُولْجِي الجَانِبِي.

فرع صغير يتفرع بزاوية قائمة من المحوار العصبي  
قرب اتصاله مع خلية عقدية.

**fibrillation** رَجْفَان. تقلص عضلي  
موضعي صغير ولا إرادي تحت الجلد وغير منظور  
يتولد عن التنشيط التلقائي للألياف العضلية.

**fibroblastoma** وَرَمٌ أرومي ليفي؛ وَرَمٌ الأرومة  
الليفية؛ أروم ليفي. ورم يتكون من الأرومات  
الليفية.

- **perineural f.** وَرَمٌ الأرومة الليفية حَوْلَ العَصَبِ.  
ورم ليفي يتكون من النسيج الضام حول العصب مثل  
العصب السمعي.

**fibroglioma** وَرَمٌ دَبْقِي ليفي. ورم دبق  
يحوي كمية كبيرة من النسيج الليفية.

**fibroneuroma (= neurofibroma)** وَرَمٌ  
ليف عَدْبِي.

**field** سَاحَة. (ج: سَاحَات)؛ حَقْل. (ج: حُقُول)؛  
مَبْدَان. (ج: مَبَادِين). باحة أو فضاء مفتوح  
كالساحة البصرية.

- **Flechsig's f. (= myelinogenetic f.)** سَاحَة  
مُكَوَّنَة للميالين. ساحة تكوين الميالين في المحور  
العصبي للجنين.

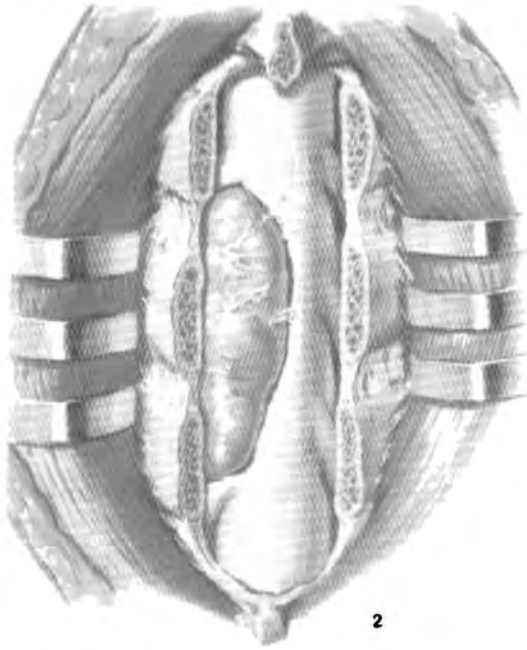
- **f's. of Forel (= Forel's f's.)** سَاحَاتُ فُورِيل.  
ثلاث باحات في القسم البطني من المهاد غنية بالألياف  
العصبية المرتبطة بمجموعات من الخلايا وتسمى  
ساحات هـ 1، هـ 2. فالساحة هـ تقع على الجهة  
الإنسية للنواة تحت المهادية وبالجهة الراسية من  
نواة الحمراء وتحتز فيها الألياف المبتعدة عن الكرة  
الشاحبة والمسنية المهادية والحمراوية المهادية. أما  
الساحة هـ 1 فهي التي تحتلها الحزمة المهادية، كما  
تقع الساحة هـ 2 على طريق الحزمة العدسية.

- **myelinogenetic f.** سَاحَة مُكَوَّنَة للميالين.  
مجموعة من الألياف في المحور العصبي تتكون فيها  
الأغمد النخاعية في أحد أطوار تنامي الجنين.

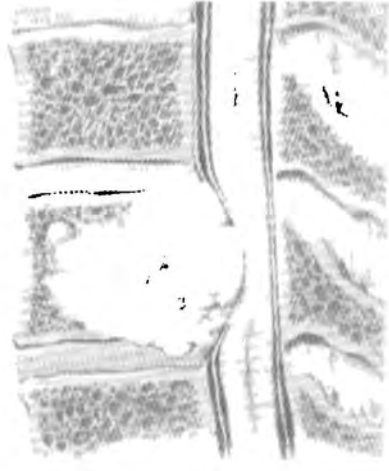
- **visual f.** السَاحَة البَصْرِيَّة. الساحة التي  
تولد المنبهات البصرية عندما تكون العين في وضع  
النظر الأمامي.

**fila** خُيُوط. جمع خيط.

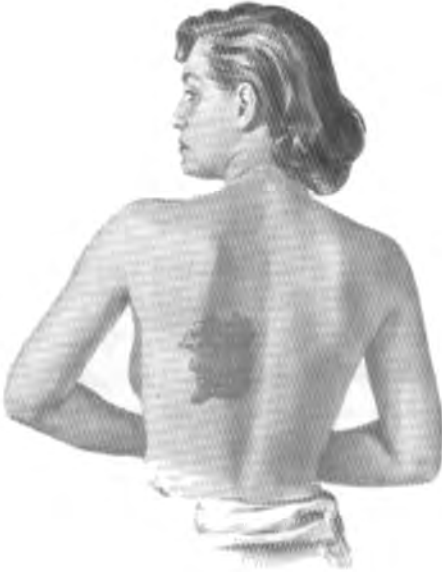**filament** خَيْط. (ج: خُيُوط). ليف دقيق.



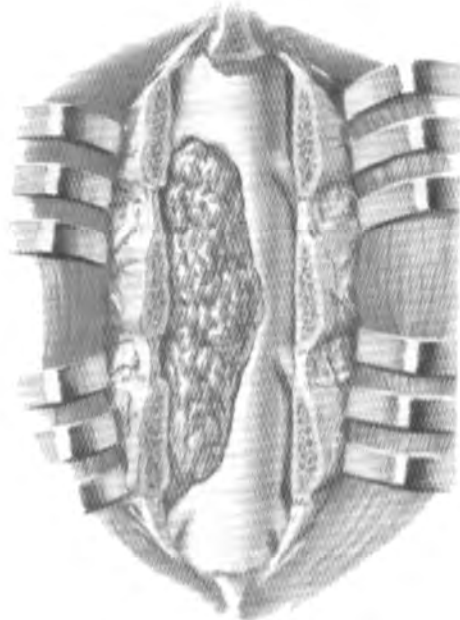
2



1



4



3

#### fibroblastoma

بعض أنواع أورام القناة الشوكية والفقار التي تضغط على النخاع: (1) ساركومة عظمية للفقرة *osteosarcoma*, (2) ورم الأرومة الليفية خارج الجافية *fibroblastoma*, (3) ورم وعائي دموي خارج الجافية *hemangioma*, (4) وحمه «ارجوانية» مرافقة للورم الوعائي الدموي وتحدث في القطاع العصبي المناسب مع مواقع الورم.

- meningeal f. (= filum terminale) الخَيْطُ الإِنْتِهَائِي. خيط سحائي.
- root f's. of spinal nerves (= fila radicularia nervorum spinalium) الخَيْطُ الجَذْرِيَّةُ لِلْأَعْصَابِ النُّخَاعِيَّةِ.
- spinal f. (= filum terminale) الخَيْطُ الإِنْتِهَائِي.
- terminal f. (= filum terminale) الخَيْطُ الإِنْتِهَائِي.
- filamentum (= filament) خَيْطٌ.
- filum (= filament) خَيْطٌ.
- fila anastomotica nervi acustici الخَيْطُوتُ التَّفَاعُغِيَّةُ لِلْعَصَبِ السَّمْعِيِّ. خيوط تفاغرية بين العصبين القوقعي الدهليزي والوجهي في الصماخ السمعي الباطن.
- f. durae matris spinale (= f. terminale externum) الخَيْطُ الإِنْتِهَائِيُّ الظَّاهِرُ.
- f. meningeal (= f. meningeum; f. terminale) الخَيْطُ الإِنْتِهَائِيُّ.
- f. olfactoria (= olfactory nerve) العَصَبُ الشَّمِّيُّ.
- fila radicularia nervorum spinalium الخَيْطُوتُ الجَذْرِيَّةُ لِلْأَعْصَابِ النُّخَاعِيَّةِ. خيوط الجذور الظهرية والبطنية التي تتصل بواسطتها الأعصاب النخاعية بالنخاع الشوكي.
- f. spinale (= f. terminale) الخَيْطُ الإِنْتِهَائِيُّ.
- f. terminale الخَيْطُ الإِنْتِهَائِيُّ. خيط رقيق من نسيج ضام ينزل من مخروط النخاع إلى قاعدة العصعص.
- f. terminale durum (= f. terminale externum) الخَيْطُ الإِنْتِهَائِيُّ الظَّاهِرُ.
- f. terminale externum الخَيْطُ الإِنْتِهَائِيُّ الظَّاهِرُ. الاستطالة السفلية للام الجافية النخاعية التي تمتد من الحافة السفلية للفقرة العجزية الثانية إلى الشدقة العصبية الأولى.
- f. terminale Internum الخَيْطُ الإِنْتِهَائِيُّ الْغَائِرُ. استطالة الام الحنون النخاعية المحاطة باستطالات سحايا الجافية والعنكبوتية من المخروط النخاعي إلى الحافة السفلية من الفقرة العجزية الثانية.
- f. terminale pialis (= f. terminale internum) الخَيْطُ الإِنْتِهَائِيُّ الْغَائِرُ.
- fimbria خَمَلٌ. حافة مشرشرة.
- f. hippocampi خَمَلُ الخُصِيْنِ. شريط من المادة البيضاء على طول الحافة الإنسية للسطح البطني للحصين.
- fingeragnosia عَمَةٌ إصْبَعِيَّةٌ. عدم المقدرة على معرفة الأصابع أو الإشارة إليها عند السؤال عنها أو تسميتها أو التعرف على أحد أصابع يديه أو أصابع أيادي الآخرين.
- finger, dead إصْبَعٌ مَيِّتَةٌ. إصبع منتمل وزراقي كما يشاهد في زراق النهايات.
- finger, drop (= mallet finger) إصْبَعٌ مِطْرَقِيَّةٌ. إصبع ساقطة.
- finger, mallet إصْبَعٌ مِطْرَقِيَّةٌ. انثناء دائم للسلامي الطرفي لليد.
- fingerprint بَصْمَةٌ. (ج: بَصَمَات). انطباع الحروف الجلدية للأقسام الطرفية للأصابع.
- fissura (= fissure) شَقٌّ. (ج: شُقُوق). فلع أو أخدود أو طية عميقة خصوصاً في القشرة المخية حيث تمتد عميقاً فيها لتشمل كل سمكها.
- fissure (= fissura) شَقٌّ.
- adoccipital f. الشَّقُّ جَوَّازُ القَدَالِيِّ. شَقٌّ غير ثابت الوجود يعبر القسم الذنبي من الطلل ويتصل بالشق القذالي.
- amygdaline f. الشَّقُّ اللُّوزِيُّ. أخدود يوجد أحياناً بالقرب من طرف الفص الصدغي.
- angular f. (= sphenopetrosal f.) الشَّقُّ الزَّائِيُّ.
- basilar f. (= spheno-occipital f.) الشَّقُّ القَاعِدِيُّ.
- basilyian f. الشَّقُّ القَاعِدِيُّ السِّيلْفِيَّانِيُّ. قسم الشَّقِّ الجانبي بين الفص الصدغي والسطح الحجاجي للفص الجبهي.
- f. of Bichat (= transverse f. of cerebrum) الشَّقُّ المُخِّيُّ المُسْتَقَرِّضُ.

- Broca's f. شقُّ بُرُوكَا. اصطلاح يطلق على الفرعين الأمامي والصاعد للشق الوحشي للتلفيف الجبهي السفلي الأيسر.
- Burdach's f. شقُّ بُورْدَاخ. الأخدود بين السطحين الوحشي للجزيرة والداخلي للوصاد.
- calcarine f. (= sulcus calcarine) الشقُّ المِهْمَازِي؛ الشقُّ المِهْمَازِي.
- callosal f. (= sulcus corpus callosum) شقُّ الجِسْمِ الثَّقَنِي.
- callosomarginal f. (= sulcus cinguli) الشقُّ الجِرَامِي.
- central f. (central cerebral sulcus) الشقُّ المَرْكَزِي المُخِّي.
- cerebral f's. (= cerebral sulci) الشقوق المُخِّيَّة.
- cerebral f., lateral (= lateral cerebral sulcus) الشقُّ المُخِّي الوحشي.
- collateral f. (= collateral sulcus) الشقُّ الجَانِبِي.
- dentate f. (= s. hippocampi) الشقُّ الحُصِينِي.
- dorsolateral f. of cerebellum الشقُّ الظَهْرِي الوحشي المُخِّي. الشق الذي يفصل العقيدة عن لهة الدودة ويفصل الندفة عن لوزة نصف كرة المخيخ.
- Ecker's f. (= sulcus occipitatis transversus) الشقُّ القَدَالِي المُسْتَعْرِض.
- great f. of cerebrum (= transverse f. of cerebrum) الشقُّ المُخِّي المُسْتَعْرِض.
- great horizontal f. (= horizontal f. of cerebellum) الشقُّ المُخِّي الأفقي.
- hippocampal f. (= sulcus hippocampi) الشقُّ الحُصِينِي.
- horizontal f. of cerebellum الشقُّ المُخِّي الأفقي. الشق الذي يفصل الفصيصين الهلاليين القحفي عن الذنبي.
- inferofrontal f. (= inferior frontal sulcus) الشقُّ الجَنْبِي السُّفْلِي.
- interparietal f. (= sulcus intraparietalis) الشقُّ دَاخِل الجِدَارِي.
- lateral f. of cerebrum (= sulcus lateralis cerebri) الشقُّ المُخِّي الوحشي.
- longitudinal f. (= longitudinal cerebral f.) الشقُّ الطُولَانِي المُخِّي.
- longitudinal cerebral f. الشقُّ الطُولَانِي المُخِّي. الشق العميق بين نصفي كرة المخ والذي يمتد عميقاً حتى الجسم الثقني.
- longitudinal f. of cerebellum (= vallecula cerebelli) أَخْدُودُ المَخِيخِ.
- median f. of medulla oblongata, anterior الشقُّ النَّاصِفِ الأَمَامِي للبصلة. الشق الطولاني في المستوى الناصف للناحية البطنية من البصلة والمتواصل مع الشق البطني الطولاني للنخاع الشوكي وهو يفصل الهرمين ويفلق جزئياً عند موضع اتصالهما.
- median f. of medulla oblongata, dorsal (= sulcus medianus dorsalis medullae oblongatae) الشقُّ النَّاصِفِ الظَهْرِي للبصلة.
- median f. of medulla oblongata, ventral (= anterior median f. of medulla oblongata) الشقُّ النَّاصِفِ البَطْنِي للْبَصَلَة.
- median f. of spinal cord, anterior (ventral) الشقُّ النَّاصِفِ البَطْنِي لِلنَّخَاعِ. الشق الطولاني العميق في المستوى الناصف وفي الناحية البطنية للنخاع والذي يحوي الشريان النخاعي الأمامي.
- median f. of spinal cord, dorsal (posterior) (= sulcus medianus dorsalis medullae spinalls) الشقُّ النَّاصِفِ الظَهْرِي لِلنَّخَاعِ.
- f. of Monro (= sulcus hypothalamicus) الشقُّ الوِطَائِي.
- occipital f. (= sulcus parieto-occipitalis) الشقُّ الجِدَارِي القَدَالِي.
- occipitospheoidal f. الشقُّ القَدَالِي الوِطِي. الشق بين القسم القاعدي من العظم القذالي وجسم العظم الوطي.

- parieto-occipital f. (= sulcus parieto-occipitalis) الشق الجداري القذالي.
- postcentral f. (= sulcus postcentralis) الشق خلف المركزي.
- posterolateral f. of cerebellum الشق الظهرى الجانبي للمخيخ. الشق الذي يفصل العقيدة عن لهة الدودة ويفصل الدقة عن نصف كرة المخيخ.
- postpyramidal f. (= secondary f. of cerebellum)m الشق الثانوي للمخيخ. شق يقع بين لهة المخيخ والهرم.
- precentral f. (= sulcus precentralis) الشق أمام المركزي.
- precuneal f. (= precuneal sulcus) الشق الطللي.
- prepyramidal f. الشق أمام الهرمي. الشق بين هرم الدودة ولهاتها.
- presylvian f. الشق أمام السيلفياني. الفرع الامامي للشق المخي الوحشي.
- primary f. (= primary f. of cerebellum) الشق الأولي للمخيخ. الشق الذي يفصل بين الفصين القحفي والذنب في المخيخ ويقع بين قنة الدودة وحدبتها وبين الفصيصين الرباعي والبسيط في نصفي كرة المخيخ.
- f. of Rolando (= sulcus centralis cerebri) الشق المركزي المخي.
- secondary f. الشق الثانوي. الشق الذي يقع بين لهة المخيخ والهرم.
- subfrontal f. (= sulcus frontalis inferior) الشق الجبهي السفلي.
- subsylvian f. الشق تحت السيلفياني. الفرع الخلفي للشق الوحشي المخي.
- subtemporal f. الشق الصدغي السفلي. شق يشاهد أحياناً في القسم السفلي من الفص الصدغي.
- superfrontal f (= sulcus frontalis superior) الشق الجبهي العلوي.
- supertemporal f. (= sulcus temporalis superior) الشق الصدغي العلوي.
- sylvian f., f. of Sylvius (= sulcus lateralis cerebri) الشق الوحشي المخي.
- tentorial f. (sulcus collateralis) الشق الجانبي؛ الشق الخيمي.
- transverse f. of cerebrum الشق المستعرض المخي. الشق بين السطح الظهرى للدماغ البيني والسطح البطني لنصفي كرة المخ المولد من انطواء نصفي كرة المخ للخلف أثناء التطور الجنيني.
- fistula ناسور. (ج: نواسير). ممر أو اتصال شاذ عادة بين عضوين حشويين أو بين أحدهما وسطح الجسم.
- craniosinus f. ناسور قحفي جيبي. ناسور بين الحيز داخل القحف وأحد الجيوب الأنفية مما يسمح بمرور السائل الدماغي النخاعي وتسربه إلى الأنف.
- نوبة. (ج: نوبات أو نوب). 1. عارضة تنصف بفعالية حركية أو نفسية شاذة ولا إرادية. 2. نوبة صرع.
- cerebellar f. (= tonic f.) نوبة مخيخية.
- jacksonian f. نوبة جاكسونية. نوبة صرع بؤري.
- running f. نوبة سارية. 1. داء الرهبة. 2. صرع ركصي.
- tonic f. (= tonic epileptic attack) نوبة صرع توتري.
- رخو. ضعيف ولين.
- flaccid رخاوة. حالة الضعف واللين وخصوصاً في العضل.
- flatfoot قدام رخاء. حالة يستوي فيها قوس القدم.
- spastic f. قدام رخاء تشنجية. نوع مؤلم من القدم الرخاء بسبب تشنج العضلات الشظوية.
- flat simian hand يد رخاء قروية. شلل يصيب اليد عند إصابة العصب الناصف ويسبب عدم انثناء أصابع الإبهام والسبابة والوسطى.
- flection (= flexion) ثني؛ انثناء.
- flexibilitas (= flexibility) المرونة؛ الإثنائية. صفة الجسم القابل الانثناء.
- f. cerea (= waxy flexibility) المرونة الشمعية؛ الإثنائية الشمعية.

**flexibility** المرونة؛ الإِنْفِئَانِيَّةُ؛ الطَّوَاعِيَّةُ. قابلية الجسم على الانثناء.

- **waxy f.** المرؤنة الشمعية؛ الإِنْفِئَانِيَّةُ الشَّمْعِيَّةُ. تشاهد في الحالات الشديدة من الفصام الجامودي وهي حالة تتصف بإبقاء المريض على أي قسم من جسمه في الوضع الذي يوضع فيه.

**flexible (= flexile)** قابل. طَبِيع. قابل للثني أو الانثناء من دون أن ينكسر.

**flexion** ثَنِي. عملية الثني أو حالة الانثناء.

- **f. withdraw** سَخَبَ إِنْفِئَانِيًّا. انثناء الجسم عند الورك والركبة مع الانثناء الخلفي لأصابع القدم عند تنبيه سطح الجسم ويشاهد ذلك في أورام النخاع الشوكي الانضغاطية.

**flexor** مُثَنِّيَّة. أية عضلة تثني أحد المفاصل.

**flexure** ثَنِيَّة. جزء منثنٍ من العضو أو البنية.

- **basicranial f. (= pontine f.)** الثَنِيَّةُ الجِسْرِيَّة.

- **cephalic f.** الثَنِيَّةُ الرَّأْسِيَّةُ. الانحناء في الدماغ المتوسط للجنين.

- **cerebral f.** إِنْثْنَاءٌ مُخِّي. أحد انثناءات المخ في الجنين.

- **cervical f.** الإِنْثْنَاءُ الرَّقَبِي. انثناء في الأنبوب العصبي للجنين في موضع اتصال الدماغ بالنخاع الشوكي.

- **cranial f. (= cephalic f.)** الإِنْثْنَاءُ الرَّأْسِي.

- **mesencephalic f.** إِنْثْنَاءُ الدِّمَاغِ المُتَوَسِّط. انثناء في الأنبوب العصبي للجنين في منطقة الدماغ المتوسط.

- **nuchal f. (= cervical f.)** الإِنْثْنَاءُ الرَّقَبِي.

- **pontine f.** الإِنْثْنَاءُ الجِسْرِي. انثناء في الدماغ المؤخر للجنين.

**flight of ideas** تَشَارُؤُ الأَفْكَار. جريان الكلام المهول المستمر والقفز به من موضوع لآخر عادة ما يكون بينها بعض الترابط أو التلاعب بالأفكار والكلمات من دون أن يكون بينها في الحالات الوخيمة أية علاقة أو ترابط فيكون الكلام غير متناسق أو غير مفهوم ويحدث ذلك في حالات

نوبات الهوس الشديد. وقد يحدث أيضاً في الاضطرابات النفسية أو النفسانية العضوية.

**flocculus** نُذْقَةٌ. أحد الفصيصين الصغيرين الوحشيين المزدوجين والمنفصلين جزئياً والمتواصلين مع عقيدة المخيخ. ويفصل كلاً منهما عن نصف كرة المخيخ الشق الظهري الوحشي ويشكلان سوياً جزءاً من الفص الندفي العقيدي للمخيخ.

**floppy** مُقَرَّهَل. شخص رخو الجسم من كثرة ترسب الشحوم في أقسام جسمه فيتدلى الجلد ويترهل.

**fluid, cerebrospinal (CSF)** السَّائِلُ الدِّمَاغِيّ (النَّخَاعِيّ). السائل الذي يملأ بطينات الدماغ الأربعة والحيز تحت العنكبوتية والقناة المركزية للنخاع.

**flush** بَيَّغ. احمرار الوجه والرقبة الطارئ والعارض الذي تولده بعض الأمراض أو بعض الأدوية أو الحرارة أو بعض العوامل العاطفية أو الإجهاد الجسمي الشديد.

- **atropine f.** بَيَّغٌ أَتْرُوبِينِي. بيغ جلد الوجه والرقبة وجفافه الذي يتولد عن جرعة الأتروبين المفرطة.

**focus** بُؤْرَةٌ. 1. المركز الرئيسي للفعالية المرضية. 2. نقطة تقارب الأشعة الضوئية.

- **epileptogenic f.** بُؤْرَةٌ مُؤَلِّدَةٌ لِلصَّرَع. منطقة صغيرة في قشرة المخ تبدأ منها نوبة الصرع ويشاهد ذلك في مخطط الدماغ.

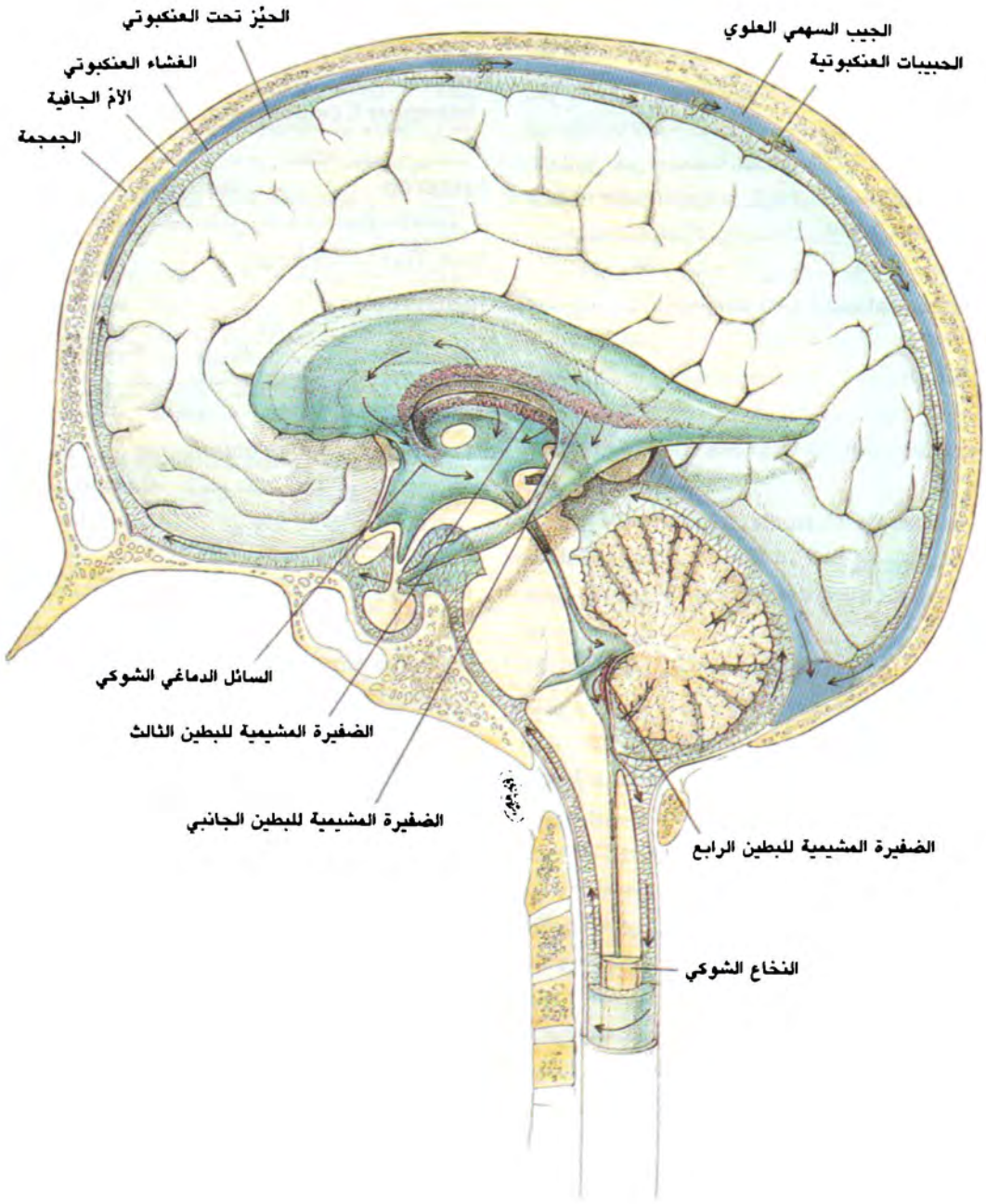
**fold** طَيَّةٌ؛ ثَنِيَّةٌ. حافة رقيقة معقوفة أو مثناة.

- **medullary f. (= neural f.)** الطَيَّةُ العَصَبِيَّةُ.

- **neural f.** الطَيَّةُ العَصَبِيَّةُ. إحدى الطيَّتين الواقعتين على حافتي الصفيحة العصبية واللتين تكونان الأنبوب العصبي في الجنين.

**folium** وَرَقَةٌ. اصطلاح عام للبنية الورقية الشكل خصوصاً لورقات القشرة المخيخية.

- **folia cerebelli (= folia of cerebellum)** وَرَقَاتُ المُخَيِّخ. الطيات العديدة الطويلة والضيقة للقشرة المخيخية المفصولة عن بعضها بالاتلام والتي تسندها صفيحات المادة البيضاء. وتتجمع هذه الأوراق بمجموعات لتوليد الأقسام الثانوية للمخيخ.



fluid, cerebrospinal

السائل الدماغي الشوكي ودورانه بين بطينات الدماغ والحيز تحت العنكبوتي.

- **f. vermis** وَرَقَّةُ الدُّوْدَةِ. جزء دودة المخيخ الذي يقع بين الحذبة وحذبة الدودة.
- fontanel (= fontanelle)** يَافُوحٌ.
- fontanelle** يَافُوحٌ. نقطة لينة كالأحياز المغطاة بالأغشية المتبقية في بعض مناطق القحف والمناطق غير المتعظمة عند الولدان.
- **anterior f.** اليَافُوحُ الأمامي. باحة القحف غير المتعظمة والواقعة عند اتصال الدروز الجبهي والاكلياني والسهمي.
- **anterolateral f. (= sphenoidal f.)** اليَافُوحُ الأمامي الوحشي. اليافوخ الوددي.
- **bregmatic f. (= anterior f.)** اليَافُوحُ الهامي. اليافوخ الامامي.
- **casserian f. (= Casser's f. = mastoid f.)** اليَافُوحُ الخشائي.
- **cranial f's. (= fonticuli cranii)** اليَافُوحُ القحفية.
- **frontal f. (= anterior f.)** اليَافُوحُ الجبهي. اليافوخ الامامي.
- **Gerdy's f. (= sagittal f.)** اليَافُوحُ السهمي.
- **major f. (= anterior f.)** اليَافُوحُ الكبير. اليافوخ الامامي.
- **mastoid f.** اليَافُوحُ الخشائي. منطقة القحف غير المتعظمة عند نقطة اتصال الدروز اللامي والجداري الخشائي والقذالي الخشائي.
- **f. minor (= posterior f.)** اليَافُوحُ الصغير. اليافوخ الخلفي.
- **occipital f. (= posterior f.)** اليَافُوحُ القذالي. اليافوخ الخلفي.
- **posterior f.** اليَافُوحُ الخلفي. منطقة القحف غير المتعظمة عند نقطة التقاء الدرزين السهمي واللامي.
- **posterolateral f. (= mastoid f.)** اليَافُوحُ الخلفي الجانبي؛ اليافوخ الخشائي.
- **quadrangular f. (= anterior f.)** اليَافُوحُ المربع. اليافوخ الامامي.
- **sagittal f. (= Gerdy's f.)** اليَافُوحُ السهمي.
- **sphenoidal f.** اليَافُوحُ الوددي. المنطقة القحفية غير المتعظمة عند اتصال العظمين الجبهي والجداري والجناح الكبير للعظم الوددي والجزء الصدفي من العظم الصدفي.
- **triangular f. (= posterior f.)** اليَافُوحُ المثلث. اليافوخ الخلفي.
- footdrop** قَدَمٌ مُتَدَلِّيةٌ، قَدَمٌ ساقطة. سقوط القدم بسبب شلل عضلات الساق الامامية.
- foot, flat (= flatfoot)** قَدَمٌ رَحَاءٌ.
- foot, tabetic** قَدَمٌ تَابِسيَّةٌ. القدم الرخاء المشوهة التي تشاهد في التابس.
- foramen** ثُقْبَةٌ. (ج: ثُقُبٌ). فتحة أو ممر طبيعي خصوصاً في العظام.
- **f. caecum medullae oblongatae** الثُقْبَةُ العُورَاءُ لِلْبَصَلَةِ. توسع مثلث صغير يوجد في الحافة السفلية للجسر يتكون من نهاية الشق الواسط الامامي للبصلة.
- **emissary f.** ثُقْبَةٌ مِشْبَرِيَّةٌ. اية ثقبه في القحف تمرر وريداً مشبرياً.
- **foramina ethmoidalia** الثُقُبُ العِزْبَالِيَّةُ. ثقب في العظم الغربالي تمرر الفرع الانفي للعصب العيني والاوعية الغربالية.
- **Infraorbital f.** الثُقْبَةُ تَحْتَ الحَجَاجِيَّةِ. فتحة القناة تحت الحجاجية التي تمرر العصب والاوعية تحت الحجاجية.
- **intervertebral f.** الثُقْبَةُ بَيْنَ الفَقَرَتَيْنِ. ثقبه تتكون بين الفقرتين المتجاورتين تمرر العصب والاوعية النخاعية الشوكية.
- **Jugular f.** الثُقْبَةُ الوَدَاجِيَّةُ. الثقبه الموجودة في قاعدة القحف بين العظمين القذالي والصدفي وتتمرر العديد من الاوعية والاعصاب.
- **f. lacerum posterior (= Jugular f.)** الثُقْبَةُ المَمْرَقَةُ الخَلْفِيَّةُ. الثقبه الوداجية.
- **f. of Luschka (= apertura lateralis ventriculi quarti)** ثُقْبَةُ لُوشِكَا. الفتحة الوحشية للبطين الرابع.
- **f. of Magendie (= apertura mediana ventriculi quarti)** ثُقْبَةُ مَاجَنْدِي. الفتحة الانسية للبطين الرابع.



- **f. magnum** **الثُقْبَةُ العُظْمِيَّةُ**. الفتحة الكبيرة في القسمين الامامي والسفلي للعظم القذالي والتي توصل القناة الفقرية بتجويف الححف.
- **f. of Monro (= interventricular f.)** **ثُقْبَةُ مُنْزَوِ**. الثقب بين البطينات، يمر يتصل خلاله البطين الجانبي بالبطين الثالث.
- **occipital f., great (= f. magnum)** **الثُقْبَةُ العُظْمِيَّةُ**.
- **occipital f., inferior (= f. magnum)** **الثُقْبَةُ العُظْمِيَّةُ**.
- **olfactory f.** **ثُقْبَةُ شَمِيَّةٌ**. أي من الثقب العديدة في الصفحة المصفوية للعظم الغربالي التي تمرر أحد فروع العصب الشمي.
- **optic f. of sphenoid bone (= canalis opticus)** **القَنَاةُ البَصْرِيَّةُ**.
- **f. ovalis basis cranii** **الثُقْبَةُ البَيضَوِيَّةُ** لِقَاعِدَةِ الحَحْف. الفتحة الموجودة في القسم الخلفي من الجزء الإنسي للجناح الكبير للعظم الوتدي والتي تمرر الفرع الفكي السفلي للعصب ثلاثي التوائم وبعض الاوعية الدموية.
- **f. rotundum ossis sphenoidalis** **الثُقْبَةُ الدَائِرِيَّةُ** للعُظْمِ الوَتْدِي. ثقب دائرية في الجزء الإنسي من الجناح الكبير للعظم الوتدي والتي تمرر الفرع الفكي العلوي للعصب ثلاثي التوائم.
- **sphenopalatine f.** **الثُقْبَةُ الوَتْدِيَّةُ الحَنَكِيَّةُ**. فتحة على الجدار الإنسي للحفرة الجناحية الحنكية والتي توصلها بالتجويف الأنفي والتي تمرر الشريان الوتدي الحنكي والعصب الأنفي.
- **f. spinosum** **الثُقْبَةُ الشوكِيَّةُ**. ثقب في الجناح الكبير للعظم الوتدي يمرر بها الشريان السحائي المتوسط.
- **stylomastoid f.** **الثُقْبَةُ الإِبْرِيَّةُ الخُشَائِيَّةُ**. فتحة في القسم السفلي للعظم الصدغي بين الناتنين الإبري والخشائي والتي تمرر العصب الوجهي والشريان الإبري الخشائي.
- **suborbital f. (= infraorbital f.)** **الثُقْبَةُ حَتَّ** الحَجَاجِيَّةُ.

- **supraorbital f.** **الثُقْبَةُ فَوْقَ الحَجَاجِيَّةِ**. ثقب في العظم الجبهي على الحافة فوق الجفنية والتي تمرر العصب والشريان فوق الحجاجي.
- **vertebral f.** **الثُقْبَةُ الفِقْرِيَّةُ**. الثقب الكبيرة التي تتكون بين جسم الفقرة وقوسها والتي تمرر النخاع الشوكي.
- foraminotomy** **بَضْعُ الثُقْبَةِ**. عملية إزالة سقف الثقب بين الفقرتين لتخفيف الضغط عن جذور العصب النخاعي الشوكي.
- forceps** **مِلْقَطٌ**. (ج: مَلَاقِطٌ). 1. آلة جراحية لالتقاط ومسك الأنسجة أو الضغط عليها أو تثبيت الضماد المعقم 2. أي عضو ملقطي الشكل وبصورة خاصة يطلق على الالياف الانتهاثية للجسم الثفني.
- forebrain (= prosencephalon)** **الدُّمَاعُ المَقْدَمُ**.
- foreconscious** **مَقْدَمُ الوَعْيِ**. الفعالية العقلية التي تتضمن تذكّر التجارب التي يمكن استحضارها لمستوى الوعي عند الحاجة إليها في الحالات الخاصة.
- forehead** **الجَبْهَةُ**. قسم الوجه فوق العينين.
- form** **شَكْلٌ**. خاصية البنية التي يعينها تكوينها وحجمها وصفاتها الظاهرة الأخرى.
- formatio (= formation)** **تَشَكُّيلٌ؛ تَشَكُّلٌ**.
- formation** **تَشَكُّيلٌ؛ تَشَكُّلٌ**. 1. عملية تكوين شكل أو بنية ذات شكل محدد 2. بنية ذات شكل معين.
- **coffin f.** **التَشَكُّلُ التَّابُوتِيّ**. محيط الخلية العصبية الميتة الذي يتكون من خلايا تابعة في البلعميات العصبونية.
- **compromise f.** **تَشَكُّيلٌ تَوَفِيقِيّ**. في التحليل النفسي هي الفكرة أو الفعل المقنع الذي يسمح بالتعبير الجزئي عن الفكرة المكبوتة.
- **gray reticular f.** **التَشَكُّيلُ الشَّبَكِيّ السِّنْجَابِيّ**. المادة الشبكية السنجابية للنخاع المستطيل (البصلة).
- **reticular f. of medulla oblongata** **التَشَكُّيلُ الشَّبَكِيّ لِلْبَصْلَةِ**. القسم القديم تطورياً من البصلة له بنية شبكية مكونة من تجمعات خلوية غير محدودة لكنها تنتشر في وسط الالياف العصبية الغزيرة وغير

- المحددة وتملا المساحات بين الألياف بصورة غير منتظمة.
- **reticular f. of mesencephalon** **التَشَكُّيلُ الشَّبَكِيّ لِلدُّمَاعِ المُتَوَسِّطِ**. قسم الدماغ المتوسط ذو البنية الشبكية الشبيهة بالتشكيل الشبكي في البصلة والذي يقع بين المادة السوداء والمادة السنجابية المركزية.
- **reticular f. of pons** **التَشَكُّيلُ الشَّبَكِيّ لِلجِسْرِ**. قسم الجزء الظهري من الجسر أمام المادة السنجابية المركزية الذي له تشكيل شبيه بالتشكيل الشبكي للبصلة.
- **reticular f. of spinal cord** **التَشَكُّيلُ الشَّبَكِيّ لِلنُّخَاعِ**. جزيرات صغيرة من المادة السنجابية تقاطع مع الألياف عصبية بيضاء ويكونان سوية جزءاً من المادة السنجابية للنخاع الشوكي. ويقع هذا التشكيل في المنطقة الصدرية من النخاع خلف القرن الوحشي مباشرة.
- **white reticular f.** **التَشَكُّيلُ الشَّبَكِيّ الأَبْيَضُ**. المادة الشبكية البيضاء في النخاع المستطيل (البصلة).
- formication** **تَتَعَلُّقٌ؛ نَمْلَانٌ**. هلس لمسي يشعر **formication** فيه المريض بوجود حشرات صغيرة تزحف على جلده ويشاهد ذلك غالباً في التسمم بالكوكائين أو الأمفيتامين.
- fornix** **قَبْوٌ**. 1. اصطلاح يصف بنية قوسية الشكل أو الحيز الذي يولد بداخلها 2. قبو المخ.
- **f. cerebri** **قَبْوُ المَخِ**. السبيل الصادر للحصين والذي يسقط بصورة رئيسية على الاجسام الحلمية ونوى الغنان. وهناك إثنان منها يتكون كل منهما من سبيل مقوس يتحد تحت الجسم الثفني مع القبو الآخر وبهذا يكونان عمودين وجسم وساقين.
- fossa** **حُفْرَةٌ** (ج: حُفَرٌ). انخفاض أو منطقة منخفضة ومجوّفة.
- **cerebellar f. (= posterior cranial f.)** **الحفرة المُخِيخِيَّة؛ حُفْرَةُ القَحْفِ الخَلْفِيَّةِ**.
- **cerebral f.** **الحُفْرَةُ المُخِيَّة**. انخفاض في السطح الباطن للعظم القذالي إلى الخلف من الحفرة المخيخية يحوي الفصين القذاليين للمخ.
- **cranial f., anterior** **الحُفْرَةُ القَحْفِيَّةُ الأَمَامِيَّةُ**. القسم الأمامي من قاع تجويف القحف الذي يسند الفصين الجببيين ويتكون من أجزاء من العظام الثلاثة الغربالي والجبهي والوتدي.
- **cranial f., middle** **الحُفْرَةُ القَحْفِيَّةُ الوَسْطِيَّةُ**. القسم الوسطي من قاع جوف القحف الذي يسند الفصين الصدغيين والغدة النخامية ويتكون من جسم العظم الوتدي وجناحيه الكبيرين والقسمين الصخري والصدفي من العظم الصدغي.
- **cranial f., posterior** **الحُفْرَةُ القَحْفِيَّةُ الخَلْفِيَّةُ**. القسم الخلفي من قاع جوف القحف الذي يحوي المخيخ والجسر والبصلة (النخاع المستطيل) ويتكون من أجزاء من العظام الوتدي والصدغي والجداري والقذالي.
- **hypophyseal f.** **الحُفْرَةُ النُخَامِيَّةُ**. حفرة عميقة في وسط السرج التركي للعظم الوتدي، وهي تحوي الغدة النخامية.
- **interpeduncular f.** **الحُفْرَةُ بَيْنَ السُّوَيْقَتَيْنِ**. حفرة بين السويقتين المخيتين يكون قاعها المادة المتتبقية الخلفية.
- **f. lateralls cerebri** **الحُفْرَةُ المُخِيَّةُ الوَحْشِيَّةُ**. حفرة تظهر في الجنين على السطح الوحشي لنصف كرة المخ وتقع الجزيرة في قاعها ثم تغلق على الورصاد وتكون حوافها التلم الوحشي للمخ.
- **pituitary f. (= hypophyseal f.)** **الحُفْرَةُ النُخَامِيَّةُ**.
- **sellar f. (= hypophyseal f.)** **نُقْرَةٌ** (ج: نُقَرٌ). حفرة صغيرة في سطح العضو أو البنية.
- **f. centralis retinae** **نُقْرَةُ الشَّبَكِيَّةِ المُرَكِّزِيَّةِ**. نقرة صغيرة في مركز البقعة الصفراء التي تكون بدورها حفرة صغيرة في الشبكية والتي تحوي المخاريط وهي منطقة حس الإبصار المميز لأن طبقات الشبكية فيها مزاحة عن المخاريط فيقع ضوء الصورة عليها مباشرة فتولد أوضح صورة وأوضح إبصار.
- fracture** **كَسْرٌ قَاعٌ الجُمُجْمَةُ**. كسر عادة ما يكون خطياً في قاع الجمجمة يتصف بثُرْ أنفي دموي وتجمع دموي في الجوف الطبلي.

- **depressed f.** كَسْرٌ مُنْخَسِفٌ. كسر قحفي  
تنخسف فيه شدة عظمية إلى داخل القحف.

- **neurogenic f.** كَسْرٌ عَصَبِيٌّ الْمُنْشَأُ. كسر يتولد  
بسبب ضعف العظام الناتج عن مرض عصبي كالتابس  
الظهري.

**frigidity** بُرُودَةٌ. برودة وخصوصاً البرودة  
الجنسية وبالأخص عند النساء.

**frigotherapy (= cryotherapy)** مُعَالَجَةٌ  
قَرْيَةٌ. المعالجة بالبرودة.

**frustration** حَئِبَةٌ؛ إِحْبَاطٌ. منع أو إيقاف  
تحقيق الرغبات أو الأغراض أو الأفعال أو الدوافع  
النفسية مما يؤدي إلى الشعور بالتوتر بسبب هذا  
الفشل.

**fugue** شُرَادٌ. حالة مرضية تتصف بتغير الوعي  
بشكل يعمل فيه المصاب وكأنه واع ولكن أعماله لا  
توجهها شخصيته الحقيقية السوية وبعد انتهاء  
النوبة لا يتذكر شيئاً عنها أبداً.

- **epileptic f.** شُرَادٌ صَرْعِيٌّ. حالة شرود تتصف  
بالجري والتجول التي تحدث أحياناً أثناء نوبة الصرع  
النفسي الحركي (الصرع الصدغي) أو بعدها.

- **hysterical f.** شُرَادٌ هِسْتِيرِيٌّ. عارضة نساوة  
تتصف بفقدان حس الذات ومعرفة الهوية الشخصية  
وتحدث نوبة الهستيريا هذه في محاولة للهروب من  
حالة كرب أو تناقض نفسياني وعادة ما يتجول  
المريض لمسافات طويلة من دون هدف ولن يتذكر عن  
ذلك شيئاً بعد زوال النوبة.

**fundus oculi** قَاعُ الْعَيْنِ. القسم الخلفي من  
داخل العين الذي يشاهد عند تنظير العين.

**funduscopy (= ophthalmoscopy)**  
تَنْظِيرُ قَاعِ الْعَيْنِ.

**funiculitis** التَّهَابُ الْحَبْلِ. التهاب قسم جذر  
العصب النخاعي الذي يقع في القناة بين الفقرتين.

**funiculus** حَبْلٌ. (ج: حَبَالٌ). اسم عام لبنية أو  
جزء حبلي الشكل.

- **f. anterior medullae spinalis** الْحَبْلُ الْأَمَامِي  
لِلنُّخَاعِ. المادة البيضاء للنخاع التي توجد في الجهتين  
بين الشق الناصف البطني والجذور البطنية للنخاع.

- **cuneate f. (= cuneate fasciculus of  
spinal cord)** الْحُرْمَةُ الْإِسْفِينِيَّةُ لِلنُّخَاعِ.

- **f. cuneatus lateralis** الْحَبْلُ الْإِسْفِينِيَّ الْجَانِبِيَّ.  
حرف طولاني على البصلة بين جذور العصب الإضافي  
النخاعي والحزمة الإسفينية.

- **f. cuneatus medullae oblongata  
(= fasciculus cuneatus medullae  
oblongatae)** الْحُرْمَةُ الْإِسْفِينِيَّةُ لِلْبِصَلَةِ.

- **f. dorsalis medullae spinalis** الْحَبْلُ الظَّهْرِيُّ  
لِلنُّخَاعِ. المادة البيضاء في جهتي النخاع الشوكي التي  
تقع بين الشق الناصف الخلفي والجذور الظهرية  
للأعصاب النخاعية الشوكية.

- **lateral f. of medullae oblongata** الْحَبْلُ  
الْجَانِبِيُّ لِلْبِصَلَةِ. استمرارية السبل العصبية للحبل  
الجانبى للنخاع الشوكي إلى النخاع المستطيل ما عدا  
السبل الهرمي.

- **f. lateralis medullae spinalis** الْحَبْلُ الْجَانِبِيَّ  
لِلنُّخَاعِ. المادة البيضاء للنخاع الشوكي الموجودة  
بالجهتين بين الجذور الظهرية والبطنية للأعصاب  
النخاعية الشوكية.

- **funiculi medullae spinalis** حَبَالُ النُّخَاعِ.  
الحزم الكبيرة للسبل العصبية التي تكون المادة  
البيضاء للنخاع الشوكي.

# G

**GABA (= gamma aminobutyric acid)** غَابَا؛ حمض الغاما أمينو بيوتيريك.

**gait** مَشْيَةٌ. طريقة أو أسلوب السير.

- **antalgic g.** مَشْيَةٌ تَضَادُّ الأَلَمَ. مشية عرجاء  
يمشيها المريض كي يتجنب الألم في البنيات حاملات  
الوزن المصابة (كمفصل الورك)، وتتصف بخطوات  
قصيرة مضطربة.

- **ataxic g.** مَشْيَةٌ زَنْحِيَّةٌ. مشية غير منسقة وغير  
مستقرة وذات قاعدة واسعة تقذف فيها القدم للخارج  
وتهبط على العقب أولاً ثم على الأباخس.

- **calcaneus g.** مَشْيَةٌ عَقْبِيَّةٌ. المشية التي تتبع  
عند شلل العضلة النعلية وعضلة الساق مع ضعف قوة  
الدفع في الساق وزيجان الظنوب فوق العقب عند  
نهاية طور الخطو.

- **cerebellar g.** مَشْيَةٌ مُخَنِّجِيَّةٌ. مشية سدرية  
تمايلية تدل على مرض مخيخي.

- **Charcot's g.** مَشْيَةٌ شَارْكَوَت. مشية خاصة في  
رنح فريديرايخ.

- **double step g.** مَشْيَةٌ الخُطْوَةُ المزدوجة؛ مَشْيَةٌ  
ثُنَائِيَّةُ الخُطْوَات. مشية تختلف فيها أطوال الخطوات  
المتعاقبة وتوقيتها بصورة ملحوظة.

- **drag-to g.** مَشْيَةٌ سَحَبِ القَدَم. مشية تسحب  
فيها القدم نحو العكازات بدلاً من رفعها عن الأرض.

- **drop foot g. (= steppage g.)** مَشْيَةٌ القَدَم  
الساقطة. مشية حردية.

- **drunken g.** مَشْيَةٌ السِكْرِير. المشية الرنحية التي  
تشاهد عند التسمم بالكحول أو بالأدوية الأخرى،  
كالباربيتورات.

- **duck g. (= myopathic g.)** مَشْيَةٌ الإغْتَالَال  
العَضَلِي؛ مَشْيَةٌ البطة.

- **dystrophic g. (= myopathic g.)** مَشْيَةٌ  
حَثَلِيَّةٌ. التناوب المبالغ لحركات الجذع الجانبية مع  
الرفع المبالغ للحوض الذي يشبه مشية القطة أو  
البطريق التي تظهر في الحثل العضلي المترقي.

- **equine g.** مَشْيَةٌ حَيْلِيَّةٌ. مشية تتم بصورة  
رئيسية بثني مفصل الورك وتشاهد في شلل تعابر  
الساقين.

- **festinating g.** مَشْيَةٌ مُهْرَوْلَةٌ؛ هَرَوْلَةٌ. مشية  
يخطو فيها المريض بصورة لا إرادية خطوات قصيرة  
ومتسارعة وعادة على رؤوس الأصابع والتي تشاهد  
في الشلل الرعاشي وبعض الأمراض العصبية الأخرى.

- **four-point g.** مَشْيَةٌ النُقَاطِ الأَرْبَع. مشية للأمام  
تتم بتقديم أحد العكازين أولاً تليه خطوة الساق  
المعاكسة ثم تقديم العكاز الثاني تتلوه خطوة الساق  
الثانية وهكذا.

- **gluteal g.** مَشْيَةٌ أَلْوِيَّةٌ. مشية تنتج عن شلل  
العضلة الألوية الوسطية تتصف بميلان الجذع نحو  
الجهة المصابة عند كل خطوة.

- **heel-toe g.** مَشْيَةٌ العَقْبِ - الأصابع. مشية تتم  
بنزول العقب أولاً على الأرض ومن ثم تنزل الأباخس.

- **helicopter g.** مَشْيَةٌ مَرْوَحِيَّةٌ. مشية تدور فيها  
القدم نصف دائرة كما يحدث في الحالات الهستيرية.

- **hemiplegic g.** مَشْيَةٌ الفَالِج. مشية تشمل انثناء  
الورك بسبب تدلي القدم وحركة الساق الدورانية.

- **hypotonic g.** مَشْيَةٌ نَاقِصَةُ التَوَتُّر. مشية  
الاعتلال العَضَلِي في المرضى ناقصي توتر العضلات  
الوركية الفخذية.

- **intermittent double-step g.** مَشْيَةُ الخُطْوَةِ  
المُرْدَوِجَةِ المُتَقَطِّعَةِ. مشية فالجية تحدث فيها

- فاصلة بعد الخطوة القصيرة للقدم السليمة وفي بعض الحالات بعد خطوة القدم المصابة.
- **myopathic g.** مِشْيَةُ الاعتلال العضلي. تناوب الحركات المبالغ للجزع مع الرفع المبالغ للحوض مما يولد مشية شبيهة بمشية البط أو البطريق ويحصل ذلك في الامراض العضلية.
- **Oppenheim's g.** مِشْيَةُ أوبنهايم. مشية تتصف بتذبذب الرأس والاطراف والجسم غير المنتظم والذي يشاهد في بعض حالات التصلب المتعدد.
- **pendular g. (= Oppenheim's g.)** مِشْيَةُ نَوَاسِيَّة. مشية أوبنهايم.
- **scissor g.** مِشْيَةُ المَقْص. مشية تمر فيها إحدى القدمين أمام القدم الثانية في كل خطوة مولدة مشية تعابر الساقين.
- **spastic g.** مِشْيَةُ تَشْنُجِيَّة. مشية تتصف بالتشنج وعدم تناسق الحركات يسحب فيها المريض قدميه بدلاً من رفعهما.
- **staggering g.** مِشْيَةُ دَوَامِيَّة. مشية تمايلية دورانية رَحِيَّة يظهر فيها المريض وكأنه يوشك على السقوط إلى الخلف أو يفقد توازنه وتشاهد في حالات التسمم بالكحول والباربيتورات.
- **stamping g. (= tabetic g.)** مِشْيَةُ الدَفْع؛ مِشْيَةُ تَابِيسِيَّة.
- **steppage g.** مِشْيَةُ حَرِيَّة. مشية تشاهد في حالة القدم المتدلية حيث ترفع القدم المتقدمة عالياً كي تبعد الأصابع عن الأرض، وتتولد عن شلل العضلات الظنبوبية والشظوية وتشاهد في حالات إصابات العصبون الحركي السفلي كالتهاب الأعصاب وإصابات خلايا القرن الامامي.
- **swaying g. (= cerebellar g.)** مِشْيَةُ تَارْجِيَّة.
- **swing through g.** مِشْيَةُ التَارْجُح البَيْنِي. مشية تقدم فيها العكازتان إلى الامام ثم تخطو القدم من بينهما.
- **swing-to g.** مِشْيَةُ التَارْجُح الإِنْتِهَائِي. مشية تقدم فيها العكازتان ثم تخطو القدم لتنتهي عندهما.
- **tabetic g. (= ataxic g.)** مِشْيَةُ تَابِيسِيَّة. مشية رنحية تحدث في التابس الظهري.
- **Trendelenburg g. (= gluteal g.)** مِشْيَةُ أَلُوِيَّة.
- **waddling g. (= dystrophic g.)** مِشْيَةُ مِتِهَادِيَّة؛ مِشْيَةُ حَثَلِيَّة.
- galeophilia (= ailurophilia)** هَوَسُ الهِرَّة.
- galeophobia (= ailurophobia)** رَهَابُ الهِرَّة.
- gamma-aminobutyric acid (GABA)** حَفْضُ الغَامَا امِينُوْبِيُوْتِيرِيك. حمض أميني يعمل كناقل مثبط رئيسي في الدماغ.
- ganglia** عُقْد. جمع عقدة.
- gangliated (= ganglionated)** مُعَقَّد؛ ذُو عُقْد.
- gangliocytoma (= ganglioneuroma)** وَرَمٌ عَصْبِيٌّ عُقْدِي.
- ganglioform** عُقْدِي الشَّكْلِ. ذو شكل يشبه العقدة.
- ganglioglioma** وَرَمٌ دَبْقِيٌّ عُقْدِي. ورم دبقي عقدي.
- ganglioglioneuroma** وَرَمٌ عَصْبِيٌّ عُقْدِي.
- (= ganglioneuroma)** وَرَمٌ عَصْبِيٌّ عُقْدِي.
- gangliolytic (= ganglioplegic)** شَالٌ عُقْدِي.
- ganglioma (= ganglioneuroma)** وَرَمٌ عُقْدِي؛ وَرَمٌ عَصْبِيٌّ عُقْدِي.
- ganglion** عُقْدَة. (ج. عُقْد). 1. كتلة عقدية الشكل 2. اصطلاح يدل على مجموعة من اجسام خلايا عصبية موجودة خارج الجهاز العصبي المركزي. ويستعمل الاصطلاح أحياناً للدلالة على مجموعة منها داخل الدماغ أو النخاع الشوكي كالعقد القاعدية 3. ورم كيسى حميد يقع في الوتر أو السفاق في المرفق مثلاً أو في ظهر القدم ويتكون من غلاف ليفي رقيق يحوي سائلاً مخاطينياً.
- **accessory ganglia (= ganglia intermedia)** عُقْدٌ إِضَافِيَّة. العقد المتوسطة.
- **acousticofacial g.** العُقْدَةُ السَّمْعِيَّةُ الوَجْهِيَّة.

- عقدة تظهر في المراحل الجنينية الاولى يبقى قسم منها مكوناً العقدة الركبية.
- Andresch's g. (= inferior glossopharyngeal g.) العُقْدَةُ السَّنَائِيَّةُ البَلْعومية السفلية.
- aorticorenal g. العُقْدَةُ الأَبْهَرِيَّةُ الكُلْوِيَّةُ. قسم منفصل تقريباً من العقد البطنية.
- auditory g. (= ventral & dorsal cochlear nuclei) العُقْدَةُ السَّمْعِيَّةُ. النوى القوقعية البطنية والظهرية.
- Auerbach's g. عُقْدَةُ أَوْرباخ. إحدى العقد العصبية الصغيرة في ضفيرة أورباخ.
- autonomic ganglia العُقْدُ المُسْتَقَلَّةُ. عقد الجهاز العصبي المستقل التي توجد على طول الجذع الودي وفي الضفائر المحيطة وفي جدران بعض الأعضاء المجهزة بأعصاب مستقلة، وهناك نوعان منها متشابهان بنويماً ومختلفان وظيفياً وهما العقد الودية والعقد اللاودية.
- ganglia of autonomic plexuses عُقْدُ الضَفَائِرِ المُسْتَقَلَّةُ. مجموعات من أجسام خلايا عصبية توجد في الضفائر المستقلة وتتكون بصورة رئيسية من خلايا ودية بعد العقدية.
- azygous g. الكَبَّةُ العُضْفُصِيَّةُ. انظر glomus coccygeum.
- basal ganglia النُوى القَاعِيَّةُ. انظر basal nuclei.
- Bezold's g. عُقْدَةُ بيزُولد. سلسلة من خلايا عقدية توجد في الحاجز بين الأذنين.
- Bidder's ganglia عُقْدُ بيدر. عقد على الأعصاب القلبية تقع في النهاية السفلية للحاجز الأذيني.
- Blandin's g. (= submandibular g.) عُقْدَةُ بَلاندين. تحت الفك السفلي.
- Bochdalek's g. (= superior dental plexus) الضَفِيرَةُ السَّنَائِيَّةُ العُلْوِيَّةُ.
- Bock's g. (= carotid g.) العُقْدَةُ السَّبَائِيَّةُ.
- cardiac ganglia العُقْدَةُ القَلْبِيَّةُ. عقد الضفيرة القلبية التي توجد بالقرب من الرباط الشرياني.
- carotid g. العُقْدَةُ السَّبَائِيَّةُ. عقدة الضفيرة السباتية الباطنة التي توجد في الجيب الكهفي.
- carotid g., inferior العُقْدَةُ السَّبَائِيَّةُ السُّفْلِيَّةُ.
- عقدة الضفيرة السباتية الباطنة التي توجد في القسم السفلي من القنال السباتي.
- carotid g., superior العُقْدَةُ السَّبَائِيَّةُ العُلْوِيَّةُ. عقدة الضفيرة السباتية الباطنة التي توجد في القسم العلوي من القنال السباتي.
- caudal g. of glossopharyngeal nerve العُقْدَةُ الذَّنْبِيَّةُ للعَصَبِ اللِّسَانِيِّ البَلْعومي. العقدة السفلية لعقدتي العصب اللساني البلعومي عند مروره بالثقبه الوداجية وتحوي العقدتان خلايا عصبية واردة لهذا العصب.
- caudal g. of vagus العُقْدَةُ الذَّنْبِيَّةُ للعَصَبِ المُبْهَمِ. عقدة العصب المبهم الواقعة أسفل الثقبه الوداجية مباشرة أمام النتوء المستعرض للفقرتين الرقبيتين الأولى والثانية وتحوي أجسام خلايا عصبية واردة للمبهم.
- celiac ganglia العُقْدَةُ البَطْنِيَّةُ. عقدتان غير منتزعتين في شكلهما كل واحدة منهما على أحد ساقَي الحجاب الحاجز وضمن الضفيرة البطنية وتحويان خلايا عصبية ودية واليافاً عصبية ودية قبل العقدية من العصبين الحشويين الكبير والصغير. كما تمر خلال العقد الياف نظيرة الودي والياف عصبية حسية.
- cephalic g. العُقْدَةُ الرَّأْسِيَّةُ. مجموعة العقد اللاودية التي توجد في الرأس وتتألف من العقد الهدبية والأذنية والجناحية الحنكية وتحت الفك السفلية.
- cerebrospinal ganglia العُقْدَةُ الدُّمَاغِيَّةُ النُّخَاعِيَّةُ. العقد المرتبطة بالأعصاب القحفية والنخاعية.
- cervical g., inferior العُقْدَةُ الرَّقَبِيَّةُ السُّفْلِيَّةُ. قسم من العقد الرقبية الصدرية.
- cervical g., middle العُقْدَةُ الرَّقَبِيَّةُ الوُسْطَى. عقدة متغيرة غالباً ما تكون مندمجة مع العقدة الفقرية على الجذع الودي في مستوى الغضروف الحلقي وتتوزع اليافها بعد العقدية بصورة رئيسية إلى القلب والمنطقة الرقبية والأطراف العلوية.
- cervical g., superior العُقْدَةُ الرَّقَبِيَّةُ العُلْوِيَّةُ. أعلى عقدة في الجذع الودي تقع خلف الشريان السباتي الباطن وأمام الفقرتين الرقبيتين الثانية والثالثة وتوزع اليافها بعد العقدية إلى القلب خلال

- الأعصاب الرقبية القلبية وإلى الضفيرة البلعومية ومنها إلى الحنجرة والبلعوم وإلى الرأس خلال الضفيرتين السباتيتين الظاهرة والباطنة.
- **cervical g. of uterus** عقدة عُقُقُ الرحم. عقدة عصبية تقع بالقرب من عنق الرحم.
- **cervicothoracic g.** العُقْدَةُ الرَّقْبِيَّةُ الصَّدْرِيَّةُ. عقدة في الجذع الودي بمستوى الفقرتين، الرقبية السابعة والصدرية الأولى، وأمام العصبين، الرقبية الثامن والصدرية الأول، ولها قسمان العقدة الرقبية السفلية والصدرية الأولى الملتحمتان عادة بصورة جزئية أو كاملة. وتتوزع اليافها بعد العقدة إلى القلب والرأس والرقبة والأطراف العليا.
- **cervicouterine (= cervical g. of uterus)** عقدة عُقُقُ الرَّحْمِ.
- **ciliary g.** العُقْدَةُ الْهَيْدِيَّةُ. عقدة لا ودية توجد في القسم الخلفي من الحجاج تستلم اليافاً قبل عقدية من العصب محرك العين وتجهز اليافها البعد عقدية إلى العضلة الهدبية محركة العين وتجهز اليافها البصرية العقدية إلى العضلة الهدبية ومصرة الحدقة. كما تمر خلال العقدة بعض الألياف الحسية وبعد العقدية الودية.
- **Cloquet's g.** عُقْدَةُ كَلُوْكَ. تضخم في العصب الأنفي الحنكي في القناة الحنكية الأمامية.
- **cochlear g.** العُقْدَةُ الْقَوَّعِيَّةُ. العقدة الحسية الموجودة في داخل القناة اللولبية لعماد القوقعة وتتكون من خلايا ثنائية الأقطاب التي ترسل اليافاً إلى الجهة المحيطة للعضو اللولبي خلال الثقبه العصبية وإلى الجهة المركزية إلى النوى القوقعية لجذع الدماغ خلال الصماخ السمعي الباطن.
- **g. coeliaca (= celiac g.)** العُقْدَةُ الْبَطْنِيَّةُ.
- **collateral ganglia (= prevertebral g.)** العُقْدُ الْجَانِبِيَّةُ؛ العقد أمام الفقرات.
- **Corti's g. (= cochlear g.)** العُقْدَةُ الْقَوَّعِيَّةُ.
- **craniospinal ganglia** العُقْدُ الْقَحْفِيَّةُ الْفُخَّاعِيَّةُ. مجموعات من العصبونات الحسية التي تولد تضخمات عقدية في الجذور الحسية للأعصاب النخاعية (العقد النخاعية الشوكية) والجذور الحسية للأعصاب القحفية (العقد الحسية للأعصاب القحفية).
- **dorsal root g. (= spinal g.)** عُقْدَةُ الْجَذْرِ الظَهْرِيَّ. عقدة نخاعية.
- **Ehrenritter's g. (= superior g. of glossopharyngeal nrv)** عُقْدَةُ الْعَصَبِ اللِّسَانِيِّ الْبُلْعُومِيِّ الْعُلْوِيِّ.
- **encephalospinal ganglia** العُقْدُ الْقَحْفِيَّةُ (=carniospinal ganglia) النخاعية.
- **false g.** عُقْدَةُ كَاذِبَةٌ. ضخامة على العصب ليست لها بنية عقدية.
- **Ganser's g. (=Interpeduncular g.)** العُقْدَةُ بَيْنَ السُّوَيْقَتَيْنِ.
- **gasserian g. (=trigeminal g.)** عُقْدَةُ ثَلَاثِيَّ القَوَائِمِ. عقدة غاسير.
- **geniculate g.** العُقْدَةُ الرُّكْبِيَّةُ. العقدة الحسية للعصب الوجهي الواقعة على ركبية العصب الوجهي.
- **g. of glossopharyngeal nerve, inferior (= caudal g. of glossopharyngeal nerve).** عُقْدَةُ الْعَصَبِ اللِّسَانِيِّ الْبُلْعُومِيِّ السُّفْلِيِّ.
- **g. of glossopharyngeal nerve, superior (=rostral g. of glosso-pharyngeal nerve)** عُقْدَةُ الْعَصَبِ اللِّسَانِيِّ الْبُلْعُومِيِّ الْعُلْوِيِّ.
- **hepatic g.** العُقْدَةُ الْكَبِدِيَّةُ. عقدة عصبية تقع بالقرب من الشريان الكبدي.
- **hypogastric g.** العُقْدَةُ الْخَثَلِيَّةُ. إحدى العقدتين العصبيتين الواقعتين على جهتي عنق الرحم والمتصلتين بالضفيرتين العجزية والخثلية.
- **hypoglossal g.** عُقْدَةُ تَحْتَ اللِّسَانِيِّ. عقدة العصب تحت اللساني ونادراً ما تشاهد في الإنسان إلا في اجنثت.
- **g. impar** العُقْدَةُ الْمُفْرَدَةُ. العقدة التي توجد عادة أمام العصعص حيث يتحد الجذعان الوديان فيها.
- **intermediate ganglia** العُقْدُ الْمُتَوَسِّطَةُ. مجموعات صغيرة من خلايا عصبية ودية توجد على الأعصاب النخاعية والأعصاب الموصلة خصوصاً في المناطق الرقبية والصدرية السفلية والقطنية العلوية.

- jugular g. of glossopharyngeal nerve  
(= rostral g. of glossopharyngeal nerve)  
عُقْدَةُ العَصَبِ اللِّسَانِيِّ البَلْعُومِيِّ الرَّاسِيَّةِ.
- jugular g. of vagus nerve (= rostral g. of vagus nerve)  
عُقْدَةُ العَصَبِ المُهِمِّ الرَّاسِيَّةِ.
- Laumonier's g. (= 1. carotid g., inferior carotid g.)  
العُقْدَةُ السُّبَاتِيَّةُ؛ العُقْدَةُ السُّبَاتِيَّةُ السُّفْلِيَّةُ.
- lesser g. of Meckel (= g. submandibularis.)  
عُقْدَةُ ميكل الصغرى؛ العُقْدَةُ تَحْتَ الفَكِّ.
- Lobstein's g. (= g. thoracicus splanchnicum)  
عُقْدَةُ لُوْبْشْتَايْن. عقدة على العصب الحشوي الصدري الكبير فوق الحجاب الحاجز ومن المحتمل انها العقدة الحشوية.
- Ludwig's g.  
عُقْدَةُ لُوْدْفِيغ. عقدة مرتبطة مع الضفيرة القلبية وتقع قرب الاذنين الايمن للقلب.
- lumbar ganglia  
العُقْدَةُ القَطْنِيَّةُ. عقد القسم القطني من الجذع الودي وعادة ما تكون اربع او خمس عقد على كل جانب.
- Luschka's g. (= glomus coccygeum)  
الكَبَّةُ العُصْعُصِيَّةُ.
- lymphatic ganglia (= lymph nodes)  
العُقْدَةُ اللِّمْفَاوِيَّةُ.
- Meckel's g. (= g. pterygopalatinum)  
العُقْدَةُ الجَنَاحِيَّةُ الحَنَكِيَّةُ.
- Meissner's g.  
عُقْدَةُ مَائْسْنَر. إحدى مجموعات الخلايا العصبية الموجودة في ضفيرة مايسنر تحت المخاطية.
- mesenteric g., inferior  
العُقْدَةُ المَسَارِيْقِيَّةُ السُّفْلِيَّةُ. عقدة ودية في الضفيرة المساريقية السفلية بالقرب من منطقة ابتداء الشريان المساريقي السفلي.
- mesenteric g., superior  
العُقْدَةُ المَسَارِيْقِيَّةُ العُلْوِيَّةُ. عقدة ودية أو أكثر على جانبي الشريان المساريقي العلوي أو تحته مباشرة وعادة ما تكون مندمجة مع العقدة البطنية.
- Muller's g. (= superior glossopharyngeal g.)  
عُقْدَةُ العَصَبِ اللِّسَانِيِّ البَلْعُومِيِّ العُلْوِيَّةِ.
- nodose g. (= caudal g. of vagus)  
العُقْدَةُ الذَّنْبِيَّةُ للعَصَبِ المُهِمِّ.
- olfactory g.  
العُقْدَةُ الشَّمِيَّةُ. كتلة نسيجية في الجنين تتطور لتكون العصب الشمي.
- otic g.  
العُقْدَةُ الأذْنِيَّةُ. عقدة لا ودية في الحفرة تحت الصدغية بالجهة الإنسية من العصب الفكي السفلي وتحت الثقبه البيضوية مباشرة وتأتي اليافها قبل العقدة من العصب اللساني البلعومي خلال العصب الصخري الصغير وتغذي أليافها بعد العقدة الغدة النكفية، وتمر خلال العقدة ألياف حسية ودية.
- parasympathetic g.  
عُقْدَةُ لا وُدِّيَّة. إحدى مجموعات الخلايا العصبية الكولينية الفعل في الجهاز العصبي اللاودي والتي توجد بالقرب من الأعضاء التي تغذيها أو مفروسة في جذرائها.
- pelvic ganglia  
العُقْدَةُ الحَوْضِيَّةُ. عقد ودية ولا ودية توجد ضمن الضفائر الحوضية.
- petrosal g. (= caudal g. of glossopharyngeal nerve)  
العُقْدَةُ الصَّخْرِيَّةُ؛ عقدة العصب اللساني البلعومي الذنبية.
- phrenic g.  
العُقْدَةُ الحِجَابِيَّةُ. عقدة ودية صغيرة توجد غالباً ضمن الضفيرة الحجابية عند اتصالها مع الضفيرة البطنية.
- prevertebral ganglia  
العُقْدَةُ أَمَامَ الفَقَّار. عقد ودية (وهي غير العقد الودية في الجذع الودي) توجد في الضفائر أمام الفقارية في المنطقتين الصدرية والبطنية.
- pterygopalatine g.  
العُقْدَةُ الجَنَاحِيَّةُ الحَنَكِيَّةُ. عقدة لا ودية توجد في الحفرة الجناحية الحنكية وتأتي أليافها قبل العقدة من العصب الوجهي خلال العصب الصخري الكبير وعصب القناة الجناحية الحنكية وتغذي أليافها بعد العقدة الغدة الدمعية والانفية والحنكية، وتمر خلالها بعض الالياف الحسية والودية.
- Remak's g. (= sinoatrial g.)  
عُقْدَةُ رِيْمَاك؛ العقدة الجيبية الأذينية. عقدة ودية في جدار القلب بالقرب من الوريد الأوجف العلوي وتسمى أيضاً العقدة الجيبية الأذينية. كما توجد كذلك عقد ودية في الفتحة الحجابية للوريد الأوجف السفلي أو في الضفيرة المعدية وتسمى بهذا الاسم أيضاً.



- renal g. العُقْدَةُ الكُلَوِيَّةُ. عقدة ودية صغيرة توجد ضمن الضفيرة الكلوية.
- rostral g. of glossopharyngeal nerve عُقْدَةُ العَصَبِ اللِّسَانِيِّ البَلْعُومِيِّ المنقارية. أعلى العقدتين الموجودتين على العصب اللساني البلعومي عند مروره خلال الثقبه الوداجية واللثان تصدران له أليافهما.
- rostral g. of vagus nerve عُقْدَةُ العَصَبِ المَبْهَمِ المنقارية. عقدة صغيرة على العصب المبهم عند الثقبه الوداجية والتي تعطي فرعاً سحائياً وآخر أنثياً كما تحوي خلايا عصبية تصدر أليافها للعصب المبهم.
- sacral ganglia العُقْدَةُ العَجْزِيَّةُ. عقد القسم العجزي من الجذع الودي وعادة ما تكون ثلاث أو أربع عقد على كل من الجهتين.
- Scarpa's g. (= vestibular g.) العُقْدَةُ الدِهْلِيْرِيَّةُ.
- Schacher's g. (= ciliary g.) العُقْدَةُ الهُدْبِيَّةُ.
- Schmiedel's g. (1. carotid g., 2. inferior carotid g.) 1. العُقْدَةُ السَّبَاتِيَّةُ. 2. العقدة السباتية السفلية.
- semilunar g. (= trigeminal g.) العُقْدَةُ الهَلَالِيَّةُ. عقدة ثلاثي التوائم.
- sensory ganglia (= craniospinal ganglia, = spinal ganglia) العُقْدَةُ الحِسِّيَّةُ. 1. العقد القحفية النخاعية 2. العقد النخاعية الشوكية.
- sinoatrial g. (= Remak's g.) العُقْدَةُ الجَنَبِيَّةُ الأذينيَّةُ. عقدة ريماك.
- sinus g. العقدة الجَنَبِيَّةُ. مجموعة من الخلايا العصبية توجد حول منطقة اتصال الجيب الإكليلي والأذين القلبي الأيمن.
- sphenomaxillary g. (= pterygopalatine g.) العُقْدَةُ الوَتْدِيَّةُ الحَنَكِيَّةُ. العقدة الجناحية الحنكية.
- sphenopalatine g. (= pterygopatatine g.) العُقْدَةُ الوَتْدِيَّةُ الحَنَكِيَّةُ. العقدة الجناحية الحنكية.
- spinal ganglia العُقْدَةُ النُّخَاعِيَّةُ. العقد التي توجد على الجذور الخلفية للأعصاب النخاعية الشوكية والتي تتكون من خلايا عصبية أحادية الفرع.
- spiral g. (= cochlear g.) العُقْدَةُ الخَلَزَوِيَّةُ. العقدة القرقعية.
- splanchnic g. (= thoracic splanchnic g.) العُقْدَةُ الحَشْوِيَّةُ. العقدة الصدرية الحشوية.
- stellate g. (= cervicothoracic g.) العُقْدَةُ النَجْمِيَّةُ. العقدة الرقبية الصدرية.
- sublingual g. العُقْدَةُ تَحْتَ اللِّسَانِ. عقدة خلايا عصبية توجد أحياناً على الألياف العصبية المارة من العقدة تحت الفكية السفلية إلى العصب اللساني.
- submandibular g. العُقْدَةُ تَحْتَ الفَكِّ. عقدة لا ودية توجد في أعلى القسم العميق من الغدة تحت الفكية السفلية وعلى السطح الوحشي للعضلة تحت اللسانية. وتأتي أليافها قبل العقدية من العصب الوجهي خلال العصبين اللساني والجبلي الطبلي وتغذي أليافها بعد العقدية الغدتين تحت اللسانية وتحت الفكية السفلية وتمر خلال العقد ألياف عصبية حسية وودية بعد العقدية.
- submaxillary g. (= submandibular g.) العُقْدَةُ تَحْتَ الفَكِّ.
- suprarenal g. العُقْدَةُ الكُظْرِيَّةُ. عقدة ودية صغيرة توجد ضمن الضفيرة الكظرية.
- sympathetic ganglia العُقْدُ الوُدِّيَّةُ. مجموعات من خلايا عصبية أدرينالينية الفعل في الجهاز العصبي الودي وهي مرتبة بشكل سلسلتين على جهتي النخاع الشوكي.
- sympathetic plexus ganglia (= ganglia of autonomic plexus) عُقْدُ الضَّفِيرَةِ المُسْتَقَلَّةُ.
- ganglia of sympathetic trunk عُقْدُ الجِذْعِ الوُدِّيِّ. مجموعات من اجسام خلايا عصبية توجد على طول الجذع الودي وتوجد منها حوالي 20-23 عقدة على كل جهة.
- terminal g. العُقْدَةُ الإِنْتِهَائِيَّةُ. مجموعة من الخلايا العصبية توجد على طول الأعصاب الانتهائية على الجهة الإنسية للصلة الشمية.
- thoracic ganglia العُقْدُ الصَّدْرِيَّةُ. العقد الموجودة في القسم الصدري من الجذع الودي وعادة هي 11-12 عقدة على كل جهة.

- **thoracic g., splanchnic** العُقْدَةُ الصَّدْرِيَّةُ  
الحَشَوِيَّةُ. عقدة صغيرة توجد على العصب الحشوي  
الصدري الكبير بالقرب من الفقرة الصدرية الثانية  
عشرة.
- **trigeminal g.** عُقْدَةُ ثَلَاثِي التَّوَائِمِ. عقدة على  
الجذر الحسي للعصب القحفي الخامس توجد في فلق  
في الام الجافية (كهف ثلاثي التوائم) على السطح  
الامامي للجزء الصخري من العظم الصدغي وتعطي  
العصبين العيني والفكي العلوي وجزءاً من الفكي  
السفلي وهي تحوي خلايا معظم الالياف الحسية  
للعصب ثلاثي التوائم.
- **tympanic g. of Valentin** العُقْدَةُ الطَّبِيئِيَّةُ  
الفَالْتَيْنِيَّةُ. عقدة على العصب السني العلوي.
- **g. of vagal nerve, inferior (= caudal  
g. of vagus)** العُقْدَةُ السُّفْلِيَّةُ لِلْعَصَبِ المُبْهِمِ.  
العقدة الذنبية للعصب المبهم.
- **g. of vagal nerve, superior (= rostral  
g. of vagus)** العُقْدَةُ العُلْوِيَّةُ لِلْعَصَبِ المُبْهِمِ.  
العقدة الراسية للعصب المبهم.
- **ventricular g. (= Bidder's g.)** العُقْدَةُ  
البَطْنِيَّةُ. عقدة بيدر.
- **vertebral g.** عُقْدَةُ فِقَارِيَّةُ. عقدة صغيرة توجد  
دائماً تقريباً بين العقدتين الوديتين الوسطية والسفلية  
والى الامام من الشريان الفقري وتشارك في عروة  
تحت الترقوة وترسل اليفافاً إلى العصب الفقري وإلى  
الضفيرة العضدية.
- **vestibular g.** العُقْدَةُ الدِهْلِيْزِيَّةُ. العقدة الحسية  
الموجودة في القسم العلوي من النهاية الجانبية  
للمصاخ السمعي الباطن وتعطي خلاياها العصبية  
ثنائية الأقطاب اليفافاً للعصب الدهليزي.
- **visceral ganglia (= autonomic  
ganglia)** العُقْدُ الحَشَوِيَّةُ. العقد المستقلة.
- **visceral plexus ganglia (= ganglia of  
autonomic plexuses)** عُقْدُ الصَّفَائِرِ الحَشَوِيَّةُ.  
عقد الصفائر المستقلة.
- ganglionated** عُقْدِيّ؛ ذُو عُقْدٍ. مجهز بعقد.
- ganglionectomy** اسْتِئْصَالُ العُقْدَةِ. قطع  
إحدى العقد.

- ganglioneure** عَصْبُونٌ عُقْدِيّ. خلية عصبية  
عقدية.
- ganglioneuroblasma** وَرَمٌ الأَرْوَمَةُ  
العَصْبِيَّةُ العُقْدِيَّةُ. ورم مكون من خلايا عصبية  
عقدية وأرومات عصبية.
- ganglioneurofibroma (= ganglioneu-  
roma)** وَرَمٌ لِيْفِيّ عَصْبِيّ عُقْدِيّ.  
**ganglioneuroma** وَرَمٌ عَصْبِيّ عُقْدِيّ. ورم  
حميد يتكون من اليفاف وخلايا عصبية ناضجة  
ويعتبره الكثيرون ورماً أرومياً عصبياً مميزاً.
- ganglionic** عُقْدِيّ. منسوب للعقدة.
- ganglionitis** اِلْتِهَابُ العُقْدَةِ. التهاب إحدى العقد.
- **acute posterior, g. (= herpeszoster)**  
اِلْتِهَابُ العُقْدِ الخَلْفِيَّةِ الحَادِ. الهربس النطاقي.
- **gasserian g. (= herpeszoster  
ophthalmicus)** اِلْتِهَابُ العُقْدِ الغَاسِرِيَّةِ.  
الهربس النطاقي العيني.
- ganglionoplegic (ganglioplegic)** شَالٌ  
عُقْدِيّ.
- ganglioplegic** شَالٌ عُقْدِيّ. عامل يحصر  
انتقال الدفعات العصبية خلال العقد الودية  
واللاودية.
- gangliosympathectomy** اسْتِئْصَالُ  
العُقْدَةِ الوُدِيَّةِ. استئصال إحدى العقد الودية.
- gangrene** مَوَاتٌ؛ غُفْرِيَّةٌ. موت الأنسجة  
ويكون عادة بكتل كبيرة وبترافق مع توقف التغذية  
الدموية الذي تتلوه عدوى جرثومية ثم التفسخ.
- gargalanesthesia** فُقْدَانُ جِسِّ الدَّغْدَغَةِ.  
**gargalesthesia** جِسُّ الدَّغْدَغَةِ.
- gargoylism (= syndrome, Husler's,  
= mucopolysaccharidosis)** حَثَلٌ مُتَعَدِّدٌ؛  
غُرْقَلِيَّةٌ؛ داء عديد السكريد المَخَاطِيّ.
- gaze** حَمَلَقَةٌ. تثبيت النظر باتجاه واحد.
- gegenhalten** مُقَاوَمَةٌ التَّخْرِيكِ. المقاومة  
اللاإرادية للحركة المنفصلة كالتى تحصل في  
اضطرابات القشرة المخية.

**gelasmus** ضَحْكٌ هِسْتِيرِيٌّ. الضحك الهستيرى اللاإرادي.

**generalization, stimulus** تَغْمِيمٌ الْمُنْبَه. الاستجابة الشرطية للمنبهات الشبيهة بالمنبه الشرطي.

**geniculum** رُكْبِيَّةٌ. انثناء حاد في بنية أو عضو صغير كالعصب.

**- g. of facial nerve** رُكْبِيَّةُ الْعَصَبِ الْوَجْهِِيِّ. قسم العصب الوجهي في النهاية الجانبية للصماخ السمعي الباطن حيث تنتهي اليافه العصبية بصورة حادة باتجاه خلفي سفلي في موضع وجود العقدة الركبية.

**genophobia** رُهَابُ الْجِنْسِ. التخوف المرضي من الجنس.

**genu** رُكْبَةٌ. 1. محل ارتفاق الفخذ بالساق  
2. اصطلاح تشريحي يدل على أية بنية مثنية مثل الركبة.

**- g. of corpus callosum** رُكْبَةُ الْجِسْمِ الثَّقْنِيِّ. الانثناء البطني الحاد في النهاية الامامية لجذع الجسم الثفني.

**- g. extrorsum (= g. varum)** رُكْبَةٌ فَحْجَاءٌ.

**- g. of facial canal (= geniculum of facial canal** رُكْبَةُ قَنَاةِ الْوَجْهِِيِّ. ركبة قناة الوجهي التي تحوي ركبة العصب الوجهي.

**- g. of facial nerve** رُكْبَةُ الْعَصَبِ الْوَجْهِِيِّ. ثنية الالياف التي تنبع من النواة الوجهية والتي تكون الاكيمة الوجهية في قاع البطين الرابع حيث تدرر الالياف حول نواة المبعد.

**- g. of internal capsule** رُكْبَةُ الْمَحْفَظَةِ الدَّاخِلِيَّةِ. الزاوية المكونة من اتصال ذراعي المحفظة الداخلية والواقعة خلف النواة المذنبة وامام المهاد وعلى الجهة الوحشية للنواة العدسية.

**- g. introrsum (= g. valgum)** رُكْبَةٌ رَوْحَاءٌ.

**- g. recurvatum** رُكْبَةٌ طَرْقَاءٌ. فرط تمديد مفصل الركبة.

**- g. valgum** رُكْبَةٌ رَوْحَاءٌ. تشوه يتصف بتقارب الركبتين الشاذ مع زيادة المسافة بين الكاحلين.

**- g. varum** رُكْبَةٌ فَحْجَاءٌ. تشوه يتصف بابتعاد

الركبتين الشاذ عن بعضهما وانحناء الاطراف السفلية الشاذ للدخل ويمكن أن يكون هذا الانحناء في الفخذين أو الساقين.

**geophagia** أَكْلُ التُّرَابِ. عادة أكل التراب أو الطين.

**geophagism, geophagy** أَكْلُ التُّرَابِ (= geophagia).

**geratic** شَيْخُوخِيٌّ. متعلق بالشيخوخة.

**geratology (geratology)** عِلْمُ الشَّيْخُوخَةِ. العلم الذي يُعنى بالشيخوخة وجوانبها.

**geriatric** (متعلق) طِبُّ الشُّيُوخِ.

**geriatrics** طِبُّ الشُّيُوخِ. فرع الطب الذي يعنى بمعالجة الشيوخ وأمراضهم وبمشاكل الشيخوخة لديهم.

**gerontology** عِلْمُ الشَّيْخُوخَةِ. العلم الذي يدرس مشاكل الشيخوخة والهرم من كل نواحيهما السريرية والبيولوجية والاجتماعية والتاريخية.

**gerophilia** حُبُّ الشُّيُوخِ. الحب الخاص للشيوخ.

**gerophobia** رُهَابُ الشُّيُوخِ؛ رُهَابُ الشَّيْخُوخَةِ.

**gestalt** التَّكْوُنُ الإدْرَاقِيُّ؛ التَّكْوُنُ الجِشْتَالْتِي. تشكيل إدراكي يضم المدارك وينسقها بطريقة تولد إدراكاً عاماً يزيد كثيراً عن مجموع مفردات هذه المدارك ويؤدي تجمعها هذا إلى تكاملها مما يولد إدراكاً كلياً عاماً متكاملًا (كُلَّانِي).

**gestaltism** التَّكْوُنِيَّةُ الإدْرَاقِيَّةُ؛ الجِشْتَالْتِيَّةُ. النظرية التي تنص في علم النفس بأن أعمال العقل التي توجّه الفعاليات تظهر ككل متكامل لا يمكن فصله إلى أجزاء متفرقة، ويسمى هذا بنظرية التكون الإدراكي.

**gesture** إِبْعَاءَةٌ. حركة الجسم التعبيرية كطريقة لنقل المشاعر أو الافكار ويتم أغلبها في الإنسان بواسطة اليدين والذراعين.

**gibbous** أَخْذَبٌ. ذو حذبة.

**gibbus** حَذْبَةٌ. انحناء الظهر بسبب انثناء العمود الفقري ويتسبب غالباً عن خراج في الفقرات أو في القرص بين الفقرات يؤدي إلى انهيار الفقرة للأمام مما يسبب انحناء الظهر.

**giddiness (= dizziness)** دُوَامٌ؛ دُوَحَةٌ.

**gigantism** عَمَلَقَةٌ. فرط الضخامة الشاذ.

**- acromegalic g.** عَمَلَقَةٌ صَخْمَةُ النِّهَائِيَّاتِ. عملة  
نخامية تتصف أيضاً ب ضخامة العظام القصيرة  
والمسطحة وعظام النهايات القسوية كما هو في  
ضخامة النهايات.

**- cerebral g.** عَمَلَقَةٌ مُخَيَّةٌ. عملة لا تتولد عن  
زيادة مستوى هرمون النمو بل يولدها مرض دماغي  
ويكون فيها الولدان ضخاماً في أحجامهم وينمون  
بسرعة كبيرة خلال الأعوام الأربعة أو الخمسة الأولى  
من أعمارهم ثم يعود نموهم ليصبح سويماً وتكون  
اليدان والقدمان كبيرة أما الرأس فيكون كبيراً وطويلاً  
وتميل العينان ميلاناً مضاداً للمغولية وتكونان  
متباعدتين كما يكون الطفل أخرقاً ومتخلفاً عقلياً.

**- normal g.** عَمَلَقَةٌ سَوِيَّةٌ. عملة تكون فيها نسب  
أحجام الأعضاء والأجزاء سوية ومتناسقة مع سواء  
التطور الجنسي.

**- pituitary g. (= syndrome, Launois's)**

عَمَلَقَةٌ نُخَامِيَّةٌ.

**gland** غُدَّةٌ. مجموعة خلايا متخصصة في  
توليد مادة إفرازية أو إبرازية لا علاقة لها  
باحتياجاتها الاستقلابية الخاصة بها.

**- endocrine g's.** الغُدَّةُ الصُّمُّ. غدد عديمة القناة.  
تفرز مواد معينة خاصة تسمى الهرمونات التي تحرر  
مباشرة إلى جهاز الدوران وتؤثر على استقلاب الجسم  
وبعض وظائفه الأخرى.

**- exocrine g's.** غُدَّةٌ خَارِجِيَّةُ الإفْرَازِ. غدد ذات  
أقنية وتحرر إفرازاتها خلال الأقنية التي تفتح على  
سطح الجسم الخارجي أو الداخلي.

**- pituitary g.** الغُدَّةُ النُّخَامِيَّةُ. غدة توجد في قاع  
الدماغ في السرج التركي وتتصل بالوطاء بواسطة  
سويقة أو قمع الوطاء وتستلم منه أليافاً عصبية  
وأوعية دموية مهمة. وتتكون الغدة من قسمين  
رئيسيين، النخامية الغدية والنخامية العصبية. وتفرز  
هذه الغدة العديد من الهرمونات التي تؤثر على بعض  
وظائف الجسم بصورة مباشرة أو بصورة غير  
مباشرة عن طريق تأثيرها على الغدد الصماء الأخرى  
فيه.

**- suprarenal g. (= adrenal g.)** غُدَّةُ الكُظُرِ.

غدة توجد في النسيج خلف الصفاق وفوق الكلية  
مباشرة وهي غدة مزدوجة توجد واحدة منها فوق كل  
كلية وتتكون من قسمين قشرة الكظر ولب الكظر وهما  
تحت سيطرة الغدة النخامية. ويفرز لب الكظر  
الأدرينالين والنورادرينالين.

**glandula (= gland)** غُدَّةٌ. (ج: غُدَد).

**glia (= neuroglia)** دِبْقٌ عَصَبِيٌّ.

**- ameoid g.** دِبْقٌ عَصَبِيٌّ أَمِيْبَانِيٌّ. دبق عصبي  
متنكس أميبي الشكل غني بجيلة شاحبة اللون فيها  
بعض النواتئ والنوى غامقة اللون.

**- cytoplasmic g.** دِبْقٌ عَصَبِيٌّ هَيُولِيٌّ. خلية دبق  
عصبي ضخمة وغنية بالهيولي، وفيها بعض الليفيات  
والفجوات وتشاهد في حالة تنكس النخاع الشوكي.

**- g. of Fananas** دِبْقٌ عَصَبِيٌّ فَنَانِيٌّ. نوع من الدبق  
العصبي الذي يوجد في الطبقة الجزيئية من قشرة  
المخيخ.

**- fibrillary g.** دِبْقٌ عَصَبِيٌّ لَيْفِيٌّ. دبق عصبي  
متنكس يحوي الكثير من الليفيات.

**gliacyte** خَلِيَّةٌ دِبْقِيَّةٌ عَصَبِيَّةٌ. خلية الدبق  
العصبي.

**glioblast (= spongioblast)** اِرْوَمَةٌ  
الدِبْقِيَّةُ. أرومة الإسفنجية.

**glioblastoma** وِرْمٌ اِرْوَمِيٌّ دِبْقِيٌّ. مصطلح  
عام للأنواع الخبيثة من ورم النجميات.

**- g. multiforme** وِرْمٌ اِرْوَمِيٌّ دِبْقِيٌّ مُتَعَدِّدٌ  
لأشكال. أنواع خبيثة من ورم النجميات عادة ما  
تصيب نصفي كرة المخ وتتكون من خليط من خلايا  
الأرومة الإسفنجية والأرومة النجمية والأرومة الدبقية.

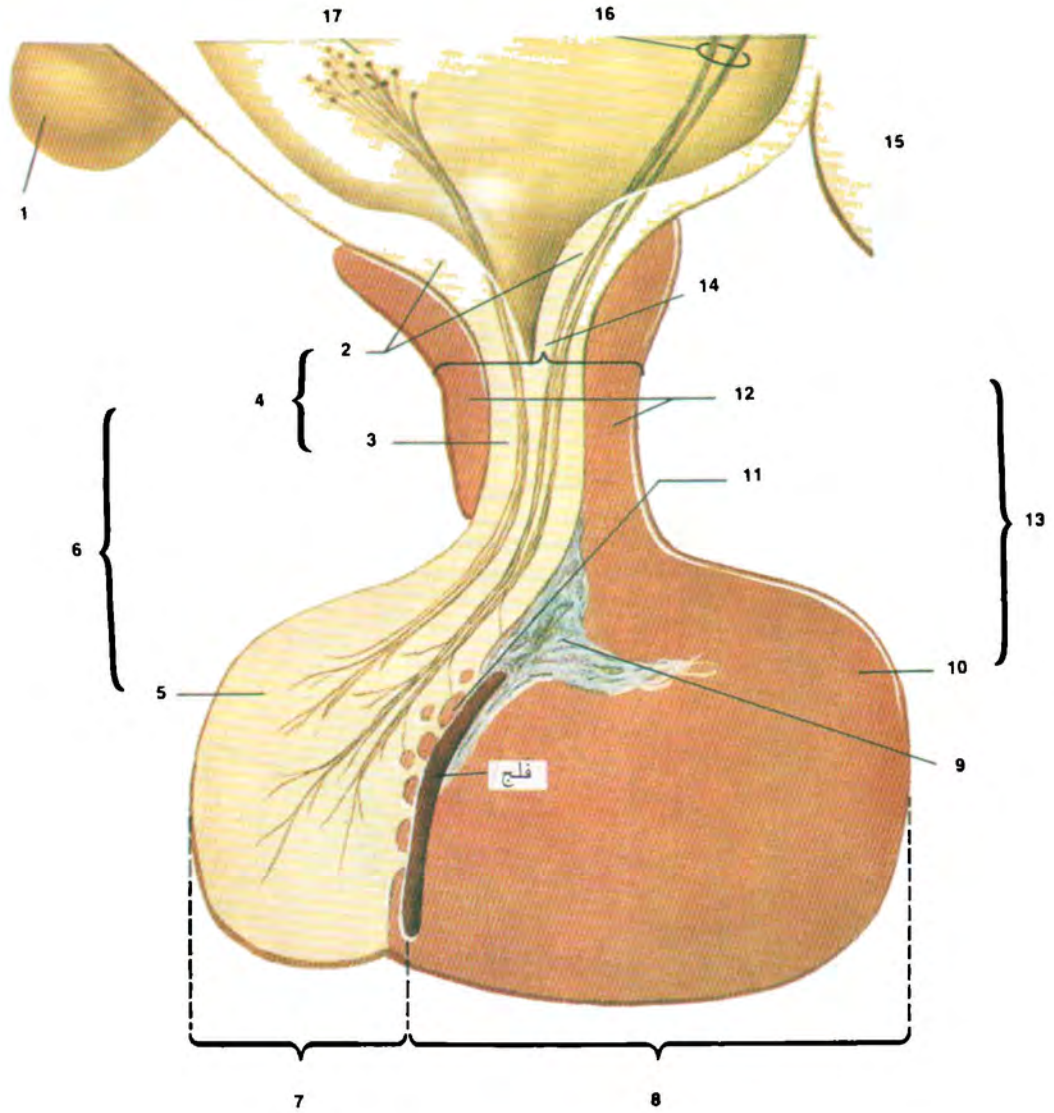
**gliocyte (= gliocyte)** خَلِيَّةٌ دِبْقِيَّةٌ عَصَبِيَّةٌ.

**gliocytoma (= glioma)** وِرْمٌ دِبْقِيٌّ.

**glioma** وِرْمٌ دِبْقِيٌّ. ورم مكون من نسيج  
دبقي عصبي في الجهاز العصبي المركزي ويطلق  
أحياناً على كل أنواع الأورام الدبقية.

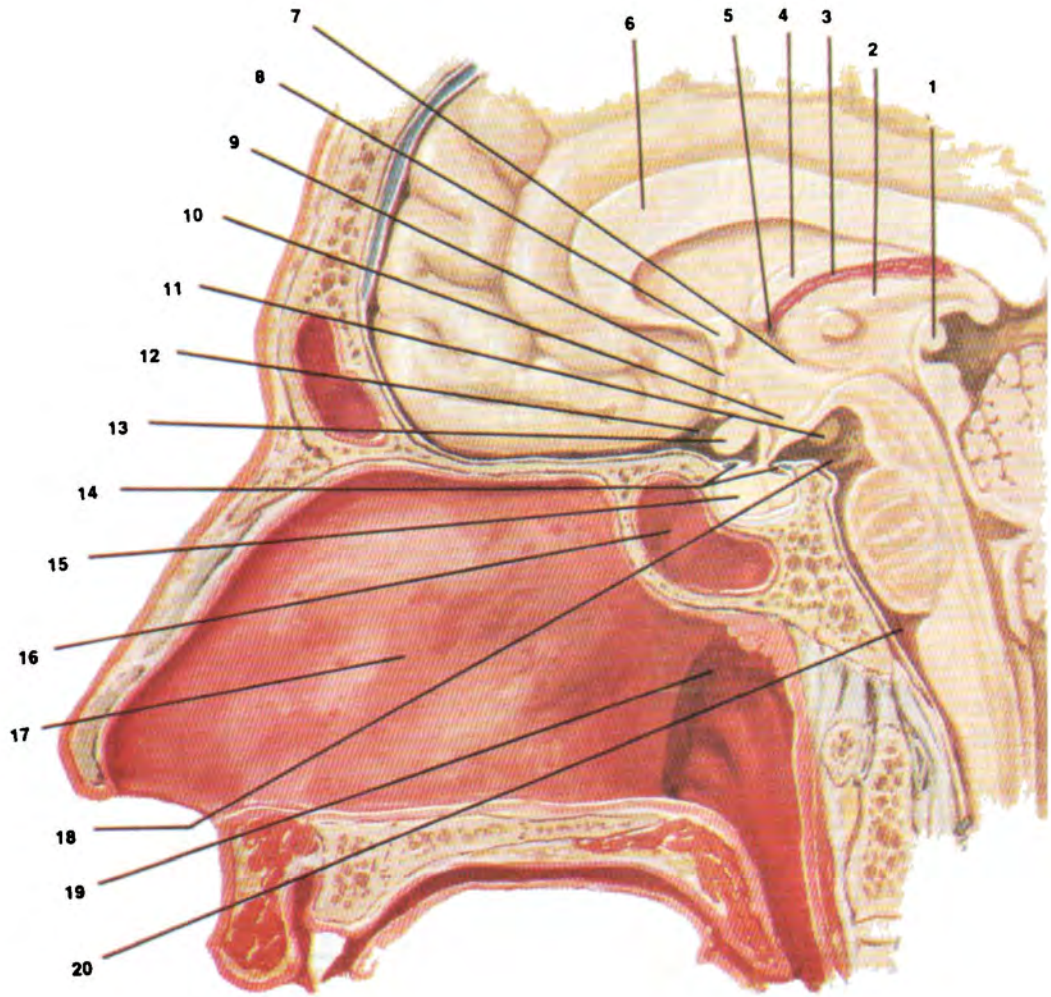
**- astrocytic g. (= astrocytoma)** وِرْمٌ دِبْقِيٌّ  
نُجْمِيٌّ الخَلَايَا.

**- g. endophytum** وِرْمٌ دِبْقِيٌّ نَمَائِيٌّ بَاطِنِيٌّ. ورم  
في الشبكية الذي يبدأ من طبقاتها الباطنة ثم ينتشر  
إلى مركز العقلة.



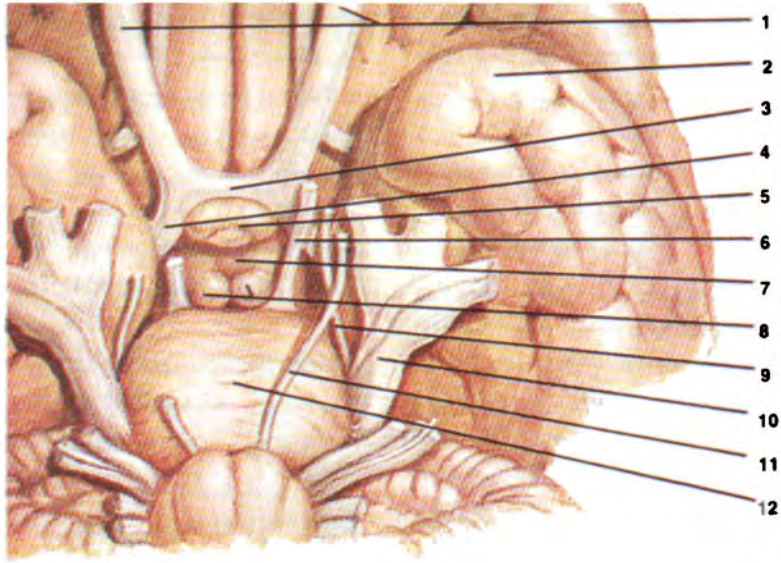
**gland, pituitary**

أقسام الغدة النخامية وبعض اتصالاتها وعلاقتها: (1) الجسم الحلمي (2) البارزة الإنسية (3) الجذع القمعي (4) السويقة العصبية (5) الناتئ القمعي (6) النخامى العصبية (7) الفص الخلفي (8) الفص الأمامي (9) نسيج ضام (تربيق) (10) الجزء القاصي (11) الجزء المتوسط (12) الجزء الحديبي (13) النخامى الغدية (14) السويقة النخامية (15) قسم من التصالبة البصرية (16) السبيل الفوق البصري النخامي (17) السبيل الحديبي النخامي (18) للسبيل الوطائي النخامي.



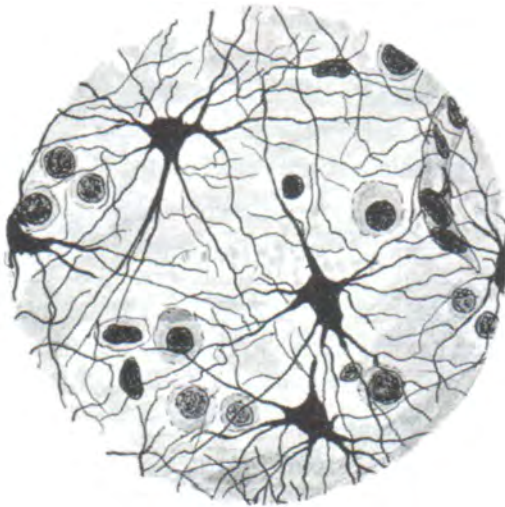
gland, pituitary

تشريح الغدة النخامية وعلاقتها: (1) الغدة الصنوبرية (2) المهاد (3) الضفيرة المشيمية للبطين الثالث (4) القيو (5) اللقبة بين  
 البطينين (6) الجسم الذفني (7) التلم الوطناني (8) الصوار الأمامي (9) الصفيحة الانتهائية (10) الحنية الرمامية (11) الجسم  
 الحلبي (12) صهريج التصالبة (13) التصالب البصري (14) حجاب السرج (15) الغدة النخامية (16) الجيب الوتدي (17) حاجز  
 الانف (18) الصهريج بين السويقتين (19) البلعوم الأنفي (20) صهريج الجسر.

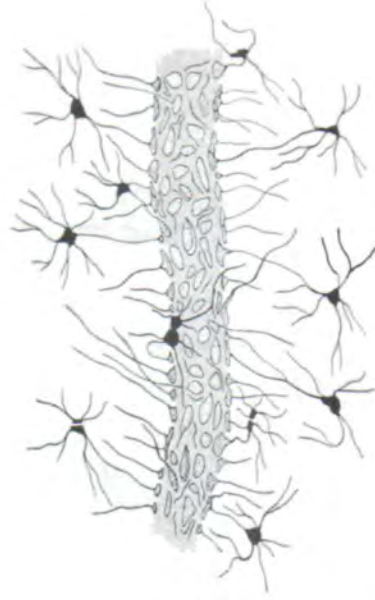


gland pituitary

الغدة النخامية وعلاقتها في السطح السفلي للدماغ: (1) العصبان البصريان (2) الذروة الصدغية للدماغ (3) التصالبة البصرية (4) السبيل البصري الأيمن (5) الغدة النخامية (6) العصب المحرك للعين (7) الحبة الرمادية (8) الجسمان الحليميان (9) العصب البكري (10) العصب ثلاثي التوائم (11) العصب المبعد (12) الجسر.



ب



ا

glia

صورتان للخلايا الدبقية في الدماغ (1) ارتكاز نهاياتها على وعاء في المخ، (ب) خلايا دبقية نجمية في الطبقة الحبيبية في المخ.

- **ependymal g.** ورم دَبْقِي بَطَانِي عَصَبِي. ورم ضخم وصلب ووعائي يصيب البطين الرابع.
- **g. exophytum** ورم دَبْقِي بَمَانِي ظَاهِرِي. ورم دَبْقِي يتولد في الشبكية ويبدأ من طبقاتها الظاهرة ثم ينتشر بعيداً عن مركز العقلة.
- **ganglionic g.** ورم دَبْقِي عُقْدِي. ورم عصبي يحوي خلايا عقدية ناضجة.
- **mixed g.** ورم دَبْقِي مُخْتَلَط. ورم يحوي خلايا من أنواع دَبْقِيَة متعددة وفيه جزر من الدبقيات قليلة التغصن ومن الدبقيات النجمية.
- **nasal g.** ورم دَبْقِي أَنْفِي. كتلة شبيهة بالورم تتكون من نسيج عصبي منتبذ تتولد في تجويف الأنف.
- **optic g.** ورم دَبْقِي بَصْرِي. ورم العصب البصري أو التصالب البصري وهو بطيء النمو ويؤدي إلى فقدان البصر مع جحوظ العين وفقدان حركتها.
- **peripheral g. (= schwannoma)** ورم دَبْقِي محيطي؛ ورم شفاني.
- **g. retinae (= retinoblastoma)** ورم أرومة الشبكية.
- **g. sarcomatosum (= gliosarcoma)** ساركومة دَبْقِيَة.
- **telangiectatic g.** ورم دَبْقِي مُتَوَسِّع الشعيرات. ورم دَبْقِي يحوي الكثير من الاوعية الدموية وخاصة الشعيرات.
- gliomatosis** تَكَثُّرُ الدَبْقِ. كثرة تنامي الدبق العصبي خصوصاً في النخاع الشوكي في بعض حالات كهف النخاع.
- glioneuroma** ورم دَبْقِي عَصَبِي. ورم دَبْقِي يحوي خلايا دَبْقِيَة عصبية وخلايا دَبْقِيَة أخرى.
- gliophagia** بَلْعَمَةُ الدَبْقِ. بلعمة الخلايا الدبقية.
- gliosarcoma** ساركومة دَبْقِيَة. ورم دَبْقِي خلوي مغزلي.
- gliosis** دَبْقَاق. كثرة الدبقيات النجمية في المناطق المصابة من الجهاز العصبي المركزي.
- **basilar g.** دَبْقَاق قَاعِدِي. دبق يصيب جذع الدماغ والمهاد والجسم المخطط.
- **cerebellar g.** دَبْقَاق مُخَيَخِي. دبق يصيب المخيخ.
- **diffuse g.** دَبْقَاق مُنْتَشِر. دبق يصيب كل انسجة الدماغ وينتشر خلالها.
- **hemispheric g.** دَبْقَاق نِصْف كُرْوِي. دبق يصيب أحد نصفي كرة المخ فقط.
- **hypertrophic modular g.** دَبْقَاق ضَخَامِي عُقْدِي. دبق يتصف بتضخم الدماغ بشكل متناظر بسبب فرط تنسج دبقه العصبي.
- **isomorphic g.** دَبْقَاق إِسْوِي الشَّكْلِ. دبق يتصف بترتيب منتظم ومتوازٍ للالياف الدبقية.
- **lobar g.** دَبْقَاق قَصْوي. دبق يصيب أحد فصوص الدماغ.
- **perivascular g.** دَبْقَاق حَوْلِ الأَوْعِيَة. نوع من تصلب شرايين الدماغ يتصف بزيادة الدبق حول الاوعية.
- **spinal g.** دَبْقَاق نَخَاعِي. دبق النخاع الشوكي.
- **unilateral g. (= hemispheric g.)** دَبْقَاق وحيد الجانب.
- **uteric g.** دَبْقَاق رَحْمِي. تكاثر الانسجة الدبقية العصبية في بطانة الرحم أو بطانة عنق الرحم.
- gliosome** جُسيم دَبْقِي. إحدى الذريرات الهيولية الصغيرة التي تشاهد في الخلايا الدبقية العصبية.
- globus hystericus** لُقْمَة هِسْتِيرِيَة. الحس الشخصي المزعج بوجود كتلة في البلعوم.
- globus pallidus** الكُرَة الشَّاحِبَة. القسم الأصغر والإنسي من النواة العدسية للدماغ والمفصول عن قشرتها بالصفحة النخاعية الوحشية كما تنقسم الصفحة النخاعية الإنسية للكرة إلى قسمين وحشي وإنسي ويرتبط كلاهما بارتباطات عديدة مع المهاد والجسم المخطط والدماغ المتوسط.
- **g. p. lateralis** الكُرَة الشَّاحِبَة الوَحْشِيَة. القسم الأكبر والحشي من الكرة الشاحبة والمفصول عن قشرتها بالصفحة النخاعية الوحشية وعن القسم الإنسي بالصفحة النخاعية الإنسية.
- **g. p. medialis** الكُرَة الشَّاحِبَة الإِنْسِيَة.



القسم الأصفر والإنسي من الكرة الشاحبة والمفصول عن قسمها الوحشي بالصفحة النخاعية الإنسية.

### glomerulus, nonencapsulated

**nerve** كُبَيْبَةٌ عَصَبِيَّةٌ غَيْرُ مُمْخَفَظَةٌ. نهاية عصبية توجد في الأنسجة الضامة للكثير من الأعضاء تكون فيها للفروع الانتهازية للليف العصبي بنية كروية أو بيضوية تشبه الكبيبة.

**glomerulus, olfactory** كُبَيْبَةٌ شَمِيَّةٌ. كتلة كروية صغيرة مكونة من لبد عصبي كثيف يحوي التشابك الأول في السبيل الشمي.

**glossalgia** أَلَمُ اللُّسَانِ. ألم في اللسان.

**glossodynia (= glossalgia)** أَلَمُ اللُّسَانِ.

**glossokinesesthesia** حِسُّ حَرَكَةِ اللُّسَانِ. الشعور والإدراك بحركة اللسان.

**glossoplegia** شَلْلُ اللُّسَانِ. شلل اللسان وعادة ما يكون بجهة واحدة بسبب إصابة العصب تحت اللسان ويؤدي إلى انحراف اللسان إلى جهة الإصابة عند إبرزاه.

**glossoptosis** تَدَلِّي اللُّسَانِ. تدلي اللسان إلى الخلف والأسفل.

**glossospasm** تَشَنُّجُ اللُّسَانِ. تشنج عضلات اللسان.

**glutethimide** غُلُوتِيثِيمِيد. دواء مسكن ومنوم يستعمل عن طريق الفم.

**glycine** غَلِيْسِين. حمض أميني يوجد في العديد من البروتينات ويظن بأنه ناقل كيميائي ومثبط عصبي في الجهاز العصبي المركزي.

**gnathalgia** أَلَمُ الفَكِّ. ألم في الفك.

**gnathodynia (= gnathalgia)** أَلَمُ الفَكِّ.

**gnosia** الإِذْرَاكُ؛ المَعْرِفَةُ. قابلية الشعور بالإحساسات ومعرفة نوعها.

**gnosis** الإِذْرَاكِيَّةُ؛ العُرْفَانِيَّةُ. قابلية الشعور بالإحساسات وعواملها المرافقة لها والتعرف على أنواعها ومعانيها، وهي من وظائف القشرة المخية.

**gonalgia** أَلَمُ الرُّكْبَةِ.

**gradient** مَدْرُوجٌ؛ مُنْحَدَرٌ. سرعة زيادة أو نقصان أية فعالية متغيرة.

**concentration g.** مَدْرُوجُ التَّرْكِيزِ. تباين تركيز بعض الشوارد على جهتي غشاء الخلية أو الليف العصبي مما يؤدي إلى انتقالها من الجهة الأكثر تركيزاً إلى الجهة الأخرى.

**electrical g.** مَدْرُوجُ كَهْرِبَائِيٍّ. تباين الشحنات الكهربائية لبعض الشوارد التي توجد على جهتي غشاء الخلية أو العصب مما يؤدي إلى اندفاعها عبر الغشاء من جهة لأخرى.

**graft** 1. طُعْمٌ. 2. غَرْسٌ. 1. أي نسيج أو عضو يستعمل للغرس أو الاغتراس 2. غرس، أو قام بعملية الغرس.

**nerve g.** طُعْمٌ عَصَبِيٌّ. إبدال جزء من عصب تآلف بأخر سليم.

**grafting** زَرْعُ الطُعْمِ. القيام بعملية الغرس.

**grandiose** مَهْوُوسٌ العَظْمَةِ. شخص يبالغ بالاعتقاد بأهميته وعظمته وبالتوهم غالباً بثراته وقوته وشهرته وعظمته.

**grandiosity** هَوْسُ العَظْمَةِ. حالة الإصابة بالتوهم بالعظمة.

**grand mal** الصُّرْعُ الكَبِيرُ. انظر epilepsy.

**granulation** 1. تَحْبُّبٌ. 2. حُبَيْبَةٌ.

1. عملية تكوين النسيج الحبيبي أو الحبيبات الهيولية 2. مادة حبيبية على سطح النسيج أو العضو أو في الهيولى.

**arachnoidal g's.** حُبَيْبَاتُ العَنَكَبُوتِيَّةِ.

ارتفاعات صغيرة على سطح العنكبوتية تشاهد بالعين المجردة يعتقد البعض بأنها ضخامات الزغابات العنكبوتية التي تبرز في الجيب السهمي العلوي والأوردة المتصلة به وتكون هذه الزغابات البنيات التي يعود عن طريقها امتصاص السائل الدماغي النخاعي إلى الأوردة.

**cerebral g's. (= arachnoidal g.)** حُبَيْبَاتُ العَنَكَبُوتِيَّةِ.

**pacchionian g's. (= arachnoidal g.)** حُبَيْبَاتُ العَنَكَبُوتِيَّةِ.

**Virchow's g's.** حُبَيْبَاتُ فِيرْشَاوٍ. حبيبات

تحوي اليافاً دبقية وبطانية عصبية توجد في جدران البطينات المخية في داء الشلل العام.

**graphesthesia** حسُّ الكِتَابَةِ عَلَى الجِلْد؛  
حَسُّ الأَخَاطِيطِ. التَّحَسُّسُ بِالكِتَابَةِ والأَرْقَامِ الَّتِي  
تَكْتُبُ عَلَى سَطْحِ الجِلْدِ وَمَعْرِفَتَهَا وَإِدْرَاكَهَا.

**graphoanalysis** تَحْلِيلُ الشَّخْصِيَّةِ مِنْ  
الكِتَابَةِ. تَحْلِيلُ شَخْصِيَّةِ المرءِ وَأَخْلَاقِهِ وَقَابَلِيَّاتِهِ  
بِدْرَاسَةِ خَطِّهِ وَأَسْلُوبِ كِتَابَتِهِ.

**graphocatharsis** هَرُورٌ كِتَابِيٌّ؛ التَّرْوِيحُ  
بِالكِتَابَةِ. إِطْلَاقُ الأَفْكَارِ وَالْمَشَاعِرِ المَكْبُوتَةِ لَا  
شَعُورِيًّا عِنْدَ إِغْرَاءِ المَرِيضِ عَلَى كِتَابَةِ أَفْكَارِهِ  
بِطَرِيقَةٍ تُولِّدُ لَدَيْهِ رَاحَةً نَفْسِيَّةً كَبِيرَةً.

**graphokinesesthesia** حَسُّ حَرَكَاتِ الكِتَابَةِ.  
حَسُّ حَرَكَاتِ الكِتَابَةِ وَإِدْرَاكَهَا.

**graphomania** هَوَسٌ الكِتَابَةِ. الرِّغْبَةُ المِلْحَةُ  
فِي الكِتَابَةِ دُونَ أَيِّ عِتْبَارٍ لِمَحْتَوَاهَا.

**graphophobia** رُهَابُ الكِتَابَةِ. التَّخَوُّفُ  
الْمَرَضِيُّ مِنَ الكِتَابَةِ خُصُوصًا فِي حَالَاتِ القَلْقِ  
الشَّدِيدِ كَالطَّلَبِ مِنَ المَرِيضِ كِتَابَةَ اسْمِهِ أَوْ تَوَقُّعِهِ.

**graphorrhoea** ثَرٌّ كِتَابِيٌّ. كِتَابَةُ المَرِيضِ  
لِصَفْحَاتٍ عَدِيدَةٍ بِكَلَامٍ لَا مَعْنَى لَهُ وَلَا آيَةَ تَرَابُطٍ  
وَيَسْتَمِرُّ فِيهِ لِمَجْرَدِ الكِتَابَةِ.

**graphospasm (= cramp, writer's)**  
تَشَنُّجُ الكُتَّابِ. مَعْصُ الكَاتِبِ.

**gray, central** السَّنْجَابِيَّةُ المَرْكَزِيَّةُ. المَادَّةُ  
السَّنْجَابِيَّةُ غَيْرُ المَتَمِيزَةِ الَّتِي تَحَافِظُ عَلَى مَوْقِعِهَا  
البَدَائِيَّ حَوْلَ البَطِينَاتِ والقَنَاةِ المَرْكَزِيَّةِ.

**groove** أُخْدُودٌ؛ مِيزَابَةٌ؛ تَلَمٌّ. انْخِفَاضُ ضَحْلٍ  
وَطَوْلَانِيٍّ خُصُوصًا ذَلِكَ الَّذِي يَظْهَرُ أَثْنَاءَ التَّطَوُّرِ  
الجِنِينِيِّ الَّذِي يَبْقَى بَعْدَ الوِلَادَةِ فِي بَعْضِ العِظَامِ  
أَوْ الأَسْنَانِ.

- anterolateral g. of medulla oblongata  
(= anterior ventrolateral sulcus of  
medulla oblongata) الأُخْدُودُ الأَمَامِيُّ  
الْوَحْشِيُّ لِلْبَصْلَةِ.

- anterolateral g. of spinal cord  
(= anterior ventrolateral sulcus of  
spinal cord) الأُخْدُودُ الأَمَامِيُّ الوَحْشِيُّ لِلنُّخَاعِ.

- basilar g. (= basilar pontine sulcus)  
التَلَمُّ القَاعِيٌّ لِلجَبْرِ.

- neural g. (= medullary g.) الأُخْدُودُ العَصْبِيُّ.  
الأُخْدُودُ الَّذِي يَتَوَلَّدُ عَنِ انْتِغَالِقِ الصَّفِيحَةِ العَصْبِيَّةِ فِي  
الجِنِينِ أَثْنَاءَ تَكْوِينِ الأَنْبُوبِ العَصْبِيِّ فِيهِ.

- trigeminal g. أُخْدُودٌ ثَلَاثِيٌّ التَّوَاتِمِ. الأُخْدُودُ  
الجِنِينِيُّ الَّذِي يَتَطَوَّرُ لِيَكُونَ عَقْدَةً ثَلَاثِيَّةً التَّوَاتِمِ.

**guanidine hydrochloride** هَيْدُرُوكُلُورِيدُ  
العُورَانِيدِينِ. مَرْكَبٌ يَسْتَعْمَلُ فِي عِلاجِ الوَهْنِ  
العَضَلِيِّ الرَّبِيلِ.

**gustation** الذُّوقُ. حَسُّ الذُّوقِ أَوْ عَمَلِيَّةُ  
التَّذُوقِ.

**gustatism** ذُوقٌ مُحَرَّضٌ. حَسُّ الذُّوقِ الَّذِي  
يَتَوَلَّدُ بِصُورَةٍ غَيْرِ مَبَاشِرَةٍ بِمَنْبَهَاتٍ لَا ذُوقِيَّةِ.

**gustatory** ذُوقِيٌّ. مَنسُوبٌ أَوْ مُتَعَلِّقٌ  
بِحَسِّ الذُّوقِ.

1. خُنُوتَةٌ  
2. أَنْثَى خُنُوتِيَّةٌ كَاتِبَةٌ.

1. خُنُوتَةٌ 2. أَنْثَى خُنُوتِيَّةٌ  
كَاتِبَةٌ 3. حَالَةٌ تَرَاجُلِ المَرْأَةِ.

**gynecomania (satyriasis)** شَبَقٌ.

**gynephilia (= satyriasis)** شَبَقٌ.

**gynephobia** رُهَابُ النِّسَاءِ. التَّخَوُّفُ المَرَضِيُّ  
وَالإِبْتِعَادُ عَنِ النِّسَاءِ.

**gyrectomy** قَطْعُ التَّلْفِيفِ. قَطْعُ أَوْ اسْتِنْصَالِ  
أَحَدِ تَلْفِيفِ المِخِّ أَوْ جِزءٍ مِنَ القَشْرَةِ المِخِيَّةِ.

- frontal g. قَطْعُ التَّلْفِيفِ الجَبْهِيِّ. قَطْعُ جِزءٍ مَعِينٍ  
مِنَ القَشْرَةِ الجَبْهِيَّةِ فِي عِلاجِ بَعْضِ الأَمْرَاضِ.

**gyri** تَلْفِيفٌ. جَمْعُ تَلْفِيفٍ.

**gyrospasm** تَشَنُّجٌ دَوْرَانِيٌّ. تَشَنُّجُ الرَّاسِ  
الدَّوْرَانِيِّ.

**gyrus** تَلْفِيفٌ. (ج: تَلْفِيفٌ). أَحَدُ الارتفاعاتِ  
الْمَتَعَرِّجَةِ مِنْ سَطْحِ الدِّمَاجِ وَالْمَوْلُودَةِ عَنِ انْتِواءِ  
القَشْرَةِ إِلَى دَاخِلِهِ.

- angular g. التَّلْفِيفُ الرَّأْوِيٌّ. تَلْفِيفٌ فِي الفَصِيصِ  
الجِدَارِيِّ السُّفْلِيِّ الَّذِي يَتَقَوَّسُ فَوْقَ النِّهَايَةِ الخَلْفِيَّةِ

- للتلم الصدغي الخلفي والمتصل بالتلفيف الصدغي الوسطي.
- **annectant gyri (= transitive gyri)** تَلَفِيفٌ غَيْرُ ثَابِتَةٍ؛ تَلَفِيفٌ عَابِرَةٌ.
- **gyri brevis insulae (= short gyri of insula)** التَلَفِيفُ الْقَصِيرَةُ لِلْجَزِيرَةِ. التَلَفِيفُ الْقَصِيرَةُ الْمُتَوَضِّعَةُ فِي الْجِهَةِ الرَّاسِيَةِ مِنَ الْجَزِيرَةِ.
- **Broca's g. (= Broca's convolution)** تَلَفِيفُ بْرُوكَا.
- **callosal g. (= cingulate g.)** التَلَفِيفُ الْحِزَامِيُّ؛ التَلَفِيفُ الثَّقَنِي.
- **central g., anterior (= precentral g.)** التَلَفِيفُ أَمَامَ الْمَرْكَزِيِّ؛ التَلَفِيفُ الْمَرْكَزِيُّ الْأَمَامِي.
- **central g., posterior (= postcentral g.)** التَلَفِيفُ خَلْفَ الْمَرْكَزِيِّ؛ التَلَفِيفُ الْمَرْكَزِيُّ الْخَلْفِيُّ.
- **cerebellar g. (= folia cerebelli)** تَلَفِيفُ مُخِخِي. الْوَرَقَاتُ الْمُخِخِيَّةُ.
- **cerebral gyri** تَلَفِيفُ الْمُخِّ. الْارْتِفَاعَاتُ الْمَتَعَرِّجَةُ عَلَى سَطْحِ الْمُخِّ وَالْمَوْلَدَةُ عَنْ طَيَاتِ قَشْرَتِهِ وَالْمَفْصُولَةُ عَنْ بَعْضِهَا بِالْآتِلَامِ الْمُخِيَّةِ وَالكَثِيرُ مِنْهَا ثَابِتَةٌ وَأَعْطِيَتْ أَسْمَاءَ خَاصَةً بِهَا.
- **cingulate g.** التَلَفِيفُ الْحِزَامِيُّ. تَلَفِيفٌ مَقْوَسٌ مُرْتَبِطٌ بِسَطْحِ الْجِسْمِ الثَّقَنِيِّ وَمَفْصُولٌ عَنْهُ بِالتَّلْمِ الثَّقَنِيِّ.
- **dentate g.** التَلَفِيفُ الْمُسَنَّ. شَرِيْطٌ مُسَنَّ مِنْ الْمَادَّةِ السَّنْجَابِيَّةِ تَحْتَ الْحَافَةِ الْإِنْسِيَّةِ لِلْحَصِينِ وَفِي أَعْمَاقِهِ. وَهُوَ قَشْرَةٌ بَدَائِيَّةٌ تَطَوَّرَتْ بِجَانِبِ الشَّقِّ الْحَصِينِيِّ وَيَتَكُونُ مِنْ طَبَقَاتٍ جَزِيئِيَّةٍ وَحَبِيبِيَّةٍ مُتَعَدِّدَةِ الْأَشْكَالِ.
- **fasciolar g.** التَلَفِيفُ الشَّرِيْطِيُّ. أَمْتَادٌ خَلْفِيُّ وَعُلْوِيٌّ لِلتَلَفِيفِ الْمَسَنَّ الَّذِي يَكُونُ مِنْطَقَةً اِنْتِقَالِيَّةً بَيْنَ التَلَفِيفِ الْمَسَنَّ وَالسَّرِّ السَّنْجَابِيِّ.
- **fornicate g.** التَلَفِيفُ الْمُقْوَسُ. الْجُزْءُ الْهَامِشِيُّ مِنَ الْقَشْرَةِ الْمُخِيَّةِ عَلَى الْجَانِبِ الْإِنْسِيِّ مِنْ نِصْفِ كُرَةِ الْمُخِّ وَالَّذِي يَشْمَلُ التَلَفِيفَ الْحِزَامِيَّ وَالتَلَفِيفَ الْمَجَاوِرَ لِلْحَصِينِ وَالْبُرْزُخَ وَالْمَعْقِفَ وَهُوَ يَكُونُ الْجُزْءَ الرَّئِيسِيَّ لِلْجِهَازِ الْحَوْفِيِّ.
- **frontal g., ascending (= precentral g.)** التَلَفِيفُ الْجَبْهِيُّ الصَّاعِدُ؛ التَلَفِيفُ أَمَامَ الْمَرْكَزِيِّ.
- **frontal g., inferior** التَلَفِيفُ الْجَبْهِيُّ السُّفْلِي. تَلَفِيفٌ فِي الْفِصْلِ الْجَبْهِيِّ أَسْفَلَ التَّلْمِ الْجَبْهِيِّ السُّفْلِيِّ وَيَقْسِمُهُ الْفُرْعَانُ الْأَمَامِي وَالصَّاعِدُ مِنَ التَّلْمِ الْوَحْشِيِّ إِلَى الْأَقْسَامِ الْحَجَاجِيَّةِ وَالْمُتَلْتَلِةِ وَالْوَصَادِيَّةِ.
- **frontal g., medial** التَلَفِيفُ الْجَبْهِيُّ الْإِنْسِي. السُّطْحُ الْإِنْسِيُّ لِلْفِصْلِ الْجَبْهِيِّ الْمَفْصُولِ عَنِ التَلَفِيفِ الْحِزَامِيِّ بِالتَّلْمِ الْحِزَامِيِّ وَالْمَتَّصِلِ بِالتَلَفِيفِ الْجَبْهِيِّ الْعُلْوِيِّ مِنَ الْأَعْلَى وَالتَلَفِيفِ الْمَسْتَقِيمِ مِنَ الْأَسْفَلِ.
- **frontal g., middle** التَلَفِيفُ الْجَبْهِيُّ الْوَسْطِي. تَلَفِيفٌ فِي الْفِصْلِ الْجَبْهِيِّ بَيْنَ التَّلْمِزَيْنِ الْجَبْهِيَيْنِ الْعُلْوِيِّ وَالسُّفْلِيِّ وَيَمْتَدُّ إِلَى الْأَمَامِ مِنَ التَلَفِيفِ أَمَامَ الْمَرْكَزِيِّ.
- **frontal g. superior** التَلَفِيفُ الْجَبْهِيُّ الْعُلْوِيُّ. تَلَفِيفٌ فِي الْفِصْلِ الْجَبْهِيِّ فَوْقَ التَّلْمِ الْجَبْهِيِّ الْعُلْوِيِّ وَيَمْتَدُّ إِلَى الْأَمَامِ مِنَ التَلَفِيفِ أَمَامَ الْمَرْكَزِيِّ.
- **fusiform g.** التَلَفِيفُ الْمُغَزَلِيُّ. تَلَفِيفٌ فِي الْفِصْلِ الصَّدْغِيِّ وَعَلَى السُّطْحِ السُّفْلِيِّ مِنْ نِصْفِ كُرَةِ الْمُخِّ بَيْنَ التَلَفِيفِ الصَّدْغِيِّ السُّفْلِيِّ وَالتَلَفِيفِ الْمَجَاوِرِ لِلْحَصِينِ.
- **geniculate g.** التَلَفِيفُ الرُّكْبِيُّ. تَلَفِيفٌ آثَارِيٌّ يَوْجَدُ إِلَى الْأَمَامِ مِنَ الْجِسْمِ الثَّقَنِيِّ.
- **Heschl's gyri (= transverse temporal gyri)** التَلَفِيفُ الصَّدْغِيَّةُ الْمُسْتَعْرِضَةُ.
- **hippocampal g. (= parahippocampal g.)** التَلَفِيفُ الْحَصِينِيُّ؛ التَلَفِيفُ الْمَجَاوِرُ لِلْحَصِينِ.
- **Infracalcarine g. (= lingual g.)** التَلَفِيفُ تَحْتَ الْمَهْمَازِيِّ؛ التَلَفِيفُ اللُّسَانِيُّ.
- **Insular gyri** تَلَفِيفُ الْجَزِيرَةِ. التَلَفِيفُ الَّتِي تَوْجَدُ عَلَى سَطْحِ الْجَزِيرَةِ وَالتِّي تَشْمَلُ تَلَفِيفَ الْجَزِيرَةِ الطَّوِيلِ وَتَلَفِيفَ الْجَزِيرَةِ الْقَصِيرَةِ.
- **Insular g., long** تَلَفِيفُ الْجَزِيرَةِ الطَّوِيلِ. التَلَفِيفُ الطَّوِيلُ عَلَى سَطْحِ الْجَزِيرَةِ وَالْمَتَّجِهُ نَحْوَ النَّاحِيَةِ الْقَدَالِيَّةِ.
- **insular gyri, short** تَلَفِيفُ الْجَزِيرَةِ الْقَصِيرَةِ. التَلَفِيفُ الْقَصِيرَةُ الَّتِي تَوْجَدُ فِي الْجِهَةِ الرَّاسِيَةِ مِنَ الْجَزِيرَةِ.

- limbic g. (= fornicate g.) التَلْفِيفُ الحُوفِيّ. التلّيف المقوس.
- lingual g. التَلْفِيفُ اللِّسَانِيّ. تلّيف في الفص القذالي وعلى السطح السفلي لنصف كرة المخ ويكون الحافة السفلية للتم المهمازي كما يكون بالاشتراك مع الإسفين القشرة البصلية.
- marginal g. (= medial frontal g.) التلّيف الهامشي؛ التَلْفِيفُ الجَبْهِيُّ الإنْسِيّ.
- occipital g., inferior التَلْفِيفُ القَذَالِيُّ السُّفْلِيّ. تلّيف على الجهة الخارجية من الفص القذالي يفصله التلم القذالي الوحشي عن التلّيف القذالي العلوي.
- occipital g., superior التَلْفِيفُ القَذَالِيُّ العُلْوِيّ. تلّيف على الجدار الخارجي للفص القذالي يفصله التلم القذالي الوحشي عن التلّيف القذالي السفلي.
- occipitotemporal g., lateral التَلْفِيفُ القَذَالِيُّ الصُّدْغِيّ الوَحْشِيّ. الجزء الوحشي من التلّيف المغزلي على السطح السفلي من نصف كرة المخ ويفصله التلم القذالي عن القسم الإنسي ويتصل على جهته الوحشية بالتلّيف الصدغي السفلي.
- occipitotemporal g., middle التَلْفِيفُ القَذَالِيُّ الصُّدْغِيّ الوَسْطِيّ. الجزء الإنسي من التلّيف المغزلي وعلى السطح السفلي من نصف كرة المخ ويفصله التلم الجانبي عن التلّيف المجاور للحصين.
- olfactory gyri, lateral & medial التَلْفِيفُ الشَّمِيّ الوَحْشِيّ والإنْسِيّ. طبقات المادة السنجابية التي تغطي السطور الشمية الوحشية والإنسية.
- orbital gyri التَلْفِيفُ الحَجَاجِيّ. التلّيف المتعرج وغير المنتظمة الموجودة بالجهة الوحشية من التلم الشمي على السطح الحجاجي للفص الجبهي.
- paracentral g. (= paracentral lobule) الفُصِيصُ المجاور للمَرْكَزِ.
- parahippocampal g. التَلْفِيفُ المجاور للحُصَيْنِ. تلّيف على السطح السفلي لنصف كرة المخ واحد على كل من الجهتين ويقع بين الحصين والاتلام الجانبية.
- paraterminal g. التَلْفِيفُ المجاور لِلْإِنْتِهَائِيّ. صفيحة رقيقة من مادة سنجابية تقع امام ركبة الجسم الثفني وعلى جهته البطنية.

- parietal g. التَلْفِيفُ الجِدَارِيّ. واحد من تلافيف الفص الجداري.
- parietal g., ascending (= postcentral g.) التَلْفِيفُ الجِدَارِيُّ الصَّاعِدُ؛ التلّيف خلف المركزي.
- postcentral g. التَلْفِيفُ خَلْفَ المَرْكَزِيّ. تلّيف في الفص الجداري يقع بين التلمين المركزي وخلف المركزي وهو الباحة الحسية الاولى لقشرة الدماغ.
- precentral g. التَلْفِيفُ أَمَامَ المَرْكَزِيّ. تلّيف الفص الجبهي الذي يقع بين التلمين المركزي وأمام المركزي وهو الباحة الحركية الاولى لقشرة الدماغ.
- preinsular gyri (= short insular gyri) التلافيف أمام الجزيرة؛ التَلْفِيفُ القَصِيرَةُ لِلْجَزِيرَةِ.
- g. rectus التَلْفِيفُ المُسْتَقِيمُ. تلّيف على السطح الحجاجي للفص الجبهي على الجهة الوحشية من التلم الشمي ومتصل مع التلّيف الجبهي الإنسي على الوجه الإنسي للفص.
- subcallosal g. (= paraterminal g.) التَلْفِيفُ تَحْتَ الثَّفْنِيّ؛ التلّيف المجاور للانتهايي.
- supracallosal g. (= indusium griseum) التَلْفِيفُ فَوْقَ الثَّفْنِيّ. السِّتْرُ السنجابي.
- supramarginal g. التَلْفِيفُ فَوْقَ الهَامِشِيّ. تلّيف الفص الجداري السفلي الذي يدور حول النهاية العلوية للفرع الخلفي من الشق الوحشي والمتصل في الخلف مع التلّيف الصدغي العلوي.
- temporal g. تَلْفِيفُ صُدْغِيّ. أي من تلافيف الفص الصدغي.
- temporal g., inferior التَلْفِيفُ الصُّدْغِيّ السُّفْلِيّ. تلّيف الفص الصدغي الذي يقع بين التلم الصدغي السفلي والتلّيف القذالي الصدغي الوحشي ويتصل هذان التلّيفان في الحافة السفلية الوحشية من الفص الصدغي ببعضهما.
- temporal g., middle التَلْفِيفُ الصُّدْغِيّ الوَسْطِيّ. تلّيف الفص الصدغي الذي يقع بين التلمين الصدغيين العلوي والسفلي والذي يتصل في الخلف مع التلّيف الزاوي.
- temporal g., superior التَلْفِيفُ الصُّدْغِيّ العُلْوِيّ. تلّيف الفص الصدغي الذي يقع بين التلمين

الصدغي العلوي والوحشي والذي يتصل في الخلف مع التلافيف فوق الهامشي.

- **temporal gyri transverse** التَّلَافِيفُ  
الصدُّغِيَّةُ المُسْتَقْرِضَةُ. تلافيف الفص الصدغي التي  
تؤشر النهاية الخلفية للتلافيف الصدغي العلوي وغالبا  
ما تقع في التلم الوحشي وأوضح هذه التلافيف هو

التلافيف المستعرض الأمامي (تلافيف هيشل) والذي  
يمثل المركز القشري للسمع.

- **transitice cerebral gyri** تَلَاْفِيفُ المَحْ  
العابرة. طيات صغيرة متعددة على سطح المخ، غير  
ثابتة، ولذلك لا تكتسب أسماء معينة خاصة بها.  
- **uncinate g. (= uncus)** تَلَاْفِيفُ المَعْقَف.  
المعقف.

# H

**habenula** العنَّان. أحد مكونات المهيد وهو البارزة الصغيرة فوق البارزة الظهرية الإنسية للمهاد وتقع أمام الصوار الظهري مباشرة وعلى الحافة الوحشية لمثلث العنَّان.

**habit** عَادَة. عملية ثابتة يمارسها الشخص ويكثر من تكرارها.

**habitus** 1. وَضْعَة 2. بِنْيَة؛ خِلْقَة. 1. وضع الجسم 2. بنية الجسم ومظهره.

**hallucination** هَلُوسَة؛ هَلَس. إدراك حسي داخلي دون وجود أي منبه له في المحيط الخارجي، أو الحس بوجود شيء في البيئة الخارجية دون وجود أثر لها.

**- auditory h.** هَلُوسَة سَمْعِيَّة. هلس يمكن أن يكون لأصوات موسيقية أو لأصوات حديث يدور بين عدة أشخاص أو هلس فكري.

**- gustatory h.** هَلُوسَة ذَوْقِيَّة. حس تذوق بعض المواد مع عدم وجودها في الفم.

**- haptic h.** هَلُوسَة لَمْسِيَّة. إحساس بحس لمسي أو حس تنبيهات كهربائية لأقسام من الجسم.

**- hypnagogic h.** هَلُوسَة تَنْوِيْمِيَّة. هلس غالباً ما يكون سمعي قبيل البدء بالنوم مباشرة أو عند الاستيقاظ منه.

**- hypnopompic h.** هَلُوسَة إِسْتِيْقَاطِيَّة. هلس يحدث عند أول الاستيقاظ من النوم وقبل الصحو التام منه.

**- induced h.** هَلُوسَة مُحْدَثَة. هلس محرَّض من قبل شخص آخر مثل النوم المغنطيسي.

**- kinesthetic h.** هَلُوسَة حِسِّيَّة حَرَكِيَّة. هلس إحساس بحركة بعض أقسام الجسم.

**- lilliputian h.** هَلُوسَة تَصْغِيرِيَّة. هلس يحس المصاب به بأن الأجسام والأشياء الموجودة في محيطه تبدو أصغر من حجمها الحقيقي.

**- olfactory h.** هَلُوسَة شَمِيَّة. هلس شم روائح غير موجودة.

**- h. of perception** هَلُوسَة إِدْرَاقِيَّة. هلس صوتي يتصف بسماع أصوات من خارج الجسم.

**- psychomotor h.** هَلُوسَة نَفْسِيَّة حَرَكِيَّة. هلس يتصور المصاب به انتقال أجزاء من جسمه من مواضعها إلى مواضع أخرى فيه.

**- reflex h.** هَلُوسَة إِعْكَاسِيَّة. الحس بإحساس خاص في قسم من الجسم يختلف عن طبيعة المنبه المولد له فيتولد مثلاً حس رؤية أشخاص مجتمعين حول الشخص عند حقنه بمادة ما داخل عضله.

**- sexual h.** هَلُوسَة جِنْسِيَّة. حس تهيج جنسي عند تنبيه قسم لا جنسي من أقسام الجسم كالقدم مثلاً.

**- somatic h.** هَلُوسَة جَسَدِيَّة. هلس يشمل إدراك حركة أو فعالية جسدية تحدث في قسم من أقسام الحس.

**- stump h. (= phantom limb)** هَلُوسَة الجَذْمُور؛ طَرْفٌ شَبْحِي.

**- tactile h.** هَلُوسَة لَمْسِيَّة. هلس يشمل حس اللمس.

**- visual h.** هَلُوسَة إِبْصَارِيَّة. هلس يشمل حس البصر.

**hallucinative, hallucinatory** هَلُوسِي؛ هَلَسِي. يتصف بالهلوسة.

**hallucinogen** هَلُوسِي. عامل يولد الهلوسة.

**hallucinosis** هَلُوسَة. حالة تتصف بوجود هلوسة من دون أي فقدان للوعي.

- **organic h.** هَلَأَسْ عُضْوِيّ. حالة وجود هلوسة ناتجة من مرض عضوي معين في الدماغ من دون حدوث أي هذيان. ومن أسباب ذلك الكحولية المزمنة واستعمال العقاقير المهلوسة وبؤر النويات الدماغية.
- haloperidol** هَالُوبِرِيدُول. دواء يستعمل في علاج بعض أنواع الذهان والعرّات.
- halothane** هَالُوثَان. مخدر استنشاقى قوي يستعمل لبدء التخدير وإدامته.
- hand** يَد. (ج: أيدي). القسم الأسفل من الذراع العلوي أسفل الساعد.
- **ape h.** يَدٌ قَرْدِيَّة. يد يكون إبهامها مبسوطاً دائماً.
- **benediction h.** يَدُ التَّبَرُّك. يد يكون فيها الخنصر والبنصر منثنيين مع ضعف التقريب والتباعد في الوسطى والسبابة ولكن يمكن بسطهما بصورة طبيعية كما يبقى الإبهام سوياً ويشاهد ذلك في شلل العصب الزندي وفي تكهف النخاع.
- **claw h.** يَدٌ مَخْلَبِيَّة. انظر clawhand.
- **club h.** حَنَفُ اليَد. انظر clubhand.
- **dead h.** يَدٌ مَيِّتَة. اضطراب مهني يصيب العمال الذين يستعملون أدوات أو آلات هزازة مما يولد ارتجاج اليد المستمر مع المها وازرقاقها الغامق ولكنها تشحب عند تعرضها للبرد.
- **drop h. (=wristdrop)** تَدَلِّي الرُّسْغ. حالة وجود هلوسة ناتجة من مرض عضوي معين في الدماغ من دون حدوث أي هذيان. ومن أسباب ذلك الكحولية المزمنة واستعمال العقاقير المهلوسة وبؤر النويات الدماغية.
- **flat h. (=manus plana)** يَدٌ رَحَاء. حالة وجود هلوسة ناتجة من مرض عضوي معين في الدماغ من دون حدوث أي هذيان. ومن أسباب ذلك الكحولية المزمنة واستعمال العقاقير المهلوسة وبؤر النويات الدماغية.
- **frozen h.** يَدٌ مُتَبَيِّسَة. تيبس اليد الذي بسبب وذمتها التي تنتج عن رضحها.
- **phantom h.** يَدٌ شَبَحِيَّة. حس مذلي يشعر به المريض المقطوع اليد ويحس كأنها لا زالت في موضعها.
- **preacher's h. (=benediction h.)** يَدُ الوُعَاظ. حالة وجود هلوسة ناتجة من مرض عضوي معين في الدماغ من دون حدوث أي هذيان. ومن أسباب ذلك الكحولية المزمنة واستعمال العقاقير المهلوسة وبؤر النويات الدماغية.
- **skeleton h.** يَدٌ هَيْكَلِيَّة. يد مصابة بضمور شديد وتبقى بوضع البسط وتشاهد في الضمور العضلي المترقي.
- **trench h.** يَدُ الخَنَاقِيق. تقعع عضلات اليد وعجزها بسبب عضة الصقيع التي تحدث في الخنادق كما حدثت في خنادق الحرب العالمية الأولى.
- **writing h.** يَدُ الكِتَابِيَّة. يد تأخذ وضع الكتابة وتشاهد في الشلل الرُعاشي.
- handedness** يَدَوِيَّة. حالة تفضيل استعمال إحدى اليدين للقيام بالحركات الإرادية.
- **left h.** أيسرية؛ أعسرية. تفضيل استعمال اليد اليسرى عند القيام بالحركات الإرادية.
- **right h.** أَيْمَنِيَّة. تفضيل استعمال اليد اليمنى عند القيام بالحركات الإرادية.
- handicap** تَعَوُّق. أي عيب جسدي أو عقلي أو خاصية خلقية أو مكتسبة تمنع المرء أو تحدد قيامه بفعالياته وأعماله الطبيعية.



hand, drop

شلل العصب الكعبري حيث يتعثر على المريض بسط رسغه أو إصابعه أو إبهامه ويظهر الرسغ متدلياً. وينتج ذلك عن انضغاط أو قطع هذا العصب.

**haphalgesia** ألم لَمَسِي. حس الألم عند لمس أجسام غير مخدشة أو عند مجرد لمس الجلد.

**haphophobia** رُهابُ اللَّمس. تخوف المريض من أن يلمسه أحد.

**haut-mal** grand mal. انظر الكَبِير.

**headache (= cephalgia)** صداع. ألم في الرأس.

- **anemic h.** صداعُ فقرِ الدَّم. صداع يتولد عن فقر الدم العام أو الموضعي في الرأس.

- **bilious h.** صداعُ صَفْرَآوِي. صداع يترافق مع أعراض معدية معوية وعادة ما يكون صداعاً شقيقياً.

- **blind h. (=migraine)** الشَّقِيقة.

- **cluster h. (=migrainous neuralgia)** صداعُ عقنودي: ألمٌ عَصَبِي شَقِيقي.

- **congestive h.** صداعُ اِحْتِقَانِي. صداع يتولد عن احتقان الرأس أو فرط تبيغه.

- **cough h.** صداعُ السَّعال. صداع وخزي يتولد عن السعال الذي يشد على الأنسجة الحساسة للآلم.

- **dynamite h.** صداعُ المُنْفَجِرَات. الصداع الشديد الذي يصيب الأشخاص الذين يستعملون المتفجرات.

- **exertional h.** صداعُ الإرهاق. صداع يتلو الإرهاق المولد من كثرة الحركات الشديدة ولا يدوم طويلاً.

- **functional h.** صداعُ وَظِيفِي. صداع يتولد عن التوتر العاطفي أو عن أي من الاضطرابات العاطفية الأخرى.

- **helmet h.** صداعُ حُوذِي. صداع يصيب النصف الأعلى من الرأس.

- **histamine h., Horton's h. (=migrainous-neuralgia)** ألمٌ عَصَبِي شَقِيقي.

- **hyperemic h. (=congestive h.)** صداعُ اِحْتِقَانِي.

- **lumbar puncture h.** صداعُ البَزَلِ القَطْنِي. صداع يحدث عند انتصاب الجسم يزول عند الاستلقاء يتولد بعد البزل القصي بسبب هبوط الضغط داخل القحف لتسرب السائل الدماغي النخاعي عن طريق إبرة البزل.

- **migraine h. (=migraine)** الشَّقِيقة.

- **miners' h.** صداعُ عمالِ المَنَاجِم. الصداع الذي يصيب العمال في المناجم بسبب الغازات المولدة عن انفجار النتروغلسيرين فيها.

- **Monday morning h.** صداعُ صَبَاحِ الإِثْنين. صداع يطلق على شكوى المتمارضين أو المصابين بالسكر المعلق.

- **organic h.** صداعُ عُضْوِي. صداع يتولد عن آفة عضوية في داخل القحف.

- **postcoital h.** الصداعُ التالي للجماع: صداع الجماع. صداع يحدث أثناء الجماع أو بعده ويصيب الذكور في الغالب وقد يدوم لعدة ساعات.

- **postspinal h. (=lumbar puncture h.)** الصداعُ التالي للبَزَلِ.

- **puncture h. (=lumbar puncture h.)** الصداعُ التالي للبَزَلِ.

- **pyrexial h.** صداعُ الحُمى. الصداع الذي يتولد عن الحمى.

- **reflex h.** صداعُ اِنْعَاسِي. صداع يترافق مع مرض بعض الأعضاء كالمعدة أو العين.

- **rhinogenous h.** صداعُ أنْفِي المَنَشَأ. صداع يتولد عن مرض في الأنف.

- **sick h. (=migraine)** صداعُ مَرَضِي؛ الشَّقِيقة.

- **spinal h. (=lumbar puncture h.)** الصداعُ التالي للبَزَلِ القَطْنِي.

- **symptomatic h. (=reflex h.)** صداع أعراضي؛ صداعُ اِنْعَاسِي.

- **tension h.** صداعُ التَوَتُّر. صداع يتولد عن العمل المرهق الطويل أو الإجهاد العاطفي أو كليهما والذي يؤثر بصورة خاصة على المنطقة القذالية

- **toxic h.** صداعُ تَسَمِّي. صداع يتولد عن التسمم العام في الجسم.

- **vacuum h.** صداعُ الفَرَاغ. صداع يتولد عن انسداد مخرج الجيب الجبهي.

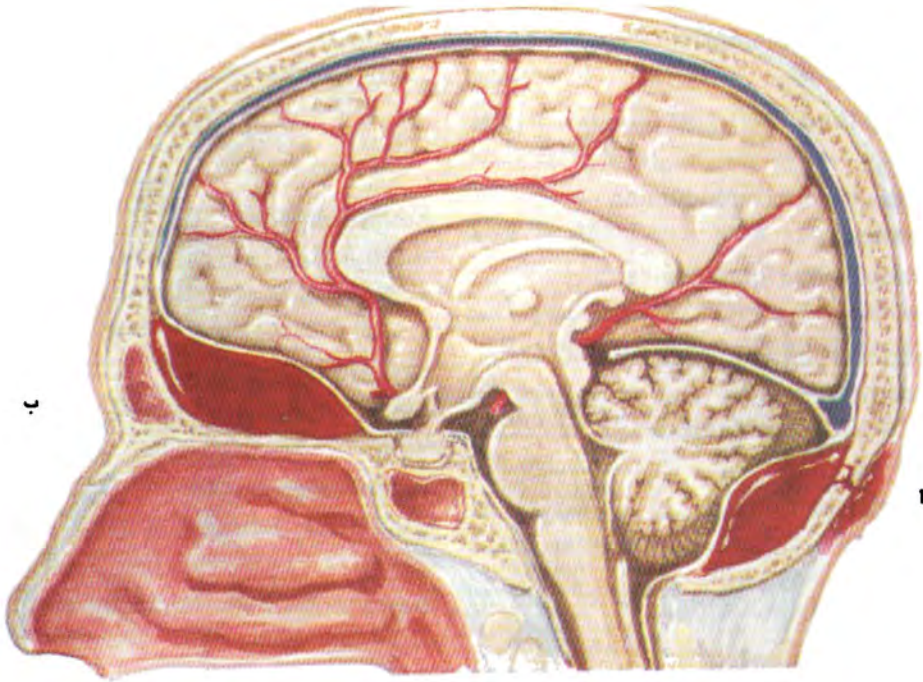
- **vasomotor h. (=migrainous neuralgia=cluster h.)** صداع وعائي حركي؛ ألمٌ عَصَبِي شَقِيقي.

**hearing** سَمْع. حس إدراك الأصوات.

- **color h. (=chromesthesia)** سَمْعٌ لَوْنِي.

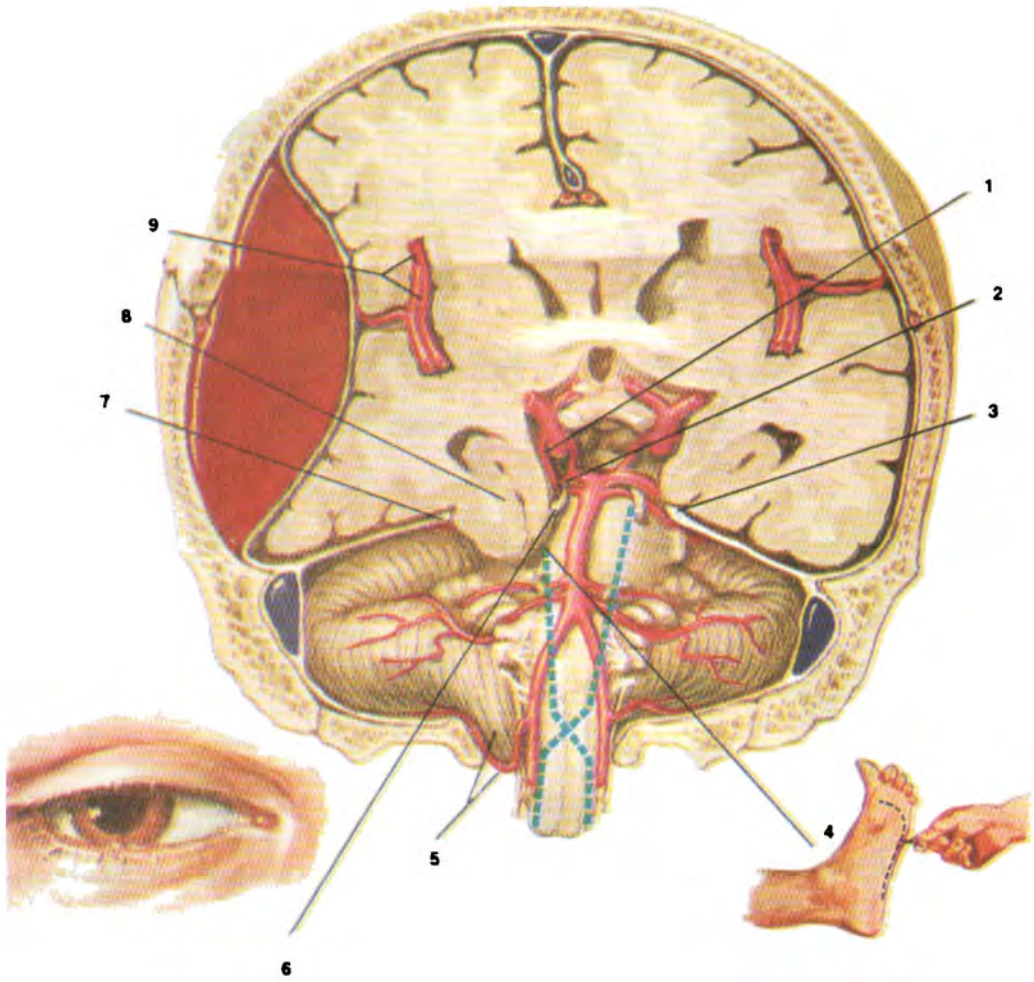


- حسُّ لوني. ارتباط بعض الإحساسات الوهمية لبعض الألوان مع الإحساسات السمعية أو الذوقية أو الشمية الحقيقية.
- visual h. (lip reading) سمع إبصاري؛ قِراءَةُ الشِّفاه.
- hearing loss فَقْدَانُ السَّمْعِ؛ صَمَمٌ. فقدان السمع الجزئي أو الكلي.
- conductive h.l. (= conduction deafness) صَمَمٌ توصيلي.
- paradoxical h.l. (= paradoxical deafness) صَمَمٌ توصيلي؛ صَمَمٌ النَّاقِلِيَّة.
- hebephrenia (= hebephrenic schizophrenia) فَئِدٌ؛ فَصَامٌ سَادَجٌ. مرض عقلي يتصف بتصرفات عاطفية بدائية كالضحك أو البكاء أو السلوك الشاذ.
- helicotrema ثُقْبُ القَوْقَعَةِ. ممر يصل سقالة الطلبة بسقالة الدهليز عند قمة القوقعة.
- hemalgia أَلَمٌ شِقْيِي. ألم في جهة واحدة من الجسم.
- hematoencephalon نَزَفٌ دِمَاعِي. نزف في الدماغ أو حوالبه.
- hematoma وَرَمٌ دَمَوِيٌّ. تجمع موضعي للدم وعادة ما يكون متخثراً في عضو أو حيز أو نسيج أو بنية بسبب انفجار أحد الأوعية الدموية.
- epidural h. وَرَمٌ دَمَوِيٌّ فَوْقَ الجَافِيَّة. تجمع دموي متخثر في الحيز فوق الجافية بسبب تخريب الشريان السحائي الوسطي مما يولد ضغطاً على الجافية وعلى الدماغ نفسه وقد ينفثق خلال الخيمة ويؤدي إلى الوفاة إذا لم يزال مبكراً.
- extradural h. (= epidural h.) وَرَمٌ دَمَوِيٌّ خَارِجَ الجَافِيَّة.
- intracerebral h. وَرَمٌ دَمَوِيٌّ دَاخِلَ الدِّمَاعِ. تجمع دموي داخل الدماغ قد يؤدي إلى الموت وذلك حسب حجمه وموقعه في الدماغ.
- intracranial h. وَرَمٌ دَمَوِيٌّ دَاخِلَ القَافِ. ورم دموي داخل أي منطقة في القحف.
- subdural h. وَرَمٌ دَمَوِيٌّ تَحْتَ الجَافِيَّة. ورم دموي في الحيز تحت الجافية يتكون في الحالات الحادة الناتجة عن رضح الدماغ من مزيج من الدم والسائل الدماغي النخاعي فيؤدي إلى انضغاط الدماغ. أما في الحالات المزمنة فيكون الورم مكوناً من الدم فقط ويتولد عادة نتيجة انقطاع أحد الأوردة عند إصابات الرأس المغلقة ويتكون النزف تدريجياً فيؤدي بعد فترة إلى الصداع والذهول والشلل النصفي في الجهة المعاكسة يتبعه توسع الحدقة وهذه علامة من علامات الانفتاق في الخيمة.
- hematomyelia نَزَفٌ فِي دَاخِلِ النُّخَاعِ الشُّوكِي وعادة ما يكون في مادته السنجابية وينتج غالباً عن رضح النخاع ويتصف بشلل رخو مع اضطرابات حسية واسعة.
- hematomyelitis التَّهَابُ النُّخَاعِ الدُّمِّي. التهاب النخاع الشوكي مع انصباب دموي في داخله.
- hematomyelopore تَقْنِي النُّخَاعِ النُّزْفِي. مرض يتسبب بتوليد أقبية في داخل النخاع بسبب النزف المولد فيه.
- hematophobia (= hemophobia) رَهَابٌ الدَّم.
- hemiageusia فَقْدَانُ الذُّوقِ الشَّقْيِي. فقدان حس الذوق في أحد نصفي اللسان.
- hemialgia أَلَمٌ شِقْيِي. ألم في أحد نصفي الجسم.
- hemiamyosthenia وَهَنٌ عَضَلِيٌّ شِقْيِي. وهن عضلي في أحد نصفي الجسم.
- hemianacusia صَمَمٌ أَحَادِي؛ صَمَمٌ شِقْيِي. صمم في إحدى الأذنين.
- hemianalgesia تَسْكِينٌ شِقْيِي. تسكين في أحد نصفي الجسم.
- hemianecephaly لا دِمَاعِيَّة شِقْيِيَّة. غياب أحد نصفي الدماغ خلقياً.
- hemianesthesia خَدَرٌ شِقْيِي. خدر يصيب أحد نصفي الجسم.
- alternate h. (= h. cruciata) خَدَرٌ شِقْيِي تبادلي.
- cerebral h. خَدَرٌ شِقْيِيٌّ مُخِّي. خدر شقي ينتج عن إصابة المحفظة الداخلية للنواة العنسية.



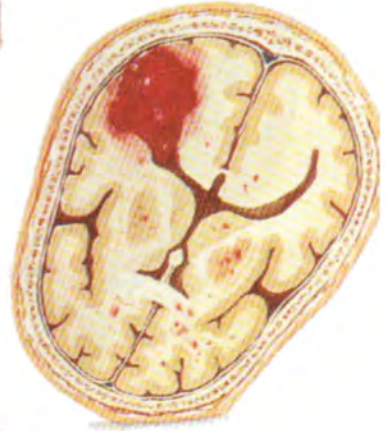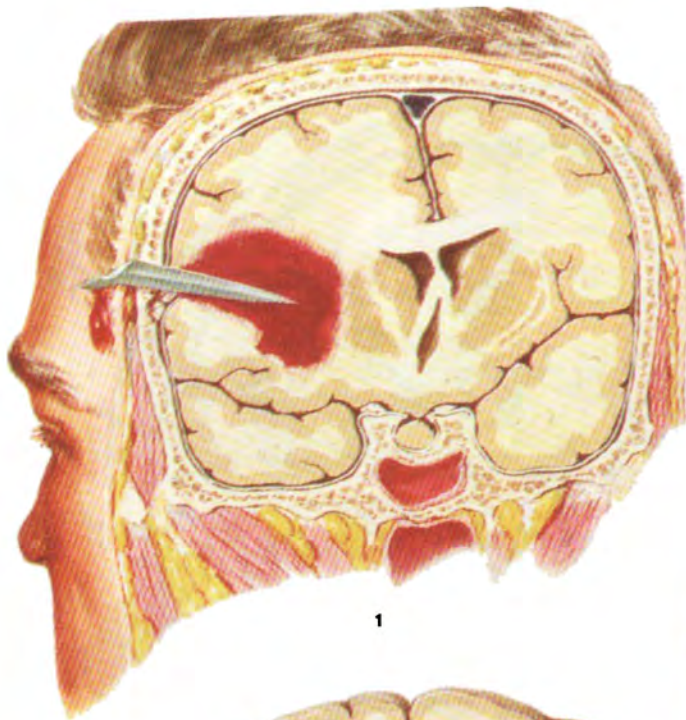
#### hematoma, epidural

صورة تبين بعض الأورام الدموية حوالي الدماغ:  
1 - ورم دموي في الحفرة الخلفية: ورم دموي يتولد من الإصابات أو الكسور القفوية مما يسبب خلل القياس ونقص التوتر والرنح وأحياناً وذمة الحليمة البصرية والسبات المترقي.  
ب - ورم دموي تحت الجبهي: ورم يولد الصداع خلف الحجاجي وضعف الافتهام والتفكير وضعف الذاكرة والتوهان المتقطع.

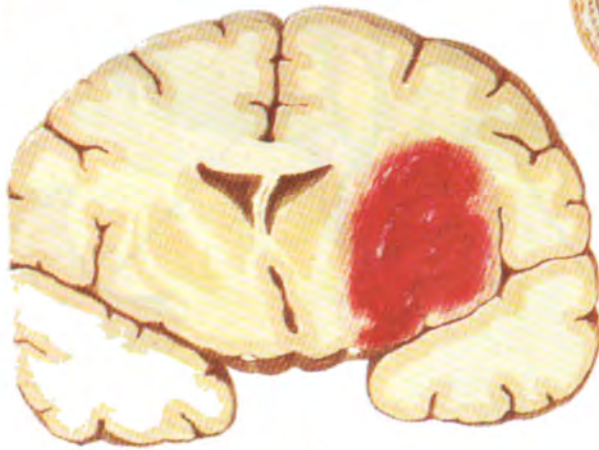


#### hematoma, epidural

ورم دموي فوق الجافية في الناحية الصدغية الجدارية: (1) انخساف شريان المشيمية الأمامي (2) انضغاط الشريان المخي الخلفي (3) انزياح جذع الدماغ للجهة المعاكسة وانضغاط الخيمة (4) انضغاط السبل القشرية النخاعية والسبل المرافقة الأخرى الذي يؤدي إلى خزل شقي بالنصف المقابل مع فرط المنعكسية الوترية وعلامة بابنسكي الموجبة (5) انفتاق اللوزة المخيخية مع انخساف الشريان المخيخي السفلي الخلفي (6) انضغاط العصب القحفي الثالث الذي يؤدي إلى توسع الحدقة والأطراف وشلل العصب الثالث (7) انفتاق الفص الصدغي إلى تحت الخيمة المخيخية (8) انزياح الأوعية المخية ونقطة سلفيان للجهة الإنسية.

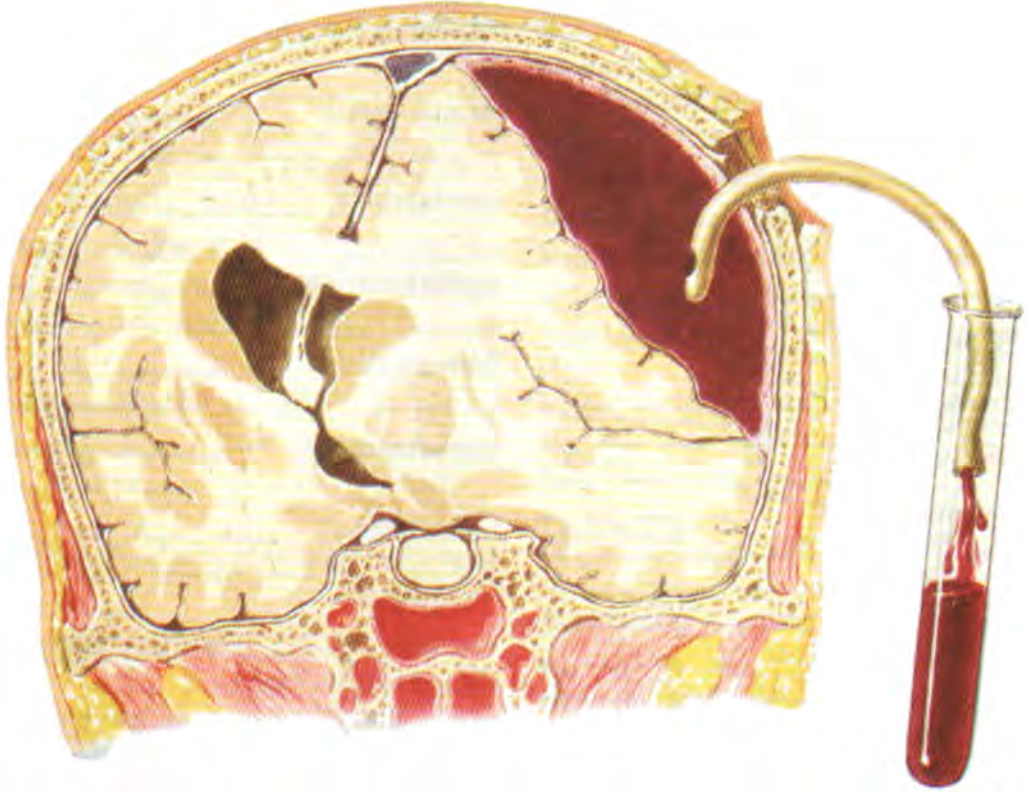


↑  
الصدمة



**hematoma, Intracerebral**

- نزف داخل المخ يولد أوراماً دموية فيه، وهي تتولد  
(1) بالإصابة المباشرة.  
(2) بالاصطدام أو برجع الضربة.  
(3) بالنزف «التلقائي» بسبب امراض الشرايين او الدم.



hematoma, subdural

نزح الورم الدموي من تحت الجافية. لاحظ انزياح المخ والبطينات إلى الجهة المعاكسة.

- **crossed h. (=h. cruciata)**

خَدْرٌ شِقْيِي مُتَصَالِبٌ.

- **h. cruciata**

خَدْرٌ شِقْيِي مُتَصَالِبٌ. فقدان الحس من إحدى جهتي الوجه مع فقدان حسي الألم والحرارة على الجهة المعاكسة من الجسم ويتولد عن آفة وحشية في الجسر أو البصلة (النخاع المستطيل) تصيب الجذر الحسي لثلاثي التوائم والسبيل النخاعي المهادي.

- **mesencephalic h., pontile h.**

خَدْرٌ شِقْيِي دِمَاغِي مُتَوَسِطِي؛ خَدْرٌ شِقْيِي جِسْرِي. الخدر الشقي الذي يتولد عن إصابة الجسر أو الدماغ المتوسط.

- **spinal h.**

خَدْرٌ شِقْيِي نَخَاعِي. الخدر الشقي الذي يتسبب عن إصابة النخاع الشوكي.

**hemianopia**

عَمَى شِقْيِي. نقص الإبصار

أو العمى التام في نصف الساحة البصرية لإحدى العينين أو لكليهما وقد تستعمل للدلالة على العمّة في إحدى نصفي الساحة البصرية أو في كليهما.

- **absolute h.**

عَمَى شِقْيِي مُطْلَق. عمى كامل

للضوء واللون والشكل في نصف الساحة البصرية.

- **altitudinal h. (=horizontal h.)**

عَمَى شِقْيِي أَفْقِي. عمى كامل في نصف الساحة البصرية العلوية

أو السفلية.

- **bilateral h.**

عَمَى شِقْيِي بِالْجِهَتَيْنِ. عمى شقي

بالعينين.

- **binasal h.**

عَمَى شِقْيِي بِالْأَنْفَيْتَيْنِ. عمى

شقي بنصفي الساحة البصرية الأنفيتين.

- **binocular h. (=bilateral h.)** عَمَى شِقَائِي بِالْجِهَتَيْنِ.
- **bitemporal h.** عَمَى شِقَائِي بِالصُّدْغَتَيْنِ. عمى شقي بنصفي الساحة البصرية الصدغيتين.
- **complete h.** عَمَى شِقَائِي تَامًا. عمى شقي يصيب نصفي الساحة البصرية لكنتا العينين.
- **congruous h.** عَمَى شِقَائِي مُتَطَابِقًا. عمى شقي مماثل حيث يكون العيب في نصفي الساحة البصرية للعينين المتناظرتين في الشكل والموقع والحجم والشدة.
- **crossed h.** عَمَى شِقَائِي مُتَصَالِبًا. عمى شقي أفقي يصيب نصف الساحة البصرية العلوية لإحدى العينين والنصف السفلي للعين الثانية.
- **heteronymous h.** عَمَى شِقَائِي مُغَايِرًا. عمى شقي يصيب نصفين متعاكسين من الساحتين البصريتين للعينين فيصيب مثلاً النصف الأيسر لإحدهما والنصف الأيمن للثانية.
- **homonymous h.** عَمَى شِقَائِي مُمَائِلًا. عمى شقي يصيب نفس نصف الساحة البصرية لكل من العينين إما النصف الأيمن أو الأيسر لكل منهما.
- **incomplete h.** عَمَى شِقَائِي نَاقِصًا. عمى شقي يصيب أقل من نصف الساحة البصرية.
- **Incongruous h.** عَمَى شِقَائِي غَيْر مُتَطَابِقًا. عمى شقي مماثل ولكن العيب في أحد الشقين لا يشابه عيب الشق الثاني إما بالموقع أو بالسعة أو بالشدة.
- **lateral h. (=homonymous h.)** عَمَى شِقَائِي وَحْشِيًّا. عمى شقي مماثل.
- **nasal h.** عَمَى شِقَائِي أَنْفِيًّا. عمى شقي في النصفين الأنفيين للساحتين البصريتين.
- **quadrant h., quadrant h. (=quadrantanopia)** عَمَى شِقَائِي رُبْعِيًّا.
- **relative h.** عَمَى شِقَائِي نِسْبِيًّا. عمى شقي للألوان أو للشكل مع الاحتفاظ بالإبصار للضوء.
- **temporal h.** عَمَى شِقَائِي صُدْغِيًّا. عمى شقي في النصفين الصدغيين للساحتين البصريتين.
- **unilateral h.** عَمَى شِقَائِي بِأَحَدِ الْجَانِبَيْنِ. عمى شقي في إحدى العينين فقط.
- hemianopic** أَعْمَى شِقَائِي. متعلق بالعمى الشقي أو مصاب به.

- hemianopsia (=hemianopia)** عَمَى شِقَائِي.
- hemianosmia** فَقْدُ حَسَنِ الشَّمِّ الشَّقِي؛ حُسْنَامٌ شِقَائِي. فقدان حس الشم في أحد المنخرين.
- hemiapraxia** تَعَدُّرُ الأَدَاءِ الشَّقِي. لا أدائية تصيب إحدى جهتي الجسم.
- hemiasynergia** فَقْدُ التَّأَزُرِ الشَّقِي. لا تأزرية في إحدى جهتي الجسم.
- hemiataxia** زَنْحٌ شِقَائِي. رنح يصيب إحدى جهتي الجسم.
- hemiathetosis** كَنْعٌ شِقَائِي. كنع يصيب إحدى جهتي الجسم.
- hemiatrophy** ضُمُورٌ شِقَائِي. ضمور يصيب إحدى جهتي الجسم أو نصف أحد الأعضاء أو الأجزاء.
- **facial h.** ضُمُورٌ شِقَائِي وَجْهِي. ضمور أحد نصفي الوجه والذي يكون مترقياً أحياناً ولا يعرف له سبب واضح.
- **progressive lingual h.** ضُمُورٌ شِقَائِي لِلسَّانِي. ضمور أحد نصفي اللسان الجانبيين المترقي.
- hemiballism (= hemiballismus)** زَفَنٌ شِقَائِي.
- hemiballismus** زَفَنٌ شِقَائِي. تملل حركي شديد يشمل أحد جانبي الجسم وخاصة في الطرف العلوي منه ويتولد عن إصابة مخربة لنوى الوطاء.
- hemicephalia (= hemicephalia)** إِنْعِدَامُ المَخِّ. لا مخية خلقية حيث يندم وجود المخ ومن الممكن أن توجد العقد القاعدية ولكن جذع الدماغ والمخيخ يكونان موجودين بصورة سوية.
- hemisphere (= cerebral hemisphere)** نِصْفُ كُرَّةِ المَخِّ.
- hemichorea** رَقْصٌ شِقَائِي. رقص يصيب إحدى جهتي الجسم.
- hemichromatopsia (= hemiachromatopsia)** عَمَى الأَلْوَانِ الشَّقِي. عمى ألوان يصيب نصف ساحة إحدى العينين أو نصفين متماثلين في ساحتي العينين.

**hemicortectomy** قَطْعُ نِصْفِ كُرَةِ المَخِّ. قطع نصف كرة المخ من دون العقد القاعدية كعلاج للصرع المستعصي.

**hemicrania** 1. صُدَاعُ نِصْفِيٍّ؛ الشَّقِيْقَةُ. 2. انعدام شِقِّ الدماغ. 1. صداع في إحدى جهتي الرأس. 2. الانعدام الخلفي لقسم من الدماغ.

**hemicraniectomy** قَطْعُ نِصْفِ القَحْفِ. قطع نصف قَبو القحف عند الخط الناصف ومن الأمام للخلف وقلبه للجانب للكشف عن أحد نصفي كرة المخ.

**hemicraniosis** فَرْطُ تَعْظُمِ نِصْفِ القَحْفِ. فرط تعظم أحد نصفي القحف أو الوجه مع إصابة الدماغ والذي قد يتولد عن الورم البطاني (ورم بطانة) للجافية.

**hemicraniotomy (hemicraniectomy)** قَطْعُ نِصْفِ القَحْفِ.

**hemidecortication** تَقْشِيرُ نِصْفِ المَخِّ. إزالة نصف القشرة المخية.

**hemidysergia** فُقد التآزر الشَّقِيْقِي. خلل حركي في أحد جانبي الجسم.

**hemidysesthesia** خَلَلُ الإحْسَاسِ الشَّقِيْقِي. خلل الإحساس في أحد جانبي الجسم.

**hemidystrophy** حَثَلُ شِقِيْقِي. عدم تساوي تنامي جهتي الجسم.

**hemiepilepsy** صَرْعُ شِقِيْقِي. صرع يصيب إحدى جهتي الجسم فقط.

**hemigeusia** تَذَوُّقُ نِصْفِيٍّ. وجود حس الذوق في جهة واحدة من اللسان.

**hemihypalgesia** نَقْصُ حِسِّ الألمِ الشَّقِيْقِي. نقص الحساسية للألم في إحدى جهتي الجسم فقط.

**hemihyperesthesia** فَرْطُ الحِسِّ الشَّقِيْقِي. فرط التحسس الشاذ في إحدى جهتي الجسم فقط.

**hemihyperidrosis** فَرْطُ التَعَرُّقِ الشَّقِيْقِي. فرط التعرق الشاذ في إحدى جهتي الجسم فقط.

**hemihypermetria** فَرْطُ القِيَاسِ الشَّقِيْقِي. فرط القياس في جهة واحدة من الجسم.

**hemihypertonia** فَرْطُ التَوَثُّرِ الشَّقِيْقِي. فرط التوتر في جهة واحدة من الجسم.

**hemihyesthesia** نَقْصُ الحِسِّ الشَّقِيْقِي. نقص الحس الشاذ في إحدى جهتي الجسم.

**hemihypoesthesia (= hemihypesthesia)** نَقْصُ الحِسِّ الشَّقِيْقِي.

**hemihypometria** نَقْصُ القِيَاسِ الشَّقِيْقِي. نقص القياس في جهة واحدة من الجسم.

**hemihypotonia** نَقْصُ التَوَثُّرِ الشَّقِيْقِي. نقص التوتر في إحدى جهتي الجسم.

**hemilaminectomy** إِسْتِنْصَالُ نِصْفِ الصَّفِيْحَةِ الفَقْرِيَّةِ. استئصال نصف الصفيحة الفقرية من إحدى جهتي الفقرة.

**hemilateral** نِصْفِيٌّ جَانِبِيٍّ. يصيب أحد النصفين الجانبيين.

**hemilesion** آفَةٌ شَقِيْقَةٌ. آفة في إحدى جهتي النخاع الشوكي فقط.

**hemineurasthenia** وَهْنٌ عَصْبِيٌّ شَقِيْقِي. وهن عصبي يصيب إحدى جهتي الجسم فقط.

**hemipalgia** أَلَمٌ عَيْنِيٌّ شَقِيْقِي. ألم يصيب إحدى العينين ونصف الرأس الذي على جهتها.

**hemipopia (= hemianopia)** عَمَى شَقِيْقِي.

**hemiparalysis (= hemiplegia)** شَلَلٌ شَقِيْقِي. فَالِج.

**hemiparanesthesia** خَدَرٌ شَقِيْقِيٌّ سَفْلِيٌّ. خدر النصف السفلي لإحدى جهتي الجسم.

**hemiparaplegia** شَلَلٌ شَقِيْقِيٌّ سَفْلِيٌّ. شلل النصف السفلي لإحدى جهتي الجسم.

**hemiparesis** خَزَلٌ شَقِيْقِيٌّ. وهن عضلي أو شلل جزئي يصيب إحدى جهتي الجسم.

**hemiparesthesia** مَدَلٌّ شَقِيْقِيٌّ. شذوذ حسي في إحدى جهتي الجسم.

**hemiparetic** خَزَلِيٌّ شَقِيْقِيٌّ. منسوب إلى الخزل الشقي أو مصاب به.

**hemiparkinsonism** بَارْكَنْسُونِيَّةٌ شَقِيْقَةٌ. باركنسونية تصيب إحدى جهتي الجسم فقط.

- hemiplegia** فالج؛ شلل شقي. شلل إحدى جهتي الجسم.
- **h. alternans hypoglossica** فالج تحت اللساني المقابل. فالج مع آفة العصب تحت اللساني في الجهة المقابلة.
- **alternate h.** فالج متناوب. شلل يصيب أحد أقسام الجسم في إحدى جهتيه وقسماً آخر منه في الجهة المقابلة.
- **alternating oculomotor h. (= Weber's syndrome)** الشلل النصفي المتصالب لمحرك العين.
- **ascending h.** فالج متسلق. شلل متسلق في أحد نصفي الجسم.
- **capsular h.** فالج محطبي. فالج ينتج عن آفة المحفظة الداخلية.
- **cerebral h.** فالج دماغي. فالج يتسبب عن آفة دماغية.
- **contralateral h.** فالج مقابل. فالج في جهة الجسم المقابلة لجهة الآفة الدماغية التي تسببه.
- **crossed h. (= alternate h.)** فالج متصالب.
- **h. cruciata (= alternate h.)** فالج متصالب.
- **facial h.** شلل وجهي شقي. شلل في أحد نصفي الوجه مع عدم إصابة الجسم بأي شلل.



hemiplegia

حالة فالج (شلل نصفي). يشاهد المريض يسير مع عدم حركة الذراع المصاب الذي يبقى قريباً من الجسم وهو منتن جزئياً عند العرفق.

- **faciobrachial h.** شلل وجهي عضدي شقي. شلل يصيب أحد نصفي الوجه والذراع العلوي بنفس الجهة من الجسم.
- **faciolingual** شلل وجهي لساني شقي. شلل نصف الوجه واللسان.
- **flaccid h.** فالج رخو. فالج مع فقدان توتر العضلات المشلولة وفقدان المنعكس الوترية فيها.
- **infantile h.** فالج طفلي. فالج يصيب الولدان ويتسبب عن نزيف أو خثار دماغي يحدث أثناء الولادة أو قبلها.
- **puerperal h.** فالج نفاسي. فالج يصيب النساء بعد الولادة مباشرة.
- **spastic h.** فالج تشنجي. فالج مع فرط توتر العضلات المشلولة وزيادة المنعكسات الوترية فيها.
- **spinal h.** فالج نخاعي. فالج يتولد نتيجة آفة في النخاع الشوكي.
- **Wernicke-Mann h.** فالج فزنيكة - مان. شلل شقي جزئي في أطراف إحدى جهتي الجسم.
1. فالجني 2. مفلوج. متعلق **hemiplegic** بالفالج أو مصاب به.
- hemirachischisis** انشقاق السيساء النصفية. انشقاق السيساء من دون تدلي النخاع الشوكي منه.

**hemiscotosis (= hemianopia)** عمى شقي.

**hemiseptum** نصف الحاجز. نصف أي حاجز خصوصاً الحاجز الشفاف للدماغ.

- **h. cerebri** نصف حاجز الدماغ. النصف الوحشي للحاجز الشفاف للدماغ.

**hemispasm** تشنج شقي. تشنج في إحدى جهتي الجسم فقط.

**hemisphere** نصف الكرة. نصف أية كرة وخصوصاً نصف الكرة المخية أو نصف الكرة المخية.

- **cerebellar h.** نصف الكرة المخية. قسم المخيخ على جانب دودته.

- **cerebral h.** نصف الكرة المخية. أي من نصفي كرة المخ المفصولين عن بعضهما في الوسط بالشق



- المخي الطولاني ويحوي تجويف البطين الجانبي وتغطيه طبقة من المادة السنجابية وهي قشرته ويكون نصفاً كرة المخ أكبر قسم من دماغ الإنسان.
- dominant h.** - نصفُ الكُرّة السائد. نصف كرة المخ المتخصص أكثر من النصف الثاني في تنسيق الحواس والسيطرة على الكثير من وظائف الجسم مثل اللغة والكلام وتفضيل العمل بأحد الأعضاء المزدوجة كاليدين في الحركات الإرادية. ومثال ذلك نصف كرة المخ الأيسر في الأشخاص الأيمنيين الذين يفضلون استعمال يدهم اليمنى كما يهيمن النصف الأيسر على وظيفة الكلام عند هؤلاء الأشخاص.
- hemispherectomy** - إِسْتِنْصَالُ نِصْفِ الكُرّة. قطع نصف كرة المخ.
- hemithermoanesthesia** - فُقْدَانُ حِسِّ الحَرَارَةِ الشَّقِيّ. فقدان حس الحرارة في إحدى جهتي الجسم.
- hemitonia (= hemihypertonia)** - فَرْطُ التَوَثُّرِ الشَّقِيّ. رعاش شَقِيّ. رعاش في إحدى جهتي الجسم فقط.
- hemivagotomy** - عَليّة أَحَدِ المُبْهَمِينَ. فرط استثارية العصب المبهم في إحدى جهتي الجسم.
- hemorrhage** - نَزْفٌ. تسرب الدم من أحد الأوعية.
- brain h.** - نَزْفٌ دِمَاغِيّ. نزف إلى داخل بنية الدماغ.
- cerebral h.** - نَزْفٌ مُخِيّ. نزف إلى داخل المخ.
- epidural h. (= extradural h.)** - نَزْفٌ خَارِجِ الجَافِيّة. نزف خارج الجافية.
- extradural h.** - نَزْفٌ خَارِجِ الجَافِيّة. نزف داخل القحف في الحيز خارج الجافية.
- intracerebral h.** - نَزْفٌ دَاخِلِ المُخ. نزف في داخل المخ.
- Intramedullary h. (= hematomyelia)** - نَزْفٌ نُخَاعِيّ. نزف تحت العُنْكَبُوتِيّة.
- subarachnoid h.** - نَزْفٌ دَاخِلِ القحف في الحيز تحت العنكبوتية.
- subdural h.** - نَزْفٌ تَحْتَ الجَافِيّة. نزف مخي في الحيز تحت الجافية.
- hepatalgia** - أَلَمٌ كَبِدِيّ. ألم الكبد.
- hepatolenticular** - كَبِدِيّ عَدَسِيّ. نسبة إلى الكبد والنواة العدسية.
- hereditary** - وِراثِيّ. ما ينقل جينياً من الوالدين للأبناء.
- heredity** - وِراثة. انتقال الصفات والخِلات من الوالدين للأبناء.
- autosomic h.** - وِراثة جَسَدِيّة. وراثة الصفات والخِلات بالجينات الموجودة في الصبغيات الجسدية.
- sex linked h.** - وِراثة مُرْتَبِطَةٌ بِالْجِنْس. انتقال الصفات والخِلات بواسطة الجينات الموجودة في الصبغي الجنسي.
- x-linked h.** - وِراثة مُرْتَبِطَةٌ بِأَكْس. وراثة مرتبطة بالجنس تنتقل بواسطة الجينات الموجودة في الصبغي أكس.
- heredoataxia** - زَنْجٌ وِراثِيّ. رنج ينتقل بالوراثة.
- heredodegeneration** - تَنْكُسٌ وِراثِيّ. تنكس ينتقل وراثياً بسبب مرض وراثي.
- heredopathia atactica polyneuriformis (= Refsum's disease)** - اعتلالٌ وِراثِيّ رنحي عصبي متعدّد.
- hermaphrodite** - حُنْثِيّ. (ج: حُنْثَاي) شخص يتصف بالخنوثة.
- hermaphroditism** - حُنْوثَة. حالة تتصف بوجود أعضاء تناسلية ذكرية وأنثوية لدى الشخص ومن الممكن أن تكون خنوثة حقيقية أو أن تكون خنوثة كاذبة حيث تظهر أعضاء أحد الجنسين أكثر وضوحاً من أعضاء الجنس الآخر.
- hernia** - فَتَقٌ. (ج: فُتُوق). بروز عروة أو جزء من عضو أو نسيج خلال فتحة شاذة في الجسم.
- brain h.** - فَتَقٌ دِمَاغِيّ. تبارز جزء من الدماغ خلال فتحة شاذة أو عيب في القحف (كما يحدث بعد عملية استئصال ورم الدماغ) أو خلال منجل المخ أو خيمة المخيخ أو خلال تلمة الخيمة أو الثقبية العظمى.
- cerebral h. (= brain h.)** - فَتَقٌ دِمَاغِيّ.
- herniation** - إِنْفِطَاقٌ. توليد الفتق.
- caudal transtentorial h.** - إِنْفِطَاقٌ دَنْبِيّ جَلال.

- عَيْنِي. حلا منطقي يصيب فرع العصب العيني من العصب ثلاثي التوائم ويتصف بطفح جلدي حويصلي على قاعدة حمامية على طول مسار العصب المصاب ويسببه ذلك ألم راح مع التهاب الملتحمة وأحياناً التهاب القرنية والصلبة أو القرنية والهدابى وشلل عضلات خارج العين والأطراف وتوسع الحدقة.
- herpesencephalitis (= herpes encephalitis)** **التهابُ الدُمَاجِ الهربسي (الحلثي).**
- herpetophobia** **رُهَابُ الرُّوَاخِف. الخوف من الزواحف والبرمائيات.**
- hersage** **تَمَشِيطُ العَصَب. تفريق الألياف العصبية للعصب المحيطي بشطر أعمادها وفصل الألياف عن بعضها في المنطقة المصابة من العصب.**
- heteresthesia** **تَبَايُنُ الحِس. تباين درجة الحس في المناطق المتجاورة من الجلد على سطح الجسم.**
- heteroganglionic** **رَابِطُ العُقَد. ما يربط مختلف العقد الودية.**
- heterolalia (= heterophasia)** **كَلَامٌ مُغَايِر. كَلَامٌ مُغَايِر. النطق بكلمات غير التي يقصدها المتكلم.**
- heterophasia (= heterophasia)** **كَلَامٌ مُغَايِر.**
- heterophemia (= heterophasia)** **كَلَامٌ مُغَايِر.**
- heterosexuality** **إِشْتِهَاءُ المُغَايِر. انجذاب جنسي نحو الجنس المغاير.**
- heterosmia** **شَمٌّ مُغَايِر. حالة شم الروائح بخلاف رائحتها.**
- heterotopia** **تَوَضُّعٌ مُغَايِر. توضع شاذ لأجزاء أو أعضاء أو أنسجة في مواضع غير مواضعها الطبيعية في الجسم.**
- heterotrophia** **إِضْطِرَابُ التَغْذِيَةِ. اضطراب في تغذية الجسم.**
- hexobarbital** **هِكْسُوْبَارِبِيْتَال. دواء مسكّن يستعمل عن طريق الفم.**
- الخَيْمَة. انفتاق الدماغ بالاتجاه الذنبي خلال فرجة الخيمة.
- cingulate h.** **إِنْفِتَاقُ الحَزَامِي. انفتاق التليف الحزامي خلال منجل المخ.**
- disk h.** **إِنْفِتَاقُ القُرْص. انفتاق النواة اللبية للقرص بين الفقار خلال الحلقة اللببية للقرص.**
- foraminal h.** **إِنْفِتَاقٌ تُقْبِي. انفتاق خلال فتحة تشريحية مثل انفتاق اللوزة المخيخية خلال الثقبية العظمى أو انزياح السويقة المخية بالاتجاه الراسي خلال تلمة الخيمة.**
- h. of intervertebral disk (= disk h.)** **إِنْفِتَاقُ القُرْص.**
- rostral transtentorial h.** **إِنْفِتَاقٌ مُنْقَارِي. خلال الخَيْمَة. بروز جزئي للنص الصدغي خلال تلمة الخيمة بسبب زيادة الضغط فوق الخيمة أثناء الولادة.**
- subfalcial h.** **إِنْفِتَاقٌ تَحْتَ المِنْجَل. انفتاق الجهة الإنسية لنصف كرة المخ تحت الحافة السفلية لمنجل المخ.**
- tonsillar h.** **إِنْفِتَاقُ اللُّوْزَة. بروز لوزة المخيخ خلال الثقبية العظمى وزيادة الضغط على النخاع المستطيل (البصلة).**
- transtentorial h.** **إِنْفِتَاقٌ جَلَالُ الخَيْمَة. انزياح بعض البنيات الدماغية الإنسية للأسفل خلال تلمة الخيمة بسبب ضغط الكتلة فوق الخيمة على البنيات الواقعة أسفل منها وحتى على جذع الدماغ.**
- uncal h. (= transtentorial h.)** **إِنْفِتَاقُ الشُّص. (h. transtentorial).**

**herpes** **هربس؛ حَلَا. مرض جلدي التهابي يولده فيروس الهربس (الحلأ) يتصف بتكوين مجموعات من الحويصلات الصغيرة.**

**- h. zoster** **هربس نطاقي؛ حَلَا نطاقي. حلا عدواني حاد يتحدد ذاتياً يسببه فيروس خاص ويصيب العقد الحسية ومناطق تعصيبها ويتصف بالم عصبى شديد على طول منطقة توزيع العصب المصاب مع مجموعات من الحويصلات الصغيرة المكسدة فوق منطقة القطاع الجلدي الذي يناسب العصب المصاب وعادة ما يصيب قطاعاً جلدياً واحداً أو بضعة قطاعات وفي جهة واحدة من الجسم ومن الممكن أن يبقى الألم العصبى إلى ما بعد زوال المرض.**

**- h.zoster ophthalmicus** **هربس نطاقي**

**hiatus** فُرْجَة. هوة أو فتحة أو فلع.

- neural h. الفُرْجَة العَصَبِيَّة. فتحة في الانبوب العصبي اثناء مرحلة انفلاقه في الجنين.

**hiccup (= hiccup)** فُواق.

**hiccup** فُواق. تقلص تشنجي لإرادي للحجاب الحاجز يولد بداية تنفسية سرعان ما تثبط بصورة فجائية بانسداد المزمار مولداً الصوت الخاص بالفواق.

**hillock** بُرُوز. ارتفاع صغير من بنية أو عضو.

- axon h. سُرَّة المِخْوَار. التوسيع المخروطي للمحوار عند نقطة اتصاله بجسم العصبون.

**hilum** نَقِير. انخساف أو وهدة في أحد الأعضاء يدخل أو يخرج من خلالها عصبه وأوعيته.

- h. of caudal olivary nucleus نَقِيرُ النَّوَاةِ الزَّيْتُونِيَّةِ الذَّنْبِيَّة. اللب الأبيض للنواة الزيتونية الذنبية للنخاع المستطيل (البصلة) والذي يبرز بصورة خاصة على جهتها الإنسية.

- h. of dentate nucleus نَقِيرُ النَّوَاةِ المُسَنَّنَةِ. اللب الأبيض للنواة المسننة للمخيخ.

**hindbrain (= rhombencephalon)** الدِّمَاغُ المَوْخَر.

**hippocampus** الحُصَيْن. ارتفاع مقوس من مادة سنجابية تمتد على طول قاع القرن الصدغي للبطين الجانبي. وهو يحوي سبع طبقات وهي ابتداء من ناحية البطنين: البطانة العصبية، الشكوة، الطبقة الموجهة، الطبقة الهرمية، الطبقة الشعاعية، الطبقة الجوبية ثم الطبقة الجزيئية.

- h. minor (= calcar avis) الحُصَيْن الصغير؛ مِهْمَازُ الطَّيْرِ.

**hippus (= pupillary athetosis)** كَنَعُ الحَدَقَة. التوسع والتقلص النظميان المبالغان والشاذان لبؤبؤ العين وغير المتعلقين بتغيرات شدة الضوء أو تثبيت العينين.

**hirsutism** شَعْرَانِيَّة؛ زَيْب. كثرة الشعر الشاذ عند النساء خصوصاً ذلك الذي يشبه نمط التوزيع الذكوري عند البالغين.

**histamine** هِسْتَامِين. مادة تتولد من نزع

كربوكسيل الهستيدين وتوجد في كل أنسجة الجسم وخاصة في الخلايا البدنية وخلايا الدم القعدة وتوجد بأعلى تركيز في الرئتين ولها تأثيرات عديدة في الجسم ومنها توسيع الشعيرات وتقليص معظم العضلات الملساء وتحفيز الإفرازات المعدية وتسريع القلب.

**hodoneuromere** قُسَيْمٌ عَصَبِيٌّ جَنِينِي. أحد قسيمات الجذع الجنيني مع عصبه النخاعيين وفروعهما.

**holoprosencephaly** عَدْمُ انْشِطَارِ الدِّمَاغِ المَقْدَم. عيب خلقي يترافق مع عيب تنامي منتصف الوجه.

**holorachischisis** انْشِقَاقُ النُّخَاعِ الكَامِل. انشقاق السيساء التام مع شق في كل النخاع الشوكي.

**holotonia (= holotetanus)** تَوَثُّرِيَّة شَامِلَة. تشنُّج كل عضلات الجسم.

**homalocephalus** مُسَطَّحُ الرَّأْس. شخص ذو رأس مسطح.

**homatropine** هُومَاتروپِين. مادة كيميائية مضادة للفعل الكولينيني تشبه الأتروبين في عملها ولكنها أضعف منه.

**homeostasis** الإِسْتِقْبَاب. حالة الثبات والاستقرار في حالات ووظائف الجسم السوية ويسيطر عليها الجهاز المركزي بمساعدة عملية التغذية الراجعة للوظائف المختلفة مثل ثبات درجة حرارة الجسم.

**homeothermy** ثَبَاتُ الحَرَارَة. ثبات درجة حرارة الجسم رغم التغيرات المختلفة في درجة حرارة البيئة المحيطة به.

**homoeroticism** اِشْتِهَاءُ العِمَائِل؛ جُنُوسِيَّة؛ لِسَاط. جنسانية نحو شخص آخر من نفس الجنس.

**homogenous** مُتَجَانِس. مكون من عناصر أو عوامل متشابهة ومتماثلة في كل أقسامه.

**homosexual** لِسَاطِي؛ سِحَاقِيَّة؛ جُنُوسِي. توجه الجنسانية نحو شخص آخر من نفس الجنس.

**homosexuality** انجذاب للمائل؛ لواط؛ سحاق؛ جُنُوسِيَّة. انجذاب جنسي نحو شخص آخر من نفس الجنس.

- female h. (= lesbianism) سَحَاق.

**homotype** نَمَطٌ مِرْآتِي. تناظر عكسي مع عضو مثل مثل تناظر اليدين أو القدمين.

**hormone** هُرْمُون. مادة يولدها عضو في الجسم أو بعض خلاياه ولها وظيفة تحكّمية معينة على وظائف عضو أو أعضاء أخرى في الجسم وتولده عادة إحدى الغدد الصماء ولكن قد تولد بعض أنواعه خلايا لاغذية خاصة.

**horn** قَرْن. بروز مدبب كقرون رؤوس الحيوانات أو بنيات مشابهة لها.

- h. of Ammon (= hippocampus) قَرْنُ آمُون؛ الحَصِين.

- anterior h. of lateral ventricle (= cornu frontale ventriculi lateralis) القَرْنُ الجَبْهِيّ لِلْبَطْنَيْنِ الجَانِبِيّ.

- anterior h. of spinal cord (= cornu ventrale medullae spinalis) القَرْنُ البَطْنِيّ لِلنَّخَاع.

- dorsal h. of spinal cord (= cornu dorsale medullae spinalis) القَرْنُ الظَهْرِيّ لِلنَّخَاع.

- frontal h. of lateral ventricle (= cornu frontale ventriculi lateralis) القَرْنُ الجَبْهِيّ لِلْبَطْنَيْنِ الجَانِبِيّ.

- gray h's. of spinal cord (= gray columns) الأعمدة السنجابية.

- inferior h. of lateral ventricle (= cornu temporale ventriculi lateralis) القَرْنُ الصَّدْغِيّ لِلْبَطْنَيْنِ الجَانِبِيّ.

- lateral h. of spinal cord (= cornu lateralis medullae spinalis) القَرْنُ الوَحْشِيّ لِلنَّخَاع.

- occipital h. of lateral ventricule (= cornu occipitale ventriculi lateralis) القَرْنُ القَدَالِيّ لِلْبَطْنَيْنِ الجَانِبِيّ.

- posterior h. of lateral ventricle (= cornu occipitale ventriculi lateralis) القَرْنُ القَدَالِيّ لِلْبَطْنَيْنِ الجَانِبِيّ.

- posterior h. of spinal cord (= cornu dorsalis medullae spinalis) القَرْنُ الظَهْرِيّ لِلنَّخَاع.

- temporal h. of lateral ventricle (= cornu temporalis ventriculi lateralis) القَرْنُ الصَّدْغِيّ لِلْبَطْنَيْنِ الجَانِبِيّ.

- ventral h. of spinal cord (= cornu ventralis medullae spinalis) القَرْنُ البَطْنِيّ لِلنَّخَاع.

**hydatid** عُذَارِيّ. 1. كيسة عذارية. 2. أية بنية كيسية.

- h. cyst كَيْسَةُ عُذَارِيَّة. انظر cyst.

**hydranencephaly** مَوَّةُ الرُّأْسِ اللّامُخِّيّ؛ مَوَّةُ انعدام المخ. عدم وجود نصفي كرة المخ مع امتلاء حيز الرأس الذي يشغلانه عادة بالسائل الدماغي النخاعي.

**hydrargyromania** هَوَسٌ زُهَيْقِيّ المُنْشَأ. اختلال عقلي يسببه التسمم بالزئبق.

**hydreencephalocele (= encephalocystocele)** قَيْلَةُ الدِّمَاغِ المَوْهِيَّة؛ قَيْلَةُ دِمَاغِيَّة كَيْسِيَّة.

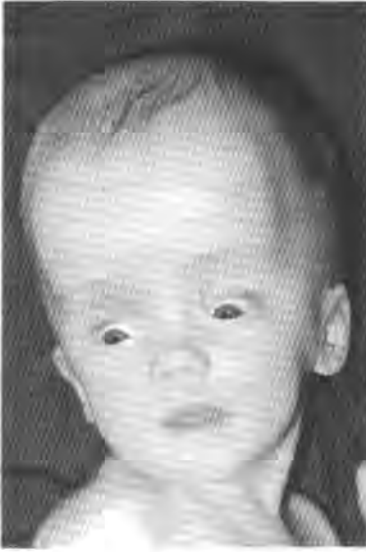**hydreencephalomeningocele** قَيْلَةُ دِمَاغِيَّة سَحَائِيَّة مَائِيَّة. بروز انفتاق خلال عيب قحفي للسحايا الممتلئة بالسائل الدماغي النخاعي وبعض المادة الدماغية.

**hydreencephalus (= hydrocephalus)** مَوَّةُ الرُّأْسِ.

**hydreencephaly (= hydrocephalus)** مَوَّةُ الرُّأْسِ.

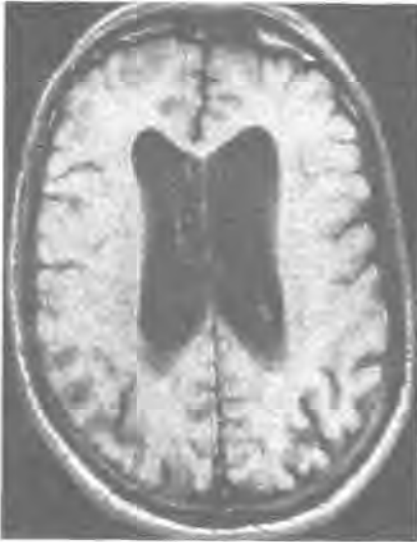**hydrocephalocele (= encephalocystocele)** قَيْلَةُ دِمَاغِيَّة كَيْسِيَّة.

**hydrocephalus** مَوَّةُ الرُّأْسِ. حالة توسع بطينات الدماغ وعادة ما يكون ذلك بسبب انسداد مجاري السائل الدماغي النخاعي والذي يترافق



hydrocephalus

موه الدماغ الطفلي يظهر تضخم راس الطفل وانحراف العينين للأسفل مع تفارق دروز الجمجمة.



hydrocephalus

موه الدماغ: مقطع محوري بالمرنان (resonator) يظهر توسع البطينين الجانبيين.

مع تجمع السائل في داخل القحف الذي يكون عادة بضغط عالٍ ولكنه قد يكون بضغط سوي. وهو

عادة ما يتصف بضخامة الرأس وبروز الجبهة وضمور الدماغ والتخلف العقلي والاختلاجات. وقد يكون المرض خلقياً أو مكتسباً مع بداية مفاجئة أو بطيئة مترقية.

**مَوْه الراس المستطرق:** communicating h. **مَوْه الراس المُتَّصِل.** موه الراس الذي لا يترافق مع انسداد مجرى السائل الدماغى النخاعي الذي يمر خارجاً من الدماغ إلى القناة النخاعية بحرية ولكنه لا يمتص فيتجمع.

**مَوْه الراس الفَرَاغِي.** h. ex vacuo موه الراس الذي يتولد ليملا الفراغ الذي ينتج عن ضمور الدماغ.

**مَوْه الراس الإنْسِدَائِي.** noncommunicating h. (= obstructive h.)

**مَوْه الراس الخفي.** normal-pressure occult h. إسوي الضغط؛ مَوْه الراس إسْوَئِي الضَّغْط الخَفِي. موه الراس الذي يتصف بالخرف والرنح ولسس البول مع وجود دليل بالتصوير الدماغى الهوائي على موه الراس وهو يتصف بضخامة البطينات المترافق مع عدم كفاءة الاحياز تحت العنكبوتية ولكن مع إسوية ضغط السائل النخاعي الشوكي. ويظهر عادة عند منتصف العمر وفي الشيخوخة.

**مَوْه الراس الإنْسِدَائِي.** obstructive h. موه الراس الذي يتولد عن انسداد مجرى السائل الدماغى النخاعي.

**مَوْه الراس الأذْنِي.** otitic h. موه الراس الذي يتولد عن انتشار التهاب الأذن الوسطى إلى داخل تجويف القحف.

**مَوْه الراس الثَّانَوِي.** secondary h. موه الراس الذي ينتج عن التهاب السحايا.

**مَوْه الراس.** hydrocephaly (= hydrocephalus)

**عَطَشٌ لِمَاء.** hydrodipsia العطش للماء.

**هَوَسٌ شرب المَاء.** hydrodipsomania نوبة صرعية تتصف بالعطش الذي لا يروى.

**قَبْلَةٌ دِمَائِيَّة كَبْسِيَّة.** hydroencephalocele (= encephalocystocele)

**hydromeningitis** التَّهَابُ السَّحَايَا المَوْهِي. التهاب السحايا مع انصباب مصلي.

**hydromeningocele** قَيْلَةٌ سَحَائِيَّةٌ مَوْهِيَّةٌ. بروز السحايا خلال عيب في القحف أو العمود الفقري مكوناً كيسة تحوي السائل الدماغي النخاعي.

**hydromicrocephaly** صِغْرُ الرَّأْسِ المَوْهِي. صغر الرأس مع كثرة السائل النخاعي الدماغي الشاذة.

**hydrophobia** 1. رُهَابُ المَاءِ 2. دَاءُ الكَلْبِ. 1. الخوف والغصص والكعام عند محاولة شرب الماء في الطور العصبي الحاد من داء الكلب والذي يتسبب عن ألم تشنج البلعوم والحنجرة 2. داء الكلب.

**hyoscyamine** هَيُوسِيَامِين. قلواني مضاد للفعل الكولينيني وذو فعل واستعمالات مشابهة للأتروبين ولكنه ذو تأثير مركزي ومحيطي أشد منه.

**hypacusia, hypacusis** (= hypoaacusis) ضَعْفُ السَّمْعِ.

**hypalgesia** نَقْصُ جِسِّ الأَلْمِ. قلة الإحساس بالألم.

**hypalgia** (= hypalgesia) نَقْصُ جِسِّ الأَلْمِ.

**hypanakinesia** (= hypokinesia) نَقْصُ الحَرَكَةِ.

**hypanakinesis** (= hypokinesia) نَقْصُ الحَرَكَةِ.

**hyperactivity** فَرْطُ النُّشَاطِ. فرط فعالية الجسم كعرض لاختلال دماغي.

**- purposeless h.** فَرْطُ النُّشَاطِ اللأَمْسَهْدَفِ. تتولد في بعض أمراض الدماغ العضوية فعالية نشطة من غير هدف الاستجابة لأبسط المنبهات.

**hyperacusis** جِدَّةُ السَّمْعِ؛ فَرْطُ السَّمْعِ. حالة تسمع فيها الأصوات عالية أي أعلى من شدتها الحقيقية.

**hyperaffectivity** فَرْطُ العَاطِفِيَّةِ. فرط الحس العاطفي لأبسط المنبهات.

**hyperalgesia** فَرْطُ التَّأَلْمِ؛ شِدَّةُ التَّأَلْمِ. فرط حساسية الألم.

**- auditory h.** فَرْطُ التَّأَلْمِ السَّمْعِيِّ. حالة التالم الشديد عند سماع الأصوات.

**- muscular h.** فَرْطُ التَّأَلْمِ العَضَلِيِّ. حالة التالم العضلي الشديد عند القيام بأبسط الحركات.

**hyperalgia** (= hyperalgesia) فَرْطُ التَّأَلْمِ.

**hyperanacinesia** (= hyperkinesia) فَرْطُ الحَرَكَةِ؛ تَحْرَاك.

**hyperanakinesia** (= hyperkinesia) فَرْطُ الحَرَكَةِ؛ تَحْرَاك.

**hyperaphia** (= tactile hyperesthesia) فَرْطُ جِسِّ اللُّمْسِ.

**hyperarousal** شِدَّةُ النِّقْطَةِ. حالة فرط التوتر النفسي والفيزيولوجي والذي يتصف بنقص التحمل للألم والأرق والتعب والتوتر العصبي.

**hypercenesthesia** فَرْطُ الإبتِهَاجِ؛ فَرْطُ الإِنْشِرَاحِ. حالة الشعور بالانشراح والبهجة المفرطة.

**hypercinesia** (= hyperkinesia) فَرْطُ الحَرَكَةِ؛ تَحْرَاك.

**hypercryalgia** فَرْطُ الحَسَّاسِيَّةِ لِلبَرْدِ. فرط حس البرد.

**hypercryesthesia** (= hypercryalg-esia) فَرْطُ الحَسَّاسِيَّةِ للبرد.

**hyperdynamia** فَرْطُ النُّشَاطِ العَضَلِيِّ. فرط الديناميكية.

**hyperenergia** فَرْطُ الطَّاقَةِ. فرط النشاط الجسمي العام أو الطاقة.

**hypererethism** فَرْطُ الهَيُوجِيَّةِ. الهيجية المفرطة.

**hyperergasia** (= hyperergia) فَرْطُ النُّشَاطِ. فرط الفعاليات الوظيفية الجسمية الشاذة.

**hyperesthesia** فَرْطُ الحَسَنِ. فرط الحس للمنبهات.

**- acoustic h.** (= hyperacusis) جِدَّةُ السَّمْعِ؛ فَرْطُ حَسِّ السَّمْعِ.

- auditory h. (= hyperacusis) حِدَّةُ السَّمْعِ؛ فَرَطُ حَسَنِ السَّمْعِ.
- cerebral h. فَرَطُ الحِسِّ المُخِّي المنشا. فرط الحس بسبب آفة مخية.
- gustatory h. (= hyperguesia) حِدَّةُ الذُّوقِ؛ فَرَطُ الذُّوقِ.
- muscular h. فَرَطُ الحِسِّ العَضَلِيِّ. فرط حس العضلات للالم وللتعب.
- olfactory h. (= hyperosmia) فَرَطُ الشَّمِّ.
- oneiric h. فَرَطُ الحِسِّ النُّومِيِّ. فرط الحس أو فرط التالم أثناء النوم أو عند الاحتلام.
- optic h. فَرَطُ الحِسِّ البَصَرِيِّ. فرط حس العين للضوء.
- tactile h. فَرَطُ الحِسِّ التَّمَسِّيِّ. فرط حس للمس.
- hyperesthetic** مُفَرَطُ الحِسِّ. منسوب لفرط الحس أو مصاب به.
- hypergenitalism (= hypergonadism)** فَرَطُ وظيفية الغدة التناسلية؛ فَرَطُ القَنْدِيَّةِ.
- hypergeusesthesia (= hypergeusia)** حِدَّةُ الذُّوقِ؛ فَرَطُ حِسِّ الذُّوقِ.
- hypergeusia** حِدَّةُ الذُّوقِ؛ فَرَطُ حِسِّ الذُّوقِ. زيادة الحساسية للذوق.
- hypergia (= hyperalgia)** نَقْصُ النَشَاطِ. قلة فعالية الجسم الشاذة.
- hypergnosis** فَرَطُ الإِدْرَاقِ. مبالغة الإدراك بحيث يوسع الشخص الفكرة إلى قصة فكرية فلسفية كما يحدث في الذهان الكبرياتي (الزور).
- hypergonadism** فَرَطُ وظيفية الغدة التناسلية؛ فَرَطُ القَنْدِيَّةِ. حالة تنتج عن أو تتصف بفرط فعالية الغدة التناسلية الشاذة مع فرط نمو الأعضاء التناسلية وتناميها المبكر.
- hyperhedonia** فَرَطُ التَلَذُّذِ. فرط السرور المرضي بالفعاليات المناسبة.
- hyperirritability** فَرَطُ الهَيُوجِيَّةِ. فرط الاستثارية المرضي والاستجابة حتى للمنبهات الضعيفة جداً.
- hyperkinesia** فَرَطُ الحَرَكَاتِ. فرط الفعاليات الحركية أو النشاط العام.
- hypermania** هُوسٌ مُفَرَطٌ. حالة هوس مفرط مع توتر حاد وتوهان وكثرة الكلام وفرط الحركة.
- hypermetria** فَرَطُ القِيَّاسِ. حالة تتصف بالحركة العضلية المفرطة التي تتعدى حدود الهدف المقصود منها.
- hypermimia** فَرَطُ الإيماءِ. كثرة الإيماء والتعابير أثناء الكلام.
- hypermnnesia** حِدَّةُ الذَّاكِرَةِ. حدة الذاكرة وتزاحم الذكريات.
- hypermnestic** حَادُ الذَّاكِرَةِ. 1. شخص حاد الذاكرة أو ما يتعلق بحدة الذاكرة 2. مفرط الفعاليات الدماغية والفكرية.
- hypermotility** فَرَطُ التَحَرُّكِ. فرط الحركة المرضي أو كثرتها كما يحدث في الجهاز الهضمي.
- hypermyotonia** فَرَطُ التَوَثُّرِ العَضَلِيِّ. فرط توتر العضلات.
- hypermyotrophy** فَرَطُ التَّنَامِي العَضَلِيِّ. فرط نمو العضلات.
- hyperorexia** فَرَطُ الشَّهِيَّةِ. زيادة الشهية الشاذة.
- hyperosmia** فَرَطُ حِسِّ الشَّمِّ. فرط حس الشم.
- hyperosphresia (= hyperosmia)** فَرَطُ حِسِّ الشَّمِّ.
- hyperostosis** فَرَطُ التَّعْظُمِ. ضخامة العظام.
- h. corticalis generalisata فَرَطُ التَّعْظُمِ القَشْرِيِّ الشَّامِلِ؛ فرط تعظم الجمجمة الشامل. مرض وراثي ينتقل كصفة جسدية متنحية يتصف بتصلب عظام الجمجمة والفك والترقوة والاضلاع والعظام الطويلة مع ارتفاع فسفتاز الدم ويبدأ عادة عند سن البلوغ ويؤدي أحياناً إلى ضمور العصب البصري والصمم الإدراكي بسبب انضغاط العصبين البصري والسععي بعظام قاعدة القحف المتخذة.
- h. cranii فَرَطُ تَعْظُمِ القَحْفِ. فرط التعظم الذي يشمل عظام القحف.

**- h. frontalis Interna** فَرْطُ تَعْظُمِ بَاطِنِ الْجَبِيهِ. فَرْطُ تَعْظُمِ وَسْمَكِ اللُّوْحِ الدَّاخِلِيِّ لِلْعَظْمِ الْجَبِيهِ وَالَّذِي يَكُونُ عَادَةً مُتَرَاكِبًا مَعَ فَرْطِ الْإِشْعَارِ وَالْبَدَانَةِ وَغَالِبًا مَا يَصِيبُ النِّسَاءَ عِنْدَ سِنِّ الْيَاسِ.

**hyperpathia** فَرْطُ التَّأَلُّمِ. فَرْطُ الْإِسْتِجَابَةِ لِلْمُنْبَهَاتِ الْمُؤَلِّمَةِ.

**hyperphrenia** فَرْطُ النِّشَاطِ العَقْلِيِّ. 1. هِيَاجُ فِكْرِي شَدِيدٌ 2. نِشَاطُ فِكْرِي شَدِيدٌ.

**hyperpolarization** فَرْطُ الْإِسْتِقْطَابِ. زِيَادَةُ الْفَرْقِ بَيْنَ الشَّحْنَتَيْنِ الْكِبْرِيَاثِيَتَيْنِ عَلَى جِهَتِي غِشَاءِ الْخَلِيَّةِ أَوْ الْعَصَبِ مِمَّا يَزِيدُ شِدَّةَ الْجَهْدِ الْكِبْرِيَاثِيِّ عِبْرَهُ.

**hyperpragic** مُفْرَطُ النِّشَاطِ العَقْلِيِّ. يَتَصَفُّ بِفَرْطِ انْشِغَالِ الْفِكْرِ.

**hyperpraxia** فَرْطُ الْفَعَالِيَّةِ العَقْلِيَّةِ. فَعَالِيَّةٌ عَقْلِيَّةٌ مَفْرَطَةٌ شَاذَةٌ.

**hyperprosexia** فَرْطُ الْإِسْتِغْرَاقِ. فَرْطُ التَّرْكِيزِ عَلَى نَقْطَةٍ وَاحِدَةٍ مَعَ اسْتِثْنَاءِ كُلِّ الْإِفْكَارِ الْآخَرِيِّ.

**hyperreflexia** فَرْطُ الْإِنْعِكَاسِيَّةِ. مِبَالِغَةٌ مِنَ الْمُنْعَكَسَاتِ.

**- autonomic h.** فَرْطُ الْإِنْعِكَاسِيَّةِ الْمُسْتَقَلَّةِ. نَوْبَاتُ انْتِيَابِيَّةٌ مِنْ ارْتِفَاعِ ضَغْطِ الدَّمِ وَبِطءِ الْقَلْبِ وَتَعَرُّقِ الْجَبْهَةِ وَالصِّدَاعِ الشَّدِيدِ بِسَبَبِ تَعَدُّدِ الْعِثَانَةِ وَالْمُسْتَقِيمِ وَتَحَدُّثِ عِنْدَ إِصَابَةِ الْأَعْصَابِ الْحَشْوِيَّةِ فَرْقٍ مَسْتَوًى تَفْرَعُهَا.

**hypersensibility** فَرْطُ الْحَسَّاسِيَّةِ. فَرْطُ التَّحْسُّسِ لِمَادَةٍ أَوْ مِنْهُ مَعِينٌ.

**hypersensitive** مُفْرَطُ الْإِحْسَاسِ. 1. مُصَابٌ بِفَرْطِ الْإِحْسَاسِ الشَّاذِ 2. مَنْ يَتَصَفُّ بِقَابِلِيَّةِ الْإِسْتِجَابَةِ الْخَاصَّةِ أَوْ الْعَامَّةِ بِأَعْرَاضٍ وَعَلَامَاتٍ نَوْعِيَّةٍ خَاصَّةٍ عِنْدَ مَلَاسَةِ بَعْضِ الْمَوَادِّ الَّتِي لَا تُؤَدِّي إِلَى آيَةٍ إِسْتِجَابِيَّةٍ عِنْدَ الْأَشْخَاصِ الْأَسْوِيَاءِ أَوْ عِنْدَ تَطْبِيقِهَا عَلَى جِزءٍ مِنْ أَجْسَامِهِمْ.

**hypersensitivity** فَرْطُ التَّحْسُّسِ. حَالَةٌ إِسْتِجَابِيَّةٌ مُتَغَيِّرَةٌ لِبَعْضِ الْمَوَادِّ الْغَرِيبَةِ الَّتِي تُولَدُ إِسْتِجَابَةً مَنَاعِيَّةً مَفْرَطَةً لَهَا.

**hypersexuality** فَرْطُ الْجِنْسَانِيَّةِ. فَرْطُ الرِّغْبَةِ أَوْ الْفَعَالِيَّةِ الْجِنْسِيَّةِ الشَّاذَّةِ.

**hypersomnia** فَرْطُ النَّوْمِ. كَثْرَةُ النَّوْمِ.

**hypersomnolence (= hypersomnia)** فَرْطُ الْوَسْنِ. اضْطِرَابُ النَّوْمِ الَّذِي يَشْمَلُ كَثْرَةَ النَّوْمِ وَفَرْطَ الْوَسْنِ أَثْنَاءَ النَّهَارِ.

**hypersthenia** فَرْطُ التَّوَثُّرِيَّةِ. فَرْطُ التَّوَتْرِ أَوْ الْقُوَّةِ.

**hypersympathicotonus** فَرْطُ تَوَثُّرِ الْوُدِّيِّ. حَالَةٌ فَرْطِ تَوَتْرِ الْجِهَازِ الْعَصْبِيِّ الْوُدِّيِّ.

**hypertarachia** فَرْطُ هَيَاجِيَّةِ الْجِهَازِ الْعَصْبِيِّ. فَرْطُ هِيَاجِ الْجِهَازِ الْعَصْبِيِّ.

**hyperthermalgesia** فَرْطُ التَّحْسُّسِ الْحَرَارِيِّ. فَرْطُ التَّحْسُّسِ لِلْحَرَارَةِ.

**hyperthermesthesia** فَرْطُ الْحَسَّاسِيَّةِ الْحَرَارِيَّةِ. فَرْطُ الْحَسَّاسِيَّةِ لِلْحَرَارَةِ.

**hypertonia** فَرْطُ التَّوَثُّرِ. حَالَةٌ فَرْطِ التَّوَتْرِ الْعَضَلِيِّ وَزِيَادَةُ مَقَاوِمَةِ الْعَضَلَاتِ لِلتَّمْدِيدِ الْمُنْفَعَلِ.

**hypesthesia (= hyposthesia)** نَقْصُ الْحِسِّ.

**hypnagogic** مُنَوِّمٌ. 1. عَامِلٌ يُولَدُ النَّوْمَ 2. يَحْدُثُ قَبْلَ النَّوْمِ كَالْهَلَسِ الَّذِي يَحْدُثُ قَبْلَ النَّوْمِ أَوْ فِي بَدَنِهِ.

**hypnagogue** مُنَوِّمٌ. (ج: مُنَوِّمَاتٌ). عَامِلٌ يُولَدُ النَّوْمَ أَوْ التَّعَاسَ.

**hypnalgia** أَلْمٌ نَوِّمِيٌّ. أَلْمٌ يَحْدُثُ أَثْنَاءَ النَّوْمِ.

**hypnic** نَوِّمِيٌّ. مُتَعَلِّقٌ بِالنَّوْمِ أَوْ مُحَرِّضٌ لَهُ.

**hypnoanalysis** تَحْلِيلُ تَنْوِيمِيٍّ. تَحْلِيلُ نَفْسِيٍّ بَعْدَ تَنْوِيمِ الْمَرِيضِ.

**hypnoanesthesia** تَحْدِيرٌ تَنْوِيمِيٌّ. التَّبْنِيحُ بِوَأَسْطَةِ التَّنْوِيمِ.

**hypnogenic** مُنَوِّمٌ. عَامِلٌ يَحْرُضُ عَلَى النَّوْمِ أَوْ حَالَةِ تَنْوِيمِيَّةٍ.

**hypnogenous (= hypnogenic)** مُنَوِّمٌ.

**hypnoid** شَبِيهُ التَّنْوِيمِ. حَالَةٌ شَبِيهَةٌ بِالتَّنْوِيمِ أَوْ بِحَالَةِ التَّنْوِيمِ.

**hypnolepsy** سَبَّخٌ؛ نَوْمٌ إِنْتِيَابِيٌّ؛ تَغْفِيقٌ. انظُرْ narcolepsy.



- hypnopedia** تَعَلَّمَ نَوْمِي. التعلّم أثناء النوم كسماع التسجيلات الموسيقية وتعلّمها.
- hypnophobia** رُهابُ النَّوْمِ. الخوف غير الطبيعي من النوم.
- hypnosia** نُعَاسٌ مُسْتَحْكِمٌ. نعاس شديد ومستمر ولا يمكن التحكم فيه.
- hypnosis** تَنْوِيمٌ. حالة تتصف بتغيير وعي الشخص والتي يولدها لديه شخص أو أشخاص آخرون وتتصف بتركيز الانتباه والزيادة المفرطة في الاستجابة للإيحاءات والأوامر والإرشادات وتثبيط أي نكران لديه للمعتقدات وإيقاف قدرته على التحكم المنطقي الدقيق أو السيطرة على مداركه العامة والخاصة، وعلى قدرته في التحكم في حركاته وجعله يستجيب لما يوحى له من أفكار أو بما يؤمر بالقيام به من حركات بصورة لإرادية.
- hypnotherapy** المَعَالِجَةُ بِالتَّنْوِيمِ. معالجة الأمراض بالتنويم.
- hypnotic** 1. مُنَوِّمٌ 2. تَنْوِيمِيٌّ. دواء وعامل منوم أو ما يتعلق بالتنويم.
- hypnotism (= hypnosis)** تَنْوِيمٌ إِحَاثِيٌّ. تنويم بالإيحاء.
- hypnotization** تَنْوِيمٌ. عملية توليد التنويم لدى الشخص.
- hypnotize** نَوِّمُ. يقوم بعملية التنويم.
- hypoactive** قَاصِرُ النِّشَاطِ؛ خامل. شخص أو عضو قاصر النشاط.
- hypoactivity** قُصُورُ النِّشَاطِ. قصور نشاط وفعالية العضو أو إحدى الوظائف.
- hypoacusis** ضَعْفُ السَّمْعِ. قَلَّةُ السَّمْعِ وضعفه أو وقره.
- hypoadrenalism** قُصُورُ الكُظُرِ. قصور فعالية الغدة الكظرية.
- hypoadrenocorticism** قُصُورُ قَشْرَةِ الكُظُرِ. قلة إفراز قشرة الغدة الكظرية الشاذ أو المرضي كما في داء أديسون.
- hypoaffective** بَلِيدُ العَاطِفَةِ. ضعيف الشعور العاطفي.
- hypoalgesia (= hypalgesia)** نَقْصُ حِسِّ الأَلَمِ. نقص الحس بالألم.
- hypoboulia** ضَعْفُ الإِرَادَةِ. ضعف المحفزات والدوافع والإرادة.
- hypobulia (= hypoboulia)** ضَعْفُ الإِرَادَةِ.
- hypochondria (= hypochondriasis)** المُرَاقِ. مَمْرُوقٌ. مريض مصاب بالمراق.
- hypochondriacal (= hypochondriac)** مَمْرُوقٌ.
- hypochondriasis** المُرَاقِ. اضطراب عقلي يتصف بانشغال البال بالوظائف الجسمية والشك بإحساساته الطبيعية السوية كحس ضربات قلبه أو التعرق أو حركات أمعائه أو بآية اختلالات بسيطة في جسمه كالآلام البسيطة أو تورّم غدة ليفية والشك بأنها علامات أمراض خطيرة لديه وتحتاج إلى رعاية طبية خاصة ولن تنفع معه نصائح الأطباء وتطمينه على سلامته وإنما يزيده ذلك من الشك والإلحاح في طلب رعاية طبية أكثر.
- hypocinesia (= hypokinesia)** نَقْصُ الحَرَكَاتِ.
- hypodynamia** نَقْصُ القُوَّةِ. نقص قوة الجسم وديناميته.
- hypo-equilibrium** نَقْصُ الحِسِّ لِلدُّوَارِ وللتوازن. نقص الحس للمنبهات التي تولد الدوار عادة أو نقص أو فقدان الاستجابة لتغيرات أوضاع الجسم وللتوازن والذي يتولد عن الحس بفقدان التوازن.
- hyperaesthesia** نَقْصُ التَّفَاعُلِيَّةِ؛ نَقْصُ النِّشَاطِ. القلة الشاذة للفعاليات الوظيفية.
- hyperaesthesia** نَقْصُ التَّفَاعُلِيَّةِ. شخص مصاب بقلة نشاطاته وضعف استجاباته للمنبهات.
- hyperaesthesia** نَقْصُ التَّفَاعُلِيَّةِ. الضعف الشاذ في النشاط والاستجابة.
- hypoesthesia** نَقْصُ الحِسِّ. قَلَّةُ الشُّعُورِ بالمنبهات.

- acoustic h. (= hypoacusis) ضَعْفُ السَّمْعِ.
- auditory h. (= hypoacusis) ضَعْفُ السَّمْعِ.
- gustatory h. (= hypogeusia) ضَعْفُ الذَّوْقِ.
- tactile h. (= hypopselaphesia) ضَعْفُ حِسِّ اللَّفْسِ.

hypoesthetic ناقص الحس. منسوب إلى ضعف الحس أو مصاب به.

hypofunction قصور وظيفي. قلة الوظيفة وضعفها.

hypogeusia, hypogeusesthesia ضَعْفُ الذَّوْقِ. ضعف حس الذوق.

hypohypnotic خفيف النوم. حالة النوم غير العميق.

hypokinesia نقص الحراك. حالة قلة الحركة أو ضعف الفعاليات الحركية.

hypokinesia (= hypokinesia) نقص الحراك.

hypokinetic ناقص الحراك. مصاب بقلة الحركة أو بقصورها.

hypomania هوس خفيف. حالة شذوذ مزاجي شبيه بالهوس ولكنه أخف منه حدة.

hypomelancholia سوداوية خفيفة. حالة تشبه السوداوية ولكنها أخف منها.

hypometria قصور القياس. حالة تتصف بقلة الحركة العضلية التي لا تمكن العضو المحرك من الوصول إلى هدفه.

hypomnesia ضعف الذاكرة. ضعف الذاكرة الشاذ.

hypomotility نقص الحركة. قلة حركة أي عضو وضعفها.

hypomyotonia قلة التوتر العضلي. قلة ونقص توتر العضلات.

hyponoia بلاهة عقلية. تلبد الفعاليات الفكرية والعقلية.

hypopallessthesia نقص حس الإهتران. الضعف الشاذ بحس الامتزاز.

hypophonia ضعف التصويت. ضعف قدرة المريض على التصويت ويكاد أن يكون كلامه همساً.

hypophrenia تخلف عقلي. يشمل كل أنواعه، العته والبله والأفن.

hypophyseal (= hypophysial) نخامي.

hypophysectomy استئصال النخامية. استئصال الغدة النخامية.

hypophysial نخامي. منسوب للجهاز البابي النخامي.

hypophysiportal بابي نخامي. منسوب للجهاز البابي النخامي.

hypophysioprivic ناقص الإفراز النخامي. منسوب إلى نقص إفراز النخامى أو مصاب به.

hypophysiotropic نخامي التوجه. عامل يؤثر على فعالية الغدة النخامية.

hypophysis النخامية. الغدة النخامية بقسميها العصبي والغدي.

- h. cerebri النخامية. الغدة النخامية.

hypophysitis التهاب النخامية. التهاب الغدة النخامية.

hypopituitarism قصور النخامية. قلة أو توقف وظائف النخامية الامامية بسبب مرضي أو لإزالتها جراحياً أو بتسفيتهما.

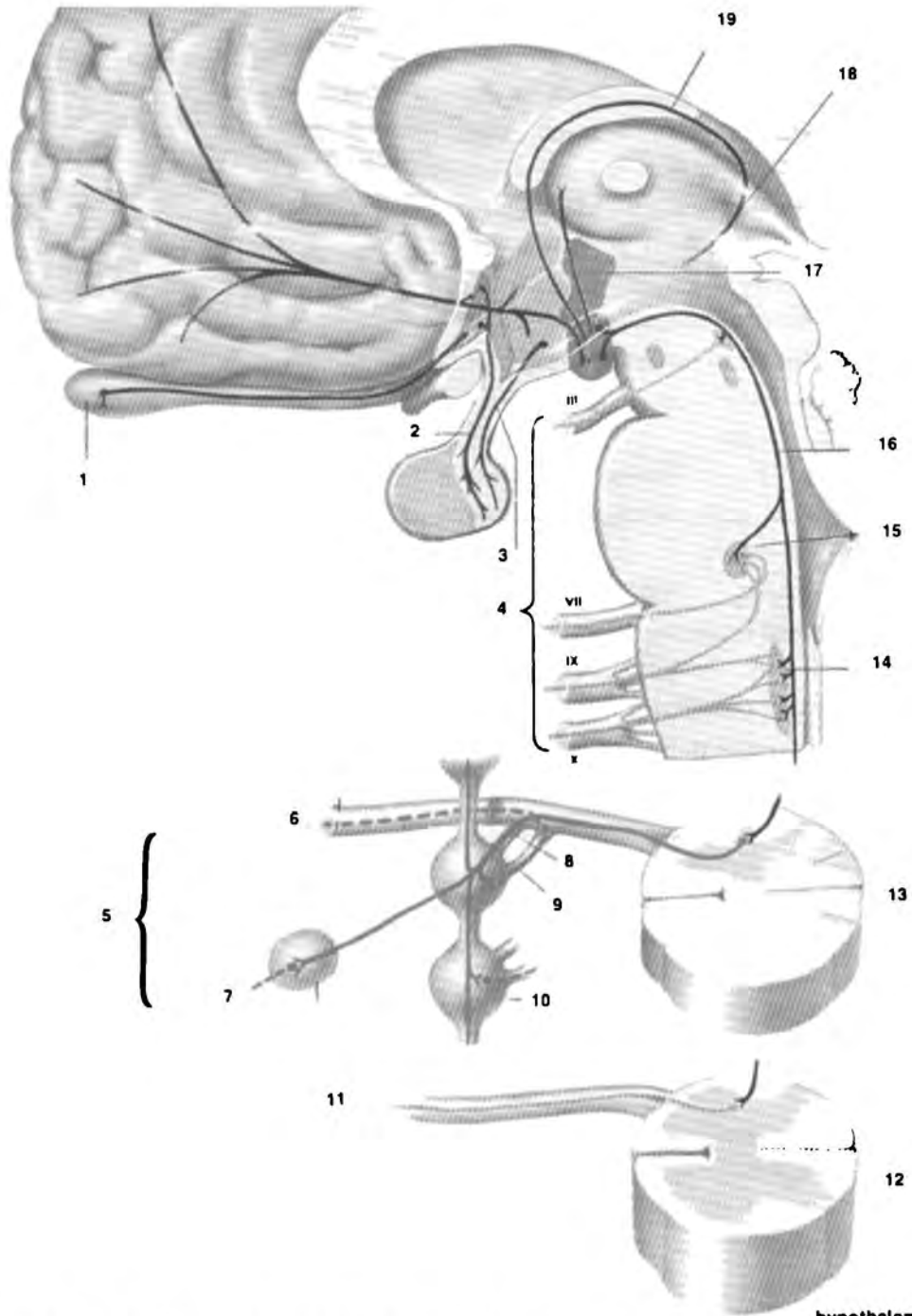
hypopotentia نقص القوى. ضعف جهد الشخص أو ضعف الجهد والفعالية الكهربائية للدماغ.

hypopraxia نقص الادائية. نقص الفعالية الشاذ.

hypoprosody رتابة الكلام. الكلام الخالي من التباين في شدته أو نظمه أو نغمته والذي يجري بوتيرة واحدة.

hypopselaphesia (= tactile hypoessthesia) ضعف حس اللمس. نقص أو فتور حس اللمس.

- hyporeactive** نَاقِصُ التَّفَاعُلِيَّةِ. متصف بالضعف الشاذ في استجاباته للمنبهات.
- hyporeflexia** ضَعْفُ الإِنْعَاسِيَّةِ. ضعف المنعكسات.
- hyposensitive** نَاقِصُ التَّحَسُّسِ. يتصف بالضعف الشاذ في إحساساته.
- hyposensitivity** نَقْصُ التَّحَسُّسِ. الضعف الشاذ للتحسس بالمنبهات.
- hyposensitization (= desensitization)** إِنْقَاصُ التَّحَسُّسِ. إنقاص التحسس أو إزالته.
- hyposexuality** ضعف الرغبة الجنسية.
- hyposmia** ضَعْفُ الشَّمِّ. ضعف حس الشم الشاذ.
- hyposomnia** أَرْقٌ. أنظر insomnia.
- hyposphresia (= hyposomia)** ضَعْفُ التَّنَشُّؤِ الجسمي.
- hyposthenia (= weakness)** ضَعْفٌ؛ وَهْنٌ.
- hypostheniant (= debilitant)** مُضْعِفٌ.
- hyposthenic** ضَعِيفٌ. شخص مصاب بالضعف.
- hyposympathicotonus** قُصُورُ التَّوَتُّرِ الوُدِّي؛ تَخَاذُلُ الوُدِّيِّ. نقص توتر الجهاز العصبي الودي المستقل.
- hyposynergia** نَقْصُ التَّآزُرِيَّةِ. ضعف التناسق العضلي.
- hypothalamic** وِطَائِيٌّ. متعلق بالوطاء أو أو منسوب إليه.
- hypothalamotomy** بَضْعُ الوِطَاءِ. بضع الأنساق الخلفية الوحشية للوطاء في معالجة بعض الأمراض النفسية.
- hypothalamus** الوِطَاءُ. القسم البطني من الدماغ البيني الذي يكون قاع البطين الثالث وجزءاً من جداره الجانبي ويشمل تشريحياً الباحة أمام البصرية والسبيل البصري والتصالبة البصرية والأجسام الحلمية والحديبة الرمادية والقمع والنخامية العصبية. وتعتبر النخامية العصبية من
- الناحية الفيزيولوجية مستقلة عنه وتقوم النوى الوطائية بالوظائف القشرية الدماغية البينية التي تنشط وتتحكم وتنسق الفعاليات المستقلة المحيطة وأنشطة الغدد الصماء والعديد من الوظائف الجسدية كتتنظيم توازن الماء في الجسم ودرجة حرارته والنوم وتناول الغذاء وتطوير الخواص الجنسية الثانوية، كما يفرز الوطاء هرموني الأوسيتوسين والفازوبرسين والعديد من العوامل المحررة التي تتحكم في وظائف النخامية الغدية.
- hypothyria** بِلَادَةُ الإِنْفِعَالَاتِ. قلة الإحساس والتوتر العاطفي.
- hypothyrmism** قُصُورُ التَّوَتَّةِ. ضعف نشاط التوتة.
- hypothyroidism** قُصُورُ الدَّرَقِيَّةِ. ضعف نشاط الغدة الدرقية.
- hypotonia** نَقْصُ التَّوَتُّرِ. حالة نقص توتر العضلات الهيكلية ونقص مقاومتها للتمديد المنفعل.
- benign congenital h.** نَقْصُ التَّوَتُّرِ الخَلْقِيّ الحبيد، حالة في الولدان تتصف بالضعف والترهل منذ ولادتهم وتنتج عن الضعف العضلي غير المترقي.
- h. oculi** نَقْصُ تَوَتُّرِ المُعْقَلَةِ. نقص الضغط داخل المعقلة.
- hypotonic** نَاقِصُ التَّوَتُّرِ. محلول ذو توتر أقل من توتر المحلول المعياري.
- hypsarrhythmia** لَانْظِمِيَّةٌ مُفْرَطَةٌ؛ اضطراب النظم المفرط. لانظمية مخطط كهربائية الدماغ الشاذة التي تشاهد أحياناً في الأطفال وتتصف بموجات عشوائية عالية الفولطية وبطيئة مع سفاة والتي تبدأ من عدة بؤر وتنتشر إلى كل باحات القشرة وترافق مع نوبات تشنجية ورمع عضلي وغالباً ما ترافق مع التخلف العقلي.
- hepsicephaly (= oxycephaly)** تَسَنُّمٌ الرُّؤْسِ.
- hypsokinesis** تَرْتُّجٌ خَلْفِيٌّ قِيَامِيٌّ. ترنح المريض أو أحنأؤه للخلف وسقوطه عند وقوفه الذي يشاهد في حالات الشلل الرعاشي ومتلازمة الرعاش العضلي.
- hysteralgia (= metralgia)** أَلَمُ الرِّجْمِ.



**hypothalamus**

الاتصالات الواردة والصادرة إلى الوطاء: (1) البصلة الشمية (2) السبيل البصري النخامي العلوي (3) السبيل الأحنوبي النخامي (4) اللاودي القحفي (5) الودي (6) عصب وربي (7) عقدة بين الفقرات (8) فرع ابيض (9) فرع سنجابي (10) سلسلة العقد الودية (11) اللاودي العجزي (12) النخاع العجزي (الشدف 4-2) (13) النخاع الصدري (الشدف 1-12) (14) النواة الظهرية للعصب المبهم (15) نواة العصب الوجهي (16) الحزمة الطولانية الظهرية (17) السبيل الحلمي المهادي (18) من الحصين (19) القيو.

**hysteria** هِسْتِيرِيَا؛ هُرَاع. 1. مرض يصيب النساء غالباً ويتصف بشكاوى جسدية متعددة من دون أن تكون لها أسباب مرضية جسدية وتترافق عادة بأعراض محاكية للأعراض العصبية كالعرة والشرد والشلل وعدم الحركة وانعدام الصوت أو النساوة 2. عصاب هِسْتِيرِي.

- **anxiety h.** هِسْتِيرِيَا القَلْق. اضطراب رهابي يتصف برهاب معين من دون سبب ظاهر ويؤدي إلى تجنب كل الحالات التي قد يوجد فيها أي أثر للعامل الرهابي ويسيطر هذا الخوف على كل حياة المصاب وفعالياته.

- **conversion h.** هِسْتِيرِيَا تحوِيلِيَّة. اضطراب يتصف بأعراض من دون وجود أي مرض عضوي مسبب لها ومن الممكن أن يشمل أعراضاً حسية أو حركية أو حشوية كالشلل أو العرة أو المذل أو التقيؤ أو النساوة أو الشرد أو تضاعف الشخصية أو فقدانها.

- **convulsive h.** هِسْتِيرِيَا إختِلَاجِيَّة. هستيريا تحويلية تكون فيها نوبات شبه صرعية كابرز عرض من أعراضها.

- **dissociative h.** هِسْتِيرِيَا تَفَارُقِيَّة. هستيريا تتصف بالنساوة وفقدان الشخصية وعدم معرفتها.

- **fixation h.** هِسْتِيرِيَا التَّنْبِيْث. هستيريا تركز فيها الأعراض على مرض عضوي معين كاستمرار السعال العصبي بعد الإصابة بالشاهوق

- **grand h. (= major h.)** الهِسْتِيرِيَا الكَبِيرَة.

- **major h.** الهِسْتِيرِيَا الكَبِيرَة. هستيريا تتصف بنوبات شبيهة بالصرع مع عرض عاطفي مثير.

- **minor h.** الهِسْتِيرِيَا الصَّغِيرَة. نوع من الهستيريا التحويلية التي يحتفظ فيها المريض بوعيه أثناء نوبات الاختلاج.

- **monosymptomatic h.** هِسْتِيرِيَا أَحَادِيَّة العَرَض. هستيريا تتصف بعرض واحد كالصرع مثلاً من دون أية أعراض عقلية.

- **traumatic h.** هِسْتِيرِيَا رَضِيَّة. هستيريا تحويلية تظهر بعد إحدى الإصابات الجسمية.

**hysteric** هِسْتِيرِي؛ مُهَسْتِر. متعلق بالهستيريا أو مصاب بها.

**hysterics** هَسْتَرَة؛ هِسْتِيرِيَّة. مصطلح يطلق على نوبات الانفجار العاطفي الشديد.

**hysterodynia (= metrodynia)** وَجَع الرِّجْم.

**hysteroepilepsy** هِسْتِيرِيَا صَرْعِيَّة. نوبات هستيرية تشابه نوبات الصرع.

# I

1. **علاجي 2. تطبيبي.** iatric -

1. منسوب للدواء 2. منسوب للطبيب.

**علاجي المنشأ؛ تطبيبي المنشأ.** iatrogenic

ما يتولد عن العلاج الطبي للمريض.

**نشبي؛ نوبي.** ictal منسوب إلى النوبة أو يتصف

بها أو ناتج عنها أو نوبة الصرع.

**فكرة.** idea صورة عقلية دماغية.

**فكرة أصيلة؛ فكرة ذاتية.** - autochthonous i.

المنشأ. فكرة مثابرة تنبع من لاوعي الشخص تظهر

له كأنها غرست فيه من مصدر خارجي.

**فكرة إجبارية.** - compulsive i. فكرة تقنم

فكر الشخص وتعاوده وتثبت فيه بالرغم من إرادته

وبالرغم من معرفته بأسبابها وقد تجبره أحياناً على

القيام بأعمال غير مرغوبة.

**فكرة سائدة.** - dominant i. فكرة مرضية شاذة

تتحكم في كل أفعال المصاب وأفكاره.

**فكرة ثابتة.** - fixed i. فكرة ملازمة للشخص تلون

كل أفعاله وتتحكم فيها، ولا يمكنه تغييرها حتى عند

معرفته بأسبابها.

**فكرة** (= compulsive i.) - imperative i. **مستحوذة؛**

فكرة قهرية؛ وسواس.

**فكرة مستحوذة؛ فكرة مضمخة.** - obtrusive i. فكرة

وسواسية تعاود إقحام نفسها باستمرار في تفكير

الشخص بالرغم من معرفته بعدم صلاحيتها وعدم

انسجامها مع نفسيته.

**فكرة مرجعية.** - i. of reference, referential i. فكرة

افتراض الشخص بأن أقوال وأفعال الآخرين تتعرض

له. أو أن جميع الأحداث الخارجية في محيطه تعود

عليه بالشر والضرر كالمطر أو الرعد مما يؤدي به  
بالشعور بأنها كلها موجهة ضده.

**مثالي.** ideal معيار الكمال الذي يتمناه الشخص  
ويسعى لتحقيقه.

**مثالية الذات.** - ego i. الصورة التي يتمنى الشخص

تحقيقها لذاته والتي يسعى للوصول إليها غالباً ما

يضع نصب عينيه شخصية - وغالباً ما تكون احد

والديه - يعتقد ما مثالية ويحاول تقليدها.

**إفكار.** ideation تكوين الأفكار والمفاهيم.

**إفكاري.** ideational منسوب للافتكار أو

مولد عنه.

1. **استغراف 2. تعيين** identification

الهوية. عملية دفاعية لا واعية ينمط الشخص فيها

نفسه بنمط شخص آخر.

**هوية.** identity مجموعة الصفات التي تعرف

الشخص بنفسه والتي يتعرف الآخرون عليه

بواسطتها.

**هوية الذات.** - ego i. الشعور بوحدة الذات وتكامل

شخصيتها.

**هوية الجنس.** - gender i. إدراك الشخص ومعرفته

بجنسه فيما إذا كان ذكراً أم أنثى وذلك بمعرفة

خواصه الجنسية ومعاملة الآخرين له.

**فكري المنشأ.** ideogenetic متعلق بالفعاليات

العقلية والفكرية ومولد بتأثيرها.

**حركي فكري** (= ideomotor) ideokinetic **التحفيز.**

**حركة فكرية التحفيز.** ideomotion حركة

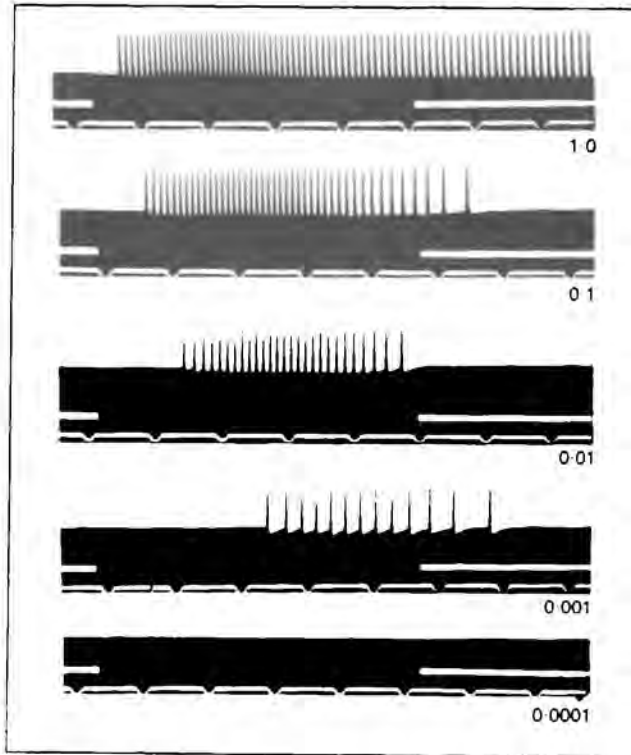
عضلية لاإرادية ولا انعكاسية ولكنها محرّضة بفكرة

سائدة.

- ideomotor** حَرَكَِيٌّ فِكْرِيٌّ التَّخْفِيزُ. متعلق بحركة لإرادية تحفزها فكرة سائدة.
- ideomuscular** عَضَلِيٌّ فِكْرِيٌّ التَّخْفِيزُ. توليد حركة عضلية لإرادية بتأثير فكرة أو ذكرى أو هلاس.
- ideophobia** رُهَابُ التَّفَكِيرِ. الخوف المرضي من الأفكار أو من التفكير.
- ideophrenia (= delirium)** هَذْيَانُ.
- idiocy** عَقَّةٌ. تخلف عقلي شديد يقل فيه حاصل الذكاء عن 25.
- absolute i. (= profound i.)** عَقَّةٌ مُطْلَقٌ. عته شديد.
- amaurotic i.** عَقَّةٌ كُمَيْيٌ. اسم لأنواع من امراض اختزان الشحوم ويكون النوع الخلقي منه مميّتا بعد حوالي الشهر الواحد من الولادة أما النوع الذي يصيب الأطفال فهو مرض تاي ساكس والنوع الذي يصيب الأحداث يظهر حوالي سن العاشرة ويؤدي إلى الموت هند البلوغ. وهي كلها اضطرابات تنكسية عصبية.
- athetotic i. (= athetosis)** كَنْعٌ.
- Aztec i. (= microcephalic i.)** عَقَّةٌ صَغِيرُ الرَّأْسِ.
- cretinoid i.** عَقَّةٌ فُذْمَانِيٌّ. فدامة مع تخلف عقلي شديد.
- Kalmuk i. (= mongolian i.)** عَقَّةٌ مَقُولِيٌّ.
- microcephalic i.** عَقَّةٌ صَغِيرُ الرَّأْسِ. تخلف عقلي وخيم مع صغر الرأس.
- mongolian i.** عَقَّةٌ مَقُولِيٌّ. تخلف عقلي شديد يرافقه متلازمة داون.
- moral i.** عَقَّةٌ تَصَرُّفِيٌّ؛ عَقَّةٌ أَخْلَاقِيٌّ. سوء الأخلاق والتصرف الشديدين من دون تخلف عقلي.
- profound i.** عَقَّةٌ وَخِيمٌ. تخلف عقلي شديد.
- spastic amaurotic axonal i. (= infantile neuroaxonal dystrophy)** عَقَّةٌ كُمَيْيٌ مَخَوَارِيٌّ تَشْنُجِيٌّ؛ حَتْلُ مَحَوَارِيٍّ عَصْبِيٍّ طُفُولِيٍّ.
- idioglossia** تَلْفُظٌ مَعِيْبٌ؛ غَضْفُضَةٌ. تلفظ ناقص غير مفهوم.
- idihypnotism** تَنْوِيمٌ ذَاتِيٌّ. تنويم محرّض ذاتياً.
- idio-imbecile** مَعْتَوَةٌ أَيْلَهُ. مصاب بتخلف عقلي بين البله والعتة.
- idiolalia** لُغَةٌ ذَاتِيَّةٌ. النطق بكلمات خاصة يضعها الشخص نفسه ولا يفهمها غيره.
- idiologism** نُطْقٌ ذَاتِيٌّ المَعَانِي. التلفظ بكلمات غير مفهومة إلا للمتكلم نفسه.
- idiomuscular** عَضَلِيٌّ تَلْقَانِيٌّ. حالة عضلية ذاتية من دون أي تأثير عصبي عليها وتحصل عادة في العضلات المتنكسة فقط.
- idioreflex** مُنْعَكِسٌ ذَاتِيٌّ الإِخْدَاثِ. منعكس في أحد الأعضاء يتولد عن سبب من داخل العضو نفسه.
- idiospasm** تَشْنُجٌ مُوَضَّعٌ. تشنج في منطقة محدودة.
- idiot** مَعْتَوَةٌ. مصاب بالعتة.
- i.-savant** مَعْتَوَةٌ عَالِمٌ. شخص شديد التخلف العقلي في الكثير من النواحي وبالرغم من ذلك يمتلك ملكات عقلية معينة ممتازة جداً في بعض النواحي كالذاكرة الحادة أو القدرة على حل المسائل الرياضية أو المهارة الموسيقية.
- idiotrophic** ذاتي التغذية. من يتمكن من اختيار غذائه بنفسه.
- idiotropic (= egocentric)** أَنَانِيٌّ؛ ذَاتِيٌّ التَّرْكِيزِ.
- illness, emotional** مَرَضٌ عَاطِفِيٌّ. يطلق على المرض النفسي غير العضوي.
- illness, mental (= mental disorder)** مَرَضٌ نَفْسِيٌّ.
- illness, psychosomatic (= psychosomatic disorder)** مَرَضٌ نَفْسِيٌّ جَسَدِيٌّ.
- illusion** اِنْخِدَاعٌ. انطباع حسي خاطيء أو سوء تفسير للمنبهات الحسية الحقيقية.
- illusional** اِنْخِدَاعِيٌّ. متعلق بالانخداع أو منتصف به.
- image** صَوْرَةٌ. رسم أو إدراك شبيه بالاحساس بجسم أو بمادة حقيقية.
- body i.** صَوْرَةٌ الجِسْمِ. الصورة المجسمة التي

- مفاجئة 2. الدفعة أو النبضة العصبية.
- دَفْعَةٌ عَصَبِيَّةٌ** العملية (=neural i.) nerve i. -  
الكهركيمائية التي تنتقل على طول الالياف العصبية.
- إِنْدِفَاعٌ** الطاعة العمياء للدوافع  
الداخلية من دون أي اعتبار لقبولها من قبل الآخرين  
من دون أي اعتبار لقبولها من قبل الآخرين أو  
الذات النفسية وتشاهد عند الأطفال أو عند البالغين  
ضعيفي الحالات النفسية.
- بَطْلٌ؛ عَطْلٌ** يعطل فعالية  
العضو أو فعالية عامل آخر كالدواء مثلاً.
- قُصُورٌ؛ عَدَمُ الْكِفَايَةِ** حالة  
أو صفة الشخص القاصر أو غير الكفوء.
- عَدِيمٌ الْكِفَايَةُ؛ غَيْرُ كَافٍ**  
1. ناقص النضوج النفسي أو الاجتماعي ولا يتمكن  
من التلاؤم مع مجتمعه 2. عامل قاصر عن تنفيذ  
وظيفة أو عملية معينة.
- 1. انْعِدَامُ الشَّهْيَةِ 2. انْعِدَامٌ**  
المُبَادِرَةُ. 1. انعدام الشهية للطعام 2. انعدام  
الرغبة في العمل أو في القيام بأية وظيفة فكرية أو  
جسدية.
- عَدِيمٌ الثَّنْفِيّ** عديم الجسم الثفني  
والذي يتصف عادة بالتخلف العقلي.
- غَشْيَانُ الْعَحَارِمِ** الاتصال الجنسي  
مع من تحرّم الشرائع أو التقاليد الاجتماعية الزواج  
منهم من ذوي القربى.
- جُلْمَةٌ** (ج: ثُلْمٌ). قطع أو تثلم أو  
انخساف على حافة العظم أو أية بنية عصبية أو  
غيرها.
- الثَّلْمَةُ الْمُخِيخِيَّةُ**  
الإمامِيَّة. ثلثة واسعة على السطح الأمامي للمخيخ  
تحتلها الأكيمة السفلية والسويقة المخيخية العلوية.
- الثَّلْمَةُ الْمُخِيخِيَّةُ**  
الخَلْفِيَّة. ثلثة بين نصفي كرة المخيخ على وجه  
الخلفي تحوي منجل المخيخ.
- الثَّلْمَةُ الأَوْجِيَّةُ** أخدود مستعرض  
على السطح البطني للصفحة المخيخية للمخيخ  
الجنيني المتنامي.
- يدركها الشخص لجسمه والتي تسجل في قشرة مخه  
بإدراك الأوضاع المختلفة والمتغيرة دوماً لجسمه.
- صُورَةٌ تَذَكُّرِيَّةٌ**. إبصار صوري دقيق  
لاجسام أو أحداث سبق رؤيتها في الماضي.
- جِسْمٌ تَذَكُّرِيّ**. صورة حسية  
يتذكرها الشخص لإحساسات سابقة.
- صُورَةٌ فِكْرِيَّةٌ**. إدراك فكري  
لاجسام أو لمادة كما تصورها الحواس.
- صُورَةٌ حَرَكِيَّةٌ**. النموذج الدماغي  
المنسق لحركات الجسم المحتملة.
- صُورَةٌ جِسْمِيَّةٌ**. صورة منسقة تتكون  
في الدماغ بواسطة إحدى الحواس أو عدة حواس  
مشتركة.
- عدم التوازن** 1. عدم المقدرة  
على المحافظة على التوازن عند الوقوف 2. عدم  
التوازن بين العضلات.
- عدم التوازن المُسْتَقْلِيّ**  
1. رنج مستقل 2. أي اضطراب للجهاز العصبي  
المستقل.
- عدم التوازن (=vagotonia)**  
الوَدِّيّ؛ غَلْبَةُ المُبْهِمِ.
- عدم التوازن الوَعَائِيّ الحَرَكِيّ**  
اضطراب الجهاز العصبي المستقل المحرك للأوعية.
- أَبْلَهٌ**. شخص مصاب بالبله.
- البَلَهَةُ**. تخلف عقلي متوسط أو  
شديد يكون حاصل الذكاء فيه بين 25-49
- بَلَهَةٌ أُخْلَاقِيَّةٌ** (=moral insanity)  
إيمبيرامين. دواء مضاد للاكتئاب  
ويستعمل أيضاً في بول الفراش عند الأطفال.
- عَرَسُ العَصَبِ** عملية  
غرس جزء من عصب في محفظة عصب آخر  
متنكس.
- انطباع**. تأثير تولده المنبهات  
أو العوامل الخارجية على الفكر والجسم والحواس.
- انطباعٌ قَاعِدِيّ**؛  
تسطح القاعدة. انظر platybasia.
- دَفْعَةٌ** (ج: دفعات). 1. دفعة شديدة





Impulse, nerve

الدفعات العصبية التي تتولد في الليف العصبي عند تنبيهه بمنبهات ذات شدة مختلفة (من 1.0 إلى 0.0001). ويمثل انقطاع الخط الأبيض الفترة التي وضع فيها التنبيه. كما يلاحظ أن فترة الكمون تزداد طولاً عند تناقص شدة التنبيه. ويلاحظ أيضاً أن المنبه إذا الشدة (0.001) هو أضعف منه يولد الاستجابة ولذلك يسمى المنبه الأصغري. وتمثل الخطوط البيضاء المتقطعة في أسفل كل تسجيل فترة (0.2) الثانية.

- **i. frontalis** للسطح العلوي لدودة المخيخ. ثلثة في الحافة فوق الحجاجية للعظم الجبهي تتحور أحياناً إلى شكل ثقبية يمر من خلالها العصب والأوعية فوق الجبهية.
- **i. preoccipitals** الثلثة أمام القذاليّة. ثلثة بالقرب من النهاية الخلفية للحافة السفلية الوحشية لنصف كرة المخ وهناك خط يوصلها بالشق الجداري القذالي يحدد الفصين الصدغي والجداري عن الفص القذالي.
- **i. temporalls** الثلثة الصدغية. شق صغير بين معقف التلافيف جنب الحصين وقمة الفص الصدغي.
- **i. tentorii cerebelli** ثلثة الخيمة المخيخية. فتحة في القسم الأمامي من المخيخ مكونة من الحافة الأمامية الحرة للخيمة والسرج الظهري للوتدي ويحتلها بصورة رئيسية الدماغ المتوسط والقسم الأمامي
- **incontinence** سلس. عدم المقدرة على التحكم في الإفراغ، كإفراغ البول أو البراز.
- **fecal i.** سلس البراز. عدم السيطرة على عضلات المصرّة الشرجية مما يولد إفراغ البراز والغازات بصورة لإرادية.
- **intermittent i.** سلس متقطع. فقدان التحكم في إفراغ البول عند الحركة المفاجئة أو عند الضغط على المثانة بسبب قطع السبيل الإرادي للبول فوق المركز القطني.
- **overflow i.** سلس المفيض. سلس البول بسبب ضغط البول المتبقي في المثانة بعد انقباضها الأقصى.
- **paradoxical i. (=overflow i.)** سلس متناقض.

- **paralytic i.** سَلَسٌ شَلَلِيٌّ. سلس البراز والبول بسبب شلل المصبرات الشرجية والمثانية والناجم عن آفة المراكز القطنية.

- **passive i.** سَلَسٌ لَا فَاعِلٌ. سلس البول عندما تكون المثانة ممتلئة ولا يمكنها إفراغ بولها بالطريقة الطبيعية ولكن البول يتقاطر بمجرد الضغط على المثانة.

- **rectal i. (=fecal i.)** سَلَسُ الْبِرَازِ. سلس البراز.

- **urinary i.** سَلَسُ الْبَوْلِ. فشل التحكم السوي بالمصبرات المثانية والإحليلية مما يؤدي إلى تقاطر البول اللاإرادي المستمر.

**incontinent** مَسْلُوسٌ. المصاب بسلس البول أو البراز.

**incontinentia (=incontinence)** سَلَسٌ.

**incoordination** لَا تَنَاسُقٌ. عدم أو قلة إحكام الحركات العضلية أو فشل الأعضاء من العمل المنسق.

**incus** السُّدْنَانُ. العظيمة الوسطى بين عظيمات الأذن الوسطى الثلاث.

**index** 1. مَنَسَّبٌ. (ج: مَنَاسِبٌ) 2. السَّنَابَةُ. 1. كمية غير محددة عادة هي النسبة بين كميتين مقيستين ومضروبة بمئة (100). 2. إصبع الكف الثاني المجاور للإبهام.

- **cephalic i.** المَنَسَّبُ الرَّأْسِيُّ. مئة مرة لأعظم عرض للرأس مقسومة على أعظم طول له.

- **cephalo-orbital i.** المَنَسَّبُ الرَّأْسِيُّ الْحِجَاجِيُّ. مئة مرة لأعظم سعة للححف مقسومة على سعة الحجاجين.

- **cephalospinal i.** المَنَسَّبُ الرَّأْسِيُّ النُّخَاعِيُّ. نسبة مساحة الثقبة العظمى بالامتار المربعة إلى سعة الجوف القحفي بالسنتيمترات المكعبة.

- **cerebral i.** المَنَسَّبُ الدِّمَاغِيُّ. نسبة أعظم عرض لتجويف القحف إلى أعظم قطر أمامي خلفي له.

- **cerebrospinal i.** المَنَسَّبُ الدِّمَاغِيُّ النُّخَاعِيُّ. الرقم الذي نحصل عليه عند ضرب الضغط الدماغي النخاعي الأخير بكمية السائل المسحوب في عملية بزل النخاع وقسمته بعد ذلك على ضغطه الأولي.

- **cranial i.** المَنَسَّبُ القَحْفِيُّ. أكبر عرض للححف مضروباً بمئة ومقسوماً على طوله.

**indifference, belle** سَدْرٌ جَمِيلٌ. عدم مبالاة المريض وعدم اهتمامه بأعراضه أو بإعاقته ويشاهد ذلك في بعض أنواع الهستيريا.

**indolent** 1. قليل الإيلام 2. بطيء النُمو. 1. يولد قليلاً من الألم أو لا يولد الماً بالمرّة. 2. بطيء النمو كالورم البطيء.

**induction of anesthesia** تحريض التخدير. في التبخير الاستنشاق، هي الفترة من بدء التخدير حتى مرحلة التخدير الجراحي الكامل.

**infantilism** الطَّفَالَةُ. حالة تتصف بدوام صفات وخواص الطفولة لدى البالغين وتتصف بالتخلف العقلي وقيصور تنامي الأعضاء التناسلية وغالباً، ولكن ليس دائماً، بالقزامة.

- **Brissaud's i. (=infantile myxedema)** طِفَالَةٌ بِرِيْسَاوْدُ: الوَدْمَةُ الطِّفْلِيَّةُ المُخَاطِطِيَّةُ.

- **cachetic i.** طِفَالَةٌ دَنَفِيَّةٌ. طِفَالَةٌ تتولد من العدوى أو التسمم المزمن.

- **dysthyroidal i.** طِفَالَةٌ إِغْتِلَالِ الدَّرَقِيَّةِ. طِفَالَةٌ تتولد عن عيب في وظائف الغدة الدرقية.

- **hypophysial i.** طِفَالَةٌ نُخَامِيَّةٌ. طِفَالَةٌ تتولد عن قلة إفراز هرمونات النمو وموجهة الغدد التناسلية التي تفرزها النخامية الغدية.

- **sexual i.** طِفَالَةٌ جِنْسِيَّةٌ. تخلف التطور الجنسي كالذي يحدث في الحثل الشحمي التناسلي.

- **universal i.** طِفَالَةٌ عَامَّةٌ. طِفَالَةٌ مع قزامة عامة وغياب الصفات الجنسية الثانوية.

**infarction** إِحْتِشَاءٌ. توليد الاحتشاء أو الاحتشاء نفسه والذي يعني منطقة نخر تخثري في النسيج بسبب إقفاره الذي يتولد عن انسداد دورته الدموية وغالباً ما يكون بسبب خثرة أو صمّة في الأوعية.

- **cerebral i.** إِحْتِشَاءٌ دِمَاطِيٌّ. حالة إقفار دماغي تولد عيباً عصبياً مزمناً في مواضع توزيع أحد شرايين الدماغ.

**infection** عَدْوِيٌّ. مهاجمة الجراثيم للجسم وتكاثرها في أنسجته ومن الممكن أن تبقى العدوى متوضّعة أو تنتشر إلى باقي أنحاء الجسم.

**infecundity** عقم. عدم الإلقاح.

**inferiority, psychopathic (=antisocial personality)** شخصية معتلة اجتماعياً؛ شخصية لا اجتماعية.

**infiltration, paraneural (=paraneural anesthesia)** إرتشاح حول العصب.

**inflammation** التهاب. استجابة موضعية وقائية تولدها إصابات الأنسجة أو تخريبها وتستهدف القضاء على العامل المخرب أو تحديده أو عزله مع الأنسجة المخربة. ويتصف عادة بالآلم والإحمرار والحرارة والتورم وفقدان أو تقليل وظيفة العضو أو النسيج المصاب.

**infrapsychic** تحت مستوى الشعور؛ لاشعوري. تلقائي دون الوعي النفسي.

**infundibuloma** ورم القمع. ورم قمع الوطاء.

**infundibulum** قمع. بنية بشكل ممر قمعي الشكل. ويستعمل الاصطلاح بمفرده للدلالة على قمع الوطاء المكون من البارزة الناصفة وساق القمع.

**infundibuloma** قمع الوطاء. كتلة قمعية الشكل أمام الحدة الرمادية تمتد إلى النخامى العصبية وتسمى أيضاً سويقة النخامى.

**inheritance** وراثية. اكتساب الصفات والخواص بانتقالها من الآباء للأبناء.

**inhibition** تثبيط. 1. إيقاف أو تأخير أية عملية أو وظيفة. 2. في التحليل النفسي هو الامتناع الواعي أو اللاشعوري للترغبات أو للدوافع.

**antidromic i. (=recurrent i.)** تثبيط معاكس للمسيرة؛ تثبيط راجع.

**associative i.** تثبيط ترابطي. 1. حصر أو إضعاف ترابط نفسي أو وظيفي ثابت بتوليد ترابط جديد يترايط مع الترابط القديم. 2. مقاومة توليد أي ترابط جديد يحل محل ترابط قديم راسخ.

**autogenous i.** تثبيط ذاتي المنشأ. تثبيط انعكاسي يحدث عند نقطة التنبية.

**central i.** تثبيط مركزي. تثبيط تنبيه العصبونات الذي يتم في داخل الجهاز العصبي المركزي.

**end-product i.** تثبيط بالمحصول النهائي. تثبيط الفعلية بالمحصول النهائي الذي تولده وهو تثبيط بالتغذية الراجعة (الارتجاع).

**feedback i.** تثبيط بالارتجاع؛ تثبيط بالتغذية الراجعة. تثبيط العمليات الأولية للفعلية بالمحصول النهائي الذي تولده.

**proactive i.** تثبيط بالتأثير الرجعي. تثبيط تثبت التعلم الحديث بتأثير التعلم القديم.

**reciprocal i.** تثبيط متبادل. تثبيط مجموعة من العضلات بتنبيه العضلات الضادة لها وهذه خاصة تتولد عن التعصيب المتبادل للعضلات.

**retroactive i.** تثبيط الذاكرة الرجعية. تثبيط التعليم الحديث لذكرى التعلم القديم.

**Wedensky i.** تثبيط ودنسكي. حصر جزئي للتوصيل في العصب يمكنه توصيل النبضات بطيئة التردد من دون تمكنه توصيل النبضات سريعة التردد.

**iniencephaly** إنقذال الدماغ. عيب خلقي يتصف بضخامة الثقبية العظمى وغياب التواءات الصفيحية والشوكية للفقرات العنقية والصدرية وأحياناً القطنية أيضاً مع نقص عدد الفقرات واندغامها الشاذ وبذلك يحتل الدماغ والقسم الأكبر من النخاع الشوكي تجويفاً واحداً كبيراً مشتركاً بينهما.

1. حقن. 2. إختقان. 1. إدخال سائل بالضغط إلى الأنسجة أو الأوعية. 2. امتلاء أو تجمع مفرط للدم في أحد الأنسجة أو الأعضاء.

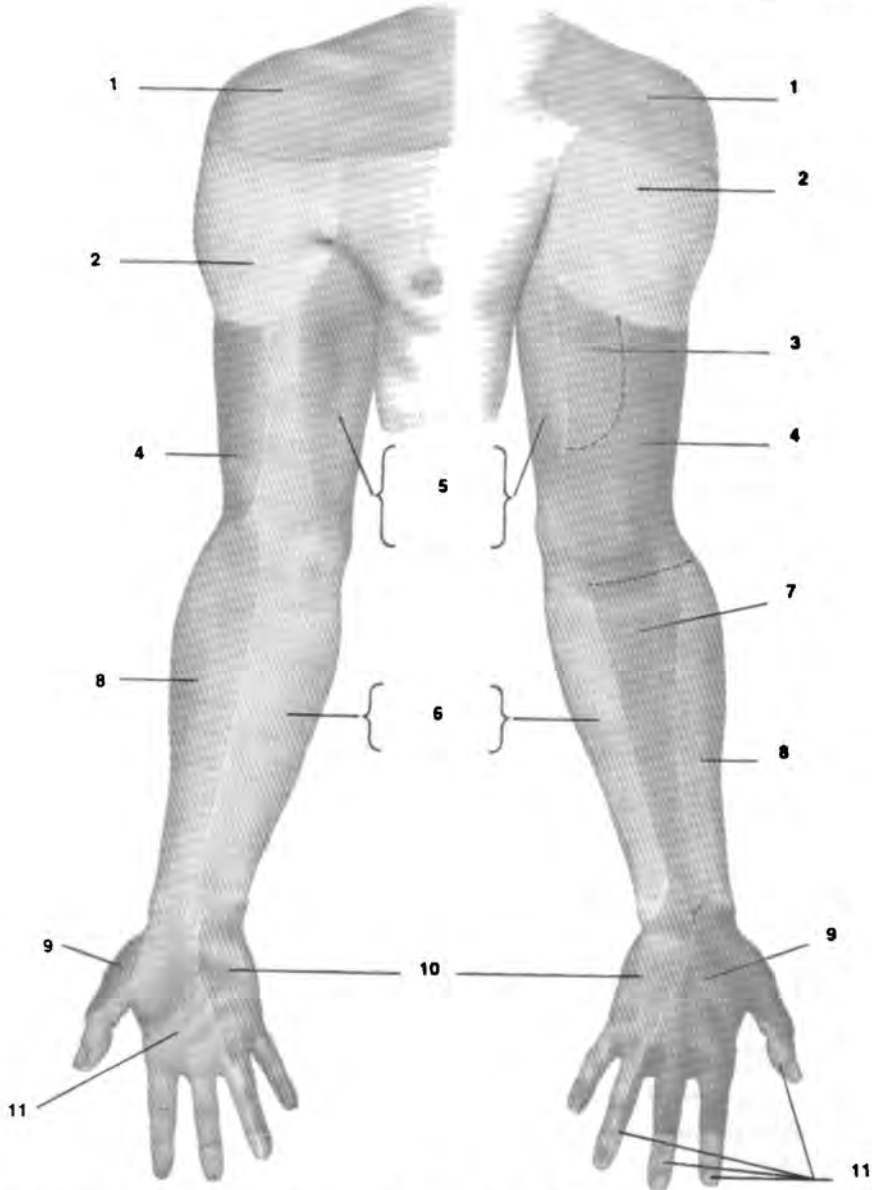
**injury** إصابة. ضرر أو تخريب لأحد الأنسجة أو الأعضاء وغالباً ما يطلق على الضرر المولد من تأثير خارجي.

**innate (= 1. hereditary 2. inborn)** 1. متأصل؛ موروث. 2. وراثي؛ خلقي.

**innervation** تعصيب. 1. توزيع ونشر الأعصاب في أحد أعضاء الجسم أو في أحد أقسامه

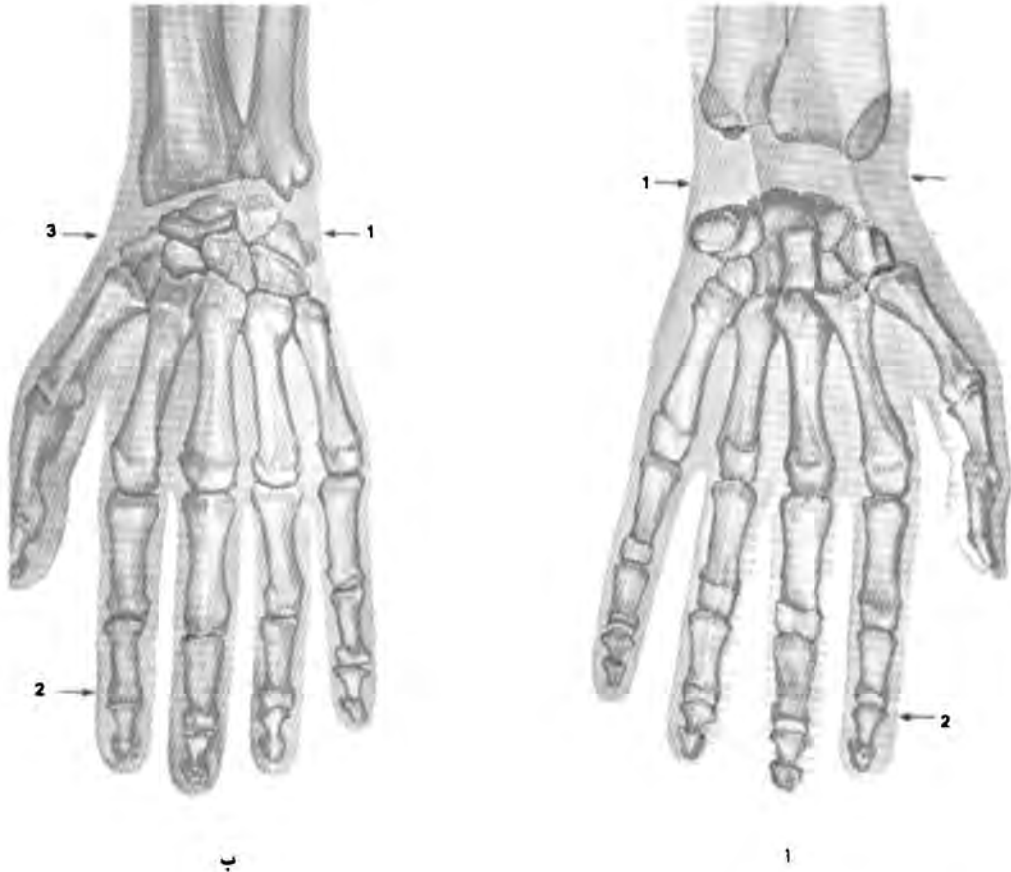
تَفْصِيئِيٌّ مُرَدَّوَجٌ. تعصيب أحد أقسام الجسم بنوعين من الأعصاب مثل الأعصاب الوردية واللاوردية أو المستقلة والجسدية.

2. تجهيز أحد أقسام الجسم بالطاقة العصبية أو بالمنبه العصبي.



## Innervation

التعصيب الحسي لجلد الأطراف العلوية: (1) فوق الترقوي (2) الإبطي (3) العصب العضدي الجلدي الخلفي (فرع من العصب الكعبري) (4) العصب العضدي الجلدي السفلي الوحشي (فرع من العصب الكعبري) (5) العصب الوريبي العضدي والعصب العضدي الجلدي الإنسي (6) العصب الساعدي الجلدي الإنسي (7) العصب الساعدي الجلدي (فرع من الكعبري) (8) العصب الساعدي الجلدي الوحشي (نهاية العصب العضلي الجلدي) (9) العصب الكعبري (الفرع السطحي) (10) العصب الزندي (11) العصب الناصف.



## Innervation

التغذية العصبية «المسقطه» على عظام اليد للأعصاب الحسية: (أ) منظر خلفي (ب) منظر أمامي (1) العصب الزندي (باللون الأزرق) (2) العصب الناصف (باللون الأحمر) (3) العصب الكعبري (باللون الأخضر)

- **multiple i.** تَعْصِيبٌ مُتَعَدِّدٌ. وجود أكثر من صفيحة انتهائية حركية واحدة على أحد الألياف العضلية.
- **pleurisegmental i.** تَعْصِيبٌ مُتَعَدِّدُ الشُدُفَاتِ. تعصيب إحدى البنيات الجسمية أو الأعضاء بالألياف عصبية مستعدة من عدة شذفات من النخاع الشوكي.
- **polyneuronal i.** تَعْصِيبٌ مُتَعَدِّدُ العَصَبُونَاتِ. تعصب الألياف العضلية بأكثر من عصبون واحد كما هو الحال في الكثير منها وفي الياف داخل المغزل.
- **reciprocal i.** تَعْصِيبٌ مُتَبَادَلٌ. تعصيب العضلات الموجودة حول أحد المفاصل بالألياف حركية بترتيب زوجي بحيث يؤدي تنبيه أحدهما إلى تثبيط العصب الثاني.
- **inoccipitia** إِنْعِدَامُ الفَصِّ القَدَالِيِّ. عدم تكوّن الفص القذالي للدماغ أو نقص في تكوينه.
- **inoglia (= fibrogliia)** دِبْقٌ لِيْفِيّ.
- **inomyositis (= fibromyositis)** إِنْهَابٌ

- عَضَلِي لَيْفِي.** - aggressive i. (= death i.) غَرِيْزَةُ الْمَوْتِ.
- مَجْنُونٌ. مختل عقلياً.** - death i. غَرِيْزَةُ الْمَوْتِ. الغريزة اللاشعورية التي تدفع الكائن إلى الانحلال والموت وهي عكس غريزة الحياة كما تصورها فرويد.
- جُنُونٌ. اختلال عقلي وعادة ما يستعمل للدلالة على عدم مسؤولية المصاب عن تصرفاته حتى عندما تكون جنائية.** - ego i. غَرِيْزَةُ الْأَنَا. أية غريزة غير الغريزة الجنسية التي تدفع للحفاظ على الذات.
- جُنُونٌ تَخْلِيْطِيٌّ حَادٌ. هذيان يتصف ببداية حادة ويترافق مع النسابة القصيرة المدى والتوهان.** - herd i. غَرِيْزَةُ الْقَطِيْع؛ غَرِيْزَةُ التَّجْمَع. الغريزة التي تدفع الكائن ليكون عضواً في جماعة ولينسجم معهم في مقاييسهم ومثلهم وتصرفاتهم وأفكارهم.
- جُنُونٌ إِنْذِفَاعِيٌّ. رغبة جامحة للتصرف والعمل الاعتدائي.** - life i. غَرِيْزَةُ الْحَيَاة. الغريزة التي تدفع الكائن للقيام بالأعمال البناءة التي تحافظ على حياته وعلى تكاثر نوعه.
- جُنُونٌ أَخْلَاقِيٌّ. جنون يتصف بفقدان القيم والتصرفات الأخلاقية.** - mother i. غَرِيْزَةُ الْأُمُوْمَةِ. السلوك المعقد للام الذي يضمن لها الحفاظ على أبنائها ورعايتها لهم.
- جُنُونٌ الْإِنْكَارِ. جنون يتصف بتوهم انعدامي كتوهم المصاب بعدم وجود جسم له.** - sexual i. (= life i.) غَرِيْزَةُ الْجِنْسِيَّة. هي غريزة (= life i.) الحياة التي تستهدف الحفاظ على النوع.
- حَرْفٌ شَيْخُوْجِيٌّ. تعميم؛ إِنْشِيَاخ. عملية التقدم في العمر.** instinctive غَرِيْزِيٌّ؛ فِطْرِيٌّ. تصرّف طبيعي يقوم به الكائن حتى من دون تسيبيه.
- حَوَاسٌ. لا مَحْسُوسٌ؛ غَيْرَ حَسَّاسٍ. 1. ما لا يحس أو يدرك بالحواس 2. فاقد الوعي أو الحواس.** insula الْجَزِيْرَةُ؛ الْفِصَّ الْجَزِيْرِيٌّ. أنظر lobus insularis
- مَفْرَزٌ؛ غُرْزٌ. موقع ارتكاز واتصال العضلة في العظم أو في جزء الجسم الذي يحركه.** insulae of Peyer (= lobus insularis) جُزْرٌ بَايْر؛ الْفِصَّ الْجَزِيْرِيٌّ.
- مُتَعَمِّدٌ. بنية محاطة بغمد كالليف العصبي، مثلاً.** integration تَكَامُلٌ. تجميع أقسام متعددة وتنظيمها بشكل منسّق متكامل.
- الْبَصِيْرَةُ. في الطب النفسي، هي معرفة المريض بأن شكاويه وأعراض مرضه ناتجة عن اضطراب أو شذوذ مرضي مع معرفته بأسباب ذلك وعواقبه.** integrative مُتَكَامِلٌ. فعالية أو نظام متكامل ومنسّق.
- أَرْقٌ. 1. عدم المقدرة على النوم 2. سهاد شاذ.** intellect الْفِكْرُ؛ الْعَقْلُ؛ الذَّهْنُ. التفكير والفهم والعقل وخصوصاً تلك الفعاليات التي تتعرف على العلاقات بين مختلف الأفكار وإدراكها وتقييمها وتسببها.
- مُؤَرَّقٌ. شخص مصاب بالارق.** intellectualization تَفْكِيرٌ؛ إِسْتِذْهَانٌ. وظيفة أو آلية لاشعورية يحلّ فيها المرء الأمور ويسببها ويقدر نتائجها وبذلك يتجنب مجابهة الحوادث الضارة ويتوقى القلق والضرر.
- أَرْقِيٌّ؛ مُؤَرَّقٌ. يتصف بالارق أو مصاب به.** intelligence ذُكَاءٌ. القدرة على الفهم والإدراك والمقدرة على التعلّم السريع وتطوير الاستجابات
- غَرِيْزَةُ الْمَوْتِ.**
- غَرِيْزَةُ الْمَوْتِ.** الغريزة اللاشعورية التي تدفع الكائن إلى الانحلال والموت وهي عكس غريزة الحياة كما تصورها فرويد.
- غَرِيْزَةُ الْأَنَا.** أية غريزة غير الغريزة الجنسية التي تدفع للحفاظ على الذات.
- غَرِيْزَةُ الْقَطِيْع؛ غَرِيْزَةُ التَّجْمَع.** الغريزة التي تدفع الكائن ليكون عضواً في جماعة ولينسجم معهم في مقاييسهم ومثلهم وتصرفاتهم وأفكارهم.
- غَرِيْزَةُ الْحَيَاة.** الغريزة التي تدفع الكائن للقيام بالأعمال البناءة التي تحافظ على حياته وعلى تكاثر نوعه.
- غَرِيْزَةُ الْأُمُوْمَةِ.** السلوك المعقد للام الذي يضمن لها الحفاظ على أبنائها ورعايتها لهم.
- غَرِيْزَةُ الْجِنْسِيَّة.** هي غريزة (= life i.) الحياة التي تستهدف الحفاظ على النوع.
- غَرِيْزِيٌّ؛ فِطْرِيٌّ.** تصرّف طبيعي يقوم به الكائن حتى من دون تسيبيه.
- الْفِصَّ الْجَزِيْرِيٌّ.** أنظر lobus insularis
- جُزْرٌ بَايْر؛ الْفِصَّ الْجَزِيْرِيٌّ.**
- تَكَامُلٌ.** تجميع أقسام متعددة وتنظيمها بشكل منسّق متكامل.
- مُتَكَامِلٌ.** فعالية أو نظام متكامل ومنسّق.
- الْفِكْرُ؛ الْعَقْلُ؛ الذَّهْنُ.** التفكير والفهم والعقل وخصوصاً تلك الفعاليات التي تتعرف على العلاقات بين مختلف الأفكار وإدراكها وتقييمها وتسببها.
- تَفْكِيرٌ؛ إِسْتِذْهَانٌ.** وظيفة أو آلية لاشعورية يحلّ فيها المرء الأمور ويسببها ويقدر نتائجها وبذلك يتجنب مجابهة الحوادث الضارة ويتوقى القلق والضرر.
- ذُكَاءٌ.** القدرة على الفهم والإدراك والمقدرة على التعلّم السريع وتطوير الاستجابات

لتناسب الحالات الطارئة. كما أنه يدل على المقدره على فهم الإشارات وحل المسائل ومجاهاة المشاكل.

حاصل الذكاء. انظر quotient . i. quotient

intercalatum (= substantia nigra)

المادة المقحمة؛ المادة السوداء.

intercourse إتصال. اتصال متبادل.

جماع. اتصال جنسي. sexual i. (= coitus)

interictal بين النوبات. يحدث بين النوبات.

intermittent متقطع. يحدث في فترات متقطعة تفصلها فترات خالية من الفعالية

interneuron عصبون بيني؛ عصبون متوسط. أي عصبون في سلسلة من العصبونات يقع بين العصبون الأولي والعصبون الاخير.

internode بين العقدتين؛ راجية. قطعة تقع بين عقدتين.

i. of Ranvier بين عقدتي رانفييه. شدة من الليف العصبي تتوسط بين عقدتي رانفييه متجاورتين.

internuncial عصبون متوسط. عصبون متوسط ينقل الدفعات بين العصبونات أو بين المراكز العصبية.

interoceptive داخلي الإستقبال. صفة المستقبلات التي تستقبل المنبهات من الأقسام والسطوح الداخلية للجسم.

interoceptor مُستقبل داخلي. المستقبل الذي يستقبل المنبهات من أقسام الجسم الداخلية ومن سطوحه الداخلية.

interofection الإستجابة للمُنَبَّهات الداخلية. استجابة الجسم للتغيرات التي تحدث في داخل الجسم والتي يولدها الجهاز العصبي الودي.

interofective داخلي التنبيه. ما ينبه داخل الجسم. ويستعمل المصطلح لوصف تنبيه الجهاز العصبي المستقل الذي ينبه داخل الجسم.

interpial بين طبقتي الحنون. بين طبقتي الام الحنون.

intersex خُنثى. فرد يتصف باختلاط في صفاته الجنسية الذكرية والانثوية بدرجات متفاوتة ويشمل ذلك أعضاءه الجنسية وسلوكه الجنسي.

intradural داخل الجافية. داخل الام الجافية أو تحتها.

introspection تأمل باطن. ملاحظة وتحليل الأفكار والمشاعر الذاتية والتحليل الذاتي للفرد.

1. انطوائي 2. أناني. 1. شخص مركز كل اهتمامه على ذاته 2. شخص مركز كل اهتمامه على منفعة ذاته.

invert (= homosexual) مُنحرف؛ يقبل.

involuntary لا إرادي. ما يحدث من دون إرادة المرء.

involution أوب. 1. تغيير رجوعي لكل الجسم أو لأحد أعضائه كالذي يحدث في الأعضاء الجنسية للام بعد ولادة جنينها لتعود إلى حجمها السوي 2. التنكس المترقي الذي يحدث مع تقدم العمر الذي يتصف بذبول الأنسجة والأعضاء.

أوب شيخوخي. التنكس المترقي الذي يحدث عند الشيخوخة مع ذبول الأعضاء والأنسجة.

ipsilateral بنفس الجانب. ما يقع أو يؤثر في أو يتعلق بنفس الجهة.

IPSP (= inhibitory postsynaptic potential) الجهد المثبط بعد المشبكي.

iQ (= intelligence quotient) حاصل الذكاء. انظر quotient.

iridalgia ألم القرحة.

iridoparalysis (= iridoplegia) شلل القرحة. شلل مصرة القرحة.

iridoplegia شلل القرحة. شلل مصرة القرحة وفقدانها لوظائفها الحركية.

شلل القرحة التكيفي. accommodation i. عدم تضيق الحدقة عند تكيف العين للبصر القريب.

- **complete i.** شَلْلُ الْفَرْجِيَّةِ النَّامِ. عدم تضيق الحدقة لأي من المنبهات.
- **reflex i.** شَلْلُ الْفَرْجِيَّةِ الْمُعْكَسِي. عدم تضيق الحدقة عند تنبيه العين بالضوء أو عند تنبيه الجلد.
- **sympathetic i.** شَلْلُ الْفَرْجِيَّةِ الْوُدِّي. عدم توسع الحدقة عند تنبيه الجلد بالمنبهات المؤلمة.
- irreversibility** اللأَعْكُوسِيَّة. خاصية عدم الانعكاس.
- **i. of conduction** اللأَعْكُوسِيَّةِ التَّوَصِيلِيَّة. المبدأ الذي ينص على أن مسلك أي منعكس يسمح بمرور الدفعات العصبية باتجاه واحد فقط.
- irreversible** لَأَعْكُوسٍ. لا يمكن أن ينعكس.
- irritability** هَيُوجِيَّة؛ تَهْيِجِيَّة. 1. خاصية البنية أو العضو الهيجوج أو استجابته للمنبهات 2. الاستجابة الشاذة للمنبهات الضعيفة.
- **muscular i.** الهَيُوجِيَّةِ العَضَلِيَّة. استجابة العضلات السوية للمنبهات.
- **myotatic i.** هَيُوجِيَّةِ التَّمَدُّدِ العَضَلِي. قدرة العضلة على التقلص استجابة لتمديدها.
- **nervous i.** الهَيُوجِيَّةِ العَصَبِيَّة. 1. قدرة العصب على توصيل النبضات العصبية 2. الاستثارية المرضية للجهاز العصبي.
- irritable** هَيُوجٍ. 1. قادر على الاستجابة للمنبهات 2. حساس بصورة شاذة للمنبهات.
- irritant** مُهَيِّجٍ. 1. يولد التهيج 2. عامل يولد التهيج.
- irritation** 1. تَهْيِجٍ 2. تَهْيِجٍ. 1. التنبيه 2. حالة فرط الاستثارية والحساسية.
- **cerebral i.** تَهْيِجٍ مُخِّي. المرحلة الثانية من ارتجاج الدماغ الذي يتصف بفرط استثارية الدماغ.
- **direct i.** تَهْيِجٍ مُبَاشِرٍ. تهيج يتولد عن التنبيه المباشر للجزء أو للعضو.
- **functional i.** تَهْيِجٍ وَظِيفِي. تهيج يتولد عن اختلال وظيفي من دون أية إصابة عضوية أو فرط استثارية العضو بسبب فعاليته الوظيفية المفرطة.
- **meningeal i.** تَهْيِجٍ سِحَاثِي. تهيج السحايا بسبب التهابها أو نزفها مما يؤدي إلى الصداع وتيبس الرقبة.

- **spinal i.** تَهْيِجٍ سِينَسَاثِي. صَمَلُ السيساء والمه بسبب آفة أو مرض العمود الفقري.
- **sympathetic i.** تَهْيِجٍ تَعَاظِيفِي. التهاب أحد الأعضاء نتيجة لالتهاب عضو آخر مناسب له كالتهاب إحدى العينين عند التهاب العين الثانية.
- ischemia** إِقْفَار. نقص الدم في أحد الأقسام أو الأعضاء بسبب تضيق أو عيبه الوظيفي أو بسبب انسدادها المرضي.
- ischialgia** أَلَمُ الْوَرِكِ؛ أَلَمُ الْإِسْكَ. وجع عظم الورك.
- ischiodynia (= ischialgia)** أَلَمُ الْوَرِكِ؛ أَلَمُ الْإِسْكَ.
- island of Reil (= insula)** الْجَزِيرَةُ.
- isocarboxazid** اِيْزُوْكَرْبُوْكَسَازِيد. دواء يستعمل كمضاد للاكتئاب.
- isocortex (= neopallium)** القَشْرَةُ الحَدِيثَةُ.
- isoelectric** كَهْرَسَاوِي؛ مُتَسَاوِي التَّكْهَرْب. لا يظهر أي فرق في الجهد الكهربائي.
- isometric** إِسْوِي الطُّوْل. المحافظة على طول ثابت.
- **i. contraction** تَقْلُصٌ إِسْوِي الطُّوْل. تقلص العضلة من دون تغيير طولها مع زيادة توترها.
- isopotential** إِسْوِي الْجُهْد؛ تَسَاوِي الْجُهْد. تساوي الجهد الكهربائي على طرفي غشاء الليف العصبي مثلاً.
- isothermognosis** حِسُّ حَرَارِي إِسْوِي. شذوذ مرضي يحس المريض فيه حساً حرارياً للمنبهات الحارة والباردة والمؤلمة على حد سواء وبدرجة واحدة تقريباً.
- isotonic contraction** تَقْلُصٌ إِسْوِي التَّوْتَر. تقلص العضلة من دون تغيير توترها ولكنها تقصر طولياً.
- isotransplant (= isograft)** غَرْبَسَةٌ إِسْوِيَّة. طعم بين فردين متشابهين جينياً كالطعم بين التوأمين المتشابهين.



- isthmus** بَزْرُخ. توصيلة ضيقة بين بنيتين كبيرتين.
- i. ad infundibulum مِعْبَرُ الْقَمْع. المر بين البطن الثالث للدماغ والقمع.
- i. gyri cinguli بَزْرُخُ التَّلْفِيفِ الحِزَامِيِّ. الجزء الضيق من التلغيف الحزامي الذي يرتبط مع التلغيف حول الحصين في منطقة ذنب الجسم الثفني.
- i. e tertio ad quartum ventriculum المَسَالُ المُخِّي. (= aqueductus cerebri)
- i. of Sylvius (= aqueductus mesencephali) مَسَالُ الدِّمَاغِ المَتَوَسِّطِ.
- itching (= pruritus) حَكَّة.
- iter مِعْبَر. مسلك أو ممر أنبوبي.

# J

**jacksonian epilepsy** صَرْعٌ جَاكْسُونِيّ. انظر epilepsy.

**jargonaphasia** حُبْسَةٌ رَاطِنَةٌ. حبسة تتصف بدمج عدة كلمات ببعضها.

**jaw** فَكٌّ. أي من البنيّتين العظميّتين، الفك العلوي أو الفك السفلي، في الجمجمة واللّتين تحملان الأسنان.

**- drop j.** فَكٌّ سَاقِطٌ. المرحلة الشلالية في داء الكلب. حيث يتدلّى الفك السفلي.

**Jerk** نَفْضَةٌ. حركة منعكسية فجائية ولا إرادية.

**- Achilles j. (= triceps surae reflex)** نَفْضَةُ الكَأَجَلِ.

**- ankle j. (= triceps surae reflex)** نَفْضَةُ الكَأَجَلِ.

**- biceps j. (= biceps reflex)** مُنْعَكْسُ ذَاتِ الرُّأْسَيْنِ.

**- elbow j.** مُنْعَكْسُ المِرْفَقِ. الانثناء الإرادي للمرفق عند طرق وتر العضلة ذات الرأسين أو العضلة ثلاثية الرؤوس.

**- jaw j. (= jaw reflex)** مُنْعَكْسُ الفَكِّ.

**- knee j. (= patellar reflex)** نَفْضَةُ الرُّكْبَةِ.

**- myoclonic j. (= myoclonus)** رَمَعٌ عَضَلِيّ.

**- nystagmoid j's.** نَفْضَاتٌ رَأْسِيَّةٌ. حركات قفزية آنية جانبية للعين لا تدوم طويلاً ومن الممكن حدوثها عند النظر للجانب.

**- pendular knee j.** نَفْضَةُ الرُّكْبَةِ النُّوَاسِيَّةِ.

نفضة الركبة التي تشاهد في داء الرقص والتي تحدث عند طرق وتر الرضفة حيث تتحرك الساق أماماً وخلفاً لعدة مرات.

**- quadriceps j. (= knee j.)** نَفْضَةُ رُبَاعِيَّةِ الرُّؤُوسِ. تقلص العضلة رباعية الرؤوس النفضي عند طرق وتر الرضفة.

**- tendon j. (= tendon reflex)** مُنْعَكْسُ الوَتْرِ.

**- triceps surae j. (= ankle j.)** نَفْضَةُ ثَلَاثِيَّةِ الرُّؤُوسِ الرُّبَلِيَّةِ. تقلص نفضي للعضلة ثلاثية الرؤوس الربلية عند طرقها أو طرق وتر الكاحل.

**junction** مُوَصِّلٌ. (ج: مَوَاصِلٌ). محل التقاء أو اتصال عضوين أو نسيجين أو بنيّتين متباينتين.

**- myoneural j. (= neuromuscular j.)** مُوَصِّلٌ عَضَلِيّ عَضَلِيّ.

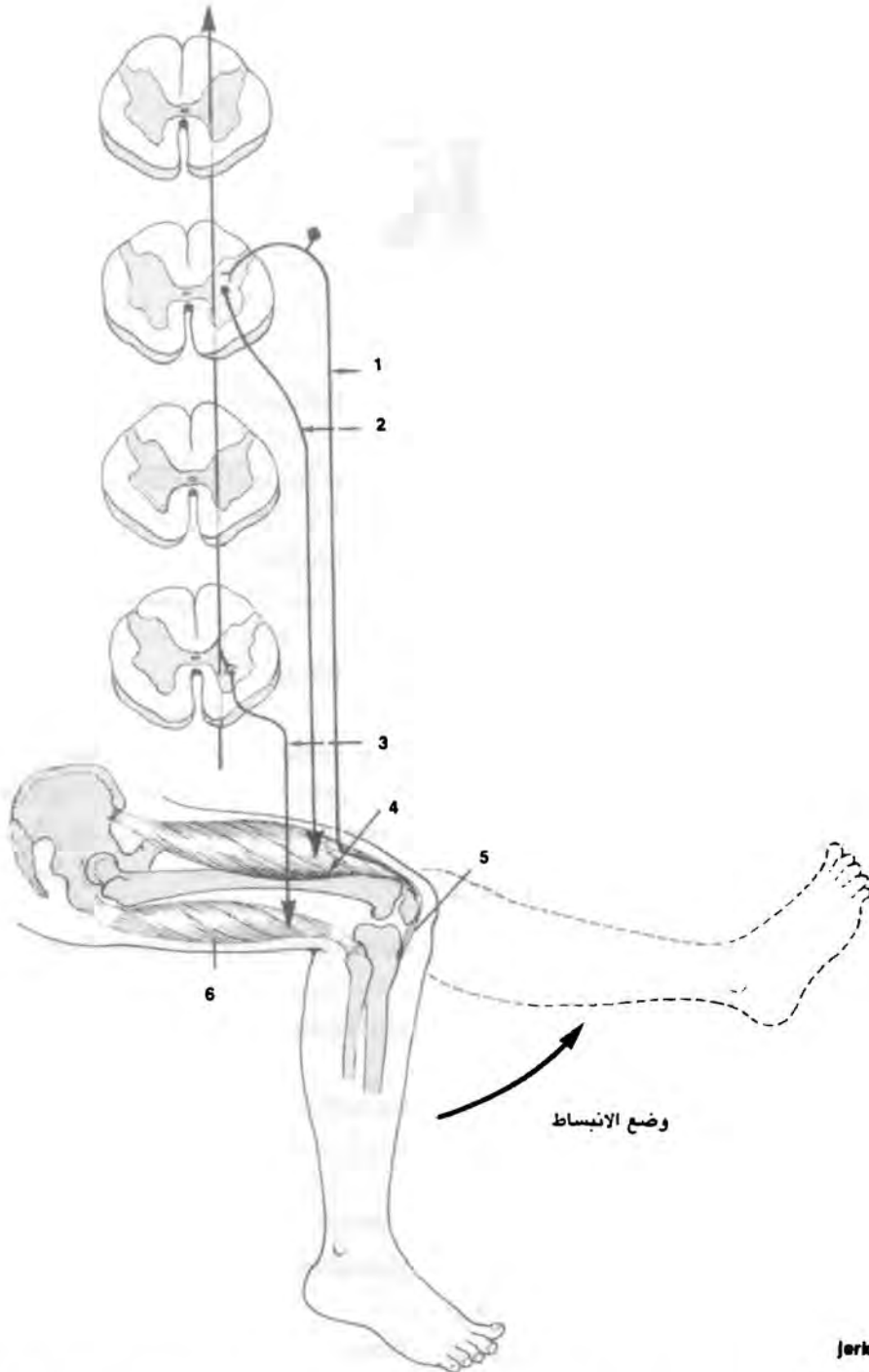
**- neuromuscular j.** مُوَصِّلٌ عَضَلِيّ عَضَلِيّ.

محل اتصال ليف عصبي حركي مع الليف العضلي الهيكلية الذي يغذيه وتكون نهاية هذا العصب الحركي الصفيحة الحركية الانتهاية كما تكون منطقة الليف العضلي المقابلة لها الصفيحة تحت العصبية ويفصلها عن بعضهما الفلح التشابكي حيث يفرز الاستيل كولين من نهاية العصب الحركي الذي ينتشر عبر الموصل إلى الليف العضلي وينبهه.

**juvenile** 1. يَفَعِيّ؛ حَدَثٌ 2. يَافِعٌ.

1. متعلق بالأحداث أو الشباب أو الأحداث غير الناضجين 2. حدث صغير السن أو طفل 3. خلية بين مرحلتي النضوج والفجاجة.

**juxtaspinal** مُجَاوِرُ السِّيسَاءِ. بجوار العمود الفقري.



**jerk, knee**

وضع الانبساط

شكل يبين منعكس الوتر (نفضة الركبة أو منعكس الوتر الرضفي). ويلاحظ انبساط الساق عند طرق وتر الرضفة الباسطة الذي يرتكز على الظنبوب تحت الركبة. (1) العصب الوارد من العضلة الباسطة (2) العصب الحركي للعضلة الباسطة (3) العصب الحركي إلى العضلة المثنية (4) العضلة الباسطة (5) الوتر الرضفي (6) العضلة المثنية.

# K

**kakergasia (= merergasia) اضْطِرَابٌ وَظَيْفِيّ.** أي اضطراب يؤدي إلى فقدان القدرة الجزئي أو الكلي على القيام بأي عمل أو وظيفة كما يحدث في حالات العصاب.

**kakesthesia (= cacesthesia) إِحْسَاسٌ شَاذٌ.** أي نوع من الإحساسات الشاذة أو المضطربة.

**kakosmia (= cacosmia) رَائِحَةٌ كَرِيهَةٌ؛** استكراه الرائحة. شم رائحة كريهة دون منبه حقيقي.

**kathisophobia (= akathisia) قَمَاصٌ؛** رُهَابُ الْجُلُوسِ. الخوف الشديد من الجلوس.

**kentrokinesis (= centrokinesia) حَرَكَةٌ مَرْكَزِيَّةٌ التَّنْبِيهِ.**

**kernicterus** يَرْقَانٌ نَوَوِيٌّ. حالة تتصف بأعراض عصبية وخيمة مع ارتفاع مستوى بليروبين الدم الذي يؤدي إلى انصبغ النوى القاعدية والجسم الشاحب والنواة المذنبة وقشرة النواة العدسية والنوى المخيخية والبصلية والمادة السنجابية للمخ بالصبغ الأصفر، كما أنها تترافق مع تخريب واسع في الجهاز العصبي وهي تتولد عن اليرقان الوليدي الوخيم.

**kinesalgia** أَلَمُ الْحَرَكَةِ. الألم الذي يرافق الجهد العضلي عند الحركة.

**kinesia (= kinetosis) اضْطِرَابٌ حَرَكِيٌّ** المَنْشَأُ. أي اضطراب جسمي يتولد عن الحركات غير الاعتيادية مثل داء الحركة.

**kinesialgia (= kinesalgia) أَلَمُ الْحَرَكَةِ.**

**kinesiatics (= kinesiotherapy)**

مُعَالَجَةٌ بِالْحَرَكَةِ.

**kinesi- esthesiometer** مِقْيَاسُ الْحِسِّ الْحَرَكِيّ. آلة لقياس أو تقدير حس الحركة.

**kinesimeter** 1. مِقْيَاسُ الْحَرَكَةِ  
2. مِقْيَاسُ الْحِسِّ السَطْحِيّ. 1. آلة القياس الكمي للحركة. 2. آلة لفحص إحساسات سطح الجسم.

**kinesiology** عِلْمُ الْحَرَكَةِ. مجموع الدراسات عن حركات جسم الإنسان.

**kinesiometer (= kinesimeter)**

1. مِقْيَاسُ الْحَرَكَةِ 2. مِقْيَاسُ الْحِسِّ السَطْحِيّ.

**kinesioneurosis** عَضَابٌ حَرَكِيٌّ. اضطراب عصبي وظيفي يتصف باضطرابات حركية مثل التشنج والعزات.

**kinesiotherapy (= kinesitherapy)**

مُعَالَجَةٌ بِالْحَرَكَةِ. معالجة الأمراض بالحركة.

**kinesodic** نَاقِلُ الدَّفْعَاتِ الْحَرَكِيَّةِ. ناقل للنبضات العصبية الحركية.

**kinesthesia** الْحِسُّ الْحَرَكِيّ. الحس الذي يدرك حركة ووزن ووضع مختلف أقسام الجسم وخصوصاً تغيير زوايا المفاصل عند حركتها.

**kinesthesiometer** مِقْيَاسُ الْحِسِّ الْحَرَكِيّ.

**kinesthesia (= kinesthesia)** الْحِسُّ الْحَرَكِيّ.

**kinetosis** اضْطِرَابٌ حَرَكِيٌّ المَنْشَأُ. انظر kinesia.

**kinetotherapy (= kinesiotherapy)**

مُعَالَجَةٌ بِالْحَرَكَةِ.

**kleptomania** هَوَسُ السَّرِقَةِ. هوس لا يقاوم يدفع المريض للسرقة وعادة ما تكون لمواد لها قيمة رمزية فقط وهي عادة ما تكون لا شعورية للمريض .

**kleptomaniac** مُهَوَّسُ السَّرِقَةِ. مصاب بهوس السرقة.

**knee** رُكْبَةٌ. المفصل بين الفخذ والساق.

**knismogenic** مُدْعِغٌ. ما يولد الدغدغة.

**knob** زَرٌّ. كتلة مكورة أو نتوء مكور.

**- synaptic k's.** أقدامٌ إنتِهائِيَّةٌ. انظر feet end.

**koniocortex** القَشْرَةُ المُحَبَّبَةُ. القشرة الحبيبية للمناطق الحسية للمخ.

**krauomania** عَرَّةٌ نَظْمِيَّةٌ. عرة تتصف بحركات نظمية مثل دوران الرأس أو حركات توازن الجسم.

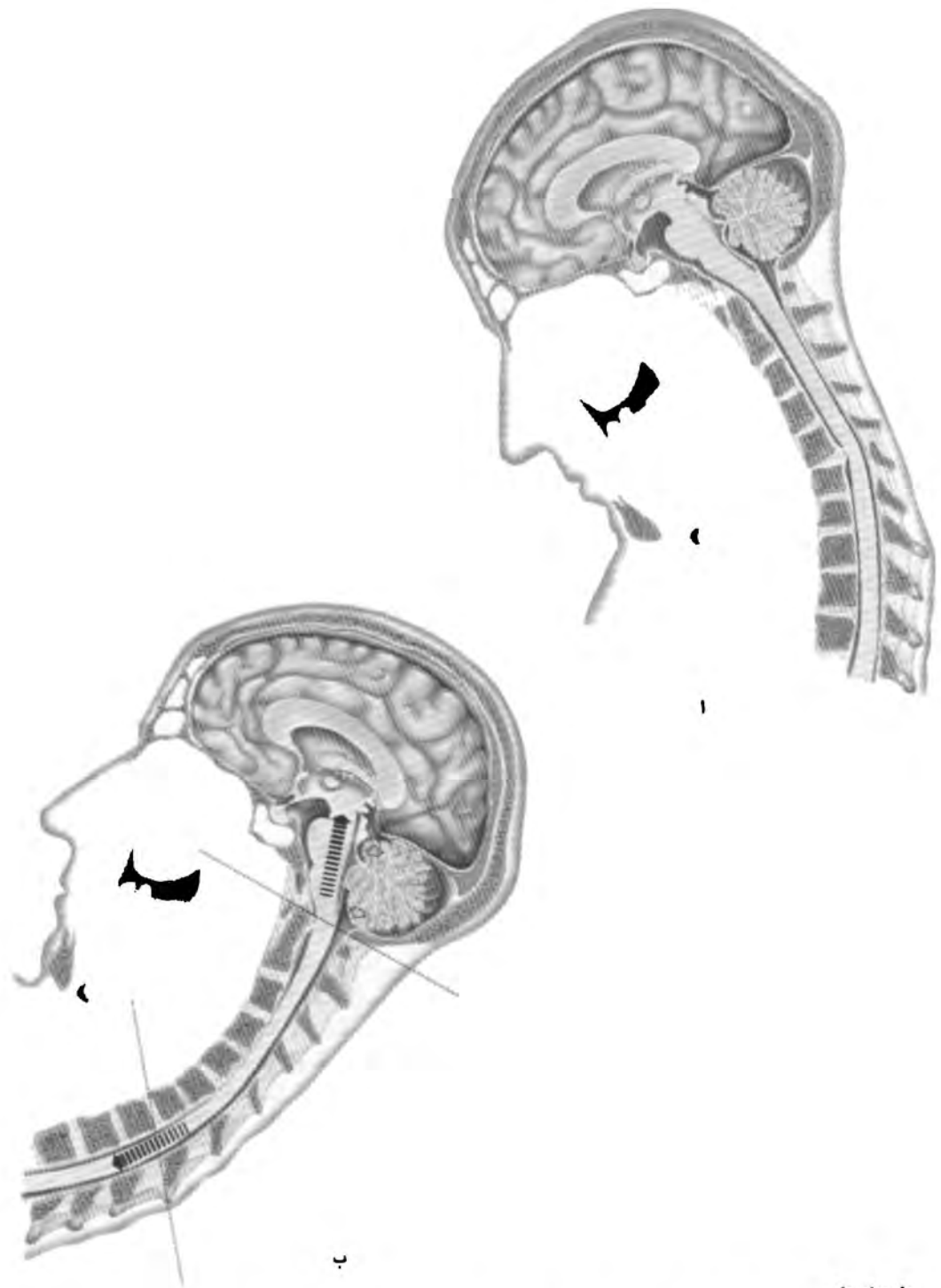
**kuru** كُورُو. مرض عصبي عائلي مترقٌ ومميت يتصف بفترة حضانة طويلة ويسببه فيروس خاص يؤدي إلى اعتلال الدماغ وتخريبه.

**kwashiorkor** كُواشِيرُكُور. متلازمة تتولد عن نقص البروتين الشديد وتتصف بتخلف النمو وبتغير لون الجلد والشعر والوذمة واضطرابات مرضية في الكبد مع تليفه ونخره ومع اضطرابات عقلية وزهول.

**kyphoscoliosis** جَنْفٌ حُدَابِيٌّ. انحناء السيساء الخلفي والجانبية.

**kyphosis** حُدَابٌ. زيادة تحذب السيساء الشاذة في المنحنى الصدري كما يشاهد عند النظر إليه من الجانب.

**kyphotic** 1. أُحْدَبٌ؛ حُدْبَاءٌ 2. حُدَابِيٌّ. مصاب بالحذاب أو منسوب إليه.



### kyphosis

حداب الرقبة وتضيق القناة الشوكية حيث تؤدي الإصابات الانضغاطية أو كسور الفقرات الرقبية إلى تضيق القناة الشوكية وانضغاط النخاع فيها فتؤدي حركات الرقبة إلى نبضان مستمر في منطقة الإصابة مع سحجها. كما يؤدي الثني الأمامي للرقبة (ب) إلى سحج منطقة الإصابة وتشوهها وتمدد الرقبة وإجهادها.

# L

**lability** تَقَلُّلٌ؛ عَدَمُ الْإِسْتِقْرَارِ؛ عَطْوِيَّةٌ. عدم الاستقرار العاطفي مع تغير الحالة العاطفية السريع.

**labyrinth** اللَّيْه. جهاز مكون من تجاويف وأقنية متصلة ببعضها. ويطلق المصطلح على جهاز الأذن الداخلية الذي يقوم بوظيفة حس التوازن والوضع.

**bony l.** التَّيَّةُ الْعَظْمِيَّةُ. الهيكل العظمي للأذن الداخلية الذي يحيط بالتيه الغشائي.

**cochlear l.** التَّيَّةُ الْقَوَاقِعِيَّةُ. جزء التيه الغشائي الذي يشمل حيز اللمفا المحيطة والقناة القوقعية وهي آلة السمع الداخلية.

**endolymphatic l. (= membranous l.)** التَّيَّةُ الْغِشَائِيَّةُ. التَّيَّةُ الْغِشَائِيَّةُ. جهاز من

**membranous l.** أكياس وأنابيب ظهارية متصلة ببعضها يتكون من قناة اللمف الباطنة والكيس والقريبة والقوقعة والأقنية الهلالية ويوجد في داخل التيه العظمي ويفصله عنه حيز اللمفا الظاهرة وينقسم إلى قسمين التيه القوقعي والتيه الدهليزي.

**osseous l. (= bony l.)** التَّيَّةُ الْعَظْمِيَّةُ.

**vestibular l.** التَّيَّةُ الْدِهْلِيْزِيَّةُ. جزء التيه الغشائي الذي يشمل الكيس والقريبة والأقنية الهلالية.

**laceration** تَهْتِكٌ؛ تَمَرُّقٌ؛ انتهاك. عملية التمزق أو جرح متمزق.

**lacuna** جَوْبَةٌ. حفرة صغيرة أو كهف مجوف.

**cerebral lacunae** جَوْبَاتٌ دِمَاغِيَّةٌ. باحات صغيرة من احتشاءات إقفارية دماغية تتولد من انسداد

الشريان الدماغي المتوسط أو الدماغي الخلفي أو الشرايين القاعدية تشاهد في حالات ارتفاع الضغط أو التصلب الشرياني.

**lag** تَلَكُّؤٌ. الفترة الزمنية بين وضع التنبيه وبدء الاستجابة.

**lagnesis (= satyriasis)** شَبَقٌ. فرط الرغبة الجنسية الشاذة في الذكور التي لا تشبع.

**lagnosis (= lagnesis)** شَبَقٌ.

**lagophthalmos (= lagophthalmus)** عَيْنٌ أَرْثِيْبِيَّةٌ. عدم القدرة على غلق العينين بصورة كاملة.

**lallation** تُمْتَمَةٌ؛ لَجَلَجَةٌ الْأَطْفَالِ. نوع كلام الأطفال والصبيان.

**lalognosis** إِدْرَاكُ الْكَلَامِ. فهم الكلام المسموع ومعرفة مدلوله.

**lalopathy** خَلَلُ النَّطْقِ. أي اضطراب في الكلام.

**lalophobia** وَهَابُ الْكَلَامِ. التخوف من الكلام.

**laloplegia** شَلْلُ النَّطْقِ. شلل أعضاء النطق.

**lalorrhea (= logorrhea)** ثُرُثُرَةٌ.

**lamella** صَفَاحَةٌ. صفيحة رقيقة كصفيحة العظم.

**lamina** صَفِيْحَةٌ. طبقة رقيقة مسطحة ويستعمل المصطلح بمفرده للدلالة على صفيحة قوس الفقرة.

**l. affixa** الصَّفِيْحَةُ اللَّاصِقَةُ. شريط من البطانة العصبية يحيط بالوريد المهادي المخططي والسطر الانتهائي في القسم المركزي من البطين الجانبي.

**alar l., l. alaris** الصَّفِيْحَةُ الْجَنَاحِيَّةُ. أي من المنطقتين الطوليتين للأنبوب العصبي الجنيني بالجهة الظهرية للتمم المحدد والذي يتطور منه العمود

- السنجابي الظهري للنخاع الشوكي والمراكز الحسية للدماغ.
- laminae albae cerebelli الصَّفَائِحُ الْمُخَيَّجَةُ البَيَضَاءُ. لب المادة البيضاء الذي يسند ورقات القشرة المخيخية.
- I. arcus vertebralis صَفِيحَةُ قَوْسِ الْفَقْرَةِ. إحدى اللوحتين العريضتين اللتين تبرزان من سويقتي قوسي الفقرة اللتين تلتزمان في الخط الوسطي للفقرة لتكمل القسم الظهري للقوس وتكونا قاعدة الناتئ الشوكي.
- basal I., I. basalis الصَّفِيحَةُ الْقَاعِيَّةُ. إحدى المنطقتين الطوليتين للأنبوب العصبي الجنيني بالجهة البطنية للتم المحدد يتطور منها العمود السنجابي البطني للنخاع الشوكي والمراكز الحركية للدماغ.
- I. chorioidea epithelialis ventriculi الصَّفِيحَةُ الْمَشِيمَائِيَّةُ الظَّاهِرِيَّةُ لِلْبَطْنِ lateralis الجانبي. البطانة العصبية التي تبطن البطين الجانبي للمخ.
- I. chorioidea epithelialis ventriculi quarti الصَّفِيحَةُ الْمَشِيمَائِيَّةُ الظَّاهِرِيَّةُ لِلْبَطْنِ الرابع. البطانة العصبية التي تبطن البطين الرابع للدماغ.
- I. cinerea terminalis (= I. terminalis hypothalami) الصَّفِيحَةُ الْوِطَائِيَّةُ الْإِنْتِهَائِيَّةُ. الصَّفِيحَةُ epithelial I. (= I. epithelialis) الظَّاهِرِيَّةُ. البطانة العصبية التي تغطي الصغيرة المشيمية.
- I. granularis, externa corticis cerebri الصَّفِيحَةُ الْحَبِيبِيَّةُ الظَّاهِرَةُ لِقَشْرَةِ الْمُخ. الطبقة الثانية من قشرة المخ والمكونة من العديد من الخلايا الهرمية الصغيرة ومن الخلايا الحبيبية ذات المحاور القصيرة.
- I. granularis interna corticis cerebri الصَّفِيحَةُ الْحَبِيبِيَّةُ الْبَاطِنَةُ لِقَشْرَةِ الْمُخ. الطبقة الرابعة من قشرة المخ والتي تزدهم بالعديد من الخلايا الحبيبية ذات المحاور القصيرة وبعض الخلايا الهرمية الصغيرة والتي يعبر من بينها العديد من الألياف العصبية باتجاه مستعرض.
- laminae medullares cerebelli الصَّفَائِحُ الْمُخَيَّجَةُ البَيَضَاءُ. (= laminae albae cerebelli)
- I. medullaris lateralis corporis striati الصَّفِيحَةُ النَّخَاعِيَّةُ الْوَحْشِيَّةُ لِلْجِسْمِ الْمُخَطَّط. طبقة من مادة بيضاء تفصل الكرة الشاحبة الوحشية عن قشرة النواة العدسية.
- I. medullaris medialis corporis striati الصَّفِيحَةُ النَّخَاعِيَّةُ الْإِنْسِيَّةُ لِلْجِسْمِ الْمُخَطَّط. طبقة من مادة بيضاء تقسم الجزء الإنسي من النواة العدسية (الكرة الشاحبة) إلى قسمين وحشي كبير وإنسي صغير.
- laminae medullares thalami interna and externa الصَّفَائِحُ النَّخَاعِيَّةُ الْمَهَادِيَّةُ الْبَاطِنَةُ وَالظَّاهِرَةُ. طبقتان من الألياف العصبية المغددة في المهاد الظهري.
- I. medullaris transversa corporis quadrigemini (= stratum album profundum corporis quadrigemini) الطَّبَقَةُ الْعَمِيقَةُ البَيَضَاءُ لِلْأَجْسَامِ الرَّبَاعِيَّةِ.
- I. molecularis corticis cerebri الصَّفِيحَةُ الْجَزَائِيَّةُ لِقَشْرَةِ الْمُخ. الطبقة السطحية الأولى لقشرة المخ وهي أعلى طبقاته الست وتتكون بصورة رئيسية من ألياف عصبية مغددة مرتبة باتجاه تماسي وهي تحوي نهايات تغصنية من خلايا الطبقات العميقة وبعض الألياف القشرية الواردة وبعض خلايا كاهال الممتدة أفقياً وبعض أنواع الخلايا العصبية الأخرى.
- I. multiformis corticis cerebri الصَّفِيحَةُ الْمُتَعَدِّدَةُ الْأَشْكَالِ لِقَشْرَةِ الْمُخ. الطبقة السادسة من طبقات قشرة المخ المكونة من أنواع مختلفة من الخلايا العصبية وبصورة رئيسية خلايا مغزلية الشكل وغير منتظمة تمر محاورها إلى المادة البيضاء لقشرة نصف كرة المخ.
- I. plexiformis corticis cerebri (= I. molecularis corticis cerebri) الصَّفِيحَةُ الْهَرْمِيَّةُ الظَّاهِرَةُ لِقَشْرَةِ الْمُخ. الطبقة الثالثة من طبقات قشرة المخ الست المكونة من المنطقة الداخلية من الخلايا الهرمية المتوسطة الحجم وطبقة الخلايا الهرمية الخارجية وخلايا أخرى تمتد تغصناتها ومحاورها إلى الطبقات الأخرى.



- I. pyramidalis ganglionaris corticis cerebri (= I. pyramidalis interna corticis cerebri) الصَّفِيحَةُ الهَرَمِيَّةُ العُقْدِيَّةُ لِقَشْرَةِ المَخ.

- I. pyramidalis interna corticis cerebri الصَّفِيحَةُ الهَرَمِيَّةُ البَاطِنَةُ لِقَشْرَةِ المَخ. الطبقة الخامسة من طبقات قشرة المخ المكونة من أكبر الخلايا الهرمية (خلايا مارتينوتي وخلايا بتز) والتي تتعابر معها سطور من اليااف عصبية مرتبة بصورة افقية وتترك محاور هذه الخلايا الهرمية هذه الطبقة إما كاليااف إسقاطية أو ترابطية أو صوارية.

- I. quadrigemina (= I. tecti mesencephali) صَفِيحَةُ سَقْفِ الدِّمَاغِ المُتَوَسِّطِ.

- I. reticularis الصَّفِيحَةُ الشَّبَكِيَّةُ. الغشاء الزجاجي المثقب الذي يغطي عضو كورتري.

- Rexed's laminae صَفَائِحُ رِيكْسِد. مخطط معماري لتصنيف بنيات النخاع الشوكي مبني على الصفات الخلوية لعصبونات المناطق المختلفة للمادة السنجابية. وهو يحوي تسع صفايح (1-9) تمتد خلال النخاع موازية لعمودي المادة السنجابية الظهرية والبطني، وطبقة عاشره (10) تحيط بالقناة المركزية وتتكون من الصوارين الظهرية والبطني والمادة الهلامية المركزية.

- rostral I. (= I. rostralis) الصَّفِيحَةُ الرُّأْسِيَّةُ. الجزء الانتهائي الرقيق لمنقار الجسم الثفني الذي ينزل امام الصوار الامامي وامام المادة المثقبة الامامية والتلفيف جنيب الانتهائي.

- I. septi pellucidi صَفِيحَةُ الحَاجِزِ الشَّفَافِ. إحدى الصفيحتين العموديتين المفصولتين عن بعضهما بحيز فلحي الشكل مكوناً الحاجز الشفاف بينهما.

- I. tecti mesencephali صَفِيحَةُ سَقْفِ الدِّمَاغِ المُتَوَسِّطِ. طبقة متداخلة من المادتين السنجابية والبيضاء في سقف الدماغ المتوسط من حيث تبدأ الاكيماتن السفلية والعلوية.

- terminal I. of hypothalamus الصَّفِيحَةُ اِلْتِهَائِيَّةُ لِلوَطَاءِ. صفيحة رقيقة مستمدة من الدماغ الانتهائي تمتد إلى الاعلى من التصالبة البصرية والردب امام البصري مكونة الجدار الامامي للبطين الثالث للدماغ.

- white laminae of cerebellum (= laminae albae cerebelli) الصَّفَائِحُ المُخِيخِيَّةُ البِيضَاءُ.

laminectomy اِسْتِئْصَالُ الصَّفِيحَةِ. استئصال القوس الخلفي للفقرة.

laminotomy قَطْعُ الصَّفِيحَةِ. قطع صفيحة الفقرة.

lancinating رَامِح. ينقض كالسهم أو يقطع بحدة.

- I. pain ألمٌ رَامِح. انظر pain.

laryngalgia أَلْمُ الحَنْجَرَةِ. ألم في الحنجرة.

laryngismus تَشَنُّجُ الحَنْجَرَةِ. تشنج في الحنجرة.

- I. stridulus تَشَنُّجُ الحَنْجَرَةِ الصَّرِيرِي. حالة تتصف بتشنج الحنجرة الفجائي مع تنفس صريري وزراق وقد تحدث في التهابات الحنجرة أو كمرض مستقل يرافق بعض الامراض كالرخذ مثلاً.

laryngoplegia شَلْلُ الحَنْجَرَةِ. شلل في الحنجرة.

laryngospasm تَشَنُّجُ الحَنْجَرَةِ. تشنج الحنجرة وانسدادها.

lassitude اِنْهَاقٌ. ضعف وتعب شديد.

latent كَامِنٌ. غير ظاهر أو خامل.

- I. period فِتْرَةٌ الكَوْنِ. انظر period.

laterality الجَانِبِيَّةُ. النسبة إلى إحدى جهتي الجسم وتفضيل استعمال أعضاء من نفس الجهة (كاليد أو الذراع أو القدم أو العين) عند القيام بالحركات والفعاليات الوظيفية الإرادية.

- crossed I. الجَانِبِيَّةُ التَصَالِبِيَّةُ. تفضيل استعمال أعضاء الجهة المعاكسة في القيام بالحركات والفعاليات الإرادية كاستعمال إحدى العينين واليد المعاكسة لها.

- dominant I. الجَانِبِيَّةُ السَّائِدَةُ. تفضيل استعمال أعضاء إحدى جهتي الجسم في القيام بالحركات والوظائف الإرادية.

laterodeviation اِنْحِرَافٌ جَانِبِيٌّ. انحراف لأحد الجانبين.

lateroflexion اِنْثِنَاءٌ جَانِبِيٌّ. انثناء لأحد الجانبين.

**lateroposition** تَوْضُعٌ جَانِبِيٌّ. انزياح الجسم وتوضعه في أحد الجانبين.

**lateropulsion** اِنْسِيَاقٌ جَانِبِيٌّ. الانسياق اللاإرادي لأحد الجانبين عند السير.

**lathyrism** التَّسْمُّمُ بِالْجُلْبَانِ. التسمم ببذور نبات الجلبان الذي يتصف بالشلل السفلي التشنجي والألم وفرط الحس والمنزل.

**laughter** ضَحْكٌ. سلسلة حركات زفيرية تشنجية لإرادية (جزئياً) مع إصدار أصوات غير مترابطة تدل غالباً على الفرح أو كمنعكس الدغدغة أو كعرض هستيري.

**- compulsive I.** ضَحْكٌ قَسْرِيٌّ. ضحك عميق بدون سبب.

**- forced I. (= obsessive I. = compulsive I.)** ضَحْكٌ قَسْرِيٌّ.

**law** قَانُونٌ. حقيقة أو مبدأ ثابت ومنظم.

**- all or none I.** قَانُونُ الكُلِّ أَوْ العَدَمِ. انظر all or none.

**- Babinski's I.** قَانُونُ بَابِنْسْكِ. قانون يقارن بين استجابة شخص سليم التيه مع آخر مصاب التيه فعند تنبيه الشخص السليم بمنبه كهربائي فإنه يميل إلى جهة القطب الموجب أما المصاب بمرض التيه فإنه يقع للجهة التي يميل نحوها اختياريًا. أما في حالة تخريب التيه الكامل فلا يتأثر الشخص بالتنبيه أبداً.

**- I. of contrary innervation (= Meltzer's I.)** قَانُونُ التَّعْصِيبِ الْمُتَعَاكِسِ. القانون الذي ينص (I.) على أن هناك قوتين متعاكستين تسيطران على كل الفعاليات الحيوية وهي التحفيز والزيادة من ناحية والتثبيط والنقصان من الناحية الأخرى.

**- Cushing's I.** قَانُونُ كُوشِنْغِ. قانون ينص على أن ارتفاع ضغط داخل القحف يؤدي إلى ارتفاع ضغط الدم لدرجة أعلى قليلاً من ضغط السائل الدماغي النخاعي المؤثر على البصلة (النخاع المستطيل).

**- I. of denervation** قَانُونُ إِزَالَةِ التَّعْصِيبِ. إزالة تعصيب أية بنية أو عضو تزيد من حساسيتها للمنبهات الكيميائية.

**- Dubois-Reymond I.** قَانُونُ دِيْبُوَا - رِيْمُونْدِ. قانون ينص على أن العامل المؤثر في تنبيه العضل أو

العصب الحركي هو سرعة تغيير شدة التيار المنبه في أية لحظة وليست شدته المطلقة.

**- Edinger's I.** قَانُونُ أَدِينْغِرِ. تؤدي الزيادة التدريجية في وظيفة العصبون إلى زيادة نموه ولكن زيادتها غير المنتظمة أو المفرطة تؤدي إلى ضموره وتكسفه.

**- Elliot's I.** قَانُونُ إِيْلِيُوتِ. تتولد فعالية الأدرينالين عند تنبيه نهاية العصب الودي.

**- Ewald's I.** قَانُونُ إِيْوَالْدِ. أن الرأرة المولدة عن تيار اللعقا الباطنة في إحدى الأقتية الهلالية تكون باتجاه موازٍ لمستوى تلك القناة.

**- I. of exctation (= Dubois-Reymond I.)** قَانُونُ الإثَارَةِ. تعتمد استجابة العصب الحركي التي تظهر عند تقلص العضلة التي يغذيها على تغيير شدة التيار الكهربائي المنبه له وليست على شدته المطلقة.

**- I. of facilitation** قَانُونُ التَّيْسِيرِ. عند مرور نبضات عصبية خلال سلسلة معينة من العصبونات مرة واحدة ومن غير مرورها في غيرها ثم تعود لتمر في نفس السلسلة في مرات أخرى تقل عند ذلك مقاومة السلسلة لها بل وتيسر مرورها.

**- I. of fatigue** قَانُونُ التَّعَبِ. عند استمرار عمل إحدى العضلات أو مجموعة من العضلات حتى تتعب يكون حاصل ضرب مجموع العمل الذي قامت به في سرعته ثابتة دائماً.

**- Fechner's I.** قَانُونُ فِشْنِرِ. إن شدة الإحساس الذي يتولد من المنبهات المتغيرة يتناسب طردياً مع لوغاريتم شدة المنبه.

**- Flatau's I.** قَانُونُ فَلَاتَاوِ. كلما زاد طول ليف النخاع الشوكي كلما كان موقعه أقرب إلى محيطه وتدفعه الألياف القصيرة إلى الجانب.

**- Flechsig's I. (= myelogenetic I.)** قانون فليكسيغ لإنتاج العيالين.

**- Flourens' I.** قانون فلورينز. يؤدي تنبيه القناة الهلالية إلى رآرة باتجاه مستوى القناة.

**- Gudden's I.** قانون غيران. يتجه تنكس النهاية الدانية للعصب المقطوع نحو جسم الخلية.

**- Hilton's I.** قانون هيلتون. إن العصب الذي يغذي أحد المفاصل يغذي أيضاً العضلات التي تحركه والجلد الذي يحيط به.

- قانون التّوصيل I. of isolated conduction** - المنعزل. لا تنتقل موجة النبضة العصبية المارة في أحد الأعصاب إلى عصب آخر إلا عند نهاياته.
- Jackson's I.** - قانون جاكسون. إن آخر الوظائف العصبية تخليقاً هي أول الوظائف اضمحلالاً.
- Kahler's I.** - قانون كالر. تمر الفروع الصاعدة للجذور الخلفية للأعصاب الشوكية في داخل النخاع الشوكي بالتتابع من منطقة الجذر حتى المستوى الناصف.
- Landouzy-Grasset I.** - قانون لاندوزي - غراسيت. في حالة إصابة نصف كرة المخ يميل الرأس إلى جهة الإصابة عند وجود شلل أو إلى جهة العضلات المصابة عند وجود تشنج فيها.
- Lapleque's I.** - قانون لابيك. تتناسب الرّمنة عكسياً مع قطر الليف العصبي.
- Meltzer's I. (= I. of contrary innervation)** - قانون التّفصيص المتعكس. قانون توكون الميالين. يتم تنخع الاليف العصبية للدماغ المتنامي بتتال معين بحيث تنضج وتنخع الاليف الخاصة بالترتيب الذي تطورت به الاجهزة فتنتخع الياف الجذور الامامية أولاً وتتلها الياف السبيل الهرمي.
- Nernst's I.** - قانون نرنست. تتناسب شدة التيار المنبه لفعالية العضلة طردياً مع الجذر التريعي لذبذبته.
- Pflüger's I.** - قانون فلوغر. يتنبه السبيل العصبي عند المهبط عند بدء التنبيه الكهربائي وعند المصعد عند قطع التنبيه.
- Prévost's I.** - قانون بريفوست. في حالة إصابة الدماغ الجانبية يدور الرأس إلى الجهة المصابة.
- psychophysical I. (= Weber-Fechner I.)** - القانون النفسى الجسدي.
- I. of referred pain** - قانون الألم المَحْوَل. يتولد الألم المحول عند تهيج الاعصاب الحساسة لحسّ الألم عند وضع المنبه على سطح الجسم.
- refreshment I.** - قانون الإنعاش. تعتمد سرعة انعاش العضلة المتعبة على سرعة تجهيزها بالدم الشرياني.
- Ritter-Vall I.** - قانون ريتير - فالتي. ينتشر فرط

الهيوجية الأولى وفقدانها الثانوي في العصب المقطوع باتجاه محيطي بعيداً عن مركزه العصبي.

- Schroeder Van der Kolk's I.** - قانون شرويدر - فان دركولك. تنتشر الاعصاب الحسية للعصب المختلط إلى العضلات التي تنبها الاليف العصبية الحركية للعصب نفسه.
- Sherrington's I.** - قانون شيرنغتون. 1. يغذي كل جذر شوكي خلفي منطقة معينة من الجلد بالرغم من احتمال تغذية المنطقة نفسها بالياف من الشدقات النخاعية المجاورة. 2. عند استلام عضلة لمنبه حركي يقلصها تستلم العضلة الضادة لها منبهاً عصبياً يرخيها في ذات الوقت.
- I. of specific irritability** - النوعية. يستجيب كل عصب حسي لنوع واحد من المنبهات ويولد نوعاً واحداً من الإحساس في الحالات السوية. وفي الحالات الشاذة يمكن أن ينبه بنوع مغاير من المنبهات ولكنه يولد نفس النوع من الإحساس.
- Stokes' I.** - قانون ستوكس. تصاب بالشلل عادة العضلة الكائنة فوق الغشاء الملتهب.
- Toynbee's I.** - قانون توينبي. في حالات مرض الدماغ الناجم عن التهاب الاذن يصاب المخيخ وجيوب الخشاء الجانبية كما يصاب المخ من سقف الطبل.
- Van der Kolk's I. (= Schroeder van der Kolk's I.)** - قانون فان دركولك.
- Waller's I. (= Wallerian I.)** - قانون والر. عند قطع الاليف العصبية الحسية لجذر النخاع الشوكي على الجهة المركزية لعقدته لا تنتكس الاليف الكائنة على جهتها المحيطية بل تنتكس تلك الاليف التي تبقى مرتبطة بالنخاع.
- Weber's I.** - قانون ويبر. يحافظ التغيير في شدة المنبه الذي يولد أصغر تغيير في الحس المدرك على نسبة ثابتة تقريباً بالنسبة لكل الاجهزة الحسية.
- Weber-Fechner I.** - قانون ويبر - فشنر. يزداد الإحساس بشدد متساوية بمتتالية حسابية عندما تزداد شدة المنبه بمتتالية هندسية.
- طبقة layer** - كتلة نسيجية صفيحية الشكل ومنتظمة السماكة تقريباً ومن الممكن أن تتراكم عدة طبقات منها فوق بعضها كما هو الحال في طبقات الجلد مثلاً.

- fusiform l. of cerebral cortex (= lamina multiformis corticis cerebri) **الطبقة المفزلية الشكل لقشرة المخ.**
- ganglionic l. of cerebellum (= stratum gangliosum cerebelli) **الطبقة العقدية للمخيخ.**
- ganglionic l. of cerebral cortex (= lamina pyramidalis interna corticis cerebri) **الطبقة العقدية لقشرة المخ: الطبقة المتعددة الأشكال لقشرة المخ.**
- ganglionic l. of optic nerve **الطبقة العقدية للعصب البصري.** طبقة الجزء العصبي للشبكة التي تحوي عصبونات متعددة الأقطاب تكون محاورها العصب البصري.
- ganglionic l. of retina **الطبقة العقدية للشبكية.** طبقة القسم العصبي للشبكة التي تحوي العصبونات ثنائية الأقطاب.
- granular l. of cerebellum (= stratum granulosum cerebelli) **الطبقة الحبيبية لقشرة المخيخ.**
- granular l. of cerebral cortex, external (= lamina granularis externa corticis cerebri) **الطبقة الحبيبية الظاهرة لقشرة المخ.**
- gray l's. of cranial colliculus (= strata grisea et alba colliculi) **الطبقات السنجابية للأكتيمات الدماغية.**
- medullary l's. of thalamus (= laminae medullares thalami) **طبقات المهاد النخاعية.**
- molecular l. of cerebellum (= stratum moleculare cerebelli) **الطبقة الجزيئية للمخيخ.**
- molecular l. of cerebral cortex (= lamina molecularis corticis cerebri) **الطبقة الجزيئية لقشرة المخ.**
- multiform l. of cerebral cortex (= lamina multiformis corticis cerebri) **الطبقة المتعددة الأشكال لقشرة المخ.**
- nerve fiber l. **طبقة الألياف العصبية.** طبقة في الشبكة تقع بين طبقة الخلايا العقدية والغشاء المحدد الباطن وتتكون من محاور الخلايا العقدية وتمر خلال الصفيحة المصفوية لتكون العصب البصري.
- neuroepidermal l. (= ectoderm) **الأيض الظاهر.**
- neuroepithelial l. of retina (= layer of rods & cones) **طبقة العصبي والمخاريط للشبكية.**
- nuclear l. of cerebellum (= stratum granulosum cerebelli) **الطبقة النووية للمخيخ.**
- plexiform l. of cerebellum (= stratum molecularis cerebelli) **الطبقة الضفيرية الشكل للمخيخ.**
- plexiform l. of cerebral cortex (lamina molecularis corticis cerebri) **الطبقة الضفيرية الشكل لقشرة المخ.**
- Purkinje l. (= Purkinje cell l.) **طبقة خلايا بركنجي.** طبقة من الخلايا من قشرة المخيخ بين الطبقتين الجزيئية السطحية والحبيبية ويعتبرها البعض أعمق أقسام الطبقة الجزيئية.
- pyramidal l. of cerebral cortex, external (= lamina pyramidalis externa corticis cerebri) **الطبقة الهرمية الخارجية لقشرة المخ.**
- subcallosal l. **الطبقة تحت الثفني.** طبقة الألياف العصبية على القسم السفلي من الجسم الثفني.
- white l's. of cerebellum (= laminae albae cerebelli) **طبقات المخيخ البيضاء.**
- zonal l. of cerebral cortex (= l. molecularis corticis cerebri) **الطبقة الجزيئية لقشرة المخ.**
- zonal l. of quadrigeminal body (= stratum zonale corporis quadrigemini) **الطبقة المنطقية للجسم الرباعي.**
- zonal l. of thalamus (stratum zonale thalami) **الطبقة المنطقية للمهاد.**

1. رصاص 2. اتجاه؛ قياد. 1. معدن  
الرصاص 2. اتجاه في التخطيط الكهربائي للدماغ أو للقلب.

**learning** تَعَلُّمٌ. عملية تلاؤمية سلوكية طويلة تحدث تغييراً في سلوك الشخص وتولد نتيجة الخبرة وتكسب الكائن استجابات جديدة.

- **associative** تَعَلُّمٌ تَرَابُطِيٌّ. تعلم ترابط وظيفي بيل **associative** - حدثين يثبت حدوث أحدهما الحدث الآخر.

- **avoidance l.** تَعَلُّمٌ اجْتِنَابِيٌّ. نوع من التدريب يتعلم فيه الحيوان التجريبي اجتناب منه مؤلم بالقيام باستجابة حركية اجتنابية.

- **conditioning l. (= conditioning)** تَعَلُّمٌ إِشْرَاطِيٌّ؛ إِشْرَاطٌ: تَكْيِيفٌ.

- **discriminative l.** تَعَلُّمٌ تَمْيِيزِيٌّ. تعلم الاستجابة لبعض المنبهات الخاصة وعدم الاستجابة لغيرها.

- **imitative l.** تَعَلُّمٌ تَقْلِيدِيٌّ. تعلم يعتمد على التقليد الواعي لتصرفات وسلوك شخص أو أشخاص آخرين.

- **insight l.** تَعَلُّمٌ تَبْصُرِيٌّ. أعلى أنواع التعلم الذي يتصف بمقدرة الشخص على تقييم الخبرات السابقة لحل مشكلة آتية أو لتحقيق أهداف مرغوبة.

- **instrumental l. (= operant l.)** تَعَلُّمٌ فَعَالٌ.

- **latent l.** تَعَلُّمٌ كَامِنٌ. تعلم يحدث من دون تعزيز ولكنه يظهر عند إضافة أي تعزيز أو منح أي ثواب.

- **operant l.** تَعَلُّمٌ فَعَالٌ. نوع من التعلم يعتمد على الإشراف الفعال حيث يزداد احتمال توليد أية استجابة عند تعزيز المنبه وبهذه الطريقة من الممكن تعليم الحيوان التجريبي استجابات معقدة غير اعتيادية.

- **perceptual l.** تَعَلُّمٌ إِدْرَاقِيٌّ. تعلم يتصف بتطوير وتحويل فهم الأمور وإدراكها.

- **state-dependent l.** تَعَلُّمٌ مُعْتَمِدٌ عَلَى الْحَالَةِ. تعلم يتم عندما يكون الشخص بحالة نفسية معينة ومن الممكن تذكره عندما يكون المرء بنفس هذه الحالة مرة ثانية.

- **trial-and-error l.** التَعَلُّمُ بِالتَّجْرِبَةِ وَالخَطَا. تعلم يتم بالتجربة بتكرار المنبهات والتعرف على المفيد منها والضار والصحيح والغلط.

**leioasthenia** وَهْنُ العَضَلَاتِ المَلْسَاءِ.

**leiodystonia** حَثَلُ العَضَلَاتِ المَلْسَاءِ.

**leiomyoma** ورم العضلات الملساء. وهو ورم حميد.

**leiomyosarcoma** ساركومة عَضَلِيَّةٌ ملساء.

ساركومة تحوي خلايا مغزلية كبيرة من العضلات الملساء تتكون في الرحم أو خلف الصفاق.

**lemniscus** فَتِيلٌ. (ج: أَفْتِيلَةٌ). شريط أو حزمة من الألياف العصبية في داخل الجهاز العصبي المركزي.

- **lateral l. (= l. lateralis)** الفَتِيلُ الوَحْشِيٌّ. سبيل طولاني من الألياف العصبية التي تمتد إلى الأعلى خلال المادة السقفية للجسر والمكونة بصورة خاصة من الياف تبدأ من النوى القوقعية المعاكسة والجسم المنحرفي وتصلد لتنتهي في الأكمة السفلية والجسم الركيبي الإنسي.

- **medial l. (= l. medialis)** الفَتِيلُ الإِنْسِيٌّ. سبيل يبدأ من الألياف المقوسة الداخلية للنواتين الإسفينية والناحلة والذي يعبر إلى الجهة المعاكسة في القسم السفلي من البصلة ليتصلق أولاً بين الزيتونتين ثم خلال الجزء الظهري للجسر على ظهر النوى الجسرية ثم يستمر خلال سقيفة الدماغ المتوسط لينتهي في القسم البطني الخلفي للمهاد ويحمل هذه السبيل دفعات حسية من الجهة المقابلة للجسم.

- **optic l. (= tractus opticus)** السَّبِيلُ البَصْرِيٌّ.

- **l. sensitivus (= sensory l. = medial l.)** الفَتِيلُ الحَسِّيُّ.

- **spinal l. (= l. spinalis)** الفَتِيلُ النُخَاعِيٌّ. قسم السبيل النخاعي المهادي الذي يوجد في الجسر والدماغ المتوسط والذي يكون حزمة منتشرة بين الفتييلين الوحشي والإنسي وهو يحمل دفعات حواس الألم والحرارة واللمس من الجهة المعاكسة من الجسم وينتهي في القسم البطني الخلفي للمهاد.

- **trigeminal l. (= l. trigeminalis)** فَتِيلٌ ثَلَاثِيٌّ. الياف تنقل دفعات حسية من نوى العصب ثلاثي النواتم إلى القسم البطني الخلفي للمهاد على الجهة المعاكسة وهي تتصلق مختلطة مع الفتييل النخاعي وجوار الفتييل الإنسي.

**lemoparalysis** شَلْلُ العَرِيءِ.

**lemostenosis** تَضْيِيقُ العَرِيءِ.

**lengthening reaction** إِسْتِجَابَةٌ التَّطْوِيلِ. تطويل للعضلات الباسطة يسمح بثني الطرف.

**lenticular** عَدْسِيٌّ. 1. متعلق بالعدسة

2. متعلق بالنواة العدسية.
- lenticulo-optic** عَدَسِيٌّ مِهَادِي. متعلق بالنواة العدسية والمهاد البصري.
- lenticulostriate** عَدَسِيٌّ مُخَطَّطِي. متعلق بالنواة العدسية والجسم المخطط.
- lenticulothalamic** عَدَسِيٌّ مِهَادِي. متعلق بالنواة العدسية والمهاد.
- leprosy** الجُدَام. مرض عدواني مترقٍ مزمن تولده المتفطرة الجذامية ويتصف بأفات ورمية حُبَيْبِيَّة أو تغذوية عصبية في الجلد والأغشية المخاطية والأعصاب والعظام والأحشاء.
- leptocephalic** أَمَقُّ الرَّأْس. مصاب بمق الرأس.
- leptocephaly** مَقَقُّ الرَّأْس. طول الرأس الشاذ مع ضيقه.
- leptomeninges** السَّحَايَا الرِّقِيَّة. الأم الحنون والعنكبوتية يسميان معاً بالرققتين.
- leptomeningioma** وِرْمٌ سَحَائِي رَقِيْقٌ؛ وِرْمٌ السَّحَايَا الرِّقِيَّة.
- leptomeningitis** اِلْتِهَابُ السَّحَايَا الرِّقِيَّة. التهاب الأم الحنون والعنكبوتية الدماغية أو النخاعية.
- I. interma** اِلْتِهَابُ السَّحَايَا الدَّاخِلِيَّة. التهاب الأم الحنون.
- sarcomatous I.** اِلْتِهَابُ السَّحَايَا السَّارِكُومِي. احتشاء ساركومي منتشر في الأم الحنون.
- leptomeningopathy** اِعْتِلَالُ السَّحَايَا الرِّقِيَّة. أي مرض يصيب السحايا الرقيقة.
- leptomeninx** سِحَاءَةٌ رَقِيَّة. مفرد السحايا الرقيقة.
- lesbian** سِحَاقِيَّة. أنثى تشتهي ممارسة الجنس مع مثيلاتها من النساء.
- lesbianism** سِحَاق. جنوسية أنثوية.
- lesion** آفة. (ج: آفات). تقطع الأنسجة المرضي أو الرضحي أو فقدان وظيفة أحد أقسام الجسم.
- central I.** آفة مَرْكَزِيَّة. آفة في الجهاز العصبي المركزي.
- local I.** آفة مَوْضِعِيَّة. آفة في الجهاز العصبي تولد أعراضاً موضعية في الجسم.
- lower motor neuron I.** آفة العَصْبُونِ السُّفْلِي. آفة في الأعصاب الحركية خارج الجهاز العصبي المركزي.
- organic I.** آفة عُضْوِيَّة. آفة تولد تغييراً عضوياً في بنية العضو المصاب.
- structural I. (= organic I.)** آفة بِنْيَوِيَّة. آفة عضوية.
- systemic I.** آفة جَهَازِيَّة. آفة تصيب أحد أجهزة الجسم أو أعضائه المترابطة وظيفياً.
- trophic I.** آفة تَغْذَوِيَّة. آفة تولد اضطراباً في تغذية أحد الأعضاء.
- upper motor neuron I.** آفة العَصْبُونِ الحَرَكِي. الغُلُوبِي. المتلازمة الهرمية وهي آفة تصيب الألياف العصبية الحركية المركزية.
- lethal** مُمِيت. عامل يسبب الموت.
- lethargy** وَسَنٌ؛ نَوَام. حالة نعاس شديد شاذ أو زهول مع تعب أو تخلف أو نقص النشاط الجسمي أو الفكري ويمكن أن تنتج عن آفة عضوية أو اختلال وظائف الجهاز العصبي أو مرض عقلي.
- hypnotic I.** وَسَنٌ تَنْوِيْمِي. وسن ينتج عن التنويم.
- hysteric I. (= hypnotic I.)** وَسَنٌ هِسْتِيرِي. وسن تنويمي.
- induced I. (= hypnotic I.)** وَسَنٌ مُخْدَث. وسن تنويمي.
- lucid I.** وَسَنٌ وَاعٍ. فقدان الإرادة على العمل والحركة رغم كون المصاب واعٍ وقادر على الكلام.
- lethelial (= amnesic)** نَسَاوِيٌّ؛ مُفَقِّدُ الذَّاكِرَةِ.
- lethologica (= aphasia nominal)** حُبْسَةٌ اِسْمِيَّة.
- leucotomy (= leukotomy)** بَضْعُ الفَصْنِ الجَبْهِي.
- leukencephalitis** اِلْتِهَابٌ بَيْضَاءُ الدُّمَاق. التهاب المادة البيضاء للدماغ.

**leukodystrophy** حَثَلُ الْمَادَّةِ الْبَيْضَاءِ.

اضطراب مادة الدماغ البيضاء.

- globoid l., globoid cell l. حَثَلُ الْمَادَّةِ الْبَيْضَاءِ. Krabbe's disease. انظر الكُرَوَانِي.

- hereditary cerebral l. (= Pelizaeus-Merzbacher disease) حَثَلُ

الْمَادَّةِ الْبَيْضَاءِ الدَّمَاغِيَّةِ الْوَرِاثِي

دَاءُ كِرَابِيَّة (=Krabbe's disease) - Krabbe's l.

- metachromatic l. حَثَلُ الْمَادَّةِ الْبَيْضَاءِ

الْمُتَبَدِّلِ اللَّوْنِ. نوع وراثي جسدي متنح من حثل المادة البيضاء يتسبب عن ترسب الشحميات السفنغولية في الأنسجة العصبية وغير العصبية مع فقدان النخاعين المنتشر في الجهاز العصبي المركزي ويبدأ عادة في الأطفال في سن الثالثة مع العمى واختلالات الحركة والصم والاختلاف العقلي والاختلاج.

- spongiform l. (= Canavan's disease) حَثَلُ الْمَادَّةِ الْبَيْضَاءِ الْإِسْفَنْجِي الشَّكْلِ.

- sudanophilic l. حَثَلُ الْمَادَّةِ الْبَيْضَاءِ أَلْيَفِ الْعُلُونِ السُّودَانِي. مجموعة من الأمراض متباينة المنشأ تشمل حثل المادة البيضاء الكظري ويتصف بتخريب النخاعين وتنصبغ فيه المواد المخربة بلون احمر قانٍ بالملونات الشحمية.

**leukoencephalitis** الْتِهَابُ بَيْضَاءِ الدَّمَاغِ. التهاب المادة البيضاء الدماغية.

**leukoencephalopathy** اِغْتِلَالُ بَيْضَاءِ الدَّمَاغِ. أية مجموعة من الأمراض التي تصيب مادة الدماغ البيضاء وخصوصاً مادة نصفي الكرة المخيتين وعادة ما تصيب الولدان والأطفال.

- metachromatic l. اِغْتِلَالُ الْبَيْضَاءِ الْمُتَبَدِّلِ اللَّوْنِ.

- progressive multifocal l. اِغْتِلَالُ الْبَيْضَاءِ الْمُتَرَقِّي الْمُتَعَدِّدِ الْبُؤْرِ. داء مميت يتسبب غالباً عن إصابة فيروسية، يتصف بزوال نخاعين المادة البيضاء وقد يحدث في ساق الدماغ والمخيخ أيضاً.

- subacute sclerosing l. (= subacute sclerosing parencephalitis) اِغْتِلَالُ الْبَيْضَاءِ الْمُصَلَّبِ دُونَ الْحَادِ.

**leukoencephaly (= leukoencephalopathy)** اِغْتِلَالُ بَيْضَاءِ الدَّمَاغِ.

**leukomyelitis** اِلْتِهَابُ بَيْضَاءِ النُّخَاعِ. التهاب المادة البيضاء للنخاع الشوكي.

**leukomyelopathy** اِغْتِلَالُ بَيْضَاءِ النُّخَاعِ. أي مرض يصيب ببيض النخاع الشوكي.

**leukotome** مِبْضَعُ الْفَصِّ الْجَبْهِي. قُنْيٌ تمرر خلاله عروة سلكية لإجراء عملية بضع الفص الجبهي.

**leukotomy (= lobotomy prefrontal)** بَضْعُ الْفَصِّ الْجَبْهِي. عملية بضع المادة البيضاء للفص الجبهي.

- transorbital l. بَضْعُ الْفَصِّ الْجَبْهِي عِبْرَ الْحَجَاجِ. بضع المادة البيضاء للفص الجبهي عبر الصفيحة الحاجية.

**level** مُسْتَوَى. (ج: مُسْتَوِيَات). 1. الموقع النسبي أو الدرجة أو التركيز النسبي 2. مركز دماغي نخاعي لربط وتنسيق الدفعات العصبية فالمستوى الأول هو النخاعي والثاني هو ساق الدماغ والثالث قشرته.

**l's. of consciousness** مُسْتَوِيَاتِ الْوَعْيِ. درجات الإحساس واليقظة وهي السهاد اليقظ alert wakefulness والوسن lethargy والخمود أو تَغِيْمِ الوعي obtundation والذهول stupor والسبات أو الغيبوبة coma.

- isoelectric l. مُسْتَوَى تَسَاوِي الْكهربائية. مستوى جهد الراحة للخلية وهو مستوى الخط القاعدي للمخطط الكهربائي للقلب.

**levodopa** لِيْفُوْدُوْبَا. مادة بيضاء تستعمل كدواء لمعالجة داء باركنسون.

**libido** شَبَقٌ؛ كَرَجٌ؛ الرغبة الجنسية. 1. الشهوة الجنسية 2. قوة الحياة الجنسية والنشطة.

**limb** طَرْفٌ. 1. إحدى الزوائد المزدوجة للجسم وهما الطرفان العلويان والسفليان 2. بنية تشبه الذراع أو الساق.

**l. of internal capsule, anterior** الدَّرَاغُ الْأَمَامِي لِلْمَحْفَظَةِ الدَّاخِلِيَّةِ. قسم المحفظة الداخلية للدماغ الذي يفصل النواتين المذنبة والعنسية عن بعضهما وهو يحوي التشععات المهادية الامامية والسبيل الجبهي الحنكي.

- **phantom l.** طَرَفٌ شَبَجِيّ. حس بوجود الطرف بعد بتره وكأنه لا زال في موضعه، كما قد يشعر المريض بالأم منقطعة أو متواصلة وكأنها صادرة من الطرف المقطوع.
- limbic** حُوْفِيّ. متعلق بالحرف أو الحافة.
- **l. system** الجَهَازُ الحُوْفِيّ. انظر system.
- limen** عَتَبَةٌ. مصطلح عام للدلالة على نقطة البدء أو الحافة أو عتبة البنية أو المنبه.
- **l. insulae** عَتَبَةُ الجَزِيرَةِ. النقطة التي تتصل عندها قشرة الجزيرة على السطح السفلي لنصف كرة المخ مع قشرة الفص الجبهي.
- liminal** حُدِّيّ؛ أَصْغَرِيّ. أصغر حد من المنبه تدركه الحواس.
- liminometer** مِقْيَاسُ العَتَبَةِ. آلة تقيس شدة المنبه الذي يطبق على الورتر لغرض قياس عتبة المنعكس المولد.
- lingula** لُسَيْن (ج. لُسَيْنَات). بنية شبيهة باللسان الصغير.
- **l. cerebelli.** لُسَيْنُ المُخِيخ. القسم البطني للفص الخلفي للمخ حيث يلتصق الشراع البصلي القحفي.
- liquor cerebrospinalis (=fluid cerebrospinal)** السَائِلُ الدَّمَاعِيّ النُّخَاعِيّ. انظر fluid.
- lissencephalia** انعدام التلافيف.
- lissencephalic** عديم التلافيف. ذو مخ فيه القليل من التلافيف الضحلة أو معدوم التلافيف ويشاهد ذلك في العديد من الحيوانات.
- lissencephaly** انعدام التلافيف.
- lissive** مُرَّحٌ إِسْوَانِيّ. يرخي تشنج العضلات من دون التأثير على وظائفها.
- lobe** فَصٌّ. (ج: فُصُوص). جزء محدد ومعين من أحد الأعضاء خصوصاً من الدماغ أو الرئة أو الكبد.
- **anterior l. of hypophysis (=adenohypophysis)** النُّخَامِيَّةُ العُدِّيَّة.
- **anterior l. of pituitary gland (=adenohypophysis)** النُّخَامِيَّةُ العُدِّيَّة.
- **caudate l. of cerebrum (=insula)** الجَزِيرَةُ: الفص الذنبِيّ للمخ.
- **l. of cerebellum, anterior (=lobus rostralis cerebelli)** الفَصُّ المَنقَارِيّ لِلْمُخِيخ.
- **l. of cerebellum, cranial (=lobus rostralis cerebelli)** الفَصُّ المَنقَارِيّ لِلْمُخِيخ.
- **l. of cerebellum, middle (=lobus caudalis cerebelli)** الفَصُّ الذنبِيّ لِلْمُخِيخ.
- **cuneate l. (=cuneus)** الإسْفِين.
- **frontal l.** الفَصُّ الجَبْهِيّ. القسم الأمامي من نصف كرة المخ.
- **gracile l/ of cerebellum (=lobulus paramedianus cerebelli)** الفُصَيْصُ المُخِيخِيّ المَجَاوِرُ لِلنَّاصِفِ
- **limbic l. (=gyrus fornicatus)** التَلْفِيفُ المَقْوُوس.
- **neural l.** فَصٌّ عَصْبِيّ.
- **l. of neurohypophysis (=lobus nervosus neurohypophyseus)** النُّخَامِيَّةُ العَصْبِيَّة. الفص العصبي للنخامية العصبية.
- **occipital l.** الفَصُّ القَدَالِيّ. القسم الخلفي من نصف كرة المخ.
- **olfactory l. (=lobus olfactorius)** الفَصُّ الشَّمِيّ.
- **parietal l.** الفَصُّ الجِدَارِيّ. القسم العلوي المركزي من نصف كرة المخ.
- **piriform l. (=piriform area)** الفَصُّ الكُمُثْرِيّ الشَّكَل. الباحة الكُمثرية الشكل.
- **posterior l. of hypophysis (=neurohypophysis)** النُّخَامِيَّةُ العَصْبِيَّة.
- **prefrontal l.** الفَصُّ أَمَامَ الجَبْهِيّ. قسم الفص الجبهي من الدماغ الذي يقع أمام التلفيف الصاعد.
- **quadrangular l. of cerebellum (=lobulus quadrangularis cerebelli)** الفُصَيْصُ المُرَبَّعُ لِلْمُخِيخ.
- **quadrate l. of cerebral hemisphere** الطَّل: الفَصُّ المَرَبَعِيّ لنصف كرة المخ. الفص أمام الإسفين.



- semilunar l., inferior (=lobulus semilunaris inferior) **الفُصَيْصُ الهَلَالِي السُّفْلِي**.

- semilunar l., superior (=lobulus semilunaris superior) **الفُصَيْصُ الهَلَالِي العُلْوِي**.

- temporal l. **الفَصُّ الصُّدْغِي**. الفص السفلي الوحشي لنصف كرة المخ

**lobectomy** **إِسْتِنْصَالُ الفَصِّ**. استئصال أحد الفصوص سواء من المخ أو الكبد أو الرئة أو الغدة الدرقية.

**lobotomy** **بَضْعُ الفَصِّ**. قطع الفص. وفي الدماغ هو قطع كل ألياف أحد الفصوص.

- frontal l. (=prefrontal l.) **بَضْعُ الفَصِّ الجَبْهِي**. عملية تقطع أثناءها كل ألياف الفص الجبهي بمبضعه الخاص الذي يمرر خلال ثقب ثقوب في القحف.

- transorbital l. **بَضْعُ الفَصِّ عبر الحَجَاج**. بضع الفص الجبهي بإدخال المبضع خلال الصفيحة الحاجبية.

**lobule** **فُصَيْص**. فص صغير.

- anterior l. of pituitary gland (=lobus anterior hypophyseos) **الفَصُّ الأَمَامِي لِلنَّخَامِيَّة**.

- central l. of cerebellum (=lobulus centralis cerebelli) **الفُصَيْصُ المَرْكَزِي للمُخِيخ**.

- falciform l. (=cuneus) **الإِسْفِين**.

- paracentral l. (=lobulus paracentralls) **الفُصَيْصُ المَجَاوِر للمَرْكَزِي**.

- paramedian l. (=lobulus gracilis cerebelli) **الفُصَيْصُ المَجَاوِر للنَّاصِف؛ الفُصَيْصُ المُخِيخِي النَّاحِل**.

**lobulus** **فُصَيْص**. فص صغير.

- l. centralis cerebelli **الفُصَيْصُ المَرْكَزِي للمُخِيخ**. جزء الفص القحفي للمخخ الذي يقع بين اللسين والقنة والذي يستقر على اللسين وعلى الشراع البصلي الامامي.

- l. gracilis cerebelli **الفُصَيْصُ النَّاحِل**

للمُخِيخ. جزء من الفص الذنبي لنصف كرة المخخ يقع بين الفصيصات الذنبي والهلالى وثنائي البطينين.

- paracentral l. **الفُصَيْصُ المَجَاوِر للمَرْكَزِي**. فصيص على السطح الإنسي لنصف كرة المخ متصل مع التلفيفين أمام ووراء مركزي الفصين الجبهي والجداري ويحده من الأسفل التلم الحزامي ويتكون بصورة رئيسية من مراكز حسية وحركية للطرف السفلي من الجسم.

- l. paramedianus cerebelli (=l. gracilis cerebelli) **الفُصَيْصُ المَجَاوِر للنَّاصِف؛ الفُصَيْصُ المُخِيخِي النَّاحِل**.

- l. parietalis inferior **الفُصَيْصُ الجِدَارِي السُّفْلِي**. الفصيص الذي يكون القسم الخلفي من الجزء الوحشي من الفص الجداري للمخ يقع تحت التلم داخل الجداري وفوق القرع الخلفي للشق المخي الوحشي وخلف التلم وخلف المركزي وهو يحوي التلفيفين فوق الهامشي والزواوي ويتحكم في نصف الكرة السائد بوظائف الكلام.

- l. parietalis superior **الفُصَيْصُ الجِدَارِي العُلْوِي**. القسم الخلفي من الجزء العلوي من الفص الجداري للمخ ويقع خلف التلم خلف المركزي وأمام الشق الجداري القذالي وفوق التلم داخل الجداري وهو يجوي باحات ارتباطية خاصة بالوظائف الحسية العامة.

- l. quadrangularis cerebelli **الفُصَيْصُ المَرْبَع المُخِيخِي**. جزء الفص القحفي لنصف كرة المخخ الذي يقع بين الشقين وراء المركزي والاولي والمتصل مع القنة.

- l. semilunaris caudalis **الفُصَيْصُ الهَلَالِي الذَّنْبِي**. جزء الفص الذنبي لنصف كرة المخخ المتصل مع حذبة الدودة.

- l. semilunaris cranialis (=l. semilunaris rostralis) **الفُصَيْصُ الهَلَالِي القَحْفِي؛ الفُصُ الهَلَالِي المنقاري**.

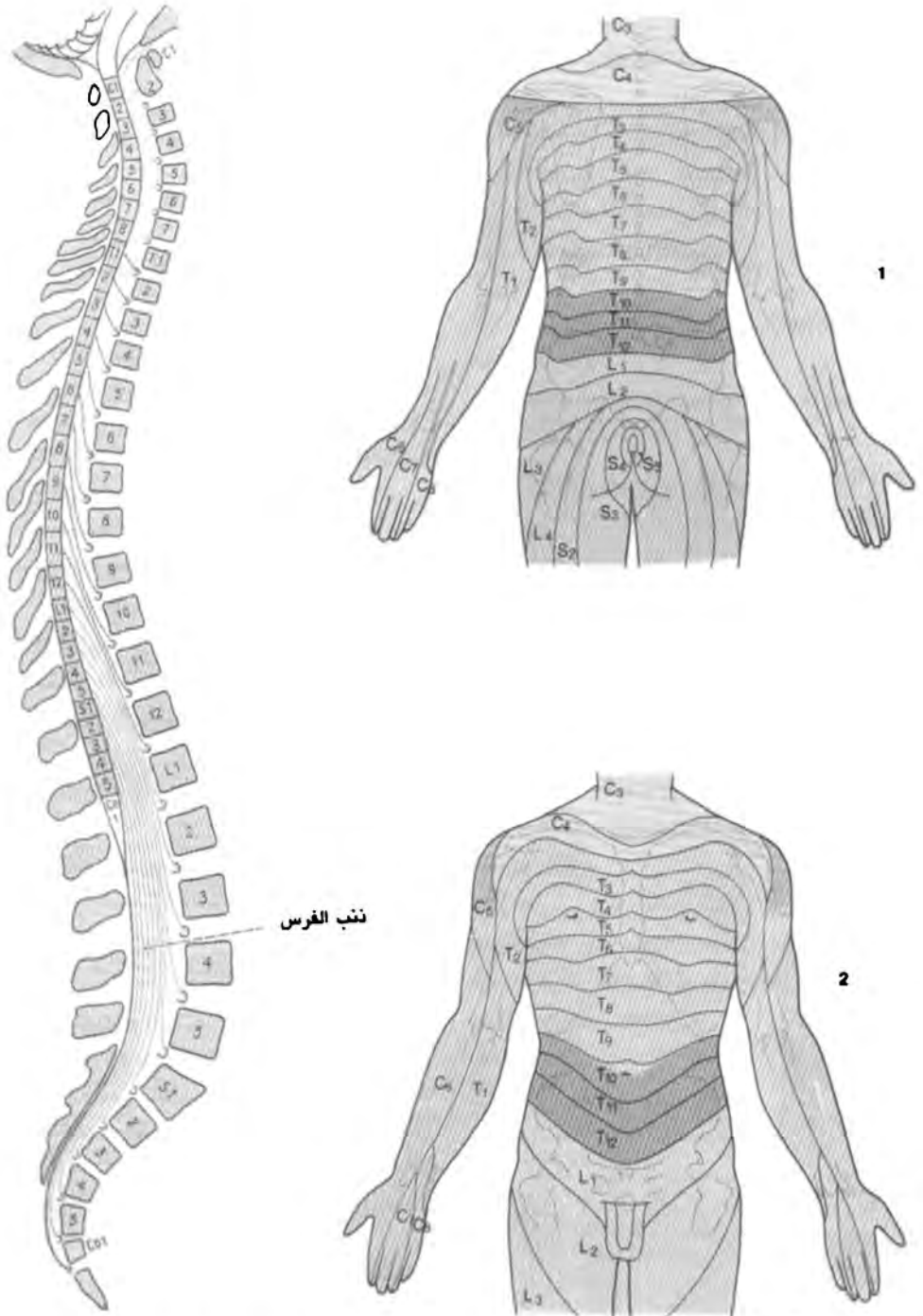
- l. semilunaris inferior (=l. semilunaris caudalis) **الفص الهلالى السفلي؛ الفُصَيْصُ الهَلَالِي الذَّنْبِي**.

- l. semilunaris rostralis **الفُصَيْصُ الهَلَالِي المنقاري**. جزء نصف كرة المخخ المتصل مع ورقة الدودة.

- **i. semilunaris superior (=i. semilunaris rostralis)** الفص الهلالي العلوي: الفُصُّصُ الهَلَالِيُّ المُنْقَارِيُّ.
- **i. simplex cerebelli** الفُصُّصُ البَسِيطُ لِلْمُخِيخِ. جزء الفص الذنبى لنصف كرة المخ المتصل مع الحدة.
- lobus (=lobe)** فَصٌّ. (ج: فُصُوصٌ).
- **i. anterior cerebelli (=cranialis cerebelli)** الفُصُّصُ القِخْفِيُّ لِلْمُخِيخِ.
- **i. anterior hypophyseos (=adenohypophysis)** النُخَامِيَّةُ الغُدِّيَّةُ.
- **i. caudalis cerebelli** الفُصُّصُ الذَنْبِيُّ لِلْمُخِيخِ. جزء المخ الذي يفصله الشق الاولي عن الفص القحفي ويفصله الشق الظهرى الوحشي عن الفص الندفي العقيدي ويحوي الحدة وورقة الدودة وحدبتها والهرم واللهاة والفصيص البسيط والفصيصين الهلاليين القحفي والذنبى.
- **lobi cerebri** فُصُوصُ المَخِّ. المناطق المحددة من قشرة المخ التي تحدها الشقوق والاتلام والخطوط المصطلحية والتي تشمل الفصوص الجبهي والجداري والصدغي والقذالي.
- **i. flocculonodularis** الفُصُّصُ النُدْفِيُّ العُقَيْدِيُّ. جزء رئيسي من المخيخ يحوي الندفتين الجانبيتين وسويقاتهما والعقيدات.
- **i. frontalis** الفُصُّصُ الجَبْهِيُّ. القسم الامامي من نصف كرة المخ الذي يمتد من القطب الامامي حتى التلم المركزي.
- **i. insularis** الفُصُّصُ الجَزِيرِيُّ. جزء قشرة المخ الذي يقع في عمق التلم الوحشي والذي يحيطه التلم الدائري تقريبا ويغطي ويخبا بالوصاد المجاور.
- **i. nervous hypophyseos (=neurohypophysis)** النُخَامِيَّةُ العَصْبِيَّةُ.
- **i. occipitalis** الفُصُّصُ القَذَالِيُّ. القسم الخلفي من نصف كرة المخ والذي يمتد من القطب الخلفي حتى الشق الجداري القذالي على السطح الإنسي ويتصل بالفص الجداري على الوجه الوحشي للمخ.
- **i. olfactorius** الفُصُّصُ الشَّمِّيُّ. مصطلح يطلق على الجهاز الشمي في السطح السفلي للفص الجبهي

للدماغ ويتكون من البصلة الشمية والسبيل والتمثلت الشميين.

- **i. parietalis** الفُصُّصُ الجِدَارِيُّ. الفص العلوي المركزي لنصف كرة المخ الذي يفصله من الاسفل التلم الوحشي عن الفص الصدغي ولكنه يتصل به عند نهايته الخلفية ويفصله التلم المركزي عن الفص الجبهي ويتصل بالفص القذالي عند نهايته الخلفية على السطح الوحشي ولكنه مفصول عنه على جهته الإنسية بالتلم الجداري القذالي.
- **i. posterior cerebelli (=i. caudalis cerebelli)** الفُصُّصُ الذَنْبِيُّ لِلْمُخِيخِ.
- **i. posterior hypophyseos (=neurohypophysis)** الفُصُّصُ الخلفي للنخامية: النُخَامِيَّةُ العَصْبِيَّةُ.
- **i. rostralis cerebelli** الفُصُّصُ المُنْقَارِيُّ لِلْمُخِيخِ. جزء المخيخ الذي يقع امام الشق الاولي ويحوي اللسين والفصيص المربع.
1. تَوْضُحٌ 2. تَوْضِيحٌ 1. تعيين localization موقع أو موضع أية آفة أو عملية. 2. تحديد الوضع في منطقة محددة.
- **cerebral l.** تَوْضُحٌ دِمَاجِيٌّ. تحديد موضع مختلف محتويات الدماغ أو توضع مختلف وظائف الدماغ في مناطق معينة منه.
- lockjaw (=trismus)** ضَرْزَرٌ.
- locomotion** تَحَرُّكٌ. الحركة أو القابلية على الحركة والانتقال من موضع لآخر.
- locomotor** تَحَرُّكِيٌّ. متعلق بالتحرك أو ما يؤثر في الجهاز الحركي للجسم.
- locus** مَوْضِعٌ. (ج: مَوَاضِعٌ). موقع في أحد أقسام الجسم.
- **i. caeruleus (=i. coeruleus)** المَوْضِعُ الأزرق.
- **i. ceruleus (=i. coeruleus)** المَوْضِعُ الأزرق.
- **i. coeruleus** المَوْضِعُ الأزرق. بارزة منصبة في الزاوية العلوية في قاع الدماغ.
- **i. ferrugineus (=i. coeruleus)** المَوْضِعُ الأزرق.



localization, sensory

التوزيع المقطعي للقطاعات الجلدية على الوجهين الخلفي للجسم (1) وعلى وجهه الأمامي (2). وتشير الحروف C إلى القطاعات الرقبية و T إلى القطاعات الصدرية و L إلى القطاعات القطنية و S إلى القطاعات العجزية. كما تشير الأرقام إلى أرقام القطاعات. كما ظهرت المناطق الرقبية باللون الأصفر والمنطقة الصدرية العلوية والأطراف العلوية باللون الأحمر والمنطقة الصدرية السفلية والبطنية باللون البنفسجي ومنطقة الجسم السفلي والأطراف السفلية باللون الأزرق.

- l. niger (= substantia nigra)** المَادَّةُ السُّودَاءُ.
- l. ruber (= red nucleus)** النُّوَاءُ الحَمْرَاءُ.
- logagnosia** حُبْسَةُ كَلَامِيَّة. اختلال وظائف الكلام المركزيَّة كالحبسة أو انعدام النطق.
- logagraphia** حُبْسَةُ كِتَابِيَّة. عدم المقدرة على التعبير عن الأفكار بالكتابة.
- logamnesia (= receptive aphasia)** حُبْسَةُ إِدْرَاكِيَّة.
- logaphasia (= expressive aphasia)** حُبْسَةُ تَغْبِيرِيَّة.
- logasthenia** حُبْسَةُ الفَهْم. اضطراب دماغي يتصف بعدم مقدرة المريض على فهم الكلام.
- logoclonia** رَمَعُ الكَلَام. ترديد مقاطع آخر الكلمات.
- logoklony (= logoclonia)** رَمَعُ الكَلَام.
- logokoposis (= word deafness)** حُبْسَةُ سَمْعِيَّة. صمم الكلمات وعدم فهم الكلمات المسموعة.
- logomania** نَزْفَرَةٌ؛ هَذَرٌ. كثرة الكلام.
- logopathy** إِغْتِلَالٌ كَلَامِي. أي اضطراب في وظائف الكلام.
- logoplegia** شَلَلٌ كَلَامِي. شلل أعضاء الكلام أو النطق.
- logorrhea** هَذَرٌ؛ نَزْفَرَةٌ. كثرة الكلام وسرعته.
- logospasm** تَشَنُّجُ الكَلَام. نطق الكلمات التشنجي.
- loop** عُرْوَةٌ. (ج: عُرْوَى). تقوس حاد في بنية خيطية الشكل أو آلة ذات قوس طرفي.
- closed l.** دَائِرَةٌ مُغْلَقَةٌ. جهاز يؤثر فيه النتاج على الدخل.
- gamma l.** عُرْوَةٌ غَامَا. قوس منعكسي يتكون من خلايا القرن الأمامي التي تنبه اليافها الغامية الحزم العضلية داخل المغزل فتتقلص وتولد نبضات واردة تمر خلال الجذر الخلفي إلى خلايا القرن الأمامي فتولد منعكس التمدد.
- Granit l. (= gamma l.)** عُرْوَةٌ غَامَا.
- l. of hypoglossal nerve (= ansa cervicalis)** العُرْوَةُ الرَقَبِيَّة.
- lenticular l. (= ansa lenticularis)** العُرْوَةُ العَدْسِيَّة.
- open l.** دَائِرَةٌ مُفْتُوحَةٌ؛ عروءة مفتوحة. جهاز يؤثر فيه الدخل على النتاج ولكن لا يؤثر فيه النتاج على الدخل.
- peduncular l. (= ansa peduncularis)** العُرْوَةُ السُّوَيْقِيَّة.
- l's. of spinal nerves (= ansae nervorum spinalium)** عُرْوَى الأَعْصَابِ النُّخَاعِيَّة.
- subclavian l. (= ansa subclavia)** العُرْوَةُ تَحْتَ التَّرْقُوبِيَّة.
- lordosis** قَعَسٌ. التقعر الأمامي في تقوس العمود الفقري القطني والرقبي كما يشاهد من الجانب.
- lumbago** أَلَمُ القَطْنِ؛ قُطَان. ألم في المنطقة القطنية.
- ischemic l.** أَلَمُ القَطْنِ الإِقْفَارِي. ألم منطقة أسفل الظهر والأليتين بسبب القصور الوعائي كما يحدث في انسداد نهاية الأبهري.
- lunacy (= insanity)** جُنُونٌ.
- lunatic (= insane)** مَجْنُونٌ.
- lysergic acid diethylamide (LSD)** ثُنَانِي إِيثِلَامِيد حَمُضِ اللِّيْسَرْجِيك. مادة محرّضة للهلوسة تولد من قلوانيات الأروغوت ولها فعل محاكي الودي ومحصر لفعل السيروتونين فتغير مزاج المريض ووظائفه الحسية والهلوسة والتوهم والحس المشترك وفقدان الشخصية الذاتية.
- lyssophobia** رَهَابُ الكَلْب. الخوف من داء الكلب.

# M

- macrencephalia (= macrencephaly)** ضَخَامَةُ الدِّمَاغِ.
- macrencephaly** ضَخَامَةُ الدِّمَاغِ. فرط نمو الدماغ.
- macrocephalia (= macrocephaly)** ضَخَامَةُ الرَّأْسِ.
- macrocephalic (= macrocephalou)** ضَخْمُ الرَّأْسِ.
- macrocephalous** ضَخْمُ الرَّأْسِ. ذو رأس ضخم جداً.
- macrocephaly** ضَخَامَةُ الرَّأْسِ. ضخامة الرأس الشاذ.
- macroencephaly (= macrencephaly)** ضَخَامَةُ الدِّمَاغِ.
- macroesthesia** حَسٌّ تَضَخِيمِي. حَسُّ المواد وإدراكها بأنها أكبر من حجمها الحقيقي.
- macrogenitosomia** ضَخَامَةُ تَنَاسُلِيَّةٍ جَسَدِيَّةٍ. ضخامة الجسم والأعضاء التناسلية المفرطة.
- m. precox (= epiphyseal syndrome)** ضَخَامَةُ تَنَاسُلِيَّةٍ جَسَدِيَّةٍ مُبَكِّرَةٍ.
- macroglia** دَبَقٌ عَصَبِيٌّ كَبِيرِيٌّ. دبق عصبي من أصل أديمي ظاهري يشمل الخلايا النجمية والخلايا الدبقية القليلة التغصن.
- macrogyria** ضَخَامَةُ التَّلَافِيْفِ. نقص في عدد أتلام المخ مع زيادة مادة المخ مما يولد ضخامة في حجم التلافيف.
- macula** بُقْعَةٌ. بقعة أو تتخُن أو تَغْيِرُ في لون منطقة صغيرة بالنسبة للمناطق المحيطة بها.
- cerebral m. (= tache cerebrale)** لُطْخَةٌ مُخَيَّةٌ.
- m. retinae** بُقْعَةُ الشَّبَكِيَّةِ. بقعة صغيرة منخفضة صفراء اللون بعرض حوالي 3 درجات وبالجبهة الوحشية وقليلًا إلى الأسفل من القرص البصري وهي النقطة الحساسة لرؤية الألوان وللتمييز البصري.
- maculocerebral** بُقْعِيٌّ دِمَاغِيٌّ. متعلق ببقعة الشبكية والدماغ.
- madness (= insanity)** جُنُونٌ.
- maladjustment** سُوءُ التَّلَاوُؤِ. فشل الشخص في ملاءمة حاجاته النفسية مع محيطه.
- malady (= disease)** مَرَضٌ؛ دَاءٌ.
- malaise** وَغْغَةٌ؛ فُتُورٌ. شعور غامض بعدم الراحة أو الاستقرار الجسدي.
- malaria, cerebral** مَلَارِيَا دِمَاغِيَّةٌ. اختلاط وبيل ومميت أحياناً للملاريا المنجلية التي تصيب الدماغ وتتصف بالصداع والتخليط والظواهر النفسية التي تتطور إلى الهذيان والغيبوبة أو ارتفاع درجة الحرارة المفاجيء التي تبقى عالية مولدة الاختلاج والغيبوبة.
- maldevelopment** سُوءُ التَّنَامِيِّ. النمو والتنامي الشاذان.
- malformation (= deformity)** تَشَوُّهُ؛ سُوءَةٌ. العيب الشكلي الذي يتولد عن سوء التنامي الشاذ.
- malfunction (= dysfunction)** خَلَلٌ وَظِلْفِيٌّ. 1. الاستعداد للتطور النوعي، وصفة الآفات الخبيثة. 2. السرطان وخاصة ذلك الذي يمكن أن يؤدي إلى الموت.
- malignancy** خَبَائِثَةٌ. 1. الاستعداد للتطور التدريجي

إلى الأسوأ الذي يؤدي إلى الموت وله خواص الكشم والغزو والانتقال كما يحصل في الأورام الخبيثة.

**malingerer** مُتَعَارِضٌ. شخص يحاول التمارض.

**malingering** تَمَارِضٌ. شخص يحاول إراديًا أن يتحايل ويبالغ في أعراض مرضه أو إصابته أو يتصنعها لتحقيق رغبة مستهدفة.

**malleation** نَفْضَانُ اليَدِ. نفضان عضلات اليد الحاد وارتعاشها.

**mammalgia (= mastalgia)** أَلَمُ النَّدْيِ.

**mania** هَوَسٌ. 1. اضطراب المزاج الذي يتصف بالتيه والتعالي والهياج وفرط الاستثارية والفعالية مع سرعة التفكير والنطق وتوارد الخواطر 2. كما يعني المصطلح عند ربطه باسم آخر الوسواس القسري بأحد الأمور مثل هوس العشق أو هوس السرقة.

**- aklnetic m.** هَوَسٌ لِأَحْرَكِيٍّ. متلازمة هوسية تتصف باللاحركية بدل فرط الحركة.

**- m. à potu (= delirium tremens)** هَذْيَانٌ إِرْتِعَاشِيٌّ.

**- Bell's m. (= delirious m.)** هَوَسٌ هَذْيَانِيٌّ.

**- brooding m. (= obsessive rumination)** إِجْتِرَازٌ وَسْوَاسِيٌّ.

**- dancing m. (= choreomania)** هَوَسٌ رَقْصِيٌّ.

**- delirious m.** هَوَسٌ هَذْيَانِيٌّ. أشد أنواع الهوس ويشاهد خاصة في الذهان الهوسي الاكتئابي مع هياج نفسي حركي وهبط قد يؤدي إلى الموت ومن خواصه الرئيسية التوهان الجزئي أو الكلي.

**- depressive m.** هَوَسٌ إِكْتِيَابِيٌّ. حالة تشاهد في الذهان الهوسي الاكتئابي تظهر فيها أعراض اكتئابية ضمن الأعراض الهوسية.

**- doubting m. (folle du doute)** هَوَسٌ تَشَكُّكِيٌّ. حالة مرضية تتصف بعدم تمكن المصاب من اتخاذ أي قرار مهما كان تافهاً وهي حالة قسرية.

**- periodical m.** هَوَسٌ دَوْرِيٌّ. هوس يعاود بنوبات دورية.

**- persecution m.** هَوَسٌ إِضْطِهَادٌ. هوس المصاب وشعوره الخاطيء باضطهاد الآخرين له.

**- puerperal m.** هَوَسٌ نَفَاسِيٌّ. هوس يتلو الولادة وهو عرض للذهان النفاسي.

**- reactive m.** هَوَسٌ إِسْتِجَابِيٌّ. هوس يتولد استجابة لحوادث خارجية طارئة كال فشل أو الخسارة أو فقدان عزيز أو قريب.

**- religious m.** هَوَسٌ دِينِيٌّ. هوس يتولد عن اعتقادات دينية خاطئة أو شاذة.

**- unproductive m.** هَوَسٌ غَيْرٌ مُنْمِرٌ. حالة تتصف بسلوك شبيه بالهوس مع كبت المريض لأفكاره وسكوته.

**maniac** مَهْوُوسٌ. شخص مصاب بالهوس.

**maniacal** مَهْوُوسٌ. مصاب بالهوس.

**manic-depressive** هَوَسِيٌّ - إِكْتِيَابِيٌّ. تناوب بين نوبات الهوس والاكتئاب.

**mannerism** النَّصْنَعُ. أي حركات نمطية أو عادات يتعلمها الشخص ويكررها دائماً وتكون خاصة به.

**mannitol** مَانِّيْتُولٌ. دواء يستعمل لتقليل ضغط داخل العين أو ضغط السائل الدماغي النخاعي.

**mantle** رِبْطَةٌ. غطاء أو ستر أو طبقة.

**- brain m. (= pallium)** قَشْرَةُ المَخِّ. الطبقة الخارجية التي تغطي المخ.

**MAO (= monamine oxidase)** أُكْسِيدَازُ أَحَادِيءِ الأَمِينِ.

1. سَفْلِيٌّ (= marasmic) 2. سَفْلٌ. منسوب للسفل أو مصاب به.

**marasmus** سَفْلٌ. حالة سوء تغذية بروتينية - سعرية في الأطفال خصوصاً في السنة الأولى من أعمارهم. تتصف بتخلف النمو والضمور المترقي للعضلات وشحم تحت الجلد ولكن مع الاحتفاظ بالشهية واليقظة الفكرية وقد تنتج عن العدوى والالتهابات.

**marche a petits pas** مَشْيَةُ الخَطَوَاتِ القَصِيرَةِ. مشية يخطو فيها المريض خطوات قصيرة تشاهد في الصمغ التصليبي الشرياني الدماغية.

**margim** هَامِشٌ؛ حَافَةٌ. حافة أو هامش أحد الأعضاء أو البنيات التشريحية.

- margo (= margin)** هامش؛ حافة.
- m. inferior cerebri الحافة السفلية للمخ.
- m. inferolateralis cerebri (= m. inferior cerebri) الحافة السفلية الوحشية للمخ.
- m. inferomedialis cerebri (= m. inferior cerebri) الحافة السفلية الإنسية للمخ.
- m. medialis cerebri الحافة السفلية الإنسية للمخ.
- m. superior cerebri الحافة العلوية للمخ.
- m. superomedialis cerebri (= m. superior cerebri) الحافة العلوية الإنسية للمخ.
- mariahuana, mariajuana (= marihuana)** الحشيش.
- mariguana, marihuana** الحشيش.
- مستحضر من أوراق وزهور نبتة الحشيش الذي يصنع بشكل سكاثر ويدخن بسبب خواصه الشمعية.
- marijuana (= marihuana)** الحشيش.
- marrowbrain (= myelencephalon)** الدماغ البصلي.
- mascultation** إذكارة. ثنايا الصفات الذكرية.
- masculine** مُذَكَّر. منسوب للجنس المذكر أو يتمتع بصفات ذكرية.
- masculinity** ذُكُورَة. امتلاك الصفات الذكرية.
- masculinization** إذكارة. التطور السوي للصفات الجنسية الذكرية في الذكور أو تنامي أو تنمية الصفات الذكرية الثانوية في الإناث.
- masculinize** يُذَكِّر. توليد صفات ذكرية في الأنثى أو حتّى نمو الصفات الذكرية في الذكر البالغ.
- masochism** مَارُوحِيَّة. شذوذ جنسي تشبع فيه الرغبة الجنسية بضرب الشخص أو إهانته أو تعذيبه من قبل شخص آخر.
- masochist** مَارُوحِي. مصاب بالماروخية.
- mastodynia** وجع الثدي. ألم في الثدي.
- mastoid** 1. حُشاء. 2. ثديي. 1. الناتئ 2. ثديي الشكل.
- mastoidalgia** ألم الحشاء. ألم في الحشاء أو في منطقة الناتئ الخشائي.
- masturbation** الإِسْتِمْناء. التنبيه الذاتي للأعضاء التناسلية لغرض التلذذ الجنسي.
- mating** تَزَاوُج. تزواج أفراد من جنسين مختلفين وخاصة لغرض التوالد.
- matter** مَادَة. 1. كل ما يحتل حيزاً 2. قيع.
- gelatinous m. (= substantia gelatinosa) المادّة الهلاميّة.
- gray m. of nervous system (= substantia grisea) مادّة الجهاز العصبي السنجابيّة.
- white m. of nervous system (= substantia alba) مادّة الجهاز العصبي البيضاء.
- maturation** 1. نُضُج. 2. تَقْيُح. 1. مرحلة أو عملية النضوج الكامل وبلوغ النضج العقلي والعاطفي الكامل للمرء 2. تقيح.
- mature** 1. نُضُج. 2. ناضج، راشد. شخص ناضج أو يمر بمرحلة النضوج أو بعملية النضوج.
- maturity** الرُشد؛ النُضُج. مرحلة بلوغ أعلى درجات النضج والتطور.
- matutinal** صَبَاحِي. متعلق بالصباح أو يحدث أثناءه.
- mazodynia (= mastodynia)** وجع الثدي.
- meatus** صِمَاخ. ممر أو فتحة في الجسم.
- external acoustic m. الصمّاع السّمعي الظاهر. الممر من الأذن الخارجية حتى غشاء الطبل.
- internal acoustic m. الصمّاع السّمعي الباطن. الممر الذي تمر منه الأعصاب الوجهي والوسطي والسّمعي الدهليزي والشريان التيهي.
- mechanoreceptor** مُسْتَقْبِلَة آليّة. مستقبلات تنبّه بالضغط الآلي أو بالانفعال مثل مستقبلات اللمس والصوت والتقلص العضلي.
- mecocephalic (= dolichocephalic)** طَوِيلُ الرَّأس.
- mecystasis** قِيَاثُ التَوَأْس. حالة عدم

تغَيَّر توتر العضلة التقلصي أو الارتخائي بالرغم من تغيير طولها.

### medazepam hydrochloride

هِدِرُوكُلُورِيدُ المِيدَازِيبَام. دواء مهدئ.

**medulla** 1. نُخَاع 2. لُب. مصطلح عام يعني القسم الداخلي للعضو أو البنية.

- adrenal m. (= m. glandulae suprarenalis) لُبُ الكُظُر.

- m. glandulae suprarenalis لُبُ الكُظُر. القسم الأحمر القهوائي الداخلي واللين من غدة الكظر والذي يولد ويخزن الكاتيكولامين.

- m. oblongata البَصَلَةُ؛ النُّخَاعُ المُسْتَطِيل. مخروط النسيج العصبي المتصل بالجسر من الأعلى وبالنخاع الشوكي من الأسفل والذي يقع أمام المخيخ. ويكوّن القسم العلوي من سطحه الخلفي قاع الجزء السفلي من البطين الرابع وهو يحوي سبلاً عصبية صاعدة وهابطة وتجمعات من الخلايا العصبية التي تسيطر على الكثير من الوظائف الحيوية كالتنفس والدوران والحواس الخاصة.

- spinal m. (= m. spinalis) النُّخَاعُ الشُّوكِيّ؛ قسم الجهاز العصبي المركزي الذي يوجد في القناة الفقرية والذي يمتد من الثقبة العظمي حيث يتصل بالنخاع المستطيل حتى القسم العلوي من المنطقة القطنية حيث ينتهي بين الفقرات الصدرية الثانية عشر والقطنية الثالثة وغالباً بجانب القرص الفقري بين الفقرتين الأولى والثانية وهو يتكون من اللب السنجابي الداخلي الذي تكثر فيه الخلايا العصبية والطبقة الخارجية المكوّنة من المادة البيضاء التي تكثر فيها الالياف العصبية المغمدة. وتحيط بالنخاع الشوكي ثلاثة أغشية، هي الأم الحنون والعنكبوتية والأم الجافية، وينبع منه 31 عصباً شوكياً هي 8 اعصاب رقبية و 12 عصباً صدرياً و 5 اعصاب قطنية و 5 اعصاب شوكية وعصب عصعصي واحد، وهو ينقل السبل العصبية من وإلى الدماغ.

1. نُخَاعِي 2. لُبِّي 3. نَقِي؛ نَقَوِيّ. medullary نسبة إلى لب أو نخاع الأعضاء أو نقي العظام.

medullary cancer سَرَطَانُ لُبِّي. انظر cephaloma.

نُخَاعِيْنِي؛ medullated (= myelinated) ذو ميالين.

medullectomy إِسْتِنْصَالُ النُّخَاع. استئصال نخاع أو لب أحد الأعضاء.

medulloblast أُرُومَةُ نُخَاعِيَّة. خلية جنينية غير مميزة في الأنبوب العصبي الجنيني تتطور إلى أرومة عصبية أو أرومة إسفنجية.

medulloblastoma وَرَمُ الأُرُومَةِ النُّخَاعِيَّة. ورم مخيخي يتكون من خلايا دبقية عصبية غير مميزة وهي حساسة جداً للإشعاع ويتولد في الأغلب في الأطفال من سقف البطين الرابع أو من جواره.

medulloepithelioma وَرَمٌ ظَهَارِيٌّ نُخَاعِيّ. ورم دماغي نادر يتكون من الخلايا الظهارية العصبية الابتدائية التي تبطن الأحياز الأنبوبية للدماغ.

megacephaly (= megaloccephaly) ضَخَامَةُ الرُّأْس.

megalencephalon دِمَاعٌ ضَخْم. دماغ ضخم بصورة شاذة.

megalencephaly (= macrencephaly) ضَخَامَةُ الدُّمَاق.

megalgia أَلَمٌ مُفْرَط. ألم شديد مثل ألم الروماتزم العضلي.

megalocephalia (= megaloccephaly) ضَخَامَةُ الرُّأْس.

megaloccephalic ضَخْمُ الرُّأْس.

megaloccephaly ضَخَامَةُ الرُّأْس. ضخامة حجم الرأس بصورة شاذة.

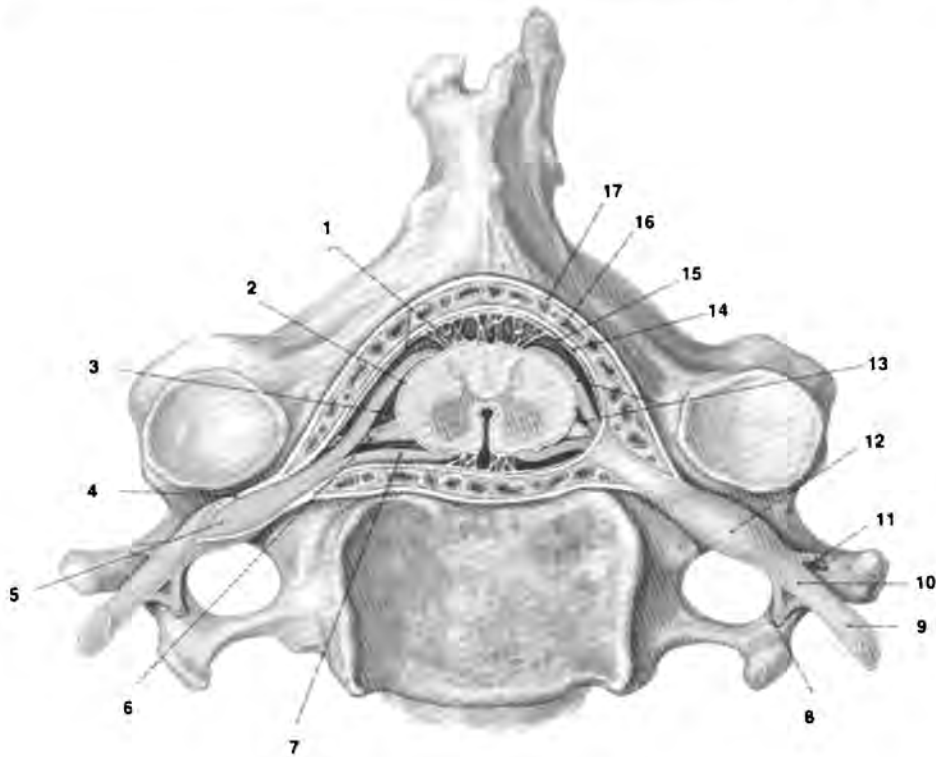
megalomania هَوَسُ العَظْمَةِ. اقتناع الشخص واعتقاده غير المسبب بعظمته أو بقوته أو بذكائه المفرط أو بطيبته وتسمى هذه الاعراض أوهام العظمة.

megalomaniac مَهْوُوسٌ بِالعَظْمَةِ. مصاب بهوس العظمة.

megrin (= migraine) الشَّقِيْقَةُ.

melagra أَلَمٌ عَضَلَاتِ الأَطْرَاف.





medulla spinalis

مقطع في الحبل الشوكي مع سحاياه واعصابه في القناة الفقرية في منطقة الرقبة: (1) العنكبوتية (2) الام الحنون (3) الجذر الخلفي للعصب الشوكي (4) الام الجافية (5) العقدة الشوكية (6) الرباط المسنن (7) الجذر الامامي للعصب الشوكي (8) الفرع الموصل للعصب الشوكي (9) الفرع الاول الامامي للعصب الشوكي (10) الغمد العصبي (11) الفرع الاول الخلفي للعصب الشوكي (12) العقدة الشوكية (13) الحيز تحت العنكبوتية (14) الام الجافية (15) الحيز تحت الجافية (16) الحيز فوق الجافية (17) الطبقة السحاقية للام الجافية.

**melalgia** ألم الأطراف.

**melancholia** السوداوية؛ مالمخوليا؛ مالمخوليا. مصطلح كان يستعمل للدلالة على ما يشار إليه اليوم بالاكئاب وكان يعتقد بأنه ينتج عن الصفراء السوداء ولكن المصطلح يستعمل اليوم للدلالة على حالة الاكئاب الشديد.

- **m. agitata** (= agitated m. = agitated depression) سوداوية هياجية.

- **m. attonita** سوداوية جامودية. فصام مع زهول جامودي.

- **climacteric m.** السوداوية اليباسية. اكئاب اليباس عند انقطاع الحيض.

- **m. hypochondriaca** سوداوية مراقية. اكئاب مترافق مع المراق.

- **involutional m.** سوداوية اويية. اكئاب يحدث في اواخر منتصف العمر في شخص لم يصب سابقاً بأي مرض عقلي بالرغم من احتمال كونه شخص متصلب وعنود.

- **m. simplex** سوداوية بسيطة. اكئاب من دون اية ارمام.

- **m. stuporosa** (= m. attonita) سوداوية جامودية.

**melancholic** سوداوي. مصاب بالسوداوية.

**melancholy (= melancholia)** السُّودَاوِيَّة.

**melanoameloblastoma** وَرَمٌ مِلَانِيٌّ مِلَانِيٌّ.

ورم عصبي ملاني أديمي ظاهر.

**melanoblast** أُرُومَةُ الْمِلَانِيَّةِ. خلية تنشا

من العرف العصبي والتي تتحول إلى خلية ملانية.

**melanoblastoma (= malignant**

**melanoma)** وَرَمٌ مِلَانِيٌّ خَبِيثٌ. ورم أرومة الملانية.

**melanoma** وَرَمٌ مِلَانِيٌّ. ورم يتولد من

الخلايا الملانية للجلد والأنسجة الأخرى ويمكن أن يتولد في الأم الحنون أو ملتحمة العين أو العين.

**melosalgia** أَلَمُ الْأَطْرَافِ السُّفْلِيَّةِ.

**membrane** غِشَاءٌ. طبقة نسيجية رقيقة تغطي

أحد السطوح أو تبطن أحد التجاويف أو تقسم أحيانا بعض الأعضاء.

**- synaptic m.** غِشَاءُ النَّشَاطِ. الغشاء الذي يفصل نهاية المحوار عن جسم العصبون الذي يتشابك معه.

**- tectorial m.** الْغِشَاءُ السَّقْفِيُّ. غشاء ليفي متين يرتبط بالقسم القاعدي من العظم القذالي ويمتد إلى السطح الظهري لجسمي الفقرتين الرقبيتين الثانية والثالثة.

**memory** ذَاكِرَةٌ. الملكة العقلية التي بواسطتها يمكننا أن نتذكر إحساساتنا وانطباعاتنا وأفكارنا السابقة.

**- anterograde m. (= remote m.)** ذَاكِرَةٌ السَّابِقِ. ذاكرة الحوادث الماضية مع عدم إمكان إضافة ذكريات جديدة إليها أو ذاكرة حوادث بعد الإصابة.

**- eye m. (= visual m.)** ذَاكِرَةٌ بَصْرِيَّةٌ.

**- iconic m.** ذَاكِرَةٌ صُورِيَّةٌ. المرحلة الأولى في تكوين الذاكرة البصرية حيث يستمر تأثير صورة العنبر البصري لفترة قصيرة بعد التنبه تتم خلالها عملية تسجيل الذاكرة البصرية.

**- Immediate m. (= short-term m.)** ذَاكِرَةٌ آتِيَّةٌ: ذاكرة قصيرة المدى.

**- kinesthetic m.** ذَاكِرَةٌ حَرَكَيَّةٌ. ذاكرة حركات الأطراف وأقسام الجسم الأخرى.

**- long-term m.** ذَاكِرَةٌ مَدِيدَةٌ: ذَاكِرَةٌ طَوِيلَةُ الْمَدَى. ذاكرة تحفظ لفترة زمنية طويلة.

**- recent m.** ذَاكِرَةٌ حَدِيثَةٌ. ذاكرة الحوادث التي حدثت للمرء قبل فترة قصيرة تقاس بالساعات أو الأيام أو الأسابيع.

**- remote m.** ذَاكِرَةٌ بَعِيدَةٌ. ذاكرة للحوادث البعيدة التي حدثت للمرء منذ سنين طويلة.

**- retrograde m.** ذَاكِرَةٌ رَاجِعَةٌ: ذَاكِرَةٌ السَّابِقِ. ذاكرة للحوادث التي حدثت للشخص قبل الإصابة أو قبل واقعة معينة.

**- rote m.** ذَاكِرَةٌ خَائِثَةٌ: ذَاكِرَةٌ الصَّمِّ. ذاكرة الشخص أو تعلمه لمادة أو لجملة أو مقاطع دون فهم معانيها بل لمجرد حفظها لإعادة ترديدها بشكلها المحفوظ تماماً.

**- screen m.** ذَاكِرَةٌ حَاجِبَةٌ: ذَاكِرَةٌ دَرِيئَةٌ. ذاكرة واعية يحملها الشخص كدرية تقيه ذكري ذاكرة أخرى مؤلمة له أو تزججه عاطفياً.

**- short-term m.** ذَاكِرَةٌ وَجِيزَةٌ: ذَاكِرَةٌ قَصِيرَةٌ الْمَدَى. ذاكرة تدوم لفترة قصيرة (ثوانٍ أو دقائق) قبل أن تختفي إلا إذا عززت بمعنى آخر.

**- subconscious m.** ذَاكِرَةٌ دُونَ الْوَعْيِ. ذاكرة لأحداث لا يتذكرها الشخص بصورة اعتيادية أو طبيعية ولكنها محفوظة لديه من دون وعيه وقد يتذكرها في حالات خاصة أو تحت ظروف معينة.

**- visual m.** ذَاكِرَةٌ بَصْرِيَّةٌ. ذاكرة لانطباعات بصرية.

**menalgia (= dysmenorrhea)** عُسْرُ الْحَيْضِ أَلَمُ الْحَيْضِ. الألم الذي يرافق الحيض.

**meningeal** سِحَائِيٌّ. متعلق بالسحايا.

**meningematoma** وَرَمٌ دَمَوِيٌّ سِحَائِيٌّ.

ورم دموي في الأم الجافية.

**meningeocortical** سِحَائِيٌّ قَشْرِيٌّ. متعلق بالسحايا وقشرة الدماغ.

**meningioma (= meningioma)** وَرَمٌ سِحَائِيٌّ.

رَفْوُ السِّحَائِيَّاتِ.

**meninges** السِّحَائِيَّاتِ. (ف: سِحَاءَةٌ). الأغشية

الثلاثة التي تغلف الدماغ والنخاع الشوكي وهي الأم الجافية والأم الحنون وبينهما المنكبوتية.

**meninghematoma (= meninge-matoma)** وَرَمٌ دَمَوِيٌّ سِحَاثِيٌّ.

**meningina (= pia-arachnoid)** الْأُمُّ الْحَنُونُ وَالْعَنْكَبُوتِيَّةُ.

**meningitis** الْتِهَابُ الْحَنُونِ وَالْعَنْكَبُوتِيَّةِ.

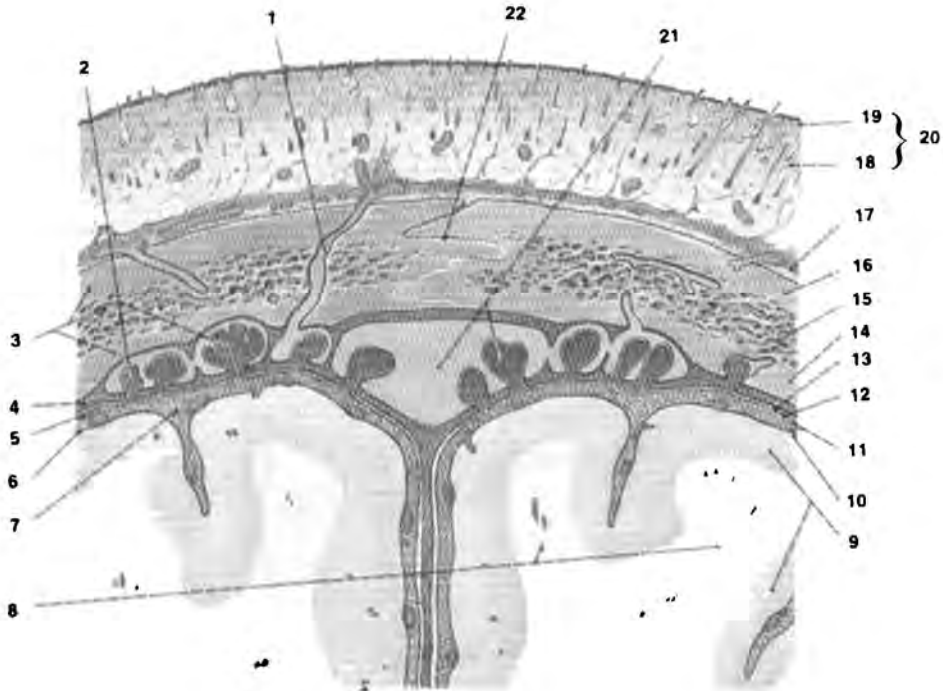
**meningioma** وَرَمٌ سِحَاثِيٌّ. ورم صلب بطيء النمو وعادة ما يكون ذا أوعية ويحدث غالباً على طول الأوعية السحائية والجيب العلوي الطولاني ويغزو الجافية والقحف مما يؤدي إلى تآكل وترققه.

**- angioblastic m. (= angioblastoma)** سِحَاوُومُ الْأُرُومَةِ الْوِعَاثِيَّةِ.

**meningiomatosis** تَكُونُ وَرَامٌ سِحَاثِيٌّ. تَكُونُ عِدَّةُ أُرَامٍ سِحَاثِيَّةِ.

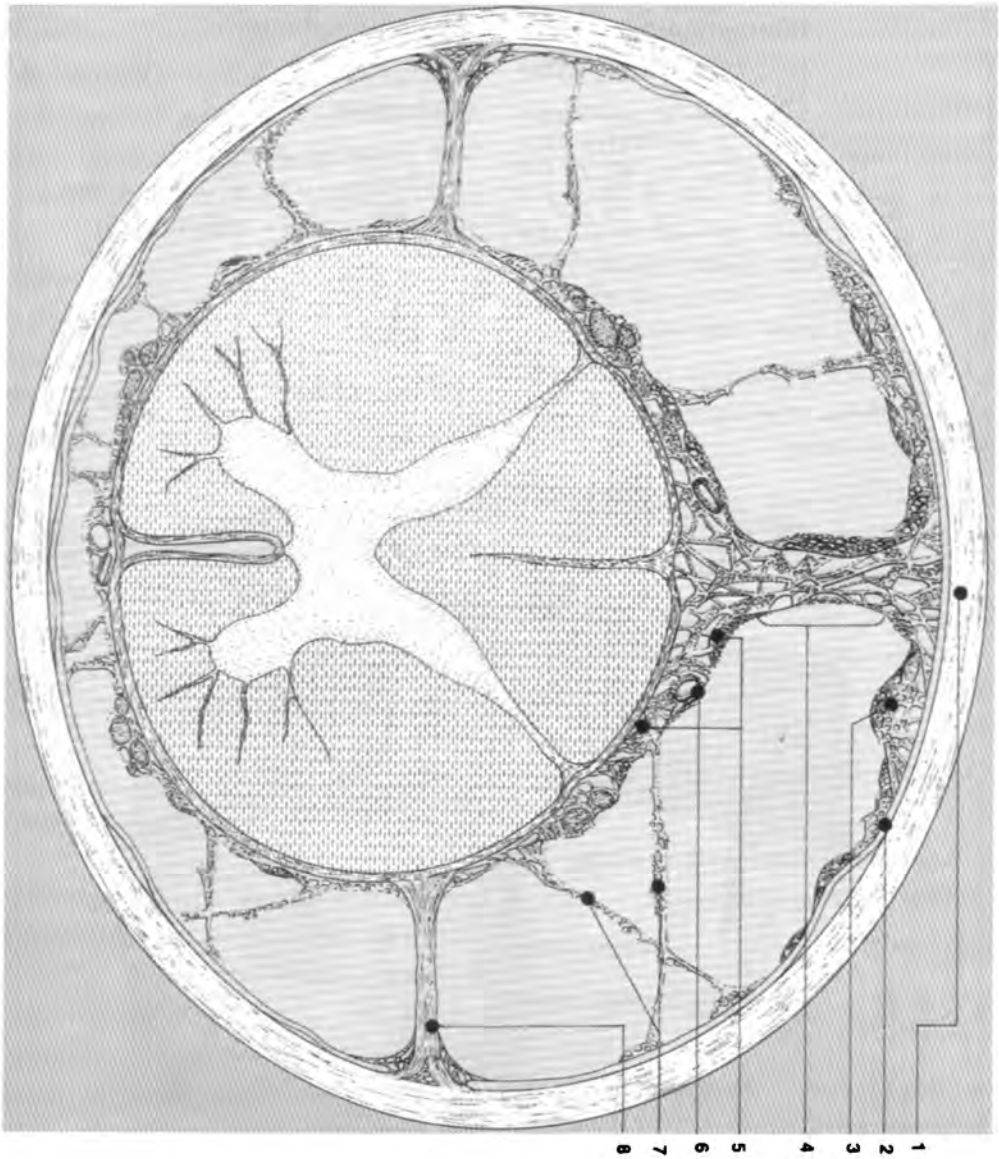
**meningism** تَهَيُّجٌ سِحَاثِيٌّ: حَالَةٌ سِحَاثِيَّةٌ. علامات وأعراض تهيج سحاثي يترافق مع حمى حادة أو تجفاف من دون أي عدوى سحائية ظاهرة.

**meningismus (= meningism)** تَهَيُّجٌ سِحَاثِيٌّ.



#### meninges

مقطع جبهي عبر القحف يظهر فروة الرأس وعظام الجمجمة والسحايا وقشرة المخ: (1) الوريد المشبهي الجداري (2) تحبيبات عنكبوتية (3) العظم الجداري (4) الأم الجافية (5) العنكبوتية (6) الأم الحنون (7) الحيز تحت العنكبوتية (8) المادة البيضاء (9) المادة السنجابية لقشرة المخ (10) الأم الحنون (11) الحيز تحت العنكبوتية (12) العنكبوتية (13) الأم الجافية (14) اللوحة الداخلية (15) خلا اللوحتين (16) اللوحة الخارجية (17) سفاق الخونة (18) الأدمة (19) البشرة (20) الجلد (21) الجيب السهمي العلوي مع تحبيبات عنكبوتية (22) الدرز السهمي.



1  
2  
3  
4  
5  
6  
7  
8

#### meninges

مقطع عرضي للنخاع الشوكي وأغشيته واليافه في القناة الشوكية: (1) الجافية (2) العنكبوتية (3 و 4 و 7 و 8) النسيج الضام والأربطة بين الحنون والعنكبوتية التي تثبت النخاع داخلها (5) النسيج فوق الحنون الذي يحيط بالنخاع (6) شعيرات النسيج فوق الحنون.

meningitic (متعلق) بِالْتِهَابِ السَّحَايَا.

متعلق بالتهاب السحايا أو مصاب بها.

meningitides الْتِهَابَاتُ السَّحَايَا.

meningitis الْتِهَابُ السَّحَايَا. التهاب السحايا

فإذا ما أصاب الأم الجافية سمي التهاب الجافية أما إذا أصاب الأم الحنون والعنكبوتية فيسمى التهاب السحايا الرقيقة.

- aseptic m. الْتِهَابُ السَّحَايَا العقيم. نوع خفيف من التهاب السحايا تولده في الغالب بعض الفيروسات.

- basilar m. الْتِهَابُ السَّحَايَا القَاعِيَّة. التهاب سحايا قاعدة الدماغ.

- benign lymphocytic m. (= viral m.) الْتِهَابُ السَّحَايَا السَّرَطَانِيَّة. تسمية خاطئة لغزو سرطاني منتشر في السحايا من دون أي التهاب فيها.

- cerebral m. الْتِهَابُ السَّحَايَا الدُّمَاعِيَّة. التهاب سحايا الدماغ.

- cerebrospinal m. الْتِهَابُ السَّحَايَا الدُّمَاعِيَّة والنَّخَاعِيَّة. التهاب سحايا الدماغ والنخاع الشوكي.

- chemical m. الْتِهَابُ السَّحَايَا الكِيمِيَاوِيَّة. التهاب السحايا الطاهر الناتج عن تهيجها بمواد كيميائية غريبة في الحيز تحت العنكبوتية.

- cryptococcal m. الْتِهَابُ السَّحَايَا بِالمُسْتَحْفِيَّات. التهاب السحايا الذي تسببه المستحفيات وقد يكون حاداً وغالباً ما يكون مزمناً وقد تشاهد هذه الفطريات في السائل الدماغي النخاعي.

- eosinophilic m. الْتِهَابُ السَّحَايَا الحَمَضِيَّة. التهاب السحايا الِيوزِيَّة. التهاب يتولد عن الإصابة ببعض الطفيليات وقد يتولد أحياناً عن السرطان الخبيث ويتصف بالصداع والصلل القفوي والتقير ونقص الحساسية وزيادة الخلايا الحمضة بالسائل الدماغي النخاعي.

- epidemic cerebrospinal m. الْتِهَابُ السَّحَايَا الدُّمَاعِيَّة النَّخَاعِيَّة الِوَبَائِيَّة. التهاب حاد يتصف بعدوى مصلية قححية في السحايا الدماغية والنخاعية وتولده النيسرية السحائية وتشبه أعراضه أعراض الالتهاب الحاد مع ظهور بقع حمامية أو هرسيية أو نزفية في الجلد.

- external m. (= pachymeningitis externa) الْتِهَابُ ظَاهِرِ الجَافِيَّة.

- gummatous m. الْتِهَابُ السَّحَايَا الصَّمغِيَّة. التهاب السحايا أثناء الدور الثالث للزهري حيث يظهر العديد من البقع الصمغية في السحايا.

- internal m. (= pachymeningitis interna) الْتِهَابُ السَّحَايَا الغَائِرَة؛ الْتِهَابُ باطنِ الجَافِيَّة.

- lymphocytic m. (= viral m.) الْتِهَابُ السَّحَايَا الِفيْرُوسِيَّة.

- meningococcal m. (= epidemic cerebrospinal m.) الْتِهَابُ السَّحَايَا الدُّمَاعِيَّة والنَّخَاعِيَّة الِوَبَائِيَّة.

- Mollaret's m. الْتِهَابُ السَّحَايَا المُولَارْتِيَّة. نوبات حمى راجعة مع صداع ووعكة وأعراض سحائية واستجابات التهابية بمفصصات النوى في السائل الدماغي النخاعي.

- mumps m. الْتِهَابُ السَّحَايَا النُّكَّافِيَّة. التهاب سحايا طاهر ثانوي للإصابة بداء النكاف.

- necrotoxa reactiva m. الْتِهَابُ السَّحَايَا السَّمِي النَّاجِر. حالة تتصف بتلين بؤري في بعض مناطق الدماغ مع أعراض وعلامات تهيج السحايا مما يدل على تغيرات التهابية في قشرة الدماغ.

- occlusive m. الْتِهَابُ السَّحَايَا المُسَدِّ. التهاب السحايا الرقيقة في الأطفال الذي يؤدي إلى انسداد الفتحات الإنسية والناصفية للبطين الرابع.

- m. ossificans الْتِهَابُ السَّحَايَا العَظْمِيَّة. التهاب السحايا الدماغية الذي يولد تعظماً أو تكلسها.

- otitic m. الْتِهَابُ السَّحَايَا الأذنيِّ العُنْشَا. التهاب السحايا الذي يولده التهاب الأذن الوسطى المزمن.

- plague m. الْتِهَابُ السَّحَايَا الطَّاعُونِيَّة. التهاب السحايا الثانوي لمرض الطاعون الدبلي الذي يتولد عن انتشار العدوى إلى السحايا خلال الدم.

- posterior m. الْتِهَابُ السَّحَايَا الخَلْفِيَّة. التهاب سحايا منطقة المخيخ.

- purulent m. الْتِهَابُ السَّحَايَا القِنَجِيَّة. التهاب السحايا الذي يولد القيح.

- Quincke's m. (= acute aseptic m.) الْتِهَابُ السَّحَايَا العقيم الحاد.

- septicemic m. الْتِهَابُ السَّحَايَا الإِنْتَانِيَّة. التهاب السحايا المترافق مع تسمم الدم الإنتاني.

- **m. serosa (= serous m.)** **التهَابُ السَّحَايَا المَصْلِيّ.**
- **m. serosa circumscripta** **التهَابُ السَّحَايَا المَحْدَد.** التهاب السحايا الذي يولد تجمع مصلّي كيسي مع التصاق السحايا والذي يولد أعراضاً تشبه أعراض الأورام.
- **m. serosa circumscripta cystica** **التهَابُ السَّحَايَا المَصْلِيّ الكيسيّ المَحْدَد.** التهاب السحايا المزمن الذي يولد أكياساً مليئة بسائل مصلّي.
- **serous m.** **التهَابُ السَّحَايَا المَصْلِيّ.** التهاب السحايا مع نضح مصلّي إلى البطينات والأحياز تحت العنكبوتية وتغيرات بسيطة أو معتدلة في السائل الدماغي النخاعي.
- **simple m.** **التهَابُ السَّحَايَا البسيط.** التهاب السحايا الذي يترافق مع نضح مصلّي وفبريني.
- **spinal m.** **التهَابُ السَّحَايَا النُّخَاعِيَّة.** التهاب سحايا النخاع الشوكي.
- **sterile m.** **التهَابُ السَّحَايَا العقيم.** التهاب السحايا الذي لا ترافقه أية عدوى كذلك الذي يتولد عن حقن مادة تباينية في تصوير النخاع.
- **m. sympathetica** **التهَابُ السَّحَايَا التَّعَاطِفِيّ.** التهاب السحايا السحايا الذي يتولد عن التهاب المناطق المجاورة لها والذي يتصف بزيادة حادة في ضغط السائل الدماغي الشوكي مع زيادة الألبومين والخلايا فيه بالرغم من بقاءه عقيماً وقد تظهر علامات التهاب السحايا فيه.
- **torula m. (= torular m. = cryptococcal m.)** **التهَابُ السَّحَايَا بالمُسْتَحْفِيَّات.** التهاب السحايا بعدوى بالمستحفيات.
- **tuberculous m.** **التهَابُ السَّحَايَا السَّلْمِيّ.** التهاب السحايا الشديد بالمعطفرات السلية التي تنتشر في الغالب من الرئة المصابة.
- **viral m.** **التهَابُ السَّحَايَا الفيروسيّ.** التهاب السحايا الذي يتولد عن الإصابة بأنواع الفيروسات والذي يتصف بالوعكة والحمى والصداع والغثيان ووجود الخلايا في السائل الدماغي النخاعي مع ألم البطن وتيبس الرقبة والظهر. ولهذا المرض دورة قصيرة من دون أية اختلالات.
- meningoarteritis** **التهَابُ شَرَايِين السَّحَايَا.**  
التهاب شرابين السحايا.
- meningoblastoma** **وَرَمُ ملائي سَحَايِيّ.**  
ورم ملائي سحائي أولي خبيث.
- meningocele** **قِنِيَّةُ سَحَايِيَّة.** بروز انفتاق في القحف (قبلة سحائية قحفية) أو في العمود الفقري (قبلة سحائية فقارية).
- **spurious m. (= Billroth's disease)** **داء بيلروت.**
- meningocephalitis (= meningoen- phalitis)** **التهَابُ الدُّمَاغِ والسَّحَايَا.**
- meningocerebritis (= meningoen- cephalitis)** **التهَابُ الدُّمَاغِ والسَّحَايَا.**
- meningococcemia** **عُدْوَى الدَّمِ بالسَّحَايَات.** عدوى الدم بالمكورات السحائية.
- meningococci** **المُكَوَّرَاتُ السَّحَايِيَّة.**
- meningococcosis** **داء المُكَوَّرَاتِ السَّحَايِيَّة.** عدوى بالمكورات السحائية.
- meningococcus** **المُكَوَّرَةُ السَّحَايِيَّة.** جرثوم النيسرية السحائية.
- meningocortical** **سَحَايِيّ قَشْرِيّ.** متعلق بالسحايا وقشرة الدماغ.
- meningocyte** **خَلِيَّةُ سَحَايِيَّة.** خلية منسجة سحائية.
- meningoencephalitis** **التهَابُ الدُّمَاغِ والسَّحَايَا.**
- **eosinophilic m. (= eosinophilic meningitis)** **التهَابُ الدُّمَاغِ والسَّحَايَا الحَمْضِيّ.**
- **mumps m.** **التهَابُ الدُّمَاغِ والسَّحَايَا النُّكَافِيّ.** التهاب حميد يصيب الأطفال وتسببه الفيروسات النكافية ويتصف بالحمى والتقيؤ والصلم القفوي والوسن والتهاب الغدة النكفية والصداع والاختلاج وآلم البطن والاسهال والهديان.
- **primary amebic m.** **التهَابُ الدُّمَاغِ والسَّحَايَا الأَمِيْبِيّ الأوَّلِيّ.** التهاب نادر ومميت عادة يتصف بالحمى والتقيح وتولده أميبة النيفليريا أو الهارتمبلا وتدخل غالباً إلى الدماغ خلال مناخر الأنف إلى البصلة

الشمية وأعصاب الدماغ ثم إلى السحايا والدماغ وقد تنتقل بعض أنواع الأميبة إلى الدماغ من مناطق أخرى في الجسم مصابة بالعدوى.

التهاب - syphilitic m. (= general paresis) الدماغ الزهري: الخزل العام.

meningoencephalocele قيلة دماغية سحائية. بروز انفتاق السحايا ومادة الدماغ خلال كسر أو عيب في القحف.

meningoencephalomyelitis التهاب الدماغ والسحايا والنخاع.

meningoencephalomyelopathy اغتلال الدماغ والسحايا والنخاع. أي مرض يصيب الدماغ والسحايا والنخاع الشوكي.

meningoencephalopathy اغتلال الدماغ والسحايا. داء لا التهابي يصيب الدماغ والسحايا.

meningofiblastoma (= meningioma) ورم ارومي ليفي؛ ورم سحائي.

meningogenic سحائي المنشأ. ما ينشأ أو يتولد في السحايا.

meningoma (= meningioma) ورم سحائي.

meningomalacia تليّن السحايا. تلين الأغشية السحائية.

meningomyelitis التهاب السحايا والنخاع. التهاب النخاع الشوكي وسحايها.

meningomyelocele قيلة سحائية نخاعية. انفتاق جزء من النخاع وسحايها خلال عيب في العمود الفقري.

meningomyeloencephalitis التهاب السحايا والنخاع والدماغ.

meningomyelradiculitis التهاب السحايا والنخاع والجذور.

meningo-osteophlebitis التهاب السحايا وأوردة العظم.

meningopathy اغتلال السحايا. أي مرض يصيب السحايا.

meningorachidian سحائي نخاعي. نسبة للنخاع الشوكي وسحايها.

meningoradicular سحائي جذري. نسبة إلى السحايا الشوكية وجذور النخاع الشوكي.

meningoradicitis التهاب السحايا والجذور. التهاب جذور أعصاب النخاع الشوكي وسحايها.

meningorecurrence التهاب السحايا الناجس؛ رجعة سحائية. التهاب السحايا الزهري الراجع في المرضى المصابين بالزهري عند معالجتهم بالأدوية المضادة له.

meningorrhagia نزف من السحايا الدماغية أو النخاعية.

meningorrhea ثور سحائي. انصباب دموي بين السحايا أو فوقها.

meningothelioma (= meningioma) ورم سحائي.

meningovascular وعائي سحائي. نسبة إلى الأوعية السحائية.

meninx سحاءة. أي غشاء خصوصاً أحد الأغشية الدماغية أو النخاعية.

menopausal إباضي. متعلق بالإياس أو يتصف به.

menopause إباس. توقف الحيض لدى الإناث الذي يحدث لديهن حوالي سن الخمسين.

- artificial m. إباس اصطناعي. الإياس الذي يتم بطرق صناعية كالعلاجات الجراحية أو التشعيع.

- m. praecox الإباس المبكر. توقف الإباضة المبكر الذي قد يحدث بسبب نقص الخلايا المنتشة الأولية أو التمنيع الذاتي أو نقص الاستجابة للهرمون الموجه للغدد التناسلية المكتسب.

mental 1. عقلي؛ نفسي 2. ذقني. 1. متعلق بالعقل أو النفس 2. متعلق بالذقن.

mentality عقلية؛ نفسية. 1. القدرة والإمكانية العقلية 2. أسلوب التفكير.

mentation (= mental activity) تعقل. فعالية عقلية.

meperidine hydrochloride هيدزوكلوريد

**المبيريدين**. دواء مسكن يستعمل قبل التخدير أو بعد العمليات أو الولادة وله مفعول قصير المدى.

**mephenesin** **مفينيسين**. دواء مُرَخِّ للعضلات يستعمل عن طريق الفم.

**mephenoxalone** **مفينوكسالون**. دواء مهدئ.

**mephenytoin** **مفينيتوين**. دواء يستعمل للتحكم في نوبات الصرع الكبير ونوبات الصرع الجاكسونية والنفسية الحركية المقاومة للأدوية الأخرى.

**mephobarbital** **مفوباربیتال**. دواء باربيتوري طويل المفعول يستعمل كمهدئ في حالات القلق والتوتر والتوجس ومضاد الاختلاج في الصرعين الكبير والصغير ويستعمل عن طريق الفم.

**mepivacaine hydrochloride** **هيدروكلوريد الميفيفاكائين**. دواء يستعمل كمخدر موضعي بحقنه حول العصب المحيطي أو حول الأم الجافية ليعمل كمخدر إحصاري.

**meproamate** **مبزوآمات**. دواء مهدئ ومرخ عضلي ومضاد للاختلاج ويستعمل كمهدئ للقلق والتوتر أو كمنوم أو في الاضطرابات العضلية الهيكلية وفي حالات الاختلاج الصرعي.

**mepylcaine hydrochloride** **هيدروكلوريد المبيرليكائين**. دواء يستعمل كمخدر موضعي بحقنه حول الأعصاب المحيطية.

**meralgia** **ألم الفخذ**. ألم في منطقة الفخذ. **ألم الفخذ المذلي**. داء يتصف **m. paresthetica** بالمذل والألم والتئمل في السطح الخارجي للفخذ في المنطقة التي يغذيها العصب الفخذي الجلدي الوحشي وينتج عن انحصار العصب في المنطقة الأربية.

**merergasia (= kakergasia)** **إضطراب** وظيفي. أي اضطراب يؤدي إلى عدم المقدرة على القيام بالعمل أو بالوظائف كالذي يحصل في حالات العصاب.

**merocoxalgia** **ألم الفخذ والورك**. ألم في الفخذ ومنطقة الورك.

**meroencephaly** **نقص الدماغ الجُرْثِي**. النقص الخلقي لجزء من الدماغ كالمخيخ أو الجسم الثفني.

**meroergasia (= neurosis)** **عُصاب**؛ **اعتلال نفسي**.

**merorachischis** **إنشقاق النخاع الجُرْثِي**. انشقاق قسم من النخاع الشوكي.

**merosmia** **فقدان الشم الجُرْثِي**. فقدان حس الشم لبعض المواد.

**mesaxon** **متوسطة المحوار**؛ **ملتصق غشائي** **المخوار**. الغشاءان المتوازيان اللذان يعلمان تلامس حافتي الخلية الغمدية (خلية شوان) التي تغلف المحوار.

**mescaline** **مسكالين**. سم قلواني في أزهار بعض النباتات يولد توهم الألوان والموسيقى.

**mescalism** **التسّم بالمسكالين**. تسّم بزهور المسكالين.

**mesencephal (= mesencephalon)** **الدماغ المتوسط**.

**mesencephalitis** **إلتهاب الدماغ المتوسط** **دماغي** **متوسطي نخامي**. متعلق بالدماغ المتوسط والغدة النخامية.

**mesencephalon (= midbrain)** **الدماغ المتوسط**. قسم الدماغ الذي يتطور من الحويصلة الوسطية للحويصلات الثلاث الابتدائية للأنبوب العصبي الجنيني والذي يحوي السقف وسويقتي المخ ويقع بين الدماغين المقدم والمؤخر.

**mesencephalotomy** **بضع الدماغ المتوسط**. بضع الدماغ المتوسط جراحياً خصوصاً في منطقة السبل الناقلة لحس الألم لمعالجة الألم العسير.

**mesmerism (= hypnotism)** **المسمرية**؛ **تنويم مغناطيسي**؛ **تنويم إيحائي**.

**mesocephalon (= mesencephalon)** **الدماغ المتوسط**.

**mesoglia (= 1.microglia 2.oligodendroglia)** **1. دبقية صغيرة**  
**2. دبقية قليلة التغصن**.

**mesoglioma (= 1. microglioma 2. oligodendroglia)** **1. ورم دبقي صغير**  
**الخلايا** **2. ورم دبقي قليل التغصن**.



**mesorachischis** **إِنْشِقَاقُ السِّيسَاءِ الْجُرْثِيّ**.  
شق النخاع الشوكي والسيءاء الجزئي.

**mesoridazine** **مِيرُورِيدَازِين**. دواء مضاد  
للذهان يستعمل في علاج الكحولية والقصام  
والاعراض العصبية النفسية والمشاكل السلوكية  
في التخلف العقلي وفي متلازمة الدماغ المزمنة  
ويستعمل عن طريق الفم أو الحقن داخل العضل.

**metabolism** **إِسْتِقْلَابٌ**: أَيْضٌ. مجموع  
العمليات الكيميائية والفيزيائية التي تولد المواد  
الحية للجسم والطاقة الضرورية لفعالياته.

**metabutethamine hydrochloride**  
**هَيْدُرُوكْلُورِيدُ المِتَابُوتِيَامِين**. دواء يستعمل  
كمخدر موضعي في طب الاسنان أو بحقنه حول  
العصب في التخدير الموضعي.

**metabutoxycaine hydrochloride**  
**هَيْدُرُوكْلُورِيدُ المِتَابُوتُوكْسِيكَاين**. دواء يستعمل  
كمخدر موضعي في طب الاسنان.

**metallesthesia** **تَحَسُّسُ الْفِلْزَات**. التعرف على  
المعادن بواسطة حس للمس.

**metaplexus** **ضَفِيرَةٌ تَالِيَةٌ**: ضَفِيرَةٌ البُطِين  
الرَّابِع. الضفيرة المشيمية للبطين الرابع.

**metapsyche (= metencephalon)**  
**الدِّمَاغُ التَّالِي**.

**metapsychology** **عِلْمُ النَفْسِ البَدِيل**: علم  
ما بعد النفس. مصطلح يطلق على بعض النظريات  
البديلة حول الوظائف العقلية وبنياتها، وبالرغم من  
أنها تبدو منطقية ولكن ليس هناك من أدلة تسندها  
تجريبياً.

**metastasis** **1. نَقِيلَةٌ 2. إِنْتِقَالٌ**. 1. انتقال  
المرض من موقع لآخر في الجسم كانتقال الخلايا  
السرطانية من العضو المصاب إلى أعضاء أو  
مناطق أخرى في الجسم. 2. نمو كائنات دقيقة أو  
خلايا مرضية في عضو آخر بعيد عن موقعه  
الأولي.

**metathalamus** **المِهَادُ التَّالِي**. قسم الدماغ  
البيني أسفل النهاية الذنبية لظهر المهاد يتكون من  
الجسمين الركببيين الوحشي والإنسي.

**metencephal (= metencephalon)**  
**الدِّمَاغُ التَّالِي**.

**metencephalon (= after brain)**  
**الدِّمَاغُ التَّالِي**. 1. القسم الامامي من الدماغ المؤخر الذي  
يحوي المخيخ والجسر وقد يستعمل المصطلح  
للدلالة على الجسر وهو الحويصلة الامامية من  
الحويصلتين الدماغيتين اللتين تتولدان في الدماغ  
المؤخر في الجنين 2. الحويصلة الامامية من  
الحويصلتين اللتين تتكونان عند تمايز الدماغ  
المؤخر في الجنين.

**metencephalospinal** **مَتَعَلِّقٌ بِالنِّخَاعِ**  
التالي والنخاع. نسبة إلى الدماغ التالي (المخيخ  
والجسر) والنخاع الشوكي.

**metepencephalon (= myelen-  
cephalon)**  
**الدِّمَاغُ البَصَلِي**.

**methadone hydrochloride**  
**هَيْدُرُوكْلُورِيدُ المِيثَادُون**. دواء له خواص شبيهة بخواص  
المورفين والهيريون وله قابلية توليد الإدمان  
مثلها وهو يستعمل كمسكن ومهدىء في متلازمة  
الامتناع عن المخدرات في معالجة إدمان الهيروين  
ويستعمل عن طريق الفم أو بالحقن داخل العضل أو  
تحت الجلد.

**methamphetamine** **مِيثَامِفِيَتَامِين**. دواء  
محاكي للودي من فصيلة الأمفيتامين يؤدي سوء  
استعماله إلى الإدمان.

**- m. hydrochloride**  
**هَيْدُرُوكْلُورِيدُ المِيثَامِفِيَتَامِين**. دواء يستعمل بصورة رئيسية كمنبه  
مركزي في علاج الاكتئاب النفسي وحالات الاعتلال  
النفساني والشروع والنوم الانتيابي (السيخ) والسمنة  
الخارجية المنشا وتهدئة الأطفال مفرطي الحركة وبعد  
التبنيخ النخاعي.

**metharbital** **مِيثَارْبِيَتَال**. دواء مضاد  
للاختلاج يستعمل في علاج نوبات الصرع الكبير  
والصغير والرمع العضلي ونوبات الصرع المختلطة  
ويستعمل عن طريق الفم.

**methixine hydrochloride**  
**هَيْدُرُوكْلُورِيدُ المِيثِكْسِين**. دواء مضاد لتشنج العضلات الملساء  
يستعمل في حالات المغص المعوي والمعددي.

- methomania** هوس الكحول. هوس المشروبات الكحولية.
- methsuximide** ميثسكسيميد. دواء يستعمل في علاج الصرعين الصغير والنفسي الحركي.
- metiapine** مِتْيَابِين. دواء يستعمل في علاج الفصام.
- metonymy** تَبْدِيلُ الْكَلِمَات. اختلال الكلام في مرضى الفصام تستعمل فيه كلمات بديلة ومفلوطة ولكنها ليست بعيدة عن الأسماء الصحيحة.
- metopodynia** صَدَاعٌ جَبْهِيٌّ. صداع القسم الجبهي من الرأس.
- metopon** 1. مَقْدُمُ الْجَبْهِيِّ الْمُقْتَب 2. مِيْتُونُونَ. 1. القسم الامامي من المستوى الوسطي بين الحاجبين أو مقدمة الفص الجبهي للدماغ. 2. مادة تستخلص من المورفين تستعمل لتسكين الألم.
- metralgia** أَلَمُ الرَّجْمِ.
- metrodynia** وَجَعُ الرَّجْمِ.
- metrostasis** تَبَاتُ الطُّول. حالة بقاء طول الليف العضلي ثابتاً في حالتها تقلصه وانبساطه.
- micrencephalia (= micrencephaly)** صِغْرُ الدُّمَاغِ. صغر الدماغ الشاذ.
- microcephalia (= microcephaly)** صِغْرُ الرَّأْسِ. صغر الدماغ والذي غالباً ما يترافق مع التخلف العقلي.
- microcephalous** صِغِيرُ الرَّأْسِ. شخص صغير الرأس جداً وبصورة شاذة.
- microcephaly** صِغْرُ الرَّأْسِ. صغر الرأس لدرجة شاذة مع تخلف عقلي.
- microcrania** صِغْرُ القحف. صغر القحف الشاذ حيث تكون كل أقطاره أقصر من الحد السوي وتظهر منطقة الوجه كبيرة نسبةً لحجم الجمجمة.
- microencephaly (= micrencephaly)** صِغْرُ الدُّمَاغِ. صغر الدماغ الشاذ.
- microglia** دَبَقُ صِغْرِيٌّ؛ دَبَقَات. الخلايا الخالية الصغرية اللاعصبية ذات المنشأ الأديمي المتوسط والتي تكون قسماً من البنية السائدة للجهاز العصبي المركزي وهي ذات أشكال مختلفة وقد تكون لها استطالات دقيقة وطويلة وهي خلايا مهاجرة وتعمل كخلايا بلعمية للفضلات التي تطرحها الأنسجة العصبية.
- microgliocyte (= microgliocyte)** خلية دَبَقِيَّة؛ خَلِيَّةٌ دَبَقِيَّةٌ صِغْرِيَّة.
- microgliocyte (= microglia cell)** خَلِيَّةٌ دَبَقِيَّةٌ صِغْرِيَّة. الخلية الأولية التي تتطور لتولد الدبق الصغري.
- microgliomatosis** دُبَابُ صِغْرِيٌّ؛ تكثر الدبق الصغري. حالة تكون أورام تحوي دبقاً صغرياً.
- microgyria (= polymicrogyria)** تَعَدُّدُ التَّلَافِيْفِ الصِّغْرِيَّة.
- microgyrus** تَلْفِيفٌ صِغْرِيٌّ. تلفيف دماغي صغري شاذ.
- microinfarct** اِحْتِشَاءٌ صِغْرِيٌّ. احتشاء صغير جداً بسبب انسداد الدوران في إحدى الشعيرات أو الشريينات.
- micromania** هَوَسٌ الصُّغَارَةِ. هوس الاستصغار والاستضال.
- micromyelia** صِغْرُ النُّخَاعِ. صغر النخاع الشوكي الشاذ.
- microneurosurgery** جِرَاحَةُ الأَعْصَابِ المِجْهَرِيَّة. جراحة تجري باستعمال المجهر والأدوات الصغيرة على أوعية الجهاز العصبي وبنياته الدقيقة.
- micropolygyria (= polymicrogyria)** تَعَدُّدُ التَّلَافِيْفِ الصِّغْرِيَّة.
- microsthenic** وَاهِنُ العَضَلَات. شخص ذو عضلات واهنة.
- microthrombosis** خُتَارٌ صِغْرِيٌّ. وجود عدة خثرات صغرية في بعض الشعيرات أو الشريينات.
- microthrombus** خَثْرَةٌ صِغْرِيَّة. خثرة صغرية في شعيرة أو في وعاء دموي صغير.

**midbrain (= mesencephalon)** الدَّمَاعُ  
المُتَوَسِّطُ.

**midfrontal** وَسَطُ الجَبْهَةِ. وسط جبهة الرأس.

**migraine** الشَّقِيقَةُ. نوبات دورية لصداع  
وعائني وعادة في المنطقة الصدغية وفي جهة  
واحدة من الرأس ويترافق عادة مع الهيجوية  
والغثيان أو التقيؤ والإمساك أو الإسهال ورهاب  
الضوء، ويسبق النوبات عادة تضيق الشرايين  
القحفية مع أعراض بادرية خصوصاً في العين  
ويتلو ذلك توسع الأوعية.

**- abdominal m.** الشَّقِيقَةُ البَطْنِيَّةُ. الشَّقِيقَةُ التي  
تظهر فيها الأعراض البطنية كالغثيان والتقيؤ  
والإسهال.

**- acute confusional m.** الشَّقِيقَةُ التَّخْلِيطِيَّةُ  
الحَادَّةُ. نوع نادر من الشَّقِيقَةُ يحدث في الأطفال  
ويتصف بنوبات تخليطية وتوهان وهياج وقلق  
وتوجس وقد لا يظهر الصداع عند البدء ولكنه يظهر  
دائماً في الأخير.

**- cervical m.** الشَّقِيقَةُ الرِّقَبِيَّةُ. نوبة ألم شديد  
في العنق وعادة ما يكون في قفا الرقبة أو في المنطقة  
القدالية في جهة واحدة أو في الجهتين.

**- epileptic m.** الشَّقِيقَةُ الصَّرْعِيَّةُ. 1. حدوث  
الشَّقِيقَةُ والصرع في نفس الوقت لدى الشخص.  
2. صداع يشبه الشَّقِيقَةُ يسبق أو يتلو نوبة الصرع.  
3. ظاهرة هراعية حسية أو بصرية تشبه أورة الشَّقِيقَةُ  
ولكنها تحدث في الصرع البؤري أو الجزئي.

**- facioplegic m.** الشَّقِيقَةُ المُشْلِلَةُ لِلوَجْهِ. شلل  
وجهي نصفي عابر يحدث في نوبة الشَّقِيقَةُ.

**- fulgurating m.** الشَّقِيقَةُ الصَّاعِقَةُ. نوبة  
شَّقِيقَةُ شديدة تبدأ بصورة مفاجئة.

**- hemiplegic m.** الشَّقِيقَةُ الفَالِجِيَّةُ. نوبة  
شَّقِيقَةُ تترافق مع شلل نصفي أو خزل نصفي عابر.

**- ophthalmic m.** الشَّقِيقَةُ العَيْنِيَّةُ. نوبة شَّقِيقَةُ  
تترافق مع غمض العين أو آية اختلالات بصرية أخرى.

**- ophthalmoplegic m.** الشَّقِيقَةُ الشَّلَلِيَّةُ  
العَيْنِيَّةُ؛ الشَّقِيقَةُ الشَّالَّةُ للعين. الشَّقِيقَةُ الدورية  
التي تترافق مع شلل العين.

**milenperone** مِلْنَبِيرُون. دواء يستعمل  
كمهدىء.

**milieu** الوَسْطُ. المحيط.

**- m. exterieur** الوَسْطُ الخَارِجِي. الوسط المحيط  
بالجسم.

**- m. interieur** الوَسْطُ الدَّاخِلِي. وسط داخل  
الجسم وهو وسط الدم واللف المحيط بالخلايا.

**mimesis** مُحَاكَاة. مشابهة أحد الأمراض لمرض  
آخر في الجسم.

**mimetic** مُحَاكِ. مشابه لوظيفة أو مرض  
جسمي آخر.

**mimic (= mimetic)** مُحَاكِ.

**mimmatation** مَأْمَاة. إدخال حرف الـ «م»  
في وسط الكلمات عند نطقها.

**mimosis (= mimosis)** مُحَاكَاة.

**mind** العَقْلُ. وظيفة أو ملكة الدماغ التي يعي  
المرء بواسطتها محيطه وما يدور فيه وانتشار ذلك  
في المكان والزمان ويدرك المرء بواسطته مشاعره  
وعواطفه ورغباته وذكرياته ويمكنه من أن يسبب  
الأمور ويعقلها ويتخذ الإجراء المناسب بشأنها.

**minuthesis** وَهْنٌ جَسْمِيّ. نقص الإحساس  
النفساني الجسدي لأحد أعضاء الحس عند تنبيهه  
المستمر لفترة طويلة.

**miopragia** وَهْنٌ وَظِيفِيّ. نقص الفعالية  
الوظيفية.

**miosis** تَقْبِضُ الحَدَقَةِ. تقبض الحدقة وصغرهما.

**- Irritative m. (= spastic m.)** تَقْبِضُ الحَدَقَةِ  
التَّشْنِجِيّ.

**- paralytic m.** تَقْبِضُ الحَدَقَةِ الشَّلَلِيّ. تقبض الحدقة.  
بسبب شلل العضلة موسعة الحدقة.

**- spastic m.** تَقْبِضُ الحَدَقَةِ التَّشْنِجِيّ. تقبض  
الحدقة بسبب تشنج العضلة مضيقة الحدقة.

**- spinal m.** تَقْبِضُ الحَدَقَةِ النُّخَاعِيّ. تقبض الحدقة  
بسبب مرض النخاع الشوكي.

**misanthropia** كُرْهُ البِشْرِ.

**misogamy** كُرْهُ الزَّوْاجِ. كره الزواج ورفضه.

**misogyny** كُرْهُ النِّسَاءِ.

**mittelschmerz (= intermenstrual  
pain)** أَلَمُ القَرْءِ؛ الأَلَمُ بَيْنَ الحَيَضِيْنِ. الألم

في الفترة بين حيزين متتالين، وبترافق ذلك في الغالب مع الإباضة.

**mittor (= neuromittor)** أي **النَّهْيَةُ الْمُنبِّهَةُ**. أي من نهايات العصبون التي تولد دفعة عصبية أو تنبه مستقبلات العصبون المجاور.

**mnemonic (= mnemonic)** **ذَاكِرِيّ**.

**mnemonic** 1. **ذَاكِرِيّ 2**. مَقْوِيّ الذاكرة. متعلق بالذاكرة أو يتصف بها أو يحفزها.

**mnemonics** **تقوية الذاكرة**: تَطْوِيرُ الذاكرة. عملية تطوير الذاكرة وتحفيزها بمختلف الطرق والأساليب.

**mobility** **تحرك**: حَرَكَ. 1. القدرة على الحركة أو التحرك أو التحريك.

**mobilization** **تَحْرِيك**. عملية تحريك جسم ثابت أو تحفيز مواد مخزونة على الحركة أو تمكين أحد الأعضاء المثبتة من الحركة ككفك التصاقات العظم الركابي وتمكينه من الحركة.

**mogiarthria** **رُتَّةُ عَضَلِيَّةِ المُنْشَأ**. عسر الكلام نتيجة خلل عضلات النطق.

**mogilalia (= stuttering)** **تَأْتَأَةٌ**.

**mogiphonia** **عُسْرُ التَّصْوِيْت**. صعوبة توليد الأصوات.

**monamine (= monoamine)** **أَحَادِيّ الأَمِين**.

**monaminergic (= monoaminergic)**

**أَحَادِيّ أَمِينِيّ الفِعْل**.

**monaxon** **أَحَادِيّ المِخْوَار**. عصبون له محور واحد.

**monesthetic** **مُتَعَلِّقٌ بِإحْدَى الحَوَاس**. متعلق بإحدى الحواس أو يصيب إحدى الحواس فقط.

**mongolism** **المَغُولِيَّة**. مصطلح قديم يصف متلازمة داون للشبه الشديد بين شكل وجه المصاب بها ووجه سكان منغوليا.

**monoamine** **أَحَادِيّ الأَمِين**. جزيء أميني يحوي مجموعة أمينية واحدة مثل السيروتونين والدوبامين والنورادرينالين (النورابينفرين).

**monoamine oxidase (MAO)**

**أُكْسِيدَانُ أَحَادِيّ الأَمِين**. (**= amine oxidase**) إنزيم يؤثر على أحاديات وثنائيات الأمين.

**monoaminergic** **أَحَادِيّ أَمِينِيّ الفِعْل**.

عصبونات تفرز مواد أحادية الأمين كناقلات عصبية مثل الدوبامين والسيروتونين والنورادرينالين.

**monoanesthesia** **تَخْدِيرٌ أَحَادِيّ**. تنبج عضو واحد أو أحد أقسام الجسم فقط.

**monochorea** **رَقَصٌ أَحَادِيّ**. رقص يصيب أحد الأذرع فقط.

**monomania** **هَوَسٌ أَحَادِيّ**. هوس يتصف بالتركيز على موضوع أو فكرة واحدة.

**monomyoplegia** **شَلَلٌ عَضَلِيّ أَحَادِيّ**. شلل يصيب عضلة واحدة فقط.

**monomyositis** **إِتهَابُ العَضَلَةِ الأحَادِيّ**. التهاب يصيب العضلة ذات الرأسين فقط وبصورة دورية.

1. **أَحَادِيّ العَصَب 2**. أحادي العصبون. 1. متعلق بعصب واحد أو مغذى بفروع عصب واحد فقط. 1. ذو عصبون واحد فقط.

**mononeuric** **أَحَادِيّ العَصْبُون**. ذو عصبون واحد فقط.

**mononeuritis** **التهَابُ العَصَبِ الأحَادِيّ**. التهاب عصب واحد فقط.

**- m. multiplex** **إِتهَابُ الأَعْصَابِ المُتَعَدِّدَة**. التهاب عدة أعصاب متفرقة في ذات الوقت.

**mononeuropathy** **إِعْتِلَالٌ عَصْبِيّ أَحَادِيّ**. داء يصيب عصباً واحداً فقط.

**- cranial m.** **إِعْتِلَالٌ عَصْبِيّ قِحْفِيّ**. مرض أحد الأعصاب القحفية كمرض العصب القحفي السابع في داء بيل.

**monoparesis** **خَزَلٌ أَحَادِيّ**. خزل يصيب أحد أطراف الجسم.

**monoparesthesia** **مَذَلٌ أَحَادِيّ**. مذل يصيب أحد أطراف الجسم.

**monophasia** **نُطْقٌ أَحَادِيّ**. حبسة يتمكن المصاب بها من نطق كلمة أو مقطع واحد فقط.

**monoplegia** **شَلَلٌ أَحَادِيّ**. شلل أحد أطراف الجسم.

- monoplegic** أَحَادِي الشَّلَل. مصاب بالشلل الأحادي أو منسوب إليه.
- monosexual** أَحَادِي الجِنْس. الذي يظهر صفات أحد الجنسين فقط.
- monosynaptic** أَحَادِي التَّشَابُك. سبيل أو منعكس ذو تشابك واحد فقط.
- monticulus cerebelli** النَّاتِيءُ المُخِيخِي. ناتئ أو القسم المركزي من الدودة العليا.
- mood** مِرَاج. حالة عاطفية ثابتة ويمكنها عندما تكون متطرفة أن تغير أسلوب حياة صاحبها وآراءه وقد يكون المزاج كثيباً أو مرحاً.
- mood-congruent** مُنْسَجِم مَعَ المِرَاج. الهلوسة المتسجم مع مزاج الشخص والذي يحدث خلال نوبة هوسية أو اكتئابية.
- mood-incongruent** غَيْرُ مُنْسَجِم مَعَ المِرَاج. هلوسة وتوهم غير منسجم مع المزاج يحدث في حالات الفصام والاضطرابات النفسانية الأخرى.
- moron** مَأْفُون. إحدى درجات التخلف العقلي يكون حاصل الذكاء فيها (50-69)، وهو تخلف معتدل نسبياً.
- morosity** أَفْن. تخلف عقلي معتدل.
- morphine** مُورْفِين. عقار قلواني يستخلص من الأفيون وهو مسكن شديد الفعالية ويؤدي استعماله الطويل إلى الإدمان.
- morphinism** 1. المُرْفِينِيَّة 2. إِذْمَانُ المُرْفِين. حالة مرضية تتولد عن سوء استعمال المورفين لمدة طويلة أو إدمانه.
- morphinist** مُدْمِنُ المُرْفِين. شخص مصاب بالإدمان على المورفين.
- morphinium (= morphine)** مُورْفِين.
- motility** تَحْرُك. القدرة على الحركة الذاتية.
- motivation** دَافِع. في علم النفس هو أي من القوى التي تنشط السلوك وتدفع المرء إلى تحقيق أي من رغباته أو الحصول على أي من احتياجاته.
- motive** حَافِز؛ دَافِع. في علم النفس هي الحالة التي تدفع بالشخص على القيام بسلوك معين يستهدف تحقيق أي من رغباته.
- achievement m.** حَافِزٌ إِنجَازِي. الرغبة في الانجاز لغرض الانجاز نفسه.
- aroused m.** حَافِزٌ مُسْتَنَار. حافز يؤثر على السلوك بصورة فعالة والذي يستدل عليه من طبيعة السلوك نفسه.
- motoceptor** مُسْتَقْبِلُ حَرَكَي. إحدى المستقبلات الحسية في العضلة كعضو غولجي في الوتر أو في المغزل العضلي.
- motofacient** مُحَرِّك. ما يولد الحركة ويطلق على طور النشاط العضلي الذي يساعد العضلة على حركتها الفعلية.
- motoneuron** عَصْبُونٌ حَرَكَي. عصبون ذو وظيفة حركية وهو عصبون صادر ينقل الدفعات الحركية إلى الأعضاء المنفذة.
- alpha m's.** عَصْبُونَاتُ ألفَا الحَرَكَيَّة. عصبونات القرن الامامي للنخاع الشوكي التي تعطي ألياف الفا العصبية التي تغذي الألياف العضلات الهيكلية.
- gamma m's.** عَصْبُونَاتُ غَامَا الحَرَكَيَّة. عصبونات القرن الامامي للنخاع الشوكي التي تعطي ألياف غاما العصبية التي تغذي الألياف داخل المغازل العضلية.
- heteronymous m's.** العَصْبُونَاتُ الحَرَكَيَّة المَعْفَايِرَة. العصبونات الحركية التي تغذي عضلات غير تلك التي تصدر منها الدفعات الواردة.
- homonymous m's.** العَصْبُونَاتُ الحَرَكَيَّة المَعَامِلَة. العصبونات الحركية التي تغذي العضلات التي تصدر منها النبضات العصبية الواردة.
- lower m's.** العَصْبُونَاتُ الحَرَكَيَّة السُّفْلِيَّة. عصبونات حركية محيطية توجد في اجسام خلايا في القرن الامامي للنخاع الشوكي وتوزع أليافها إلى العضلات.
- peripheral m's** العَصْبُونَاتُ الحَرَكَيَّة المُحِيطِيَّة. عصبونات في قوس المنعكس العصبي المحيطي تستلم الدفعات العصبية من العصبونات الوسيطة لتتقلها إلى العضلات الإرادية.
- upper m's.** العَصْبُونَاتُ الحَرَكَيَّة العُلْوِيَّة. عصبونات القشرة الدماغية التي تنقل الدفعات العصبية من القشرة الحركية إلى النوى الحركية للأعصاب القحفية أو إلى العمود السنجابي الامامي للنخاع الشوكي.

**motor** حَرَكَِيّ. 1. عصب أي عضلة أو مركز عصبي متحكم في الوظيفة الحركية 2. ما يحفز الحركة أو منسوب إليها.

- **m. oculi** (= oculomotor nerve) العَصْبُ مُحَرِّكُ الْعَيْنِ.

**movement** حَرَكَة. (ج: حَرَكَات). 1. عملية الحركة 2. عملية التَفَوُّط.

- **active m.** حَرَكَة فَاعِلَةٌ. حركة إرادية تقوم بها عضلات الشخص نفسه.

- **adversive m.** حَرَكَة تَوَجُّهِيَّة. حركة متجهة نحو الجذع أو حركة متجهة نحو جهة البنية العصبية المركزية المنبهة.

- **ameboid m.** حَرَكَة أَمِيبَانِيَّة. حركة الاميبة التي تتم بجريان الهيولي إلى الأقدام الكاذبة التي تقدم جسم الاميبة وتحركه.

- **angular m.** حَرَكَة زَاوِيَّة. حركة تغير زاوية المفصل بين عظمين.

- **assistive m.** حَرَكَة مُسَاعِدَةٌ. حركة تستعمل في العلاج الطبيعي حيث يساعد المعالج المريض على القيام ببعض حركات اطرافه المشلولة ومن الممكن أن تكون حركات فاعلة أو لا فاعلة.

- **associated m.** حَرَكَة مُتْرَابِطَةٌ. حركات اقسام من الجسم تتم مترامنة مع بعضها البعض مثل حركات العينين والأجفان.

- **associated contralateral m.** حَرَكَة مُتْرَابِطَةٌ بِالْجَانِبِ الْمُقَابِلِ. حركة لا إرادية في الجهة المشلولة من المريض المفلوج عند قيامه بحركة إرادية في الجهة السليمة.

- **athetoid m.** حَرَكَة كُنْعَانِيَّة. حركة تشبه الحركات التي تشاهد في الكنع.

- **automatic m.** حَرَكَة تَلْقَائِيَّة. حركة لاإرادية ينبهها الجهاز العصبي الذاتي.

- **bowel m.** التَفَوُّط. حركة الامعاء والتفوط.

- **choreic m's.** حَرَكَات رَقْصِيَّة. الحركات النفضية غير المنتظمة التي تحدث في مجموعات من العضلات في داء الرقص.

- **cillary m's.** حَرَكَات هَدْبِيَّة. الحركات المستمرة التي تقوم بها اهداب بعض الاعضاء أو الخلايا.

- **circus m.** حَرَكَة دَائِرِيَّة. مشية دورانية خاصة وهي حركة التفاضية متعثرة تحدث في آفات الدماغ ومراكز الاعصاب القاعدية.

- **contralateral associaed m.** (= associated contralateral m.) حَرَكَة مُتْرَابِطَةٌ بِالْجَانِبِ الْمُقَابِلِ.

- **dystonic m.** حَرَكَة مُخْتَلَّة التَوَثُّر. حركة كنعانية كبيرة مضخمة.

- **forced m.** حَرَكَة قَسْرِيَّة. حركة تتولد عن إصابة أحد المراكز الحركية أو السبل العصبية الحركية.

- **Frenkel's m's.** حَرَكَات فَرِنِكِل. سلسلة من حركات دقيقة يقوم بها المريض المصاب بالرنح بغرض استعادة توازنه وتناسق حركته.

- **passive m.** حَرَكَة لَا فَاعِلَةٌ. حركة قسم أو طرف من أطراف الجسم تجري بفعل قوة خارجية ومن دون أن يبذل فيها الجسم أي جهد.

- **rapid eye m. (REM)** حَرَكَة الْعَيْنِ السَّرِيعَةِ. حركة العينين المتقارنة والسريعة التي تحدث أثناء النوم العميق (نوم حركات العين السريعة).

- **reflex m.** حَرَكَة اِنْعِكَاسِيَّة. حركة لا إرادية نمطية يحفزها منبه خارجي وتتم خلال مركز عصبي، والتي تحدث خلال القوس المنعكسية.

- **saccadic m.** حَرَكَة رَمَشِيَّة؛ حَرَكَة قَفْرِيَّة. حركة العين السريعة عندما تقفز من موقع تثبيت واحد إلى موقع آخر.

- **spontaneous m. (= automatic m.)** حَرَكَة تَلْقَائِيَّة؛ حَرَكَة عَفْوِيَّة.

- **synkinetic m.** حَرَكَة مُرَافِقَةٌ. حركات ثانوية صغيرة لاواعية ترافق الحركات الإرادية الكبيرة مثل حركات الوجه التي ترافق حركات الإجهاد الشديد.

- **voluntary m.** حَرَكَة إِرَادِيَّة. حركة فاعلة يقوم بها الشخص عن وعي تام.

**mover** مُحَرِّك. الذي يولد الحركة.

- **prime m.** المُحَرِّكُ الرَّئِيسِيّ. العضلة التي تعمل بصورة مباشرة في تنفيذ إحدى الحركات المرغوبة.

**multisynaptic (= polysynaptic)** متعدّد المشابك؛ عَدِيدُ التَشَابُهَات.

**muscle** عَضَلَةٌ. نسيج أساسي في الجسم

تمتلك خلاياها القدرة على التقلص مما يمكن الجسم أو أحد أقسامه على الحركة.

- agonistic m. عَضَلَةٌ مُضَادَّةٌ. عضلة تضادها في عملها عضلة ضادة (مناهضة).

- antagonistic m. عضلة مناهضة؛ عَضَلَةٌ ضَادَّةٌ. عضلة تضاد في عملها عمل عضلة أخرى تسمى العضلة الشادة.

- antigravity m's. عَضَلَاتٌ مُقَاوِمَةٌ لِلجاذِبِيَّةِ. عضلات تقاوم فعل الجاذبية التي تحاول جذب الجسم للأسفل وبذا تحافظ على وضعه.

- articular m. (= musculus articularis) عَضَلَةٌ مُفَصِّلِيَّةٌ.

- m. atony وِنْيٌ عَضَلِيٌّ. انظر atony.

- cardiac m. عَضَلٌ قَلْبِيٌّ. عضل القلب المكون من الألياف عضلية مخططة لا إرادية.

- m. clonus رَمَعٌ عَضَلِيٌّ. انظر clonus.

- m. contraction تَقَلُّصُ العَضَلَةِ. انظر contraction.

- m. contracture تَقَفُّعُ العَضَلَةِ. انظر contracture.

- m. cramp مَعْصُ العَضَلَةِ. انظر cramp.

- emergency m's. عَضَلَاتٌ الطَّوَارِيءِ. عضلات لا يحتاجها الجسم في الحالات الاعتيادية للقيام بوظائفه الطبيعية لكنها تساعد عضلات الحركات الكبيرة عند قيامها بحركة شديدة أو طارئة.

- extensor m. عَضَلَةٌ بِاسِطَةٌ. عضلة تقوم ببسط أحد الأجزاء أو الأطراف.

- fast m. (= white m.) عَضَلَةٌ سَرِيْعَةٌ. عضلة بيضاء.

- flexor m. عَضَلَةٌ مُنْبِيَّةٌ. عضلة تقوم بثني أحد الأجزاء أو الأطراف.

- involuntary m. عَضَلَةٌ لَإِرَادِيَّةٍ. عضلة لا تقع تحت السيطرة الإرادية وهي غالباً غير مخططة عند العضلة القلبية.

- nonstriated m. عضلة غير مخططة؛ عَضَلَةٌ مُلسَاءٌ. عضل لا إرادي وهو نوع من العضل لا يحوي خطوطاً عرضانية على أليافه.

- plain m. (= nonstriated m.) عَضَلَةٌ مُلسَاءٌ.

- red m. عَضَلَةٌ حَمْرَاءٌ. عضلة حمراء قانية اللون

توجد في بعض الحيوانات اللبونة وتتكون من الألياف غامقة غنية بالمتقدرات والغلوبيين العضلي والهيولي العضلية ولكنها تحوي خطوطاً عرضية باهتة اللون وتقوم بتقلصات بطيئة ومتناوبة لفترات طويلة. لذلك فإنها تسمى عضلات بطيئة ولا تتعب بسهولة.

- skeletal m's. العَضَلَاتُ الهَيْكَلِيَّةُ. عضلات مخططة ترتكز على العظام وعادة ما تعبر حول أحد المفاصل.

- slow m. (= red m.) عَضَلَةٌ بَطِيئَةٌ.

- smooth m. (= nonstriated m.) عَضَلَةٌ مُلسَاءٌ. عضلة لا إرادية لا مخططة.

- somatic m's. (= skeletal m's.) عَضَلَاتُ هَيْكَلِيَّةٌ.

- m. spindle مِفْرَلٌ عَضَلِيٌّ. انظر spindle.

- striated m. عَضَلَةٌ مُخَطَّطَةٌ. عضلة توجد في أليافها خطوط عرضية وعادة هي عضلات إرادية إلا العضلة القلبية فهي مخططة ولكنها لا إرادية.

- striped m. (= striated m.) عَضَلَةٌ مُخَطَّطَةٌ.

- synergic m's. (= synergistic m's.) عَضَلَاتٌ تَأَزَّرِيَّةٌ.

- m. tone (muscular tension) التَوَتُّرُ العَضَلِيُّ. انظر tension.

- tonic m. (= red m.) عَضَلَةٌ حَمْرَاءٌ؛ عَضَلَةٌ تَوَتُّرِيَّةٌ.

- m. tremor رُعَاشٌ عَضَلِيٌّ. انظر tremor.

- m. twitch نَفْضَانٌ عَضَلِيٌّ. انظر twitch.

- twitch m. (= white m.) عَضَلَةٌ بَيْضَاءٌ؛ عَضَلَةٌ نَفْضَانِيَّةٌ.

- unstriated m. (= nonstriated m.) عَضَلَةٌ مُلسَاءٌ. عضلة غير مخططة.

- visceral m. عَضَلَةٌ حَشْوِيَّةٌ. الألياف عضلية توجد بصورة رئيسية في الأحشاء المجوفة وكلها عضلات حشوية ملساء ما عدا تلك الألياف الحشوية التي توجد في القلب فهي الألياف مخططة ولكنها لا إرادية.

- voluntary m. عَضَلَةٌ إِرَادِيَّةٌ. عضلة تحت سيطرة الإرادة وهي غالباً ما تكون عضلة مخططة.

- white m. عَضَلَةٌ بَيْضَاءٌ. الألياف عضلية فاتحة اللون تحوي القليل من الهيولي العضلية والأليافها أسمك عادة من الألياف العضلات الحمراء وأسرع منها عملاً ولذلك تسمى العضلات السريعة.

- muscular** عَضَلِيّ. متعلق بالعضل أو مكوّن منها.
- musculature** المَجْمُوع العَضَلِيّ؛ العَضَل. الجهاز العضلي للجسم أو لأحد أعضائه.
- musculoskeletal** عَضَلِيّ هَيْكَلِيّ. متعلق بالمجموعة العضلية والجهاز الهيكلي للجسم.
- musculi** عَضَلَات. جمع عضلة.
- musculus** عَضَلَة. عضو يتقلص ويرتخي فيحرك بذلك الجسم كله أو أحد أعضائه.
- **musculi abdominis** عَضَلَاتُ البَطْن.
- **m. abductor digiti minimi manus** (= **abductor muscle of little finger**) العَضَلَةُ المُبَعِّدَةُ لِخَنَصِرِ اليَدِ. عضلة في اليد يغذيها العصب الزندي.
- **m. abductor digiti minimi pedis** (= **abductor muscle of little toe**) العَضَلَةُ المُبَعِّدَةُ لِخَنَصِرِ القَدَمِ. عضلة يغذيها الفرع السطحي للعصب الأخمصي الوحشي.
- **m. abductor digiti quinti manus** (= **m. abductor digiti minimi manus**) العَضَلَةُ المُبَعِّدَةُ لِخَنَصِرِ اليَدِ.
- **m. abductor digiti quinti pedis** (= **m. abductor digiti minimi pedis**) العَضَلَةُ المُبَعِّدَةُ لِخَنَصِرِ القَدَمِ.
- **m. abductor hallucis** (= **abductor muscle of great toe**) العَضَلَةُ المُبَعِّدَةُ لِإِبْهَامِ القَدَمِ. عضلة يغذيها العصب الأخمص الإنسي.
- **m. abductor policis brevis** (= **short abductor muscle of thumb**) العَضَلَةُ المُبَعِّدَةُ القَصِيرَة لِإِبْهَامِ. عضلة يغذيها العصب الناصف.
- **m. abductor policis longus** (= **long abductor muscle of thumb**) العَضَلَةُ المُبَعِّدَةُ الطَوِيلَة لِإِبْهَامِ. عضلة يغذيها العصب بين العظام الخلفي.
- **m. adductor brevis** (= **short adductor muscle**) العَضَلَةُ المُقَرَّبَة القَصِيرَة. عضلة تقرب وتدور وتثني الفخذ ويغذيها العصب السدادي.
- **m. adductor hallucis** (= **adductor muscle of great toe**) العَضَلَةُ المُقَرَّبَة لِإِبْهَامِ القَدَمِ. عضلة يغذيها العصب الأخمصي الوحشي.
- **m. adductor longus** (= **long adductor muscle**) العَضَلَةُ المُقَرَّبَة الطَوِيلَة. عضلة تقرب وتدور وتثني الفخذ ويغذيها العصب السدادي.
- **m. adductor magnus** (= **great adductor muscle**) العَضَلَةُ المُقَرَّبَة الكَبِيرَة. ولها قسمان سطحي يمدد الفخذ ويغذيها العصب الوركي وقسم عميق يقرب الفخذ ويغذيها العصب السدادي.
- **m. adductor minimus** (= **smallest adductor muscle**) العَضَلَةُ المُقَرَّبَة الصَغِيرَة. عضلة تقرب الفخذ ويغذيها العصبان الوركي والسدادي.
- **m. adductor policis** (= **adductor muscle of thumb**) العَضَلَةُ المُقَرَّبَة لِإِبْهَامِ. عضلة تقرب الإبهام وتقايله مع باقي الأصابع ويغذيها العصب الزندي.
- **m. anconeus** (= **anconeus muscle**) العَضَلَةُ المِرْفَاقِيَّة. عضلة تمدد الساعد ويغذيها العصب الكعبري.
- **m. antitragicus** (= **antitragus muscle**) عَضَلَةُ المَرزَة. عضلة تغير القليل جداً من شكل الأذن أو موقعها في الإنسان ويغذيها العصبان الصدغي والأذني الخلفي.
- **musculi arrectores pilorum** (= **arrector muscles of hair**) العَضَلَاتُ نَاصِبَة الشَّعْر. عضلات ترفع وتوقف شعر الجلد وتغذيها الأعصاب الودية.
- **m. articularis** (= **articular muscle**) عَضَلَة مُفَصِّلِيَّة. عضلة تنغرز إحدى نهايتيها في الغشاء الزليلي للمفصل.
- **m. articularis cubiti** (= **articular muscle of elbow**) عَضَلَةُ المِرْفَاقِ المُفَصِّلِيَّة. بعض ألياف السطح العميق للعضلة الثلاثية الرؤوس العضدية التي تنغرز في الرباط الخلفي والغشاء الزليلي لمفصل المرفق.
- **m. articularis genu** (= **m. articularis genus**) عَضَلَةُ الرُّكْبَة المُفَصِّلِيَّة.
- **m. articularis genu** (= **articular muscle of knee**) عَضَلَةُ الرُّكْبَة المُفَصِّلِيَّة. عضلة تقرب محفظة مفصل الركبة ويغذيها العصب الفخذي.



- **m. aryepiglotticus (= aryepiglottic muscle)** العَضَلَةُ الطَّرْجَهَائِيَّةُ اللُّسَانِ المَرْمَارِيَّةُ. اسم يطلق على حزمة غير ثابتة من العضلة الطرجهالية التي تتأصل من قمة الغضروف الطرجهالي وتنفرز في الحافة الوحشية للسان المزمار (الفلكة).
- **m. arytenoideus obliquus (= oblique arytenoid muscle)** العَضَلَةُ الطَّرْجَهَائِيَّةُ المَائِثَةُ. عضلة تغلق مدخل الحنجرة ويغذيها العصب الحنجري الراجع.
- **m. arytenoideus transversus (= transverse arytenoid muscle)** العَضَلَةُ الطَّرْجَهَائِيَّةُ المُسْتَقْرِضَةُ. عضلة تقرب الغضاريف الطرجهالية ويغذيها العصب الحنجري الراجع.
- **m. auricularis anterior (= anterior auricular muscle)** العَضَلَةُ الأُذُنِيَّةُ الأَمَامِيَّةُ. عضلة تسحب الأذن إلى الامام ويغذيها العصب الوجهي.
- **m. auricularis posterior (= posterior auricular muscle)** العَضَلَةُ الأُذُنِيَّةُ الخَلْفِيَّةُ. عضلة تسحب الأذن للخلف ويغذيها العصب الوجهي.
- **m. auricularis superior (= superior auricular muscle)** العَضَلَةُ الأُذُنِيَّةُ العُلْوِيَّةُ. عضلة ترفع الأذن للأعلى ويغذيها العصب الوجهي.
- **musculi auricularil (= auricular muscles)** العَضَلَاتُ الأُذُنِيَّةُ. العضلات الأذنية الداخلية التي تمتد بين أقسام صيوان الأذن وتشمل العضلات الحتاريتين الكبيرة والصغيرة والزئمة والمرزة والأذنيتين المائلة والمستعرضة.
- **m. biceps brachi (= biceps muscle of arm)** العَضَلَةُ ذَاتُ الرُّأْسَيْنِ العَضْوِيَّةُ. عضلة تثني الساعد وتبسط اليد ويغذيها العصب العضلي الجلدي.
- **m. biceps femoris (= biceps muscle of thigh)** العَضَلَةُ ذَاتُ الرُّأْسَيْنِ الفُخْدِيَّةُ. عضلة تثني الساق وتبسط الفخذ ويغذي رأسها الطويل العصب الظنبوبي ورأسها القصير العصب الشظوي.
- **m. brachialis (= brachial muscle)** العَضَلَةُ العَضْوِيَّةُ. عضلة تثني الساعد ويغذيها العصبان الكعبري والعضلي الجلدي.
- **m. brachioradialis (= brachioradial muscle)** العَضَلَةُ العَضْوِيَّةُ الكُفْبَرِيَّةُ. عضلة تثني الساعد ويغذيها العصب الكعبري.
- **m. broncho-oesophageus (= bronchooesophageal muscle)** العَضَلَةُ القَصْبِيَّةُ المَرْمَارِيَّةُ. اسم يطلق على حزم من الياف عضلية تتأصل من جدار القصبة اليسرى تسند عضلات المريء.
- **m. buccinator (= buccinator m.)** العَضَلَةُ المُبَوِّقَةُ. عضلة تضغط على الوجنة وتسحب زاوية الفم ويغذيها الفرع الشدقي للعصب الوجهي.
- **m. buccopharyngeus (= pars buccopharyngea musculi constrictoris pharyngis superioris)** العَضَلَةُ الشِّدْقِيَّةُ البُلْعُومِيَّةُ. القسم الشدقي البلعومي للعضلة المضيق للبلعوم العلوية.
- **musculi bulbi (= extraocular muscles)** عَضَلَاتُ المَقْلَةِ. العضلات الإرادية الست التي تحرك مقلة العين وهي المستقيمات العلوية والسفلية والوحشية والإنسية والمائلتان العلوية والسفلية.
- **m. bulbo cavernosus (= m. bulbospongiosus)** العَضَلَةُ البِصْلِيَّةُ الكَهْفِيَّةُ. عضلة تضيق بصلة الإحليل ويغذيها العصب الفرجي.
- **m. bulbospongiosus (= bulbocavernosus m.)** العَضَلَةُ البِصْلِيَّةُ الكَهْفِيَّةُ. عضلة تضيق بصلة الإحليل ويغذيها العصب الفرجي.
- **m. caninus (= m. levator anguli oris)** العَضَلَةُ الرَّافِعَةُ لزاوية الفم.
- **musculi capitis (= muscles of the head)** عَضَلَاتُ الرَّأْسِ.
- **m. ceratocricoldeus (= ceratocricoid muscle)** العَضَلَةُ القَرْنِيَّةُ الخَلْقِيَّةُ. اسم لحزمة عضلية تتأصل من الغضروف الحلقي وتنفرز في السطح السفلي لقرن الغضروف الدرقي.
- **m. ceratopharyngeus (= pars ceratopharyngea musculi constrictoris pharyngis medii)** العَضَلَةُ القَرْنِيَّةُ البُلْعُومِيَّةُ. الجزء القرني البلعومي للعضلة مضيق البلعوم الإنسية.

- **m. ciliaris (= ciliary muscle) العَضَلَةُ الهَدْبِيَّةُ.** عضلة عينية داخلية تعمل على تغيير شكل عدستها ويغذيها عصب لا ودي يسير مع العصب محرك العين.
- **musculi coccygei (= coccygeal muscles) العَضَلَاتُ العُضْفِيَّةُ.** العضلات التي تعمل على العنصر وتشمل العضلة العنصرية والعضلة العجزية العنصرية.
- **m. coccygeus (= coccygeal muscle) العَضَلَةُ العُضْفِيَّةُ.** عضلة تسند وترفع العنصر ويغذيها العصبان العجزيان الثالث والرابع.
- **musculi colli (= neck muscles) عَضَلَاتُ الرَقَبَةِ.** وتشمل العضلة القصية الترقوية الخشائية والعضلة الرقبية الطويلة والقوق اللامية والتحت اللامية والعضلات الأخرى.
- **m. compressor naris (= pars transversa muscoli nasalis) الجُزءُ المُسْتَعْرِضُ لِلعَضَلَةِ الأنْفِيَّةِ.**
- **m. constrictor pharyngis inferior (= inferior constrictor muscle of pharynx) العَضَلَةُ مُضَيِّقَةُ البَلْعُومِ السُّفْلِيَّةِ.** عضلة تغذيها الأعصاب اللسانية البلعومية والحنجري الظاهري والراجع والصفيرة البلعومية.
- **m. constrictor pharyngis medius (= middle constrictor muscle of pharynx) العَضَلَةُ مُضَيِّقَةُ البَلْعُومِ الوَسْطِيَّةِ.** عضلة تغذيها الصفيرة البلعومية للعصب المبهم والعصب اللساني البلعومي.
- **m. constrictor pharyngis superior (= superior constrictor muscle of pharynx) العَضَلَةُ مُضَيِّقَةُ البَلْعُومِ العُلْوِيَّةِ.** عضلة تغذيها الصفيرة البلعومية للعصب المبهم.
- **m. coracobrachialis (= coracobrachial muscle) العَضَلَةُ العُرَابُويَّةُ العَضْدِيَّةُ.** عضلة تثني الذراع وتقربه ويغذيها العصب العضلي الجليدي.
- **m. corrugator supercillii العَضَلَةُ المُعْضِنَةُ فَوْقَ الهَدْبِيَّةِ.** النهاية الإنسية للقوس فوق الهدبي والتي تسحب الجفن للأسفل وللجهة الإنسية ويغذيها العصب الوجهي.
- **m. cremaster (= cremaster muscle) العَضَلَةُ المُسْمَرَّةُ.** عضلة ترفع الخصية للأعلى ويغذيها الفرع التناسلي للعصب التناسلي الفخذي.
- **m. crico-arytenoideus lateralis (= lateral cricoarytenoid muscle) العَضَلَةُ الحَلَقِيَّةُ الطَرِجْهَالِيَّةُ الوُحْشِيَّةُ.** عضلة تقرب الطيات الصوتية ويغذيها العصب الحنجري الراجع.
- **m. crico-arytenoideus posterior (= posterior cricoarytenoid muscle) العَضَلَةُ الحَلَقِيَّةُ الطَرِجْهَالِيَّةُ الخَلْفِيَّةُ.** عضلة تباعد الطيات الصوتية ويغذيها العصب الحنجري الراجع.
- **m. cricopharyngeus (= pars cricopharyngea muscoli constrictoris pharyngis inferioris) العَضَلَةُ الحَلَقِيَّةُ البَلْعُومِيَّةُ.** الجزء الحلقي البلعومي من العضلة المضيق للبلعوم السفلية.
- **m. cricothyroideus (= cricothyroid muscle) العَضَلَةُ الحَلَقِيَّةُ الدَّرَقِيَّةُ.** عضلة تشد وتوتر الطيات الصوتية ويغذيها العصب الحنجري العلوي.
- **m. cruciatus (= cruciate muscle) عَضَلَةُ مُتَصَالِبَةٍ.** عضلة تكون أليافها مرتبة بشكل متصالب على شكل X.
- **m. cutaneus (= cutaneous muscle) عَضَلَةُ جِلْدِيَّةُ.** عضلة مخططة تنفرز في الجلد.
- **m. dartos (= dartos muscle) العَضَلَةُ السَلْخِيَّةُ.** ألياف عضلية غير مخططة في الغلالة السلخية وتساعد طبقتها العميقة في تكوين حاجز الصفن وقد يستعمل المصطلح للدلالة على الغلالة السلخية كلها.
- **m. deltoideus (= deltoid muscle) العَضَلَةُ الدَّالِيَّةُ.** عضلة تبعد اليافها الامامية الذراع وتثنيه بينما تبعد اليافها الخلفية الذراع وتبسطه ويغذيها العصب الإبطي.
- **m. depressor anguli oris (= depressor muscle of angle of mouth) العَضَلَةُ الخَافِضَةُ لِزَاوِيَةِ الفَمِ.** عضلة يغذيها العصب الوجهي.
- **m. depressor labii inferioris (= depressor muscle of lower lip) العَضَلَةُ الخَافِضَةُ لِلشَّفَةِ السُّفْلَى.** عضلة يغذيها العصب الوجهي.

- **m. depressor septi nasi (depressor muscle of nasal septum)** **العَضَلَةُ الخَافِضَةُ لِجَاجِزِ الأنْفِ.** عضلة يغذيها العصب الوجهي وهي تضيق المنخر وتخفض حاجز الأنف.
- **m. depressor supercillii (= superciliary depressor muscle)** **العَضَلَةُ الخَافِضَةُ فَوْقَ الهَدْيَةِ.** اسم يطلق على بضعة الياف من الجزء الحجاجي من عضلة العين الدويرية التي تنغرز في الحاجب الذي تخفضه.
- **m. detrusor vesicae (= detrusor muscle of bladder)** **العَضَلَةُ الناقِضَةُ العَمَائِيَّةُ.** حزم من الألياف العضلية الملساء تكون الغلاف العضلي للمثانة ومرتبطة بطبقتين طولانية ودائرية وعند تقلصها تدفع البول وتطرحه للخارج.
- **musculi diaphragmatis pelvis (= the muscles of the pelvic diaphragm)** **عَضَلَاتُ حِجَابِ الحَوْضِ.**
- **musculi diaphragmatis urogenitalis (= the muscles of the urogenital diaphragm)** **عَضَلَاتُ الحِجَابِ البَوْلِيِّ التَّنَاسُلِيِّ.**
- **m. digastricus (= digastric muscle)** **العَضَلَةُ ذَاتُ البَطْنَيْنِ.** عضلة ترفع العظم اللامي والفك السفلي ويغذي العصب الفكي اللامي قسمها البطني الأمامي بينما يغذي العصب الوجهي قسمها البطني الخلفي.
- **m. dilator naris (= pars alaris muscui nasalis)** **العَضَلَةُ مُوسِعَةُ المُنْخَرِ.** القسم الجناحي للعضلة الأنفية.
- **m. dilator pupillae (= dilator muscle of pupil)** **العَضَلَةُ مُوسِعَةُ الحَدَقَةِ.** عضلة تغذيها الأعصاب الودية.
- **musculi dorsi (= dorsal muscles)** **عَضَلَاتُ الظُّهْرِ.**
- **m. epicranius (= epicranial muscle)** **عَضَلَةُ الشَّوَاةِ.** الغطاء العضلي للفرجة الذي يشمل العضلتين القذالية الجبهية والصدغية الجدارية والخوذة السفاقية.
- **m. epitrochleoanconaeus (= epitrochleoanconeus muscle)** **العَضَلَةُ البُكْرِيَّةُ المَرْفَقِيَّةُ.** شريط من الألياف العضلية يوجد أحياناً ويتأصل من ظهر اللقمة الإنسية للعضد وينغرز على الجهة الإنسية من الناتئ الزجج ويغذيه فرع من العصب الزندي
- **m. erector spinae (= erector muscle of spine)** **العَضَلَةُ النَّاصِبَةُ لِلْفَقَارِ.** ألياف من العضلات السطحية والعميقة للظهر تتأصل من العجز وشوكات الفقرات القطنية والصدريتين الحادية عشرة والثانية عشرة وعرف الحرقفة ثم تنقسم لتنغرز باسم العضلات الحرقفية الضلعية والطولى والشوكية.
- **m. extensor carpi radialis brevis (= short radial extensor muscle of wrist)** **العَضَلَةُ بِاسِطَةُ الرِّسْغِ الكُعْبُرِيَّةِ القَصِيرَةِ.** عضلة تبسط مفصل الرسغ وتبعده ويغذيها العصب الكعبري.
- **m. extensor carpi radialis longus (= long radial extensor muscle of wrist)** **العَضَلَةُ بِاسِطَةُ الرِّسْغِ الكُعْبُرِيَّةِ الطَّوِيلَةِ.** عضلة تبسط مفصل الرسغ وتبعده ويغذيها العصب الكعبري.
- **m. extensor carpi ulnaris (= ulnar extensor muscle of wrist)** **العَضَلَةُ بِاسِطَةُ الرِّسْغِ الزَّنْدِيَّةِ.** عضلة تبسط وتقرب مفصل الرسغ ويغذيها العصب الكعبري العميق.
- **m. extensor digiti minimi (= extensor muscle of little finger)** **العَضَلَةُ بِاسِطَةُ الخِصْرِ.** عضلة يغذيها العصب الكعبري العميق.
- **m. extensor digiti quinti proprius (= m. extensor digiti minimi)** **العَضَلَةُ بِاسِطَةُ الخِصْرِ.**
- **m. extensor digitorum (= extensor muscle of fingers)** **العَضَلَةُ البَّاسِطَةُ لِأصَابِعِ اليَدِ.** عضلة تبسط مفصل الرسغ والسلاميات ويغذيها العصب الكعبري العميق.
- **m. extensor digitorum brevis (short extensor muscle of toes)** **العَضَلَةُ بِاسِطَةُ أصَابِعِ القَدَمِ القَصِيرَةِ.** عضلة تبسط أصابع القدم ويغذيها العصب الشظوي العميق.
- **m. extensor digitorum communis (= m. extensor digitorum)** **العَضَلَةُ بِاسِطَةُ أصَابِعِ اليَدِ.**

- m. extensor digitorum longus (= long extensor muscle of toes) **العَضَلَةُ بِاسِطَةُ** أصابع القدم الطويلة. عضلة تبسط أصابع القدم ويغذيها العصب الشظوي العميق.
- m. extensor hallucis brevis (= short extensor muscle of great toe) **العَضَلَةُ** بِاسِطَةُ إِبْهَامِ القَدَمِ القَصِيرَةِ. اسم يطلق على جزء العضلة باسطة القدم القصيرة الذي يصل إبهام القدم.
- m. extensor hallucis longus (= long extensor muscle of great toe) **العَضَلَةُ** بِاسِطَةُ إِبْهَامِ القَدَمِ الطَوِيلَةِ. عضلة تثني مفصل الكاحل للخلف وتبسط إبهام القدم ويغذيها العصب الشظوي العميق.
- m. extensor indicis (= extensor muscle of index finger) **العَضَلَةُ بِاسِطَةُ** السَّبَابَةِ. عضلة يغذيها العصب الكعبري العميق.
- m. extensor indicis proprius (= m. extensor indicis) **العَضَلَةُ بِاسِطَةُ** السَّبَابَةِ.
- m. extensor pollicis brevis (= short extensor muscle of thumb) **العَضَلَةُ بِاسِطَةُ** الإِبْهَامِ القَصِيرَةِ. عضلة يغذيها العصب الكعبري العميق.
- m. extensor pollicis longus (= long extensor muscle of thumb) **العَضَلَةُ** بِاسِطَةُ الإِبْهَامِ الطَوِيلَةِ. عضلة يغذيها العصب الكعبري العميق وهي تبسط وتبعد الإبهام.
- musculi extremitatis Inferioris (= musculi membri Inferioris) **عَضَلَاتُ** الطَّرْفَيْنِ السُّفْلَيْنِ.
- musculi extremitatis superioris (= musculi membri superioris) **عَضَلَاتُ** الطَّرْفَيْنِ العُلْوَيْنِ.
- musculi faciales et masticatores (= facial and masticatory muscles) **عَضَلَاتُ الوَجْهِ والمَضْغِ.**
- m. fibularis brevis (= m. peroneus brevis) **العَضَلَةُ الشَّظْوِيَّةُ القَصِيرَةُ.**
- m. fibularis longus (= m. peroneus longus) **العَضَلَةُ الشَّظْوِيَّةُ الطَوِيلَةُ.**
- m. fibularis tertius (= m. peroneus tertius) **العَضَلَةُ الشَّظْوِيَّةُ الثالثَةُ.**
- m. fixator baseos stapedis (= fixator muscle of base of stapes) **العَضَلَةُ مُثَبِّتَةُ** قَاعِدَةِ الرُّكَابِيِّ. عضلة تثبت قاعدة الركابي وتمنعها من الاندفاع بشدة نحو النافذة الدهليزية وبذا فهي تضاد فعل العضلة الموترة للطلبل.
- m. flexor accessorius (m. quadratus plantae) **العَضَلَةُ الأَخْمَصِيَّةُ المُرَبَّعَةُ.**
- m. flexor carpi radialis (= radial flexor muscle of wrist) **العَضَلَةُ الكُعْبُرِيَّةُ المُثَنِّيَّةُ** للرُّسْغِ. عضلة تثني الرسغ وتبعده ويغذيها العصب الناصف.
- m. flexor carpi ulnaris (= ulnar flexor muscle of wrist) **العَضَلَةُ الرُّزْدِيَّةُ المُثَنِّيَّةُ** للرُّسْغِ. عضلة تثني الرسغ وتقربه ويغذيها العصب الرزدي.
- m. flexor digiti minimi brevis manus (= short flexor muscle of little finger) **العَضَلَةُ مُثَنِّيَّةُ الخِنَصَرِ القَصِيرَةِ.** عضلة يغذيها العصب الرزدي.
- m. flexor digiti minimi brevis pedis (= short flexor muscle of little toe) **العَضَلَةُ مُثَنِّيَّةُ** إصبع القدم الصَّغِيرِ القَصِيرَةِ. عضلة يغذيها العصب الأخمصي الوحشي.
- m. flexor digitorum brevis (short flexor muscle of toes) **العَضَلَةُ مُثَنِّيَّةُ** أصابع القدم القَصِيرَةِ. عضلة يغذيها العصب الأخمصي الإنسي.
- m. flexor digitorum longus (= long flexor muscle of toes) **العَضَلَةُ مُثَنِّيَّةُ** أصابع القدم الطويلة. عضلة تثني أصابع القدم وتبسط القدم ويغذيها العصب الظنبوبي الخلفي.
- m. flexor digitorum profundus (= deep flexor muscle of fingers) **العَضَلَةُ مُثَنِّيَّةُ** أصابع العَمِيقَةِ. عضلة تثني السلاميات القاصية ويغذيها العصبان الرزدي وبين العظمين الأمامي.
- m. flexor digitorum sublimis (= m. flexor digitorum superficialis (= superficial flexor muscle of fingers) **العَضَلَةُ**

- مُثَنِّيَةُ أَصَابِعِ الْيَدِ السُّطْحِيَّةِ. عضلة تثني السلاميات الوسطية ويغذيها العصب الناصف.
- m. flexor hallucis brevis (= short flexor muscle of great toe) **الْعَضَلَةُ مُثَنِّيَةُ إِبْهَامِ الْقَدَمِ الْقَصِيرَةِ.** عضلة يغذيها العصبان الأخمصيان الإنسي والوحشي.
- m. flexor hallucis longus (= long flexor muscle of great toe) **الْعَضَلَةُ مُثَنِّيَةُ إِبْهَامِ الْقَدَمِ الطَّوِيلَةِ.** عضلة يغذيها العصب الظنبوري الخلفي.
- m. flexor pollicis brevis (= short flexor muscle of thumb) **الْعَضَلَةُ مُثَنِّيَةُ إِبْهَامِ الْيَدِ الْقَصِيرَةِ.** عضلة تثني الإبهام وتقربه ويغذيها العصبان الزندي والناصف.
- m. flexor pollicis longus (= long flexor muscle of thumb) **الْعَضَلَةُ مُثَنِّيَةُ إِبْهَامِ الْيَدِ الطَّوِيلَةِ.** عضلة يغذيها العصب بين العظمين الأمامي.
- m. frontalis (= venter frontalis musculli occipitofrontalis) **الْعَضَلَةُ الْجَبْهِيَّةُ.** البطن الجبهية للعضلة القذالية الجبهية.
- m. fusiformis (= fusiform muscle) **الْعَضَلَةُ الْمُغْرَلِيَّةُ.** عضلة مغزلية الشكل اليافاها متوازية مع محورها الطولي وتتقارب على وتر كل من النهايتين.
- m. gastrocnemius (= gastrocnemius muscle) **عَضَلَةُ السَّاقِ.** عضلة ذات رأسين تثني الكاحل نحو الأخص وتثني مفصل الركبة ويغذيها العصب الظنبوري.
- m. gemellus inferior (= inferior gemellus muscle) **الْعَضَلَةُ التَّوَامِيَّةُ السُّفْلِيَّةُ.** عضلة تدور الفخذ للخارج وتغذيها الصغيرة العجزية.
- m. gemellus superior (= superior gemellus muscle) **الْعَضَلَةُ التَّوَامِيَّةُ الْعُلْوِيَّةُ.** عضلة تدور الفخذ للخارج وتغذيها الصغيرة العجزية.
- m. genioglossus (= genioglossus muscle) **الْعَضَلَةُ الذَّقْنِيَّةُ اللِّسَانِيَّةُ.** عضلة تبرز اللسان وتخسفه ويغذيها العصب تحت اللساني.
- m. geniohyoideus (= geniohyoid muscle) **الْعَضَلَةُ الذَّقْنِيَّةُ اللِّسَانِيَّةُ.** عضلة ترفع العظم اللامي وتسحبه مع العصب تحت اللساني.
- m. glossopalatinus (= m. palatoglossus) **العضلة الحنكية اللسانية.**
- m. glossopharyngeus (= glossopharyngea musculi constrictoris pharyngis superioris) **الْعَضَلَةُ اللِّسَانِيَّةُ البُلْعُومِيَّةُ.** الجزء اللساني البلعومي من العضلة مضيق البلعوم العلوية.
- m. gluteus maximus (= greatest gluteal muscle) **الْعَضَلَةُ الْأُولَيَّةُ الْعُظْمِيَّةُ.** عضلة تبسط وتبعد وتدور الفخذ للخارج ويغذيها العصب الألوي السفلي.
- m. gluteus medius (= middle gluteal muscle) **الْعَضَلَةُ الْأُولَيَّةُ الْوَسْطَى.** عضلة تبعد الفخذ ويغذيها العصب الألوي العلوي.
- m. gluteus minimus (= least gluteal muscle) **الْعَضَلَةُ الْأُولَيَّةُ الصُّغْرَى.** عضلة تبعد الفخذ وتدوره للداخل ويغذيها العصب الألوي العلوي.
- m. gracilis (= gracilis muscle) **الْعَضَلَةُ النَّاجِلَةُ.** عضلة تقرب الفخذ وتثني مفصل الركبة ويغذيها العصب السداوي.
- m. heliis major **عَضَلَةُ الْحَتَّارِ الْكَبِيرَةِ.** عضلة تشد جلد القناة السمعية ويغذيها العصبان الأذني الصدغي والأذني الخلفي.
- m. heliis minor **عَضَلَةُ الْحَتَّارِ الصَّغِيرَةِ.** حزمة عضلية صغيرة أمام حافة الحتار ويغذيها العصبان الصدغي والأذني الخلفي.
- m. hyoglossus (= hyoglossal muscle) **الْعَضَلَةُ اللِّسَانِيَّةُ.** عضلة تخسف اللسان وتسحبه للأمام ويغذيها العصب تحت اللساني.
- m. iliacus (= iliac muscle) **الْعَضَلَةُ الْحَرْقَفِيَّةُ.** عضلة تثني الفخذ والجذع على الطرف السفلي ويغذيها العصب الفخذي.
- m. iliococcygeus (= iliococcygeal muscle) **الْعَضَلَةُ الْحَرْقَفِيَّةُ الْعُضْصِيَّةُ.** عضلة تساعد في إسناد أحشاء الحوض وتقاوم ارتفاع الضغط داخل البطن ويغذيها العصبان العجزيان الثالث والرابع.
- m. iliocostalis (= iliocostal muscle) **الْعَضَلَةُ الْحَرْقَفِيَّةُ الضِّلْعِيَّةُ.** القسم الوحشي للعضلة الناصبة للفقر.

- **m. iliocostalis cervicis (= iliocostal muscle of neck)** العَضَلَةُ الحَرْقَفِيَّةُ الضِّلْعِيَّةُ الرِّقَبِيَّةُ. عضلة تبسط العمود الفقري الرقبى وتغذيها فروع من الاعصاب الرقبية.
- **m. iliocostalis dorsi (= m. iliocostalis thoracis)** العَضَلَةُ الحَرْقَفِيَّةُ الضِّلْعِيَّةُ الصَّدْرِيَّةُ.
- **m. iliocostalis lumborum** العَضَلَةُ الحَرْقَفِيَّةُ الضِّلْعِيَّةُ القَطَنِيَّةُ. عضلة تبسط العمود الفقري القطني وتغذيها فروع من الاعصاب الصدرية والقطنية.
- **m. iliocostalis thoracis (= iliocostal muscle of thorax)** العَضَلَةُ الحَرْقَفِيَّةُ الضِّلْعِيَّةُ الصَّدْرِيَّةُ. عضلة تبسط العمود الفقري الصدري وتقومه وتغذيها فروع من الاعصاب الصدرية.
- **m. iliopsoas (= iliopsoas muscle)** العَضَلَةُ الحَرْقَفِيَّةُ القَطَنِيَّةُ. عضلة مركبة من العضلتين الحرقفية والقطنية الكبيرة.
- **musculi incisivi labii inferioris (= Incisive muscles of inferior lip)** العَضَلَاتُ القَاطِعِيَّةُ الشَّفْوِيَّةُ السُّفْلِيَّةُ. حزم صغيرة من الالياف العضلية من عضلة الفم الدويرية التي تتأصل من الحفرة القاطعية للفك السفلي وتمتد إلى جهتها وتمتد جانبياً إلى زاويتي الفم.
- **musculi incisivi labii superioris (= incisive muscles of superior lip)** العَضَلَاتُ القَاطِعِيَّةُ الشَّفْوِيَّةُ العُلْوِيَّةُ. حزم صغيرة من الالياف العضلية التي تتأصل من الحفرة القاطعية للفك العلوي وتمتد إلى جهتيها وتمتد جانبياً إلى زاويتي الفم.
- **m. Incisurae helicis** عَضَلَةُ النَّمْلَةِ الحِتَارِيَّةُ. حزمة عضلية غير ثابتة تمتد إلى الامام من العضلة الزمنية للاذن لتعبر تلمة الصماخ الغضروفي.
- **musculi infrahyoidei (= infrahyoid muscles)** العَضَلَاتُ تَحْتَ اللِّامِيَّةِ. العضلات التي تثبت العظم اللامي بعظام القص والترقوة والكتف وتشمل العضلات القصية اللامية والكتفية والقصية الدرقية والدرقية اللامية.
- **m. infraspinatus (= infraspinous muscle)** العَضَلَةُ تَحْتَ الشُّوكَةِ. عضلة تدور العنق وحشياً ويغذيها العصب فوق الكتف.
- **musculi intercostalis externi (= external intercostal muscles)** العَضَلَاتُ الوَزْبِيَّةُ الظَّاهِرَةُ. عضلات تقرب الأضلاع نحو بعضها أثناء عملية التنفس وحركات الزفير وتغذيها الاعصاب الوربية.
- **musculi intercostalis interni (= internal intercostal muscles)** العَضَلَاتُ الوَزْبِيَّةُ البَاطِنَةُ. عضلات تقرب الأضلاع نحو بعضها أثناء عملية التنفس وحركات الزفير وتغذيها الاعصاب الوربية.
- **musculi intercostalis intimi (= innermost intercostal muscles)** العَضَلَاتُ الوَزْبِيَّةُ الأعمق. طبقة الالياف العضلية المفصولة عن العضلات الوربية الباطنية بالاعصاب الوربية.
- **musculi interossei dorsales manus (dorsal interosseous muscles of hand)** العَضَلَاتُ بَيْنَ العَظْمِيَّةِ الظَّهْرِيَّةِ لليد. أربع عضلات تبعد وتثني السلاميات القصوية ويغذيها العصب الزندي.
- **musculi interossei dorsales pedis (= dorsal interosseous muscles of foot)** العَضَلَاتُ بَيْنَ العَظْمِيَّةِ الظَّهْرِيَّةِ للقدم. أربع عضلات تثني وتبعد أصابع القدم ويغذيها العصب الاخمصي الوحشي.
- **musculi interossei palmaris (= palmar interosseous muscles)** العَضَلَاتُ بَيْنَ العَظْمِيَّةِ لِلرَّاحَةِ. ثلاث عضلات تقرب وتثني السلاميات القاصية لليد ويغذيها العصب الزندي.
- **musculi interossei plantaris (= plantar interosseous muscles)** العَضَلَاتُ بَيْنَ العَظْمِيَّةِ لِلأخمص. ثلاث عضلات تقرب وتثني أصابع القدم ويغذيها العصب الاخمصي الوحشي.
- **musculi interossei volaris (= musculi interossei palmaris)** العَضَلَاتُ بَيْنَ العَظْمِيَّةِ لِلرَّاحَةِ.
- **musculi interspinales (= interspinal muscles)** العَضَلَاتُ بَيْنَ السِّنَّاسِ. شرائط قصيرة من الالياف العضلية تمتد بين النواتئ الشوكية للفقرات المتجاورة.

- **musculi interspinales cervicis**  
(= interspinal muscles of neck)  
العَضَلَاتُ بَيْنَ السَّنَاسِينِ الرَّقَبِيَّةِ. شرائط مزدوجة من الألياف العضلية تمتد الفقرات الرقبية وتغذيها الأعصاب الشوكية الرقبية.
- **musculi interspinalis lumborum**  
العَضَلَاتُ بَيْنَ السَّنَاسِينِ القَطَنِيَّةِ. شرائط مزدوجة من الألياف العضلية التي تمتد الفقرات القطنية وتغذيها الأعصاب الشوكية القطنية.
- **musculi interspinalis thoracis**  
(= interspinal muscles of thorax)  
العَضَلَاتُ بَيْنَ السَّنَاسِينِ الصَّدْرِيَّةِ. شرائط مزدوجة من الألياف العضلية التي تمتد الفقرات الصدرية وتغذيها الأعصاب الشوكية الصدرية.
- **musculi intertransversii (= intertransverse muscles)**  
العَضَلَاتُ بَيْنَ المُسْتَفْرِضَاتِ. عضلات تمتد بين النواتئ المستفرضات للفقرات المتجاورة.
- **musculi intertransversii anteriores**  
(= musculi intertransversii thoracis)  
العَضَلَاتُ بَيْنَ المُسْتَفْرِضَاتِ الأَمَامِيَّةِ.
- **musculi intertransversii anteriores cervicis**  
(= anterior intertransverse muscles of neck)  
العَضَلَاتُ بَيْنَ المُسْتَفْرِضَاتِ الأَمَامِيَّةِ الرَّقَبِيَّةِ. عضلات صغيرة بين المستعرضات الشوكية الأمامية الرقبية المتجاورة تعمل على ثني العمود الفقري للجانب وتغذيها الأعصاب الشوكية الرقبية.
- **musculi intertransversii lateralis**  
(= musculi intertransversii lateralis lumborum)  
العَضَلَاتُ بَيْنَ المُسْتَفْرِضَاتِ القَطَنِيَّةِ الوَحْشِيَّةِ. عضلات صغيرة تعمل على ثني العمود الفقري في المنطقة القطنية للجانب وتغذيها الأعصاب الشوكية القطنية.
- **musculi intertransversii medialis lumborum**  
العَضَلَاتُ بَيْنَ المُسْتَفْرِضَاتِ القَطَنِيَّةِ الإنْسِيَّةِ. عضلات صغيرة تعمل على ثني العمود الفقري للجانب في المنطقة القطنية وتغذيها الأعصاب الشوكية القطنية.
- **musculi intertransversii posteriores cervicis**  
(= posterior intertransverse muscles of neck)  
العَضَلَاتُ بَيْنَ المُسْتَفْرِضَاتِ الرَّقَبِيَّةِ الخَلْفِيَّةِ. عضلات صغيرة بين المستعرضات الرقبية وتثني العمود الفقري الرقبى للجانب وتغذيها الأعصاب الشوكية الرقبية.
- **musculi intertransversii thoracis**  
العَضَلَاتُ بَيْنَ المُسْتَفْرِضَاتِ الصَّدْرِيَّةِ. عضلات صغيرة تثني العمود الفقري الصدري للجانب وتغذيها الأعصاب الشوكية الصدرية.
- **m. ischiocavernosus**  
العَضَلَةُ (= ischiocavernosus muscle)  
الوَرَكِيَّةُ الكَهْفِيَّةُ. عضلة تحافظ على انتصاب القضيب ويغذيها العصب العجاني.
- **musculi laryngis**  
عَضَلَاتُ الحَنَجْرَةِ. عضلات الحنجرة الداخلية والخارجية.
- **m. latissimus dorsi**  
العَضَلَةُ العَرِيضَةُ الظَّهْرِيَّةُ. عضلة واسعة تقرب العضد وتبسطه وتدوره للجهة الإنسية ويغذيها العصب الصدري الظهري.
- **m. levator anguli oris (= levator muscle of angle of mouth)**  
العَضَلَةُ الرَّافِعَةُ لِزَاوِيَةِ الفَمِ. عضلة ترفع زاوية الفم ويغذيها العصب الوجهي.
- **m. levator ani (= levator ani muscle)**  
العَضَلَةُ الرَّافِعَةُ لِلشَّرْجِ. اسم يطلق على المكونات العضلية المهمة لحجاب الحوض ويشمل العضلة العانية العصعصية (العضلتين الرافعة للبروستاتة والعانية المهبلية) والعضلة العانية المستقيمة والحرقفية العصعصية.
- **musculi levatores costarum (= levator muscles of ribs)**  
العَضَلَاتُ الرَّافِعَةُ للأضلاع. مجموعة عضلات (اثنتا عشرة عضلة على كل جانب) ترفع الأضلاع خلال عملية التنفس وتغذيها الأعصاب الوريبة.
- **musculi levatores costarum breves**  
(= short levator muscles of ribs)  
العَضَلَاتُ القَصِيرَةُ الرَّافِعَةُ للأضلاع. عضلات قصيرة ترفع الأضلاع تنغرز بالجهة الإنسية من زوايا الأضلاع بالقرب من الفقرات التي تتصل بها.

- **musculi levatores costarum longi**  
(= long levator muscles of ribs)  
العَضَلَاتُ الطَوِيلَةُ الرَّافِعَةُ لِلأَضْلاعِ. العضلات الطويلة السفلية التي يمتد كل منها إلى الضلع أسفل الفقرة التي تتأصل منها العضلة.
- **m. levator glandulae thyroïdae**  
(= levator muscle of thyroid gland)  
العَضَلَةُ الرَّافِعَةُ لِلغُدَّةِ الدَّرَقِيَّةِ. عضلة لا توجد دائماً وعندما توجد غالباً ما تقع على الجهة اليسرى.
- **m. levator labii superioris** (= levator muscle of upper lip)  
العَضَلَةُ الرَّافِعَةُ لِلشَّفَةِ العُلْيَا. عضلة يغذيها العصب الوجهي.
- **m. levator labii superioris alaeque nasi** (= levator muscle of upper lips and ala of nose)  
العَضَلَةُ الرَّافِعَةُ لِلشَّفَةِ العُلْيَا وَجَنَاحِ الأنْفِ. عضلة يغذيها الفرع تحت الحجاجي من العصب الوجهي.
- **m. levator palpebrae superioris**  
(= levator muscle of upper lid)  
العَضَلَةُ الرَّافِعَةُ لِلجَفَنِ العُلْوِيِّ. عضلة يغذيها العصب محرك العين.
- **m. levator prostatae** (= levator muscle of prostate)  
العَضَلَةُ الرَّافِعَةُ لِلدِّرُوسَتَاتَةِ. اسم يطلق على القسم الامامي من العضلة العانية العصصية ويغذيها العصبان العجاني والفرجي وهي عضلة تتحكم في عملية التبول.
- **m. levator scapulae** (= levator muscle of scapula)  
العَضَلَةُ الرَّافِعَةُ لِلكَتِفِ. عضلة ترفع الكتف ويغذيها العصبان الرقبين الثالث والرابع.
- **m. levator veli palatini**  
العَضَلَةُ الرَّافِعَةُ لِشَوَاحِ الحَنَكِ. عضلة الحنك الرخو وتغذيها الصغيرة البلعومية للمبهم.
- **musculi linguae** (= muscles of tongue)  
عَضَلَاتُ اللُّسَانِ. العضلات الداخلية والخارجية للسان.
- **m. longissimus** (= longissimus muscle)  
العَضَلَةُ الطَوِيلُ. أطول قسم من العضلة الناصبة للفقار وهي تحوي العضلات الطولى الراسية والطولى العنقية والعنقية والطولى الصدرية.
- **m. longissimus capitis** (= longissimus muscle of head)  
العَضَلَةُ الطَوِيلُ الرَّأْسِيَّةُ. عضلة تمتد من النواتئ المستعرضة لل فقرات العنقية السفلية حتى الناتئ الخشائي للعظم الصدغي وهي تسحب الرأس للخلف وتدوره وتغذيها فروع من الاعصاب الرقبية.
- **m. longissimus cervicis**  
العَضَلَةُ الطَوِيلُ الرَّقْبِيَّةُ. عضلة تمتد بين الفقرات الصدرية العلوية الاربع والفقرات الرقبية وتقوم ببسط العمود الفقري الرقبى وتغذيها الاعصاب الفقرية الرقبية والصدرية.
- **m. longissimus dorsi** (= m. longissimus thoracis)  
العَضَلَةُ الطَوِيلُ الصَّدْرِيَّةُ. عضلة تمتد من النواتئ المستعرضة للفقرات القطنية وتنفرز في النواتئ المستعرضة للفقرات الصدرية والاضلاع العشرة او التسعة السفلية وهي تبسط العمود الفقري الصدري وتغذيها الاعصاب النخاعية القطنية والصدرية.
- **m. longissimus thoracis** (= longissimus muscle of thorax)  
العَضَلَةُ الطَوِيلُ الصَّدْرِيَّةُ. عضلة تمتد من النواتئ المستعرضة للفقرات القطنية وتنفرز في النواتئ المستعرضة للفقرات الصدرية والاضلاع العشرة او التسعة السفلية وهي تبسط العمود الفقري الصدري وتغذيها الاعصاب النخاعية القطنية والصدرية.
- **m. longitudinalis inferior linguae**  
(= inferior longitudinal muscle of tongue)  
العَضَلَةُ الطَوِيلَانِيَّةُ السُّفْلِيَّةُ لِلُّسَانِ. عضلة تغير شكل اللسان أثناء المضغ والبلع ويغذيها العصب تحت اللساني.
- **m. longitudinalis superior linguae**  
(= superior longitudinal muscle of tongue)  
العَضَلَةُ الطَوِيلَانِيَّةُ العُلْوِيَّةُ لِلُّسَانِ. عضلة تغير شكل اللسان أثناء المضغ والبلع ويغذيها العصب تحت اللساني.
- **m. longus capitis** (= long muscle of head)  
العَضَلَةُ الرَّأْسِيَّةُ الطَوِيلَةُ. عضلة تتأصل في الفقرات الرقبية (3-6) وتنفرز في القسم القاعدي من العظم القذالي وهي تثني الرأس وتغذيها فروع من الاعصاب النخاعية الرقبية الاول والثاني والثالث.
- **m. longus coli** (= long muscle of neck)  
العَضَلَةُ الرَّقْبِيَّةُ الطَوِيلَةُ. عضلة تتكون من ثلاثة اقسام: القسم العلوي المائل والقسم السفلي المائل والقسم العمودي وهي تعمل على ثني الرأس وإسناد الفقرات الرقبية وتثبيتها وتغذيها الاعصاب العنقية الامامية.



**- muscoli lumbricales manus**

(= lumbrical muscles of hand) عَضَلَاتُ  
الْيَدِ الْخَرَّاطِيئِيَّةِ. عضلات تثني المفاصل السنعية  
السلامية وتبسط السلاميين الوسطى والقصوى  
ويغذيها العصبان الناصف والزندي.

**- muscoli lumbricales pedis**

(= lumbrical muscles of foot) عَضَلَاتُ  
الْقَدَمِ الْخَرَّاطِيئِيَّةِ. عضلات تثني السلاميات الدانية  
ويغذيها العصبان الاخمصيان الإنسي والوحشي.

**- m. masseter (= masseter muscle)**

الْعَضَلَةُ الْمَاضِغَةُ. عضلة ترفع الفك السفلي وتغلق  
الفك ويغذيها الفرع الفكي للعصب ثلاثي التوائم.

**- musculus membri inferioris**

عَضَلَاتُ الطَّرْفِ السُّفْلِيِّ. العضلات التي تعمل في الفخذ والساق  
والقدم.

**- musculi membri superioris**

عَضَلَاتُ الطَّرْفِ الْعُلْوِيِّ. العضلات التي تعمل في الذراع  
والساعد واليد.

**- m. mentalis**

الْعَضَلَةُ الذَّقْنِيَّةُ. عضلة تعمل على  
تجميد جلد الذقن ويغذيها العصب الوجهي.

**- musculi multifidi**

الْعَضَلَاتُ الْمُتَعَدِّدَةُ الْفُلُوحِ. عضلات تتأصل من العجز والرباط العجزي الحرقفي  
والنواتئ القطنية والمستعرضة الصدرية والمفصلية  
العنقية وتنفرد في الشوكات الفقرية وهي تبسط  
العمود الفقري وتدوره وتغذيها الفروع الظهرية  
للعصاب التخاعية.

**- m. multipennatus (= multipennate**

muscle) العَضَلَةُ الْمُتَعَدِّدَةُ التَّرْيِشِ. عضلة  
تتقارب حزم أليافها على عدة أوتار.

**- m. mylohyoideus (= mylohyoid**

muscle) العَضَلَةُ الْفَكِّيَّةُ الْأَمِيَّةُ. عضلة ترفع  
العظم اللامي وتسد قاع الفم ويغذيها الفرع الفكي  
اللامبي للعصب ثلاثي التوائم.

**- m. mylopharyngeus**

الْعَضَلَةُ الْفَكِّيَّةُ الْبَلْعُومِيَّةُ. الجزء  
الفكي البلعومي للعضلة مضيق البلعوم العلوية.

**- m. nasalis (= nasal muscle)**

الْعَضَلَةُ الْأَنْفِيَّةُ. عضلة تتكون من قسمين القسم الجناحي الذي يساعد  
في توسيع المنخر والقسم المستعرض الذي يخسف  
غضروف الأنف ويغذيها العصب الوجهي.

**- m. obliquus auriculae (= oblique**

muscle of auricle) العَضَلَةُ الْأُذُنِيَّةُ الْمَائِلَةُ. عضلة تساعد في تغيير شكل وموضع الأذن ويغذيها  
العصبان الأذني الخلفي والصدغي.

**- m. obliquus capitis inferior (= inferior**

oblique muscle of head) العَضَلَةُ الرَّأْسِيَّةُ  
الْمَائِلَةُ السُّفْلِيَّةُ. عضلة تدور الرأس والفتحة وتغذيها  
الفروع الظهرية للأعصاب الشوكية الرقبية.

**- m. obliquus capitis superior (= superior**

oblique muscle of head) العَضَلَةُ  
الرَّأْسِيَّةُ الْمَائِلَةُ الْعُلْوِيَّةُ. عضلة تبسط الرأس  
وتحركه للجهة الوحشية وتغذيها الفروع الظهرية  
للعصاب الشوكية الرقبية.

**- m. obliquus externus abdominis**

(= external oblique muscle of abdomen)  
الْعَضَلَةُ الْبَطْنِيَّةُ الْمَائِلَةُ الظَّاهِرَةُ. عضلة تثني العمود الفقري وتدوره وتضغط الأحشاء  
البطنية ويغذيها العصب الوربي السفلي.

**- m. obliquus inferior bulbi (= inferior**

oblique muscle of eyeball) العَضَلَةُ  
الْمَائِلَةُ السُّفْلِيَّةُ لِلْعَيْنِ. عضلة تدور المقلة إلى الأعلى  
والخارج ويغذيها العصب محرك العين.

**- m. obliquus inferior oculi (= m. oblique**

inferior bulbi) العَضَلَةُ الْمَائِلَةُ السُّفْلِيَّةُ لِلْعَيْنِ.

**- m. obliquus internus abdominis**

(= internal oblique muscle of abdo-  
men) العَضَلَةُ الْبَطْنِيَّةُ الْمَائِلَةُ الْبَاطِنَةُ. عضلة تثني العمود الفقري وتدوره وتضغط على  
الأحشاء البطنية ويغذيها العصب الوربي السفلي.

**- m. obliquus superior bulbi (= superior**

oblique muscle of eyeball) العَضَلَةُ  
الْمَائِلَةُ الْعُلْوِيَّةُ لِلْعَيْنِ. عضلة تدور العين للأسفل وللخارج  
ويغذيها العصب البكري.

**- m. obliquus superior oculi (= m.**

oblique superior bulbi) العَضَلَةُ  
الْمَائِلَةُ الْعُلْوِيَّةُ لِلْعَيْنِ.

**- m. obturatorius externus (= external**

obturator muscle) العَضَلَةُ الْمُسَدَّةُ الظَّاهِرَةُ. عضلة تدور الفخذ للجهة الخارجية ويغذيها العصب  
المسد.

- m. obturatorius internus (= internal obturator muscle) **العَضَلَةُ المُسَدِّدَةُ البَاطِنَةِ.** عضلة تدور الفخذ للجهة الخارجية وتغذيها الأعصاب العجزية الأولى والثاني والثالث.
- m. occipitalis (= venter occipitalis musculi occipitofrontalis) **العَضَلَةُ القَدَالِيَّةُ.** البطن القذالي للعضلة القذالية الجبهية.
- m. occipitofrontalis (= occipitofrontal muscle) **العَضَلَةُ القَدَالِيَّةُ الجَبْهِيَّةُ.** عضلة لها بطنان، البطن الجبهي يرفع الحاجب ويغذي الفرع الصدغي للعصب الوجهي والبطن القذالي يسحب فروة الرأس للخلف ويغذي الفرع الأذني الخلفي للعصب الوجهي.
- musculli oculi (= musculli bulbi) **عَضَلَاتُ العُقَّة.**
- m. omohyoideus (= omohyoid muscle) **العَضَلَةُ الكَتْفِيَّةُ اللَامِيَّةُ.** عضلة تتكون من بطنين (العلوي والسفلي) يربطهما وتر وسطي بينهما يرتبط بالترقوة بامتداد ليفي وهي عضلة تخسف العظم اللامي ويغذيها العصب الرقبى العلوي خلال العروة الرقبية.
- m. opponens digiti minimi (= opposing muscle of little finger) **العَضَلَةُ المُقَابِلَةُ لِلخَنَصِر.** عضلة تدور وتبعد العظم السنعي الخامس ويغذيها العصب الرقبى الثامن خلال العصب الزندي.
- m. opponens digiti quinti manus (= m. opponens digiti minimi) **العَضَلَةُ المُقَابِلَةُ لِلخَنَصِر.**
- m. opponens pollicis (= opposing muscle of thumb) **العَضَلَةُ المُقَابِلَةُ لِإِبْهَامِ اليَد.** عضلة تتئي وتقابل إبهام اليد ويغذيها العصبان الرقبيان السادس والسابع خلال العصب الناصف.
- m. orbicularis (= orbicular muscle) **عَضَلَةُ دُوَيْرِيَّةُ.** عضلة تحيط بفتحة كالمف أو العين.
- m. orbicularis oculi (= orbicular muscle of eye) **عَضَلَةُ العَيْنِ الدُوَيْرِيَّةُ.** عضلة لها ثلاثة أقسام الحجاجي والجفني والدمعي وهي عضلة تغلق الأجفان وتجعد الجبهة وتضغط الكيس الدمعي ويغذيها العصب الوجهي.
- m. orbicularis oris (= orbicularis muscle of mouth) **عَضَلَةُ الفَمِ الدُوَيْرِيَّةُ.** عضلة تغلق الشفتين وتبرزهما ويغذيها العصب الوجهي.
- m. orbitalis (= orbital muscle) **العَضَلَةُ الحَاجِجِيَّةُ.** عضلة تبرز العين للامام وتغذيها ألياف عصبية ودية.
- musculli ossiculorum auditus (= musculli of auditory ossicles) **عَضَلَاتُ العَظْمَاتِ السَّمْعِيَّةُ.** العضلتان الموترة للطبل والركابية.
- musculli ossis hyoidae (= muscles of hyoid bone) **عَضَلَاتُ العَظْمِ اللَامِي.** وهي العضلات فوق اللامي وتحت اللامي.
- musculli palati (= palatine muscles) **العَضَلَاتُ الحَنَكِيَّةُ.** العضلات الداخلية والخارجية التي تحرك الحفاف (شراع الحنك).
- musculli palati et faucium (= muscle of palate and fauces) **عَضَلَاتُ الحَنَكِ والحَلَقِ.** العضلات الداخلية والخارجية التي تحرك الحفاف (شراع الحنك) وجدار البلعوم المجاور له.
- m. palatoglossus (= palatoglossus muscles) **العَضَلَةُ الحَنَكِيَّةُ اللِّسَانِيَّةُ.** عضلة ترفع اللسان وتضيق الحلق وتغذيها الضفيرة البلعومية للعصب المبهم.
- m. palatopharyngeus (= palatopharyngeal muscle) **العَضَلَةُ الحَنَكِيَّةُ البُلْعُومِيَّةُ.** عضلة تساعد في عملية البلع وتغذيها الضفيرة البلعومية للعصب المبهم.
- m. palmaris brevis (= short palmar muscle) **العَضَلَةُ الرَّاحِيَّةُ القَصِيرَةُ.** عضلة توتر راحة اليد ويغذيها العصب الرثوي.
- m. palmaris longus (= long palmar muscle) **العَضَلَةُ الرَّاحِيَّةُ الطَوِيلَةُ.** عضلة تتئي مفصل المعصم ويغذيها العصب الناصف.
- muscle papillares (=papillary muscles) **العَضَلَاتُ الحَلِيمِيَّةُ.** بروزات عضلية مخروطية الشكل تبرز من السطح الداخلي البطيني للقلب.
- musculli pectinati (=pectinate muscles) **العَضَلَاتُ المِشْطِيَّةُ.** حروف من ألياف عضلية تبرز من السطح الداخلي لأذيني القلب.

- **m. pectineus (= pectineal muscle)** العَضَلَةُ العَاقِنِيَّةُ. عضلة تثني وتقرب الفخذ ويغذيها العصبان المسد والفخذي.
- **m. pectoralis major (=greater pectoral muscle)** العَضَلَةُ الصَّدْرِيَّةُ الكَبِيرَةُ. العضلة الكبيرة التي تثني الذراع وتقربه وتدوره للجهة الإنسية ويغذيها العصب الصدري الأمامي.
- **m. pectoralis minor (= smaller pectoral muscle)** العَضَلَةُ الصَّدْرِيَّةُ الصَّغِيرَةُ. عضلة تسحب المنكب إلى الأمام والأسفل ويغذيها العصب الصدري الأمامي.
- **musculi perineales (= musculi perinei)** العَضَلَاتُ العِجَانِيَّةُ.
- **musculi perinei** العَضَلَاتُ العِجَانِيَّةُ. العضلات التي تشارك في تكوين العجان
- **m. peroneus brevis (= short peroneal muscle)** العَضَلَةُ الشَّظْوِيَّةُ القَصِيرَةُ. عضلة تقرب القدم وتثنيه نحو الأخصص ويغذيها العصب الشظوي السطحي.
- **m. peroneus longus, (= long peroneal muscle)** العَضَلَةُ الشَّظْوِيَّةُ الطَّوِيلَةُ. عضلة تبعد وتقلب القدم وتثنيه نحو الأخصص ويغذيها العصب الشظوي السطحي.
- **m. peroneus tertius** العَضَلَةُ الشَّظْوِيَّةُ الثَّالِثَةُ. عضلة تقلب القدم وتثنيه نحو ظهره يغذيها العصب الشظوي العميق.
- **m. pharyngopalatinus (= m. palatopharyngeus)** العضلة الحنكية البلعومية.
- **m. piriformis (= piriform muscle)** العَضَلَةُ الكُفْرِيَّةُ. عضلة تدور الفخذ للخارج ويغذيها العصبان العجزيان الأول والثاني.
- **m. plantaris (= planter muscle)** العَضَلَةُ الأَخْصِصِيَّةُ. عضلة تثني القدم نحو الأخصص ويغذيها العصب الظنبوبي
- **m. pleuroes ophageus (= pleuroesophageal muscle)** العَضَلَةُ الجَنْبَوِيَّةُ المَرِيئِيَّةُ. حزمة من الألياف العضلية الملساء تربط المريء بالجنبه المنصفية اليسرى.
- **m. popliteus (= popliteal muscle)** العَضَلَةُ المَأْبُضِيَّةُ. عضلة تثني الساق وتدوره نحو الحزمة الإنسية وتغذيها الأعصاب القطنية الرابع والخامس والعجزي الأول.
- **m. procerus (= procerus muscle)** العَضَلَةُ النَّاشِئَةُ. عضلة تسحب الحاجب للأسفل ويغذيها العصب الوجهي.
- **m. pronator quadratus** العَضَلَةُ الكَأْبَةُ المُرْبَعَةُ. عضلة تكب اليد ويغذيها العصب بين العظمين الأمامي.
- **m. pronator teres** العَضَلَةُ الكَأْبَةُ المَدْوَرَةُ. عضلة لها رأسان وهي تكب اليد ويغذيها العصب الناصف.
- **m. prostaticus (= substantia muscularis prostatae)** العَضَلَةُ المَادَّةُ العَضَلِيَّةُ لِلْبُرُوسْتَاتَةِ. العضلة البروستاتية.
- **m. psoas major (= greater psoas muscle)** العَضَلَةُ القَطْنِيَّةُ الكَبِيرَةُ. عضلة تثني الجذع وتثني الفخذ وتدوره للجهة الإنسية ويغذيها العصبان القطنيان الثاني والثالث.
- **m. psoas minor (= smaller psoas muscle)** العَضَلَةُ القَطْنِيَّةُ الصَّغِيرَةُ. عضلة تثني الجذع على الحوض ويغذيها العصب القطني الأول.
- **m. pterygoideus externus (=m. pterygoideus lateralis)** العَضَلَةُ الجَنَاجِيَّةُ الوَخْشِيَّةُ
- **m. pterygoideus internus (= m. pterygoideus medialis)** العَضَلَةُ الجَنَاجِيَّةُ الإنْسِيَّةُ.
- **m. pterygoideus lateralis** العَضَلَةُ الجَنَاجِيَّةُ الوَخْشِيَّةُ. عضلة لها رأسين علوي وسفلي وهي تبرز الفك السفلي وتفتح الفكين وتحرك الفك السفلي إلى الجهتين ويغذيها القسم الفكي السفلي من العصب ثلاثي التوائم.
- **m. pterygoideus medialis (=medial pterygoid muscle)** العَضَلَةُ الجَنَاجِيَّةُ الإنْسِيَّةُ. عضلة تغلق الفكين ويغذيها القسم الفكي السفلي من العصب ثلاثي التوائم.
- **m. pterygopharyngeus (= paris pterygopharyngea)** العَضَلَةُ الجَنَاجِيَّةُ

- البُلْعُومِيَّة. الجزء الجناحي البلعومي لعضلة البلعوم العلوية.
- **m. pubococcygeus (= pubococcygeal muscle)** اسم العَضَلَةُ العَائِنِيَّة العُصَصِيَّة. يطلق على القسم الامامي من العضلة الرافعة للشرح وهي تساعد في إسناد أحشاء الحوض وتقاوم ارتفاعات الضغط داخل البطن وتغذيها الاعصاب العجزية الثالث والرابع.
- **m. puboprostaticus (= puboprostacic muscle)** العَضَلَةُ العَائِنِيَّة البُرُوسَتَاتِيَّة. الياف عضلية ملساء توجد ضمن الرباط العاني البروستاتي الإنسي وتمر من البروستاتة إلى الامام نحو العانة.
- **m. puborectalis (= puborectal muscle)** العَضَلَةُ العَائِنِيَّة العُسْتَقِيمِيَّة. اسم يطلق على جزء من العضلة رافعة الشرج وهي عضلة تساعد في إسناد أحشاء الحوض وتقاوم ارتفاع الضغط داخل البطن ويغذيها العصبان العجزيان الثالث والرابع.
- **m. pubovaginalis (= pubovaginal muscle)** العَضَلَةُ العَائِنِيَّة المَهْبِلِيَّة. اسم يطلق على القسم الامامي من العضلة العانية العصصية وهي عضلة تساهم في التحكم بعملية التبول ويغذيها العصبان العجزوي والفرجي.
- **m. pubovesicalis (= pubovesical muscle)** العَضَلَةُ العَائِنِيَّة العَمَائِنِيَّة. اسم يطلق على الياف عضلية ملساء تمتد من عنق المثانة حتى العانة.
- **m. pyramidalis (= pyramidal muscle)** العَضَلَةُ الهَرَمِيَّة. عضلة توتر جدار البطن ويغذيها العصب الصدري الاخير.
- **m. pyramidalis auriculae (= pyramidal muscle of auricle)** العَضَلَةُ الهَرَمِيَّة الأذنيَّة. استطالة الالياف من الغفيرة حتى شوكة الحثار.
- **m. quadratus femoris (= quadrate muscle of thigh)** العَضَلَةُ المُرَبَّعَة الفَخْذِيَّة. عضلة تقرب الفخذ وتدوره للجهة الوحشية ويغذيها العصبان القطني الاخير والعجزوي الاول.
- **m. quadratus labii inferioris (= m. levator labii superioris)** العَضَلَةُ الرَافِعَة للشَفَةِ العُلْيَا.
- **m. quadratus lumborum** العَضَلَةُ المُرَبَّعَة القَطْنِيَّة. عضلة تثني العمود الفقري القطني جانبياً وتغذيها الاعصاب القطنية الاول والثاني والصدري الاخير.
- **m. quadratus plantae (= quadratus muscle of sole)** العَضَلَةُ المُرَبَّعَة للأخْمَص. عضلة تساعد في ثني اصابع القدم ويغذيها العصب الأخصصي الوحشي.
- **m. quadriceps femoris (= quadriceps muscle of thigh)** العَضَلَةُ الرُبَاعِيَّة الرُّؤُوس الفَخْذِيَّة. اسم يطلق على مجموعة العضلات المستقيمة الفخذية والمتسعة المتوسطة والمتسعة الوحشية والمتسعة الإنسية وكلها تعمل على بسط الساق على الفخذ.
- **m. rectococcygeus (= rectococcygeal muscle)** العَضَلَةُ المُسْتَقِيمِيَّة العُصَصِيَّة. الياف عضلية ملساء تتاصل من السطح الامامي للفقرتين العصصيتين الثانية والثالثة وتنغرز في السطح الخلفي للمستقيم وتعمل على سحبه ورفعها وتغذيها اعصاب مستقلة.
- **m. rectourethralis (= rectourethral muscle)** العَضَلَةُ المُسْتَقِيمِيَّة الإِجْلِيَّة. شريط من الياف عضلية ملساء تمتد من الانثناء العجاني للمستقيم إلى الإحليل الغشائي في الذكور.
- **m. rectouterinus (= rectouterine muscle)** العَضَلَةُ المُسْتَقِيمِيَّة الرُّجْمِيَّة. شريط من الياف عضلية ملساء تمتد بين عنق الرحم والمستقيم في الثنية المستقيمة الرحمية.
- **m. rectovesicalis (= rectovesical muscle)** العَضَلَةُ المُسْتَقِيمِيَّة العَمَائِنِيَّة. شريط من الياف عضلية ملساء تربط العضلات الطولانية للمستقيم مع الطبقة العضلية الظاهرة للمثانة.
- **m. rectus abdominis** العَضَلَةُ المُسْتَقِيمِيَّة البَطْنِيَّة. عضلة تسند جدار البطن وتثني العمود الفقري القطني وتغذيها فروع من الاعصاب الصدرية

- **m. rectus capitis anterior** العَضَلَةُ المُسْتَقِيمَةُ الأَمَامِيَّةُ لِلرَّأْسِ. عضلة تثني الرأس وتسندة ويغذيها العصبان الرقبياان الأول والثاني.
- **m. rectus capitis lateralis** العَضَلَةُ المُسْتَقِيمَةُ الوَاحِشِيَّةُ لِلرَّأْسِ. عضلة تثني الرأس وتسندة ويغذيها العصبان الرقبياان الأول والثاني.
- **m. rectus capitis posterior major** العَضَلَةُ المُسْتَقِيمَةُ الخَلْفِيَّةُ الكَبِيرَةُ لِلرَّأْسِ. عضلة تمدد الرأس ويغذيها العصبان القذالي الكبير وتحت القذالي.
- **m. rectus capitis posterior minor** العَضَلَةُ المُسْتَقِيمَةُ الخَلْفِيَّةُ الصَّغِيرَةُ لِلرَّأْسِ. عضلة تمدد الرأس ويغذيها العصبان القذالي الكبير وتحت القذالي.
- **m. rectus femoris** العَضَلَةُ المُسْتَقِيمَةُ الفَخْذِيَّةُ. عضلة تمدد الساق وتثني الفخذ ويغذيها العصب الفخذي.
- **rectus inferior bulbi** العَضَلَةُ المُسْتَقِيمَةُ السُّفْلِيَّةُ المُقَلَّبَةُ. عضلة العين المستقيمة السفلية التي تدور مقلة العين للأسفل وللجهة الإنسية ويغذيها العصب المحرك للعين.
- **m. rectus inferior oculi (= m. rectus inferior bulbi)** العَضَلَةُ المُسْتَقِيمَةُ السُّفْلِيَّةُ المُقَلَّبَةُ.
- **m. rectus lateralis bulbi** العَضَلَةُ المُسْتَقِيمَةُ الوَاحِشِيَّةُ المُقَلَّبَةُ. عضلة تبعد مقلة العين ويغذيها العصب المبعد.
- **m. rectus lateralis oculi (= m. rectus lateralis oculi)** العَضَلَةُ المُسْتَقِيمَةُ الوَاحِشِيَّةُ المُقَلَّبَةُ.
- **m. rectus medialis bulbi** العَضَلَةُ المُسْتَقِيمَةُ الإِنْسِيَّةُ المُقَلَّبَةُ. عضلة تقرب مقلة العين ويغذيها العصب المحرك للعين.
- **m. rectus medialis oculi (= m. rectus medialis bulbi)** العَضَلَةُ المُسْتَقِيمَةُ الإِنْسِيَّةُ المُقَلَّبَةُ.
- **m. rectus superior bulbi** العَضَلَةُ المُسْتَقِيمَةُ العُلْوِيَّةُ المُقَلَّبَةُ. عضلة تقرب مقلة العين وتدورها إلى الأعلى وإلى الجهة الإنسية ويغذيها العصب المحرك للعين.
- **m. rectus superior oculi (= m. rectus superior bulbi)** العَضَلَةُ المُسْتَقِيمَةُ العُلْوِيَّةُ المُقَلَّبَةُ.
- **m. rhomboideus major (= greater rhomboid muscle)** العَضَلَةُ المَعْيِنِيَّةُ الكَبِيرَةُ. عضلة تبعد عظم الكتف وترفعه ويغذيها العصب الكتفي الظهرى.
- **m. rhomboideus minor (= lesser rhomboid muscle)** العَضَلَةُ المَعْيِنِيَّةُ الصَّغْرَى. عضلة تقرب عظم الكتف وترفعه ويغذيها العصب الكتفي الظهرى.
- **m. risorius (= risorius muscle)** العَضَلَةُ الضَّحِكِيَّةُ. عضلة تسحب زاوية الفم للجهة الوحشية ويغذيها الفرع الشدقي للعصب الوجهي.
- **musculi rotatores breves (= short rotator muscles)** العَضَلَاتُ المُدِيرَةُ القَصِيرَةُ. اسم يطلق على العضلات المديرة التي تنفرز في صفاحة الفقرة فوق الفقرة التي تتأصل منها.
- **musculi rotatores cervicis (= rotator muscles of neck)** العَضَلَاتُ المُدِيرَةُ الرَقْبِيَّةُ. عضلات تمدد العمود الفقري الرقبى وتديره للجهة المعاكسة وتغذية الاعصاب النخاعية الرقبية.
- **musculi rotatores longi (= long muscles)** العَضَلَاتُ المُدِيرَةُ الطَوِيلَةُ. العضلات التي تعبر فقرتين أو ثلاث لتنفرس في شوكة الفقرة فوقية.
- **musculi rotatores lumborum** العَضَلَاتُ المُدِيرَةُ القَطْنِيَّةُ. عضلات تمدد العمود الفقري القطني وتديره للجهة المعاكسة وتغذيها الاعصاب النخاعية القطنية.
- **musculi rotatores thoracis** العَضَلَاتُ المُدِيرَةُ الصَّدْرِيَّةُ. عضلات تمدد العمود الفقري الصدري وتديره للجهة المعاكسة وتغذيها الاعصاب الشوكية الصدرية.
- **m. sacrococcygeus dorsalis (= dorsal sacrococcygeal muscle)** العَضَلَةُ العَجْزِيَّةُ العَضْعُصِيَّةُ الظَهْرِيَّةُ. شريط عضلي يمتد من الناحية الظهرية للعجز إلى العصعص.

- **m. sacrococcygeus ventralis** (= ventral sacrococcygeal muscle) **العَضَلَةُ العَجَزِيَّةُ** العَضَلَةُ العَجَزِيَّةُ البَطْنِيَّةُ. شريط عضلي وتري يمتد من الفقرة العجزية السفلية إلى العنصر.
- **m. sacrospinalis** (= m. erector spinae) **العَضَلَةُ العَجَزِيَّةُ الفَقَارِيَّةُ**.
- **m. salpingopharyngeus** (= salpingopharyngeal muscle) **العَضَلَةُ النَفِيرِيَّةُ** البَلْعُومِيَّةُ. عضلة ترفع البلعوم الانفي (الخيشوم) وتغذيها الضفيرة البلعومية للعصب المبهم.
- **m. sartorius** (= sartorius muscle) **العَضَلَةُ الخِيَاطِيَّةُ**. عضلة تثني الفخذ والساق ويغذيها العصب الفخذي.
- **m. scalenus anterior** (= anterior scalene muscle) **العَضَلَةُ الأَخْمَعِيَّةُ الأَمَامِيَّةُ**. عضلة ترفع الضلع الأول وتغذيها الاعصاب الرقبية (7-2).
- **m. scalenus medius** (= middle scalene muscle) **العَضَلَةُ الأَخْمَعِيَّةُ الوُسْطَى**. عضلة ترفع الضلع الأول وتغذيها الاعصاب الرقبية (7-2).
- **m. scalenus minimus** (= smallest scalene muscle) **العَضَلَةُ الأَخْمَعِيَّةُ الصُّغْرَى**. شريط عضلي يوجد أحياناً بين العضلتين الأخمعيتين الأمامية والوسطى.
- **m. scalenus posterior** (= posterior scalene muscle) **العَضَلَةُ الأَخْمَعِيَّةُ الخَلْفِيَّةُ**. عضلة ترفع الضلع الأول والثاني وتغذيها الاعصاب الرقبية (7-2).
- **m. semimembranosus** (= semimermbrosus muscle) **العَضَلَةُ الغِشَائِيَّةُ النِصْفِ**. عضلة تثني الساق وتمتد الفخذ ويغذيها العصب الظنبوبي.
- **m. semispinalis** **العَضَلَةُ الشوكِيَّةُ النِصْفِيَّةُ**. عضلة تتكون من ألياف تمتد بصورة مائلة من النواتئ المستعرضة لل فقرات لشوكاتها ما عدا العضلة الشوكية النصف الراسية.
- **m. semispinalis capitis** **العَضَلَةُ الشوكِيَّةُ النِصْفِيَّةُ الرُّاسِيَّةُ**. عضلة تمتد الرأس ويغذيها
- العصبان القذالي الكبير وتحت القذالي وفروع من الاعصاب الرقبية.
- x- m. semispinalis cervicis** **العَضَلَةُ الشوكِيَّةُ النِصْفِيَّةُ الرُّقْبِيَّةُ**. عضلة تمتد العمود الفقري الرقبية وتدوره وتغذيها فروع من الاعصاب الرقبية.
- **m. semispinalis dorsi** (= m. semispinalis thoracis) **العَضَلَةُ الشوكِيَّةُ النِصْفِيَّةُ الصَّدْرِيَّةُ**. عضلة تمتد العمود الفقري الصدري وتدوره وتغذيها الاعصاب الشوكية الصدرية.
- **m. semitendinosus** (= semitendinous muscle) **العَضَلَةُ الوَتْرِيَّةُ النِصْفِ**. عضلة تثني الساق وتمتد الفخذ ويغذيها العصب الظنبوبي.
- **m. serratus, anterior** **العَضَلَةُ المِنشَارِيَّةُ الأَمَامِيَّةُ**. عضلة تسحب عظم الكتف إلى الامام وتدوره عند رفع المكب في حالة إبعاد الذراع ويغذيها العصب الصدري الطويل.
- **m. serratus posterior inferior** **العَضَلَةُ المِنشَارِيَّةُ الخَلْفِيَّةُ السُّفْلِيَّةُ**. عضلة تخفض الاضلاع عند الزفير وتغذيها الاعصاب الصدرية (9-12).
- **m. serratus posterior superior** **العَضَلَةُ المِنشَارِيَّةُ الخَلْفِيَّةُ العُلْوِيَّةُ**. عضلات ترفع الاضلاع عند الشهيق وتغذيها الاعصاب الوربية العلوية الأربعة.
- **musculi skeleti** (= skeletal muscles) **العَضَلَاتُ الهَيْكَلِيَّةُ**. انظر (muscle).
- **m. soleus** (= soleus muscle) **العَضَلَةُ النَعْلِيَّةُ**. العضلة التي تثني مفصل الكاحل نحو الأخمص ويغذيها العصب الظنبوبي.
- **m. sphincter** (= sphincter, muscle) **عَضَلَةُ مَصْرُةُ**. عضلة حلقيه الشكل تغلق إحدى الفتحات الطبيعية.
- **m. sphincter ani externus** (=external sphincter of anus) **العَضَلَةُ مَصْرُةُ الشَّرَجِ الظَّاهِرَةُ**. عضلة تغلق الشرج ويغذيها العصبان الشرجي السفلي والعجزى الرابع.
- **m. sphincter ani internus** (=internal sphincter of anus) **العَضَلَةُ مَصْرُةُ الشَّرَجِ البَاطِنَةُ**.

- **m. sphincter ductus choledochi** العَضَلَةُ مَصْرُوَةُ القَنَاةِ الصَّفْرَاوِيَّةِ. غلالة عضلية حلقيه تحيط بالقناة الصفراوية ضمن جدار الإثناعشري.
- **m. sphincter pupillae (= sphincter muscle of pupil)** العَضَلَةُ مَصْرُوَةُ الحَدَقَةِ. عضلة تعمل على تضيق الحدقة ويغذيها العصب محرك العين بأعصاب لا ودية.
- **m. sphincter pyloric (= pyloric sphincter muscle)** العَضَلَةُ مَصْرُوَةُ البَوَاطِ. عضلة ذات ألياف عضلية حلقيه حول ممرها إلى الإثناعشري وتغذيها اعصاب مستقلة.
- **m. sphincter urethrae (= sphincter muscle of urethra)** العَضَلَةُ مَصْرُوَةُ الإِخْلِيلِ. عضلة تضغط على الإحليل الغشائي ويغذيها العصب العجاني.
- **m. sphincter vesicae urinariae (= sphincter muscle of urinary bladder)** العَضَلَةُ مَصْرُوَةُ المَثَانَةِ. عضلة تعمل على غلق الفتحة الداخلية للإحليل وتغذيها الأعصاب المثانية.
- **m. spinalis** العَضَلَةُ الشُّوكِيَّةُ. القسم الإنسي من العضلة الناصبة للفقار وتشمل العضلات الشوكية الرأسية والرقبية والصدرية.
- **m. spinalis capitis** العَضَلَةُ الشُّوكِيَّةُ الرَّأْسِيَّةُ. عضلة تنصب الرأس وتمده وتغذيها الأعصاب الشوكية الرقبية.
- **m. spinalis cervicis** العَضَلَةُ الشُّوكِيَّةُ الرَّقْبِيَّةُ. عضلة تمدد العمود الفقري والرقبة وتغذيها فروع من الأعصاب الشوكية الرقبية.
- **m. spinalis thoracis** العَضَلَةُ الشُّوكِيَّةُ الصَّدْرِيَّةُ. عضلة تنصب العمود الفقري في المنطقة الصدرية وتغذيها فروع من الأعصاب الشوكية الصدرية.
- **m. splenius capitis** العَضَلَةُ الطَّاحِلَةُ الرَّأْسِيَّةُ. عضلة تعدد الرأس وتدوره ويغذيها العصبان الرقبيان الأوسط والسفلي وتتأصل من القسم السفلي للرباط العنقي ونواتئ الفقرات الرقبية السابعة والصدرية العلوية الثلاث وتغرز في الناتئ الخشائي والعظم القذالي.
- **m. splenius cervicis** العَضَلَةُ الطَّاحِلَةُ الرَّقْبِيَّةُ. عضلة تدور الرأس والرقبة وتغذيها الفروع الخلفية للعصب الرقبى السفلي وتتأصل من نواتئ الفقرات الصدرية الثالثة حتى السادسة وتغرز في الناتئ الثالث.
- **m. stapedius (= stapedius muscle)** العَضَلَةُ الرَّكَابِيَّةُ. عضلة تكبت حركة العظم الركابي ويغذيها الفرع الركابي من العصب الوجهي.
- **m. sternalis (= sternal muscle)** العَضَلَةُ القَصِيَّةُ. شريط عضلي يشاهد أحياناً موازياً لعظم القص على الأصل القصي الضلعي للعضلة الصدرية الكبيرة.
- **m. sternocleidomastoideus (= sternocleidomastoid muscle)** العَضَلَةُ القَصِيَّةُ التَّرْقَوِيَّةُ الخَشَائِيَّةُ. عضلة تنثني العمود الفقري الرقبى وتدور الرأس ويغذيها العصب الإضافي والصفيرة العنقية.
- **m. sternohyoideus (= sternohyoid muscle)** العَضَلَةُ القَصِيَّةُ اللَّامِيَّةُ. عضلة تهبط العظم اللامي والحنجرة ويغذيها العصب الرقبى العلوي.
- **m. sternothyroideus (= sternothyroid muscle)** العَضَلَةُ القَصِيَّةُ الدَّرْقِيَّةُ. عضلة تهبط الغضروف الدرقي ويغذيها العصب العنقي العلوي.
- **m. styloglossus (= styloglossus muscle)** العَضَلَةُ الإِبْرِيَّةُ اللِّسَانِيَّةُ. عضلة ترفع اللسان وتسحبها ويغذيها العصب تحت اللساني.
- **m. stylohyoideus (= stylohyoid muscle)** العَضَلَةُ الإِبْرِيَّةُ اللَّامِيَّةُ. عضلة تسحب العظم اللامي واللسان للأعلى ويغذيها العصب الوجهي.
- **m. stylopharyngeus (= stylopharyngeal muscle)** العَضَلَةُ الإِبْرِيَّةُ البُلْعُومِيَّةُ. عضلة ترفع البلعوم وتوسعه ويغذيها العصب اللساني البلعومي والصفيرة البلعومية.
- **m. subclavius (= subclavius muscle)** العَضَلَةُ تَحْتَ التَّرْقَوَةِ. عضلة تخسف النهاية الوحشية للترقوة ويغذيها العصبان الرقبيان الخامس والسادس.

- **musculi subcostales (= subcostal muscles)** العَضَلَاتُ تَحْتَ الصِّلَعِيَّةِ. عضلات ترفع الأضلاع عند الشهيق وتغذيها الأعصاب الوربية
- **musculi suboccipitales (= suboccipital muscles)** العَضَلَاتُ تَحْتَ القَذَالِيَّةِ. مجموع العضلات التي تقع تحت العظم القذالي وتشمل العضلتين المستقيمتين الخلفيتين الكبيرة والصغيرة والعضلتين المائلتين الرأسيتين العلوية والسفلية والعضلتين المستقيمتين الرأسيتين الأمامية والوحشية والعضلة الطاحلة الرأسية والعضلة الرأسية الطويلة.
- **m. subscapularis (= subscapular muscle)** العَضَلَةُ تَحْتَ الكَتِفِيَّةِ. عضلة تدير العضد للجهة الإنسية ويغذيها العصب تحت الكتفي.
- **m. supinator (= supinator muscle)** العَضَلَةُ البَاسِطَةُ. عضلة تبسط اليد ويغذيها العصب الكعبري العميق.
- **musculi suprahyoidei (= suprahyoid muscles)** العَضَلَاتُ فَوْقَ اللَامِيَّةِ. مجموع العضلات التي توصل العظم اللامي بالجمجمة وتشمل العضلات ذات البطنين والإبرية اللامية والفكية اللامية والذقنية اللامية.
- **m. supraspinatus (= supraspinous muscle)** العَضَلَةُ فَوْقَ الشُّوَكَةِ. عضلة تبعد العضد ويغذيها العصب فوق الكتف.
- **m. suspensorius duodeni (= suspensory muscle of duodenum)** العَضَلَةُ المَعْلَقَةُ للإثناعشري. شريط مسطح من الألياف العضلية الملساء التي تتأصل في الحجاب الحاجز والمتواصلة مع الغلاف العضلي للإثناعشري عند اتصاله بالصائم.
- **m. tarsalis inferior (= inferior tarsal muscle)** العَضَلَةُ الجَفْنِيَّةُ السُّفْلِيَّةُ. عضلة توسع الشق الجفني وتغذيها أعصاب ودية.
- **m. tarsalis superior (= superior tarsal muscle)** العَضَلَةُ الجَفْنِيَّةُ العُلْوِيَّةُ. عضلة توسع الشق الجفني وتغذيها أعصاب ودية.
- **m. temporalis (= temporal muscle)** العَضَلَةُ الصُّدْغِيَّةُ. عضلة تعمل على غلق الفكين ويغذيها القسم الفكي السفلي للعصب ثلاثي التوائم.
- **m. temporoparietalls (= temporoparietal muscle)** العَضَلَةُ الصُّدْغِيَّةُ الجِدَارِيَّةُ. عضلة توتر فروة الرأس وتغذيها الفروع الصدغية للعصب الوجهي.
- **m. tensor fasciae latae (= tensor muscle of fasciae lata)** العَضَلَةُ المُوْتَرَةُ لِلْعَافَةِ العَرِيضَةُ. عضلة تثني الفخذ وتديره للجهة الإنسية ويغذيها العصب الألوي العلوي.
- **m. tensor veli palatini** العَضَلَةُ المُوْتَرَةُ لِشِرَاحِ الحَنَكِ. عضلة توتر شرع الحنك (الحقاف) وتفتح الأنبوب السمعي ويغذيها الفرع الفكي السفلي من العصب ثلاثي التوائم.
- **m. teres major (= teres major muscle)** العَضَلَةُ المَدْوَرَةُ الكَبِيرَةُ. عضلة تقرب وتبسط وتدير الذراع نحو الجهة الإنسية ويغذيها العصب تحت الكتف.
- **m. teres minor (= teres minor muscle)** العَضَلَةُ المَدْوَرَةُ الصَّغِيرَةُ. عضلة تدير الذراع للجهة الوحشية ويغذيها العصب الإبطي.
- **musculi thoracis (= muscles of thorax)** عَضَلَاتُ الصَّدْرِ.
- **m. thyreopharyngeus (= pars thyreopharyngea constrictor pharyngis inferloris)** العَضَلَةُ الدَّرَقِيَّةُ البُلْعُومِيَّةُ. القسم الدرقي البلعومي للعضلة مضيق البلعوم السفلية.
- **m. thyroarytenoideus (= thyroarytenoid muscle)** العَضَلَةُ الدَّرَقِيَّةُ الطَرِجْهَالِيَّةُ. عضلة ترخي وتقصر الطيات الصوتية ويغذيها العصب الحنجري الرابع.
- **m. thyroepiglotticus (= thyroepiglottic muscle)** العَضَلَةُ الدَّرَقِيَّةُ اللسان مزمارية. عضلة تعلق مدخل الحنجرة ويغذيها العصب الحنجري الرابع.
- **m. thyrohyoideus (= thyrohyoid muscle)** العَضَلَةُ الدَّرَقِيَّةُ اللَامِيَّةُ. عضلة ترفع الحنجرة وتغير شكلها ويغذيها العصب الرقي العلوي.
- **m. tibialis anterior (= anterior tibial muscle)** العَضَلَةُ الظَّنْبُوبِيَّةُ الأَمَامِيَّةُ. عضلة تثني



- القدم نحو ظهرها وتقلبها ويغذيها العصب الشظوي العميق.
- **m. tibialis posterior (= posterior tibial muscle)** **العَضَلَةُ الظَّنْبُوبِيَّةُ الخَلْفِيَّةُ.** عضلة تثني القدم نحو الأخصر وتقلبها ويغذيها العصب الظنبوبي الخلفي.
- **m. trachealis (= tracheal muscle)** **العَضَلَةُ الرُّغامِيَّةُ.** عضلة تضيق الرغامى وتقلل من قطرها وتغذيها أعصاب ذاتية.
- **m. tragicus (= muscle of tragus)** **عَضَلَةُ الرَّغْمَةِ.** شريط عضلي مسطح عمودي قصير على السطح الوحشي للرغمة يغذيه العصبان الأذني الصدغي والأذني الخلفي.
- **m. transversospinalis** **العَضَلَةُ المُسْتَعْرِضَةُ الشُّوكِيَّةُ.** مصطلح عام يشمل العضلات الشوكية النصفية والمتعددة الريش والمديرات.
- **m. transversus abdominis (= transverse muscle of abdomen)** **العَضَلَةُ المُسْتَعْرِضَةُ البَطْنِيَّةُ.** عضلة تضغط الأحشاء البطنية وتغذيها الأعصاب الوربية السفلى والحرقي المعدي والحرقي الأربي.
- **m. transversus auriculae (= transverse muscle of auricle)** **العَضَلَةُ المُسْتَعْرِضَةُ الأذُنِيَّةُ.** عضلة تسحب حنار الأذن ويغذيها العصبان الأذني الكبير والأذني الخلفي.
- **m. transversus linguae (= transverse muscle of tongue)** **العَضَلَةُ المُسْتَعْرِضَةُ اللِّسَانِيَّةُ.** عضلة تغير شكل اللسان عند المضغ والبلع ويغذيها العصب تحت اللساني.
- **m. transversus menti (= transverse muscle of chin)** **العَضَلَةُ المُسْتَعْرِضَةُ الذَّقْنِيَّةُ.** ألياف عضلية سطحية للعضلة الخافضة لزاوية الفم التي تدور من جهتها وتعتبر للجهة المعاكسة.
- **m. transversus nuchae (= transverse muscle of nape)** **العَضَلَةُ المُسْتَعْرِضَةُ القَفْوِيَّةُ.** عضلة صغيرة توجد غالباً وهي تعبر من الناسرة القذالية إلى العضلة الأذنية الخلفية ويمكن أن تكون سطحية أو تحت العضلة شبه المنحرفة.
- **m. transversus perinei profundus (= deep transverse muscle of perineum)** **العَضَلَةُ المُسْتَعْرِضَةُ العِجَائِيَّةُ العميقة.** عضلة تسحب النقطة المركزية للجان نحو الخلف ويغذيها العصب الفرجي.
- **m. transversus thoracis (= transverse muscle of thorax)** **العَضَلَةُ المُسْتَعْرِضَةُ الصَّدْرِيَّةُ.** عضلة تضيق الصدر ويغذيها العصب الوربي.
- **m. trapezius (= trapezius muscle)** **العَضَلَةُ شِبْهُ المُنْحَرَفَةِ.** عضلة تدير الكتف ليرفع المنكب عند تبعيد الذراع ويغذيها العصب الإضافي والصفيرة الرقبية.
- **m. triangularis (= triangular muscle)** **عَضَلَةٌ مُثَلَّثَةٌ.** عضلة مثلثة الشكل.
- **m. triceps brachii (= triceps muscle of arm)** **العَضَلَةُ الثَّلَاثِيَّةُ الرَّوُّوسُ العَضْدِيَّةُ.** عضلة تبسط الساعد وتقرب الذراع وتمده ويغذيها العصب الكعبري.
- **m. triceps surae** **العَضَلَةُ الثَّلَاثِيَّةُ الرَّوُّوسُ الرِّبْلِيَّةُ.** عضلة الساق والعضلة النعلية معاً.
- **m. unipennatus (= unipennate muscle)** **العَضَلَةُ أَحَادِيَّةُ الرِّيشَةِ.** عضلة تقرب حزم اليافها نحو وتر المغرز من جهة واحدة فقط.
- **m. uvulae (= muscle of uvula)** **عَضَلَةُ اللِّهَاءِ.** عضلة ترفع اللهاة وتغذيها الصفيرة البلعومية للعصب الميمم.
- **m. vastus intermedius** **العَضَلَةُ المُتَسِّعَةُ المُتَوَسِّطَةُ.** عضلة تبسط الساق ويغذيها العصب الفخذي.
- **m. vastus lateralis** **العَضَلَةُ المُتَسِّعَةُ الوَحْشِيَّةُ.** عضلة تبسط الساق ويغذيها العصب الفخذي.
- **m. ventricularis** **العَضَلَةُ البَطْنِيَّةُ.** اسم يطلق على ألياف من العضلة الدرقية الطرجهالية التي تسير نحو الثنيات الدهليزية.
- **m. verticalis linguae (= vertical muscle of tongue)** **عَضَلَةُ اللِّسَانِ العمودية.** عضلة تغير شكل اللسان عند المضغ والبلع ويغذيها العصب تحت اللساني.

- m. viscerum عَصَلَةٌ حَشَوِيَّةٌ. اسم يطلق على عضلة أحد الأعضاء الحشوية.
- m. vocalis (= vocal muscle) العَصَلَةُ الصَوْتِيَّةُ. عضلة تقصر الطيات الصوتية ويغذيها العصب الحنجري الراجع.
- m. zygomaticus major (= greater zygomatic muscle) العَصَلَةُ الوُجْنِيَّةُ الكَبِيرَةُ. عضلة تسحب زاوية الفم إلى الخلف والاعلى ويغذيها العصب الوجهي.
- m. zygomatic minor (= lesser zygomatic muscle) العَصَلَةُ الوُجْنِيَّةُ الصَّغِيرَةُ. عضلة تسحب الشفة العليا للأعلى وللجهة الوحشية ويغذيها العصب الوجهي.
- musicotherapy** مُعَالَجَةٌ بِالمُوسِيقَى. معالجة الأمراض بالموسيقى.
- mussitation** مُتَمَتَّةٌ. تحريك الشفاه من دون إحداث أصوات كلامية.
- mute** أُخْرَسٌ. لا يتمكن من النطق.
- deaf m. أُبْكَمٌ. شخص لا يتمكن من السمع أو الكلام.
- mutism** 1. صُمَاتٌ 2. خُرْسٌ. 1. الامتناع عن الكلام أو رفضه 2. عدم المقدرة على الكلام.
- aknetic m. صُمَاتٌ لا حركي. صمات لا يتمكن فيه المريض من توليد أية حركات صوتية.
- deaf m. بَكَامَةٌ؛ صُمَاتٌ صَمَعِيَّةٌ. صمات يتولد نتيجة الصمم وعدم سماع المصاب أية أصوات لكي يقلدها.
- elective m. صُمَاتٌ انتخابي. صمات يتولد بسبب اختلال عقلي لدى الطفل الذي يرفض التحدث في المجتمعات لكنه يستطيع التحدث إلى بعض الأشخاص الذين يختارهم بنفسه.
- myalgia** أَلَمُ العَصَلِ. ألم عضلي.
- m. abdominis أَلَمُ عَضَلِيٍّ بَطْنِيٍّ. ألم في جدار البطن.
- m. capitis أَلَمُ عَضَلِيٍّ رَأْسِيٍّ. ألم في عضلات فروة الرأس مما يولد الصداع.
- m. cervicalis (= torticollis) صَعْرٌ.
- lumbar m. (= lumbago) أَلَمُ القَطَنِ؛ قُطَانٌ.
- myasthenia** وَهْنٌ عَضَلِيٌّ. أي شذوذ بنيوي عضلي يولد الضعف العضلي.
- angiosclerotic m. (= intermittent claudication) وَهْنٌ عَضَلِيٌّ بِتَصَلُّبِ الشَّرَاطِينِ. عرج متقطع.
- m. gastrica (= atony of stomach) وَهْنٌ عَضَلِيٌّ مَعْدِيٍّ. ونى معدي بسبب ضعف وفقدان توتر عضلات جدار المعدة.
- m. gravis (= m. gravis pseudoparalytica) وَهْنٌ عَضَلِيٌّ وَبِيلٌ.
- m. gravis pseudoparalytica وَهْنٌ عَضَلِيٌّ شَلَلِيٌّ كَاذِبٌ. اضطراب وظيفي عضلي عصبي بسبب وجود أضداد لمستقبلات الأسيتيل كولين. وهو يتصف بتعب وإجهاد الجهاز العضلي مع تذبذب شدتهما ومن دون أي اضطراب حسي. ويمكن أن يتوضع هذا الاضطراب في إحدى المجموعات العضلية أو يكون عاماً مع الضعف الشديد، وفي بعض الحالات، عند قلة التهوية. وقد يصيب أية عضلة في الجسم وخاصة عضلات العين والوجه والشفتين واللسان والبلعوم والرقبة.
- m. laryngis وَهْنٌ عَضَلِيٌّ حَنَجْرِيٌّ. وهن عضلات الحنجرة بسبب كثرة الاستعمال أو الشبخوخة أو حالات الضعف العام.
- neonatal m. وَهْنٌ عَضَلِيٌّ وَليدِيٍّ. وهن عضلي عابر (لمدة أسبوع أو شهر) وعادة ما يصيب اولاد الام المصابة بالوهن العضلي ويتصف بصعوبة الرضاعة والبلع.
- myatonia (= amyotonia)** وَنَاءٌ عَضَلِيٌّ. حالة ونى عضلات الجسم.
- m. congenita (= amyotonia congenita) وَنَاءٌ عَضَلِيٌّ خَلْقِيٌّ.
- myatony (= myatonia)** وَنَاءٌ عَضَلِيٌّ.
- myatroph** ضُمُورٌ عَضَلِيٌّ. ضمور إحدى العضلات أو أكثر.
- myautonomy** الحَالَةُ العَضَلِيَّةُ الدَّائِيَّةُ. حالة يتأخر فيها التقلص بعد تنبيه العضلة لفترة طويلة نسبياً كما يظهر وكأنه يتم بمعزل عن التنبيه.
- mydriasis** تَوَسُّعُ الحَدَقَةِ. توسع الحدقة الوظيفي أو المرضي أو بفعل الأدوية.

- **alternating m.** تَوَسُّعُ الحَدَقَةِ الْمُتَنَاقِبِ. عدم تساوي الحدقتين أو أن إحداهما تتوسع لفترة ثم تعود لتتسع الحدقة المعاكسة.
- **bounding m. (= alternating m.)** تَوَسُّعُ الحَدَقَةِ الْمُتَنَاقِبِ.
- **paralytic m.** تَوَسُّعُ الحَدَقَةِ الشَّلَلِيّ. توسع الحدقة الذي يتولد عن شلل العصب محرك العين.
- **spasmodic m. (= spastic m.)** تَوَسُّعُ الحَدَقَةِ التَّشَنُّجِيّ. توسع الحدقة بسبب تشنج العضلة موسعة الحدقة أو بسبب فرط فعالية الودي.
- **spinal m.** تَوَسُّعُ الحَدَقَةِ النُّخَاعِيّ. توسع الحدقة بسبب شلل المركز الهذابوي النخاعي في النخاع الشوكي.
- **springing m. (= alternating m.)** تَوَسُّعُ الحَدَقَةِ الْمُتَنَاقِبِ.
- myectomy** قَطْعُ العَضَلَةِ. قطع قسم من العضلة.
- myectopia** انْزِيَاخُ العَضَلَةِ؛ انْتِبَازٌ عَضَلِيّ. انحراف العضلة.
- myectomy (= myectopia)** انْزِيَاخُ العَضَلَةِ.
- myelalgia** أَلْمُ النُّخَاعِ. ألم في النخاع الشوكي.
- myelapoplexy = (hematomyelia)** سَكْتَةٌ نخاعية؛ تَدَمِّي النُّخَاعِ.
- myelasthenia** وَهْنُ النُّخَاعِ. وهن عصبي بسبب علة تصيب النخاع الشوكي.
- myelatalia** خَلَلٌ تَنَامِيّ النُّخَاعِ. التنامي المعيب للنخاع الشوكي.
- myelatrophy** ضَمُورُ النُّخَاعِ. ضمور النخاع الشوكي.
- myelauze** ضَخَامَةٌ النُّخَاعِ. زيادة حجم النخاع الشوكي الشاذة.
- myelemla (= myelocytosis)** كَثْرَةٌ النُّقُويَاتِ.
- myelencephalitis** اِلْتِهَابُ النُّخَاعِ والدُّمَاغِ. التهاب الدماغ والنخاع الشوكي.
- myelencephalon** الدُّمَاغُ البَصَلِيّ.

1. النخاع المستطيل (البصلة) 2. القسم الخلفي من الحويصلتين المتكونتين من تطور الدماغ المؤخر في الجنين.

**myelencephalospinal** دِمَاطِيّ بَصَلِيّ نُّخَاعِيّ. نسبة للدماغ البصلي والنخاع الشوكي.

**myeleterosis** تَنَكُّسُ النُّخَاعِ. تغير النخاع المرضي.

**myelin** نُخَاعِيْن؛ مِيَالِين. 1. مادة غشاء خلية شوان التي تلتف لتكون الغمد النخاعي الذي يحوي نسبة عالية من الشحميات بالنسبة للبروتين، ولذلك فهو يعمل كعازل كهربائي 2. مادة أحادية الامين أحادية الفسفوتيد توجد في الدماغ.

**myelinated** مِيَالِينِي؛ نُخَاعِيْنِيّ. ذو غمد نخاعي.

**myelination (= myelinization)** تَكْوُنُ النُّخَاعِيْن؛ تَكْوُنُ المِيَالِينِ.

**myelinic** نُخَاعِيْنِيّ؛ مِيَالِينِي. منسوب للنخاعين أو ذو طبيعة نخاعية.

**myelinization** تَشَكُّلُ المِيَالِينِ. عملية إضافة النخاعين أو اكتسابه.

**myelinoclasia (= myelinolysis)** تَحَلُّلُ المِيَالِينِ. زوال النخاعين أو تخريبه.

- **acute perivascular m. (= acute disseminated encephalomyelitis)** اِلْتِهَابُ الدُّمَاغِ والنُّخَاعِ المنتشر الحاد.

- **central pontine m. (= central pontine myelinolysis)** اِنْجِلَالُ المِيَالِينِ الجِسْرِيّ المَرْكَزِيّ.

- **postinfection perivenous m. (= postinfection encephalomyelopathy)** اِغْتِلَالُ دِمَاطِيّ نُخَاعِيّ تَالٍ للعَدْوَى.

**myelinogenesis (= myelinization)** تَكْوُنُ المِيَالِينِ؛ تَنَخُّع.

**myelinogenetic** مَكْوُنُ المِيَالِينِ؛ مُنَخَّع. مولد النخاعين أو مولد التنخع أو التثخيع.

**myellnogeny** تَكْوُنُ المِيَالِينِ العَصَبِيّ. تنخع الالياف العصبية أو تنامي النخاعين.

**myelinolysis** تحلُّل الميالين: إنْجَالُؤُ الخُاعِين. تخريب الخُاعِين أو زواله.

- **central pontine m.** تحلُّل الميالين الجِسْرِي المُرْكَزِي. نوع نادر من زوال نخاعين الجسر الكتلي يحصل لدى مدمني الكحول.

**myelinopathy** اِغْتِلَالُ مِياَلِينِي. تنكس المادة البيضاء للدماغ أو أي مرض يصيب الميالين (النخاعين).

**myelinosis** نَحْرُ مِياَلِينِي. نوع من النخر الشحمي يتكون فيه الميالين.

**myelinotoxic** سَامٌ لِلْمِياَلِين. مادة سامة مزيلة للنخاعين.

**myelinotoxicity** سُمِّيَّة مِياَلِينِيَّة؛ سَامٌ لِلْمِياَلِين. ما له صفة تسميم النخاعين.

**myelitis** اِلْتِهَابُ النُّخَاع. التهاب النخاع الشوكي وتختلف أعراضه حسب موقع الإصابة التي تشمل ألم الظهر وحس حزامي وفرط الحساسية والتنمل والخدر مع اضطرابات حركية والشلل وفرط الانعكاسية وشلل المصبرات والقرحة الناقبة وفي الأدوار المتقدمة التقلصات التشنجية للعضلات المشلولة.

- **acute m.** اِلْتِهَابُ النُّخَاعِ الحَاد. التهاب النخاع الشوكي الحاد.

- **apoplectiform m.** اِلْتِهَابُ النُّخَاعِ السَّكُوتِي الشكل. التهاب النخاع الذي يظهر فيه الشلل بصورة مفاجئة.

- **ascending m.** اِلْتِهَابُ النُّخَاعِ المُتَسَلِّق. التهاب النخاع الشوكي الذي يتسلق تدريجياً نحو الدماغ.

- **bulbar m.** اِلْتِهَابُ النُّخَاعِ المُسْتَطِيل. التهاب الذي يصيب النخاع المستطيل (البصلة).

- **cavitary m. (= syringomyelita)** اِلْتِهَابُ النُّخَاعِ التَّكْهُفِي.

- **central m.** اِلْتِهَابُ النُّخَاعِ المُرْكَزِي. التهاب يصيب المادة السنجابية للنخاع الشوكي بصورة خاصة.

- **chronic m.** اِلْتِهَابُ النُّخَاعِ المُزْمِن. التهاب النخاع الشوكي الذي يتطور بصورة تدريجية.

- **compression m.** اِلْتِهَابُ النُّخَاعِ اِلْتِصْفَاطِي.

اعتلال النخاع الشوكي الناتج عن انضغاطه بسبب آفة مثل الورم.

- **concussion m.** اِلْتِهَابُ النُّخَاعِ اِلْتِجَاجِي. اعتلال النخاع الشوكي بسبب ارتجاجه.

- **cornual m.** اِلْتِهَابُ النُّخَاعِ القَرْنِي. التهاب يصيب قرون المادة السنجابية للنخاع الشوكي.

- **descending m.** اِلْتِهَابُ النُّخَاعِ الهَابِط. التهاب النخاع الشوكي الذي ينزل متجها نحو ذنبه.

- **diffuse m.** اِلْتِهَابُ النُّخَاعِ المُتَشَتِّر. التهاب يصيب مناطق واسعة ومتفرقة من النخاع الشوكي.

- **disseminated m.** اِلْتِهَابُ النُّخَاعِ المُتَشَتِّر. التهاب يظهر فيه بؤر التهابية محددة في النخاع الشوكي.

- **focal m.** اِلْتِهَابُ النُّخَاعِ البُؤْرِي. اعتلال نخاعي يصيب منطقة صغيرة من النخاع الشوكي أو عدة مناطق صغيرة فيه.

- **foudroyant m. (= acute m.)** اِلْتِهَابُ النُّخَاعِ الحَاد. التهاب النخاع الحاد.

- **funicular m.** اِلْتِهَابُ النُّخَاعِ الحَبْلِي. اعتلال نخاعي يصيب المادة البيضاء للنخاع الشوكي وخاصة الحبل الظهرى ويحدث ذلك خصوصاً في فقر الدم الوبيل.

- **hemorrhagic m.** اِلْتِهَابُ النُّخَاعِ النَزْفِي. اعتلال نخاعي يترافق مع النزف فيه.

- **interstitial m. (= sclerosing myelopathy)** اِغْتِلَالُ نُّخَاعِي مُصَلَّب.

- **neuro-optic m. (= neuromyelitis optica)** اِلْتِهَابُ النُّخَاعِ والعَصَبِ البَصْرِي.

- **parenchymatous m.** اِلْتِهَابُ النُّخَاعِ المَتْنِي. اعتلال نخاعي يصيب بصورة خاصة مادة الالياف العصبية للنخاع الشوكي.

- **periependymal m.** اِلْتِهَابُ النُّخَاعِ حَوْلُ البَطْائِنِ العَصْبِيَّة. التهاب النخاع في المنطقة المحيطة بقناته المركزية.

- **sclerosing m.** اِلْتِهَابُ النُّخَاعِ المُصَلَّب. اعتلال نخاعي يتصف بتصلب النخاع الشوكي وفرط نمو الدبق.

- **systemic m.** اِلْتِهَابُ النُّخَاعِ الجِهَازِي. اعتلال نخاعي يصيب سبلاً معينة وأجهزة خاصة في النخاع الشوكي.

- traumatic m. التهاب النخاع الرضحي. اعتلال النخاع الشوكي الذي يتلو إصابته بالرضح.

- m. vaccinia التهاب النخاع التلقيحي. التهاب النخاع الذي يتلو التلقيح أحياناً.

myeloarchitecture معمارية السبل العيالينية. 1. ترتيب الألياف العصبية في قشري المخ والمخيخ. 2. ترتيب وتنظيم السبل العصبية في النخاع الشوكي وساق الدماغ.

myeloblast أرومة النقيوية. خلايا غير ناضجة توجد في نقي العظام ولا توجد في الدم في الحالة السوية وهي الخلية البدائية وسليفة الخلايا المحببة التي تتطور بمراحل إلى كرية الدم البيضاء.

myeloblastemia وجود الأرومات النقيوية بالدم.

myeloblastoma ورم أرومة النقيوية. ورم بؤري خبيث يشاهد في ابيضاض الدم النقوي الحاد ويتكون من أرومات نقوية فيها القليل من اللون الأخضر.

myeloblastomatosis ورم أرومة النقيوية. وجود العديد من أورام الأرومة النقيوية.

myeloblastosis كثرة الأرومات النقيوية بالدم. كثرة وجود الأرومات النقيوية بالدم.

myelocèle قيلة نخاعية. انفتاق مادة النخاع الشوكي خلال عيب في القناة الفقرية العظمية.

myeloclast ناقضة الميالين. خلية تشطر الأغماد الميالينية.

myelocone شحم مياليني. مادة شحمية في الدماغ.

myelocyst كيسة ميالينية. كيسة حميدة تتولد من أقتية نخاعية بدائية.

myelocystomeningocele (= myelomeningocele) قيلة ميالينية سحائية.

myelocyte النقيوية. 2. خلية طليعية في سلسلة تطور الخلايا المحببة يبدأ فيها تمايز تكوين الحبيبات. 2. أية خلية من خلايا المادة السنجابية للجهاز العصبي.

myelocytomia كثرة النقيويات بالدم. وجود الخلايا النقيوية بالدم.

myelocytoma ورم النقيويات. 1. ابيضاض الدم النقوي المزمن. 2. ورم نقوي.

myelocytomatosis ورم النقيويات. مرض يصيب الطيور يتصف بوجود عدة أورام نقوية.

myelocytosis (= myelosis) كثرة النقيويات بالدم.

myelodysplasia خلل التنسج النخاعي. سوء تنسج قسم من النخاع الشوكي خاصة من قسمه السفلي.

myeloencephalitis التهاب الدماغ والنخاع الميوزيني؛ التهاب الدماغ والنخاع. التهاب يصيب الدماغ والنخاع الشوكي.

- eosinophilic m. التهاب الدماغ والنخاع الحمضي. معقد اعراض عصبية يتولد عن الإصابة بالديدان المسودة الفمويات الفكية والذي يتصف بالم جذور الشديدي يتلوه شلل الاطراف وفقدان الحواس المفاجيء مع كثرة الحمضات بالدم واصفرار السائل النخاعي الشوكي.

- epidemic m. (= epidemic poliomyelitis) التهاب سنجابية الدماغ الوبائي.

myelofugal نابذ النخاع. مبتعد عن النخاع الشوكي.

myelogenesis 1. تنامي الجهاز العصبي 2. تكون الميالين. 1. تنامي وتطور الجهاز العصبي وخاصة الدماغ والنخاع الشوكي 2. ترسب الميالين حول المحوار.

myelogeny (= myelinogeny) تناضج الميالين. نضوج الأغماد النخاعية حول الألياف العصبية عند تنامي الجهاز العصبي المركزي وتطوره.

myelogram صورة النخاع. الصورة الشعاعية للنخاع الشوكي.

myelography تصوير النخاع. تصوير النخاع الشوكي بعد حقن مادة مبيائة في الحيز تحت العنكبوتية.

- oxygen m. التَصْوِيرُ الأوكسِجِنِي لِلنُّخَاع. تصوير النخاع باستعمال الأوكسجين كوسط مباين.
- myeloid** 1. نُخَاعِي 2. نَقْيَانِي. 1. منسوب إلى النخاع الشوكي 2. منسوب إلى النقي أو مشتق منه أو شبيه به.
- myelolysis** إِحْلَالُ النُّخَاع.
- myeloma** وَرْمٌ نَقْوِي. ورم نقوي مكون من خلايا مستمدة من نقي العظام.
- myelomalacia** تَلْيُنُ النُّخَاع. تلين النخاع الشوكي المميت.
- myelomenia** حَيْضٌ نُخَاعِي. نزف حيضي مع انتباز بطاني رحمي في القناة الشوكية.
- myelomeningitis** إِتِهَابُ النُّخَاعِ وَالسَّحَائِي. التهاب النخاع الشوكي وسحاياه.
- myelomeningocele** قَيْلَةٌ نُخَاعِيَّةٌ سَحَائِيَّةٌ. انفتاق النخاع الشوكي وسحاياه خلال عيب في القناة الفقرية العظمية.
- myelomere** قُسَيْمٌ نُخَاعِي. قسيم من أقسام الدماغ أو النخاع الشوكي المتتاميين.
- myeloneuritis** إِتِهَابُ النُّخَاعِ وَالْأَعْصَابِ. التهاب النخاع الشوكي والأعصاب المحيطة.
- myelo-optic neuropathy** إِغْتِلَالُ النُّخَاعِ وَالْعَصَبِ البَصْرِيِّ. اضطراب يصيب النخاع الشوكي والعصب البصري.
- myelopathy** إِغْتِلَالُ نُخَاعِي. 1. مصطلح عام يدل على اضطرابات وظيفية مع تغيرات مرضية أو بدونها تصيب النخاع الشوكي ويستعمل للدلالة على آفات غير معينة 2. تغيرات مرضية في نقي العظام.
- apoplectiform m. إِغْتِلَالُ نُخَاعِي سَكْتِي الشَّكْلِ. اعتلال يتصف بالشلل الذي يظهر بصورة مفاجئة.
- ascending m. إِغْتِلَالُ نُخَاعِي مُتَسَلِّقٌ. اعتلال نخاعي يتقدم نحو جهة الدماغ.
- compression m. إِغْتِلَالُ نُخَاعِي إِضْغَاطِي. اعتلال نخاعي يتولد عن انضغاط النخاع الشوكي بورم مثلاً.
- concussion m. إِغْتِلَالُ نُخَاعِي إِوْتَجَاجِي. اعتلال نخاعي يتولد عن ارتجاج النخاع الشوكي.
- descending m. إِغْتِلَالُ نُخَاعِي نَازِل. اعتلال نخاعي يتقدم نحو ذنب النخاع الشوكي.
- focal m. إِغْتِلَالُ نُخَاعِي بُؤْرِي. اعتلال نخاعي يصيب منطقة صغيرة أو عدة مناطق صغيرة في النخاع الشوكي.
- funicular m. إِغْتِلَالُ نُخَاعِي حَبْلِي. اعتلال نخاعي يصيب المادة البيضاء للنخاع الشوكي وخصوصاً الحبل الظهري وهو صفة مميزة لفقر الدم الوبيل.
- hemorrhagic m. إِغْتِلَالُ نُخَاعِي نَزْفِي. اعتلال نخاعي يترافق مع النزف.
- interstitial (= sclerosing m.) اعتلال نخاعي خلالي؛ إِغْتِلَالُ نُخَاعِي مُصَلَّبٌ.
- parenchymatous m. إِغْتِلَالُ نُخَاعِي مَتَبِّي. اعتلال نخاعي يصيب المادة العصبية الأساسية للنخاع الشوكي.
- sclerosing m. إِغْتِلَالُ نُخَاعِي مُصَلَّبٌ. اعتلال نخاعي يتصف بتصلب النخاع الشوكي وفرط نمو الدبق فيه.
- spondylotic cervical m. إِغْتِلَالُ نُخَاعِي فَقَارِي رَقَبِي. اعتلال نخاعي ثانوي يتولد عن إصابة القناة الشوكية الصغيرة خلقياً بالفقرار الرقبي.
- systemic m. إِغْتِلَالُ نُخَاعِي جَهَازِي. اعتلال نخاعي يصيب سبلاً عصبية معينة في النخاع الشوكي أو احد أجهزته.
- transverse m. إِغْتِلَالُ نُخَاعِي مُسْتَعْرِضٌ. اعتلال نخاعي يمتد عرضياً في النخاع الشوكي.
- traumatic m. إِغْتِلَالُ نُخَاعِي رَضَحِي. اعتلال نخاعي يتلو إصابة النخاع الشوكي بإصابة رضحية.
- myelopetal** مُتَجِّهٌ لِلنُّخَاعِ؛ إِنْتِحَاءٌ نُخَاعِي. متجه أو متحرك نحو النخاع الشوكي.
- myelophage** بَلْعَمٌ نُخَاعِي؛ غَائِيَّةٌ مِيَالِيْمِيَّةٌ. بلعم يهضم أو يحطم الميالين.
- myelophthisis** سَحَافُ النُّخَاعِ. ضمور النخاع الشوكي.
- myeloplegia** شَلْلٌ نُخَاعِي. شلل بسبب مرض النخاع الشوكي.
- myelopore** مَسَمٌ نُخَاعِي. قناة أو فتحة في النخاع الشوكي.

- myeloradiculitis** التهاب النخاع والجذور. التهاب النخاع الشوكي والجذور الشوكية الخلفية.
- myeloradiculodysplasia** خلل تنسج النخاع والجذور. عيب خلقي تنموي شاذ في النخاع الشوكي والجذور.
- myeloradiculopathy** إعتلال النخاع والجذور. مرض النخاع الشوكي وجذور الاعصاب الشوكية.
- myelorrhagia (= hematomyelia)** تدمي النخاع. النزاع.
- myeloschisis** انشقاق النخاع. عيب تنموي يتصف بفلح النخاع الشوكي بسبب فشل الصفيحة العصبية في تكوين أنبوب كامل أو بسبب انفجار هذا الأنبوب العصبي بعد تكوينه.
- myeloscintogram** مخطاط ومضائني نخاعي. تخطيط الجزيئات التي يعدها العداد الومضاني بعد زرق محلول يحوي نظيراً مشعاً في الحيز تحت العنكبوتية.
- myelosclerosis** تصلب النخاع. تصلب النخاع الشوكي.
- myelosis** كثرة النقويات بالدم.
- myelospasr.** تشنج نخاعي. تشنج ينتج عن مرض النخاع الشوكي.
- myelospongium** الإسفنج النخاعي. الشبكة التي يتطور منها النسيج الدبقي والموجودة في الأنبوب العصبي والمكونة من الأرومات الاسفنجية وتواءها المتفرعة.
- myelosophilis** الزهري النخاعي؛ الإفرنجي النخاعي. داء الزهري النخاعي.
- myelotomy** بضع النخاع. عملية قطع بعض السبل العصبية للنخاع الشوكي.
- commissural m.** بضع الصوار النخاعي. بضع النخاع طولياً لقطع الألياف العصبية الحسية العابرة وتوليد تسكين موضعي.
- myesthesia** الجس العَصَلِي. الحس الذي يتولد عن التنبيه العضلي.
- myitis (= myositis)** التهاب العضل. التهاب إحدى العضلات.
- myoarchitectonic** معماري عَصَلِي. متعلق بالمعمارية العضلية.
- myoasthenia (= amyosthenia)** وهن عَصَلِي.
- myoatrophy (= myatrophy)** ضمور عَصَلِي.
- myoblast** أرومة العَصَلِيَّة. خلية جنينية تتطور لتكون الليف العضلي.
- myoblastoma** ورم أرومة العَصَلِيَّة. آفة حميدة محددة شبيهة بالورم تتولد في الأنسجة الرخوة للعضلة.
- myoblastomyoma (= myeloblastoma)** ورم أرومة العَصَلِيَّة.
- myobradia** بطء الاستجابة العَصَلِيَّة. استجابة العضلة للمنبهات بطء شديد.
- myocardiac (= myocardial)** عَصَلِي قَلْبِي. متعلق بالنسيج العضلي للقلب.
- myocardiogram** مخطاط عَصَلَة القلب. مخطط لحركات عضلة القلب.
- myocardiograph** مخطاط عَصَلَة القلب. جهاز يستعمل لتخطيط حركات عضلة القلب.
- myocardiolysis** إنحلال عَصَلَة القلب. نخر موضعي للألياف العضلية للقلب ينتج عن انسداد أحد شرايينها فيؤدي ذلك إلى تعويضها بنسيج ندبي كما يؤدي أيضاً إلى احتشاء كبير خصوصاً عندما يضاعفه الخثار.
- myocardiopathy** إعتلال عَصَلِي قَلْبِي. أي مرض لا التهابي يصيب عضلة القلب.
- alcoholic** إعتلال عَصَلِي قَلْبِي كحولِي. اعتلال عضلة القلب بسبب تعاطي الكحول المزمن وبكميات كبيرة ويتصف بتضخم القلب وتغيرات تنكسية عضلية قلبية تشاهد عند فحصها خاصة بالمجهر الإلكتروني.
- myocardiorrhaphy** رفو عَصَلَة القلب. رفو جروح عضلة القلب.
- myocarditis** التهاب عَصَلَة القلب. التهاب الجدار العضلي للقلب.
- myocele** قنبلة عَصَلِيَّة. انفتاق العضلة خلال غلاتها المنشقة.

- myocelialgia** ألم عَضَلِ البَطْنِ. ألم في عضلات البطن.
- myocelitis** التهاب عَضَلِ البَطْنِ. التهاب في عضلات البطن.
- myocellulitis** التهابُ العَضَلِ والهَلَلِ. التهاب العضلات المترافق مع التهاب الهلل.
- myoceptor (= end plate)** مُسْتَقْبَلَةٌ عَضَلِيَّةٌ؛ لَوْحٌ انْتِهَائِيٌّ؛ صفيحة انتهائية.
- myocerosis** تَنَكُّسٌ عَضَلِيٌّ شَمْعِيٌّ. تنكس شمعي يصيب العضل.
- myochorditis** التهابُ عَضَلَاتِ الحَبَالِ. التهاب عضلات الحبال الصوتية.
- myoclonia** رَمَعٌ عَضَلِيٌّ. اضطراب يتصف بتقلصات عضلية ارتجاجية في جزء من عضلة أو في عضلة كاملة أو في مجموعة عضلات في منطقة محددة من الجسم أو في مناطق متعددة منه تحدث متزامنة أو غير متزامنة.
- m. epileptica (= myoclonus epilepsy) صَرْعٌ رَمْعِيٌّ عَضَلِيٌّ.
- m. fibrillaris multiplex (= myokymia) تَمَوُّجٌ عَضَلِيٌّ.
- fibrillary m. رَجْفَانٌ عَضَلِيٌّ. نفضان الليفيات العضلية أو رجفانها.
- pseudoglottic m. (= hiccup) فَوَاقٌ.
- myoclonus (= myoclonia)** رَمَعٌ عَضَلِيٌّ.
- m. multiplex (= paramyoclonus multiplex) رَمَعٌ عَضَلِيٌّ مُتَعَدِّدٌ.
- palatal m. رَمَعٌ عَضَلِيٌّ حَنَكِيٌّ. حالة تنصف بحركة نظمية ارتجاجية لإحدى جهتي الحنك أو جهتيه للأعلى والأسفل وعادة ما ترافقها حركات رمعية متزامنة في عضلات نفس الجهة من الوجه واللسان والبلعوم والحجاب الحاجز.
- myocrismus** صَوْتُ العَضَلَةِ. الصوت الذي يسمع عند التسمع للعضلة المتقلصة.
- myocyte** خَلِيَّةٌ عَضَلِيَّةٌ. خلية النسيج العضلي.
- myocytolysis** انْحِلَالُ الخَلَايَا العَضَلِيَّةِ. تلاشي الألياف العضلية.
- myocytoma** وَرْمٌ الخَلَايَا العَضَلِيَّةِ. ورم يتكون من الخلايا العضلية.
- myodegeneration** تَنَكُّسٌ عَضَلِيٌّ. تنكس العضلة.
- myodemia** تَنَكُّسٌ شَحْمِيٌّ عَضَلِيٌّ. تنكس شحمي في العضلة.
- myodiastasis** انْفِصَالُ العَضَلَةِ. انفصال إحدى العضلات.
- myodynamics** ديناميكا العَضَلَاتِ. فيزيولوجيا الفعاليات العضلية.
- myodynamometer** مَقْيَاسٌ قُوَّةِ العَضَلَاتِ. آلة لقياس قوة العضلات وشدة تقلصها.
- myodynia (= myalgia)** وَجَعٌ عَضَلِيٌّ. وجع في إحدى العضلات أو في مجموعة منها.
- myodystonia (= myodystony)** خَلَلٌ التَوَثُّرِ العَضَلِيِّ. اضطراب توتر العضلة.
- myodystrophia (= myotonia atrophica)** حَثَلٌ عَضَلِيٌّ.
- m. fetalis (= amyoplasia congenita) حَثَلٌ عَضَلِيٌّ جَنِينِيٌّ.
- myodystrophy (= myodystrophia)** حَثَلٌ عَضَلِيٌّ.
- myoedema** وَدَمَةٌ عَضَلِيَّةٌ. وذمة العضلة.
- myofascitis** التهابُ العَضَلَةِ واللِّفَافَةِ. التهاب العضلة ولفافتها.
- myofibril** لَبِيْفَةٌ عَضَلِيَّةٌ. أحد الخيوط الرقيقة الموجودة في الليف العضلي والتي تسير بموازاة طول الليف وتتكون من العديد من الخيوط العضلية.
- myofibroblast** أرومة الليفة العَضَلِيَّةِ. ليفة عضلية لا نمطية لها صفات تشبه خلية العضلات الملساء فلها نواة غير منتظمة الشكل وكمية كبيرة من شبكة الهيولي الباطنة ومجموعة كثيفة من الخيوط العضلية.
- myofibroma** وَرْمٌ ليفي عَضَلِيٌّ. ورم يحوي عناصر عضلية وليفية.
- myofibrosis** تَلْيِيفٌ عَضَلِيٌّ. تعويض النسيج العضلي بنسيج ليفي.



- تموجية. حثل العضلة مع شللها.  
**myoid** عَضَلَاتِي؛ شَبِيهَةُ العَضَل. مادة شبيهة بالعضل.
- myoidema (= myoedema)** وَدَمَةٌ عَضَلِيَّة.
- myoidism** العَضَلِيَّة. تقلص عضلي ذاتي.
- myoischemia** إِفْقَارٌ عَضَلِي. نقص تجهيز الدم إلى منطقة محددة من العضلة.
- myokerosis (= myocerosis)** تَنَكُّسٌ شَمْعِيٌّ عَضَلِي. تنكس العضلة الشمعي.
- myokinesimeter** مَقْيَاسُ التَّقَلُّصِ العَضَلِي. آلة تقيس شدة التقلص العضلي المولد عن تنبيهها كهربائياً.
- myokinesis** تَحْرُكٌ عَضَلِي. حركة العضلات وخصوصاً حركة الألياف عند تقلصها.
- myokymia** تَمُوجٌ عَضَلِي. حالة حميدة تتصف بتقلصات ذاتية كزازية قصيرة في وحدات حركية منفصلة في مجموعة من الألياف العضلية وعادة ما تنتقل المجموعات المتجاورة بصورة تناوبية.
- myolemma (= sarcolemma)** غَمَدَةُ اللِّيفِ العَضَلِي.
- myolin** مِيُولِين. مادة اللييفات العضلية.
- myolipoma** وَرْمٌ عَضَلِي شَحْمِي. ورم عضلي يحوي عناصر شحمية.
- myologia** مَبْحَثُ العَضَل. مبحث تسمية العضلات والأجربة والأغمدات الزليلية.
- myology** عِلْمُ العَضَل. العلم الذي يدرس العضلات ووظائفها وكل ما يتعلق بها.
- myolysis** إِنْجِلَالُ العَضَل. تلاشي النسيج العضلي أو تنكسه.
- myoma** وَرْمٌ عَضَلِي. ورم يتكون من عناصر عضلية.
- ball m.** ورم عضلي كُرْوِي. ورم عضلي كروي الشكل.
- m. levicellularis (= leiomyoma)** ورم عضلي أَمْلَس.
- m. prevlum (= leiomyoma uteri)** ورم عضلي أَمْلَس رَجْمِي.
- m. cordis** تَلْيِفٌ عَضَلِي قَلْبِي. تليف عضلة القلب.
- myofibrositis (= perimyositis)** اِلْتِهَابُ غَمَدِ العَضَل.
- myofilament** خَيْطٌ عَضَلِي. بنية دون المجهرية خيطية الشكل توجد بحزم في اللييفة العضلية في العضلات المخططة والنوع السميك منها مكون من الميوزين والرفيق مكون من الأكتين وهما مسؤولان عن الخواص التقلصية للعضلات.
- myogelosis** تَقَسُّعٌ عَضَلِي. منطقة صلبة محدودة في إحدى العضلات خصوصاً في العضلة الأولى.
- myogenesis** تَوَلَّدٌ عَضَلِي. تولد العضل وتكونه في المراحل الجنينية.
- myoglia** دَبَقٌ عَضَلِي. مادة خيطية تولدها الخلايا العضلية توجد في المراحل الجنينية الأولى فقط.
- myoglobin** مِيُوغْلُوْبِين. المادة الصباغية الناقلة للأكسجين في العضل وهي بروتين مرتبط شبيه بالوحدات الثانوية من الهيموغلوبين وتقوم بنقل الأكسجين من الدم إلى العضلات.
- myoglobulin** مِيُوغْلُوْبَلِين. غلوبلين يوجد في مصل العضلات.
- myogram** مِحْطَطُ العَضَل. مخطط يحصل عليه بالتخطيط العضلي.
- myograph** مِحْطَاطُ العَضَل. جهاز يسجل تأثيرات التقلصات العضلية.
- myography** تَخْطِيطُ العَضَل. 1. تسجيل التقلصات العضلية 2. وصف مفصل للعضلات 3. تصوير شعاعي للعضلات بعد حقن مادة معتمة فيها.
- myohematin** هِيَمَاتِينٌ عَضَلِي. سيتوكروم يوجد في العضلات يساعد في عملية الأكسدة فيها.
- myohemoglobin (= myoglobin)** مِيُوغْلُوْبِين.
- myohypertrophia** ضَخَامَةٌ عَضَلِيَّة. ضخامة العضلات.
- m. kymoparalytica** ضَخَامَةٌ عَضَلِيَّة شَلَلِيَّة.

- m. sarcomatodes (= myosarcoma)  
ورم ساركومي عَضَلِيّ أَمْلَس.

- m. striocellulare (= rhabdomyoma) ورم  
عضلي مَحَطَّط الخَلايا.

- m. telangiectodes ورم عضلي متوسِّع الأوعية؛  
ورم عضلي أَمْلَس وَعَائِي. ورم يتكون من لفات من  
الأوعية الدموية تحيط بها شبكات من الألياف العضلية.

myomagenesis تكوُّن الورم العضلي.  
تكون الورم العضلي أو تسببه.

myomalacia تَلَيُّنُ العَضَل. تلين العضل  
المرضي.

myomatosis وُزَامٌ عَضَلِيّ. وجود عدة أورام  
عضلية.

myomectomy 1. استئصال الورم العضلي  
2. قَطْعُ العَضَل. 1. استئصال الورم العضلي  
جراحياً 2. قطع جزء من العضلة.

myomelanosis كثرة الميلانين العَضَلِيّ.  
ملان أو انصبغ أسود في جزء من النسيج  
العضلي.

myomere قُسَيْمٌ عَضَلِيّ. لوحة عضلية  
أو جسيم جنيني يتطور ليولد عضلة إرادية.

myometer مِقْيَاسٌ عَضَلِيّ. مقياس يقيس  
التقلص العضلي.

myometritis إِتِهَابُ عَضَلِ الرَّحِم. التهاب  
المادة العضلية للرحم.

myometrium عَضَلُ الرَّحِم. الجدار العضلي  
الأملس للرحم الذي يكون معظم كتلته.

myomotomy بَضْعُ الورم العضلي.

myonecrosis نَحْرٌ عَضَلِيّ. نخر أو موت  
الياف عضلية.

- clostridial m. (= gas gangrene) ورم  
عضلي بالمطثيات؛ مَوَاتٌ غَازِيّ.

myoneural عَضَلِيّ عَصَبِيّ. نسبة للعضل  
والعصب ويطلق على النهاية العصبية في العضلة.

myoneuralgia (= muscular  
neuralgia) أَلَمٌ عَصَبِيٌّ عَضَلِيّ.

myoneurasthenia وَهْنٌ عَضَلِيّ. الوهن  
العضلي الذي يرافقه الوهن العصبي.

myoneure عَصَبُونٌ عَضَلِيّ. عصبون يغذي إحدى  
العضلات.

myonosus (= myopathy) إِعْتِلَالٌ عَضَلِيّ.  
تَسْمِيَةُ العَضَلَات. التسمية  
التشريحية للعضلات.

myopachynsis ضَخَامَةٌ عَضَلِيَّة. ضخامة  
إحدى العضلات.

myopalmus (= muscle twitching)  
نَفْضَانٌ عَضَلِيّ. تقلص عضلي مفرد أو متكرر  
قصير الأمد.

myoparalysis شَلْلٌ عَضَلِيّ. شلل العضلة  
أو العضلات.

myoparesis خَزَلٌ عَضَلِيّ. ضعف العضلات.

myopathia (= myopathy) إِعْتِلَالٌ عَضَلِيّ.

- m. cordis (= myocardosis) إِعْتِلَالٌ عَضَلِيّ  
قَلْبِيّ. اعتلال عضلة القلب اللالتهابي الذي قد ينتج  
عن ارتفاع ضغط الدم أو تصلب الشريان التاجي أو  
فرط الدرقية.

- m. infraspinata إِعْتِلَالٌ عَضَلِيّ تَحْتَ الشُّوكِيّ.  
حالة تنصف بتولد ألم مفاجئ في المنكب مع إيلام في  
العضلة تحت الشوكية.

myopathy إِعْتِلَالٌ عَضَلِيّ. أي مرض  
يصيب العضل.

- alcoholic m. إِعْتِلَالٌ عَضَلِيّ كُحُولِيّ. اعتلال  
عضلي يصيب المدمنين على الكحول يتصف ببيلة  
الميوغلوبين وضعف الأطراف الداني.

- centronuclear m. (= myotubular m.)  
إِعْتِلَالٌ عَضَلِيّ نَوَوِيٌّ مَرْكَزِيّ.

- distal m. إِعْتِلَالٌ عَضَلِيّ قَاصِص. اعتلال عضلي  
يبدأ في العضلات القاصية للأطراف خصوصاً في  
العضلات الصغيرة لليدين والقدمين.

- granulomatous m. إِعْتِلَالٌ عَضَلِيّ وَرَمِي  
حَبِيْبِيّ. اعتلال عضلي التهابي دون الحاد يتصف  
بتجمعات خلوية التهابية تشبه الأورام الحبيبية  
المتعددة وفي الغالب مع خلايا عملاقة.

- **metabolic m.** اعتلال عضلي ينتج عن خلل استقلابي في العضلات.
- **myotubular m.** اعتلال عضلي يتصف بوجود ألياف عضلية تشبه الألياف الجينية البدائية التي تحوي نوى مركزية التوضع محاطة بهالة تبدو خالية وتكسبها منظرًا أنبوبياً.
- **nemaline m.** اعتلال عضلي خيطي. شذوذ لييفي. عضلي خلقي يتصف بوجود جسيمات خيطية أو عصوية الشكل منتشرة خلال الألياف العضلية ويؤدي إلى الوهن العضلي وضعف العضلات الدائية.
- **nutritional m.** اعتلال عضلي تغذوي. اعتلال عضلي لا التهابي في العضلات الهيكلية والقلبية بسبب نقص مادة السيلينيوم والفيتامين E في الطعام ويحدث غالباً في الحيوانات.
- **ocular m. (= progressive ocular ophthalmoplegia)** شلل عيني متروك. اعتلال عضلي متروك يبدأ في العضلات الشظوية والظنبوبية الأمامية في الأطراف السفلية ثم في العضلة المنشارية والعضلات الأخرى المحيطة بالكشف.
- **senile m.** اعتلال عضلي شيخوخي. ضعف متروك في عضلات الساق يحدث في الشيخوخة وينتج عن عوامل متعددة.
- myophage** بلعم العضل؛ خلية غائبة عضلية. بلعمية تخرب مادة العضلة التقلصية.
- myophagism** بلعمة عضلية؛ ضمور عضلي. ضمور النسيج العضلي.
- myophone** مسماع عضلي. آلة تستعمل لتسمع أصوات التقلص العضلي.
- myoplasm** الهئولي العضلية. الجزء القلوص من الخلية العضلية أو اللييف العضلي.
- myoplasty** رأب عضلي. جراحة رأبية للعضلة.
- myoplegia** شلل عضلي. شلل إحدى العضلات أو أكثر.
- **familial m. (= periodic paralysis)** شلل عضلي عائلي. شلل دوري.

- myoreceptor** مُسْتَقْبِلَةٌ عَضَلِيَّة. مستقبلية حسية عميقة توجد في العضلة الهيكلية.
- myorrhaphy** رَفْوُ العَضَل. درز العضلة المقطوعة.
- myorrhexis** تَمَرُّقُ العَضَل. تمزق العضلة وتشققها.
- myosalgia (= myalgia)** أَلَمُ عَضَلِي.
- myosarcoma** ساركومة عضلية. ورم خبيث يتولد من الخلايا العضلية.
- myoschwannoma (= schwannoma)** ورم عضلي شفاني.
- myosclerosis** تَصَلُّبُ عَضَلِي. تصلب النسيج العضلي.
- myoscope** مِظَنَّاظٌ عَضَلِي. آلة لتنظير التقلص العضلي.
- myoseism** تَقَلُّصُ عَضَلِيٍّ نَفْضِي. تقلصات عضلية نفضية غير منتظمة.
- myosin** ميوزين. غلوبين، وهو أكثر البروتينات وجوداً في العضل ومسؤول بالاشتراك مع الأكتين عن تقلص العضلات وارتخائها.
- myosis (= miosis)** تَقْبِضُ الحَدَقَة.
- myositis** اِلْتِهَابُ العَضَل. التهاب العضلات الإرادية.
- **acute disseminated m. (= primary multiple m.)** اِلْتِهَابُ العَضَلِ الحاد المنتشر؛ اِلْتِهَابُ العَضَلِ اِلْتِدَائِي المَتَعَدِّد.
- **acute progressive m.** اِلْتِهَابُ العَضَلِ المُتَرَقِّي. مرض نادر يصيب التهابه تدريجياً كل الجهاز العضلي وينتهي بالموت بالاختناق والتهاب الرئة.
- **m. fibrosa** اِلْتِهَابُ العَضَلِ التَلْيُفِي. التهاب عضلي يؤدي إلى تليف داخل العضل.
- **m. a frigore** اِلْتِهَابُ العَضَلِ التَبْرِيدِي. التهاب عضلي روماتزمي يتولد عن التعرض للبرد أو للانجماد.
- **infectious m. (= interstitial m.)** اِلْتِهَابُ العَضَلِ العَدَوَاتِي.
- **interstitial m.** اِلْتِهَابُ العَضَلِ الخِلَالِي. التهاب النسيج الرابط والحاجزي في العضل.

- **multiple m. (= polymyositis)** **التَّهَابُ**  
العَضَلَاتِ الْمُتَعَدِّدِ.
- **m. ossificans** **التَّهَابُ العَضَلِ المُعْظَمِ.** التهاب عضلي يتصف بترسب عظمي أو بتعظيم العضل.
- **m. ossificans circumscripta** **التَّهَابُ**  
العَضَلِ المُعْظَمِ المُتَحَدِّدِ. التهاب عضلي يتصف بتوليد ورم عظمي مثل عظم الفرسان الذي يتولد في العضلات مقربة الفخذ.
- **m. ossificans progressiva** **التَّهَابُ العَضَلِ**  
المُعْظَمِ المُتَرْقِي. مرض مترقي يبدأ في أوائل العمر تتحول عنده العضلات تدريجياً إلى نسيج عظمي مع تقدم العمر.
- **m. ossificans traumatica** **التَّهَابُ العَضَلِ**  
المُعْظَمِ الرَّضْجِي. التهاب عضلي تعظمي ينتج عن رضح العضلة.
- **parenchymatous m.** **التَّهَابُ العَضَلِ المُتَنِي.**  
التهاب عضلي يصيب النسيج الاساسي للعضل.
- **primary multiple m.** **التَّهَابُ العَضَلِ الإِبْتِدَائِي**  
المُتَعَدِّدِ. مرض حمي حاد يتصف بالتهاب الجلد والعضلات والتهابها في مختلف أنحاء الجسم.
- **progressive ossifying m. (= m. ossificans progressiva)** **التَّهَابُ العَضَلِ**  
المُعْظَمِ المُتَرْقِي.
- **m. purulenta** **التَّهَابُ العَضَلِ القَيْحِي.** التهاب العضل بسبب تجرثم الدم وبترافق مع التقيح والموات.
- **rheumatoid m. (= fibrositis)** **التَّهَابُ العَضَلِ**  
الرُّوماتويدي. التهاب ليفي.
- **m. serosa** **التَّهَابُ العَضَلِ المَصْلِي.**
- **trichinous m.** **التَّهَابُ العَضَلِ بالشَّعْرِيَّاتِ.**  
التهاب العضل المولد عن وجود الشعيرينات في العضلات.
- myospasia (= paramyoclonus)** **رَمَعٌ**  
عَضَلِي مُتَعَدِّدٌ. رمع عضلي يصيب عدة عضلات.
- myospasm** **تَشْنُجٌ عَضَلِي.** تشنج العضلة.
- myospasmia** **شَنْجٌ عَضَلِي.** مرض يتصف بتشنج عضلي لا يمكن التحكم فيه.
- myosthenometer (= dynamometer)**  
مِقْيَاسُ قُوَّةِ العَضَلِ. جهاز يقيس قوة المجموعات العضلية.

- myostroma** **سَدَى العَضَلِ.** النسيج الهيكلي للعضل.
- mysuture (= myorrhaphy)** **رَفْوُ العَضَلِ.**
- mysynizesis** **التِّصَاقُ العَضَلِ.** التصاق العضلات.
- myotactic** **حِسِّي عَضَلِي عَمِيقٌ.** منسوب للحمس العضلي العميق.
- myotasis** **تَمَدُّدُ العَضَلِ.** تمدد أو تمديد العضل.
- myotatic** **مَمَدُّ العَضَلِ.** ما يمدد العضل أو ما يقوم بتمديده.
- myotenontoplasty (= tenomyoplasty)**  
رَأْبُ عَضَلِيٍّ وَتَرِي.
- myotenositis** **التَّهَابُ عَضَلِيٍّ وَتَرِي.**  
التهاب العضل الوتر.
- myototomy** **بَضْعُ وتر العضلة؛ قَطْعُ وَتَرِ**  
العَضَلِ. قطع وتر إحدى العضلات وبضعه.
- myothermic** **حَرَارِيٌّ عَضَلِيٌّ.** منسوب إلى التغيير الحراري للعضلة أثناء فعاليتها.
- myotic (= miotic)** **مُقَبِّضُ الحَدَقَةِ.**
- myotility (= muscular contractility)**  
قَلْوَصِيَّةُ العَضَلِ.
- myotome** 1. مَبْضَعُ العَضَلِ 2. بَضْعَةٌ عَضَلِيَّةٌ.  
1. آلة لقطع العضلات 2. الصفيحة العضلية الجنينية التي تتطور إلى عضلة إرادية 3. مجموعة من العضلات تغذيها أعصاب شوكية من قسيمة شوكية واحدة.
- myotomy** **قَطْعُ العَضَلِ.** قطع العضل أو تشريحه.
- myotone (= myotonus)** **تَوْتَرٌ عَضَلِيٌّ.**
- myotonia** **تَأْتَرُ العَضَلِ؛** تشنج العضل التوتري. فرط هيجوية العضل وقلوصيته مع نقصان قدرته على الارتخاء مما يؤدي إلى تشنج العضلة التوتري.
- **m. acquisita** **تَأْتَرُ العَضَلِ المُكْتَسَبِ.** تأثر العضل الذي يتولد عن الرضخ أو نتيجة إصابته بمرض ما.
- **m. atrophica (= myotonic dystrophy)**  
تَأْتَرُ العَضَلِ الضُّمُورِي.

- **m. congenita** تَأْتُرُ الْعَضَلُ الْخَلْقِيَّ. تَأْتُرُ عضلي خلقي ويمكن أن يكون وراثياً أيضاً يتصف بتشنج العضل التوتري مع صمل بعض العضلات عند محاولة تحريكها بعد فترة من استراحتها أو عند تنبيهها ألياً ويزول الصمل عند استمرار تحريك العضلة.
- **m. dystrophica (= myotonic dystrophy)** تَأْتُرُ الْعَضَلُ الضَّمُورِيَّ.
- **m. hereditaria (= m. congenita)** تَأْتُرُ الْعَضَلُ الْوَرِاثِيَّ.
- **m. neonatorum (= tetanism)** تَأْتُرُ الْعَضَلُ الْوَالِدِيَّ: تَكَرَّرُ: حَالَةٌ تَكَرُّرِيَّةٌ.
- **percussion m.** تَأْتُرُ عَضَلِيَّ قَرْعِيَّ. توتر العضلات عند قرعها.
- myotonic** تَأْتُرِيَّ عَضَلِيَّ. منسوب للتأثر العضلي أو مصاب به.
- myotonoid** شَبِيهِ التَأْتُرِ الْعَضَلِيَّ. استجابات عضلية تتصف ببطء التقلص والارتخاء.
- myotonometer** مَقْيَاسُ التَوَثُّرِ الْعَضَلِيَّ. آلة لقياس التوتر العضلي.
- myotonus** تَشْنُجٌ عَضَلِيٌّ تَوَثُّرِيٌّ. تشنج توترى لإحدى العضلات أو لمجموعة من العضلات.
- myotrophic** 1. مُنَمِّي الْعَضَلِ 2. تَغْدِيٌّ عَضَلِيٌّ. 1. ما ينمي العضل ويزيد من وزنه 2. نسبة إلى تغذية العضل.
- myotrophy** تَغْدِيُّ الْعَضَلِ. تغذي العضل وتنميه.
- myotropic** مُوجِّهٌ عَضَلِيٌّ. ذو توجيه للعضلات.
- myotubule** نُبْيَبٌ عَضَلِيٌّ. ليف عضلي متنام ذو نواة مركزية بدلاً من النواة المحيطة.
- myovascular** عَضَلِيٌّ وَعَاقِيٌّ. متعلق بالعضلة وأوعيتها الدموية.
- myringa (= tympanic membrane)** غِشَاءُ طَبَلَةِ الْأُذُنِ.
- myringectomy** اسْتِنْصَالُ غِشَاءِ الطَّبَلِ. استئصال غشاء الطبل جراحياً.
- myringitis** الْإِتهَابُ غِشَاءِ الطَّبَلِ.
- **m. bullosa, bullous m.** الْإِتهَابُ غِشَاءِ الطَّبَلِ الْفُقَاعِيَّ. نوع من التهاب الأذن الوسطى الفيروسي يولد فقاعات مصلية أو دموية على غشاء الطبل وجدار الصماخ المجاور.
- myringoplasty** رَأْبُ غِشَاءِ الطَّبَلِ. راب غشاء الطبل المتقوب بالطعم.
- mysophilia** وَهَابُ الْقَدَارَةِ. نوع من الشذوذ يتصف بالولع بالقذارة والغانط والمفرغات.
- mysophobia** وَهَابُ الْقَدَارَةِ. الخوف المفرط الشاذ من القذارة والمفرغات.
- mythomania** هَوَسُ الْكُذْبِ: هَوَسُ التَّهْوِيلِ. التهويل والكذب المفرط الشاذ.
- mythophobia** وَهَابُ الْكُذْبِ: وَهَابُ التَّهْوِيلِ. الخوف من التهويل والكذب أو من سماعهما.
- myxedema** وَدَمَةٌ مُخَاطِيَّةٌ. حالة تتولد عن قصور الغدة الدرقية تتصف بأورام شمعية جافة مع تكس المخاطين (موسين) الشاذ في الجلد والأنسجة الأخرى.
- myxomyoma** وَرْمٌ عَضَلِيٌّ مُخَاطِيٌّ. ورم عضلي مع تنكس مخاطي.

# N

**nalorphine** نَالُورْفِين. دواء يستعمل كعلاج مضاد للمورفين والمخدرات الأخرى.

**naloxone hydrochloride** هِيدْرُوكْلُورِيد النلوكسون. دواء يستعمل كدرياق لعلاج فرط جرعات الأدوية المخدرة.

**naltrexone** نالترِكسون. دواء مضاد للمخدرات.

**nanocephaly** 1. صِغْرُ الرَّأْس. صغر الرأس الشاذ.

**nanocormia** 1. صِغْرُ الْجِسْم 2. صِغْرُ الْجَذَع؛ قَزَامَةُ الْجَذَع. صغر الجسم أو الجذع الشاذ بالنسبة للرأس والأطراف.

**nanomelia** صِغْرُ الْأَطْرَاف؛ قَزَامَةُ الْأَطْرَاف. صغر الأطراف الشاذ.

**nanosoma (= nanism = dwarfism)** قَزَامَةٌ.

**nanosomia** قَزَامَةٌ.

**naranol hydrochloride** هِيدْرُوكْلُورِيد النارانول. دواء مهدئ.

**narcism (= narcissism)** النُرْجِسِيَّة. حب الذات، ففي النرجسية الأولية عند الأطفال لا يفرق الطفل بين ذاته وبين العالم الخارجي ويعتقد أن كل مصادر اللذة كائنة في ذاته، أما في النرجسية الثانوية عندما ينضج المرء فإنه يوجه كل رغباته وحبه نحو ذاته حتى أنه قد يستمني أمام المرأة.

**narcissistic** نُرْجِسِي. منسوب للنرجسية أو مصاب بها.

**narcoanalysis** تَحْلِيلُ تَخْدِيرِي. تحليل نفسي بحقن المخدر إلى المريض بغرض تشجيعه على الإفصاح عن رغباته وأفكاره المكبوتة.

**narchohypnia** تَنَمُّلُ الْإِسْتِيْقَاط. تنمل يشعر به الشخص عند الاستيقاظ من النوم.

**narchohypnosis** تَنْوِيمٌ تَخْدِيرِي. إحياء تنويمي للشخص عندما يكون تحت تأثير أحد المخدرات.

**narcolepsy** سَبِيْحٌ؛ تَغْفِيْقٌ؛ نَوْمٌ إِنْتِيَابِي. نوبات نومية قصيرة ومعاودة لا يمكن مقاومتها وعادة ما تترافق مع هلوسات منومة أو مع الجمدة أو الشلل النومي.

**narcoleptic** 1. نَوْمِي إِنْتِيَابِي؛ مُتَغَفِّقٌ 2. مُنْوَمٌ إِنْتِيَابِي. 3. مَسْبُوح. 1. منسوب للنوم الانتيابي 2. عامل أو دواء يولد نوما انتيابيا 3. مصاب بالنوم الانتيابي.

**narcoma** سَبَاتٌ تَخْدِيرِي. حالة زهول تولدها المخدرات.

**narcose** ذَاهِل. شخص في حالة زهول.

**narcosis** تَخْدُرٌ؛ تَخْدِيرٌ. حالة خمود لا نوعي وعكوس لوظائف الجهاز العصبي المركزي تتصف بالذهول أو عدم الحساسية وتولدها العقاقير المخدرة.

**- basal n. (= basis n.)** تَخْدِيرٌ قَاعِدِي. تخدير يتصف بفقدان الوعي التام والنسابة والتسكين.

**- insufflation n. (= insufflation anesthesia)** تَبْنِيْعٌ نَفْجِي.

**- intravenous n. (= phlebonarcosis)** تَخْدِيرٌ وِرِيدِي.

**- medullary n.** تَخْدِيرٌ نَخَاعِي. تخدير يولد بحقن المخدر الموضوعي إلى الحيز النخاعي تحت العنكبوتي.

**- Nussbaum's n.** تَخْدِيرٌ نُوسْبَاوْم. تخدير يولد

باستعمال الإيثر أو الكلوروفورم بعد حقن المورفين.  
**narcostimulant** مُخَدِّرٌ مُنَبِّهٌ. مادة لها تأثير تخديري وآخر تنبهي.  
**narcotic** 1. مُخَدِّرٌ. 2. تَخْدِيرِيٌّ. 1. مادة تولد التخدير 2. مادة تولد انعدام الحس أو الذهول.  
**narcotism** 1. تَخَدُّرٌ. 2. إِذْمَانُ المُخَدَّرَاتِ.  
**narcotize** خَدَّرَ. وضع الشخص تحت تأثير أحد المخدرات.  
**nares (= nostrils)** منخران. فتحتا الأنف الخارجيتان.  
**naris** مَنْخَرٌ. إحدى فتحتي الأنف الخارجيتين.  
**- anterior n. (= external n.)** أحد المنخرين الخارجيين.  
**- internal n. (= cavum nasi)** المنخر الغائر؛ جوف الأنف. فتحة تجويف الأنف نحو البلعوم.  
**- posterior n. (= choana)** المنخر الخلفي. الفتحة بين تجويف الأنف والبلعوم الأنفي (الخيشوم).  
**nasal** أَنْفِيٌّ. متعلق بالأنف.  
**natremia (= hypernatremia)** قَرُطٌ صُودِيُومٌ الدَّمِ. ارتفاع نسبة الصوديوم بالدم.  
**natural** طَبِيعِيٌّ. ما هو ليس بالاصطناعي ولا بالمرضي.  
**nausea** غَثْيَانٌ. إحساس مزعج غير مريح يحس في الشرسوف أو البطن وغالباً ما يؤدي إلى التقيؤ.  
**- n. gravidarum** غَثْيَانُ الحَمَلِ. الغثيان الصباحي أثناء فترة الحمل.  
**nauseant** غَثْيَانِيٌّ. عامل يولد الغثيان.  
**navel (= umbilicus)** السُرَّةُ.  
**navicular** زُورَقِيٌّ. ما يشبه الزورق في شكله.  
**neck** رَقَبَةٌ؛ عُنُقٌ. جزء ضيق من الجسم أو العضو مثل الرقبة التي توصل الرأس بالجزع أو عنق الرحم وهو قسمه الضيق السفلي.  
**nearencephalus (= encephalomalacia)** نَخْرُ الدِّمَاغِ؛ تَلَيُّنُ الدِّمَاغِ. تلين الدماغ المرضي.  
**necromania** هَوَسُ الأَمْوَاتِ. الانشغال المرضي بأجسام الاموات.

**necromimesis** تَوَهُمُ المَوْتِ. توهم المصاب بأنه ميت أو يتصنع الموت.  
**necrophilia** مُجَامَعَةُ المَيِّتِ. الانجذاب الجنسي الشاذ أو الاتصال الجنسي بالميت.  
**necrophilism (= necrophilia)** مُجَامَعَةُ المَيِّتِ.  
**necrophily (= necrophilia)** مُجَامَعَةُ المَيِّتِ.  
**necrophobia** رُهَابُ المَيِّتِ؛ رُهَابُ المَوْتِ. الخوف المرضي من الميت أو من الموت.  
**necrosadism** سَادِيَةُ المَوْتِ. جِدَعٌ وَتَمْرِيْقٌ جِسْمِ المَيِّتِ إِشْبَاعاً للرغبة الجنسية.  
**necrosis** نَخْرٌ. التغيرات المورفولوجية التي تحدث للأجسام أو الأنسجة الميتة.  
**- avascular n.** انعدام الأوعية. النخر الذي يتولد عن نقص في تجهيز الدم للعضو أو لبعض أنسجته.  
**- cerebrocortical n.** النَخْرُ القَشْرِيُّ المَخِّي. نخر قشرة المخ في الأبقار والاعنمام بسبب عوز الأكسجين أو استهلاك الثيامين الشاذ ويتصف بالاختلاج والهياج والرنح وهو مرض مميت.  
**neencephalon (= neencephalon)** الدِّمَاغُ الحَدِيثُ.  
**negativism** المُعَانَدَةُ. مقاومة المريض ورفضه لأية إرشادات أو اقتراحات أو أوامر تقدم له كما يحدث في الفصام الجامودي.  
**neocerebellum** المَخْيِخُ الحَدِيثُ. اسم أطلق أصلاً للدلالة على نصفي كرة المخيخ أما الآن فإنه يطلق على الأقسام التي تستلم اليافا بصورة رئيسية من السبيل القشري الجسري المخيخي وتشمل الفص الذنبي بدون الهرم واللهاة وهي الأقسام التي تسيطر على تنسيق الحركات الحذقة التي تبدأ إشاراتها من قشرة المخ.  
**neocortex** القَشْرَةُ الحَدِيثَةُ. القسم الجديد ذو الطبقات المنظمة الست من قشرة المخ التي تمثل أحدث أقسامه في كل مراحل تطوره.  
**neencephalon (= neencephalon)** الدِّمَاغُ الحَدِيثُ. قشرة المخ وأقسامه الأخرى المرتبطة بها وهي أحدث أقسام الدماغ في مراحل تطوره.

**neokinetic** الحَرَكيَّةُ الحَدِيثَةُ. اسم يطلق على الآلية الحركية العصبية التي تسيطر على الحركات الإرادية في الجسم وهي مرتبطة بالباحات الحركية للمخ وتسمى بالحركية الحديثة لأنها تطورت عند تطور الباحات الحركية الحديثة.

**neoplasm** وَرَمٌ. نمو جديد شاذ وخاصة ورم الأنسجة المتروقي الذي لا يمكن السيطرة عليه، وتتميز الأورام الخبيثة عن الحميدة بكونها أسرع نمواً وأكثر انتشاراً وتظهر درجة أكبر من الكشم.

**neostigmine** نَيْوسْتِكْمِين. عامل مضاد للكولينستيراز يستعمل لعلاج أعراض الوهن العضلي الوبيل ولمعالجة الركود والوني العضلي في الجهازين الهضمي والبولي بعد العمليات والوقاية منهما.

**neostriatum** الجِسْمُ المَخْطَطُ الحَدِيثُ. القسم الأحدث تطوراً في الجسم المخطط الذي يشمل النواة المذنبة وقشرة النواة العدسية.

**neothalamus** المِهَادُ الحَدِيثُ. القسم

الأحدث تطوراً في المهاد وهو القسم المرتبط مع القشرة الجديدة للمخ.

**nephralgia** ألمُ الكَلْوَةِ. ألم في الكلية.

**nerval (= neural)** عَصْبِي.

**nerve** عَصَب. (ج: أعصاب). بنية حبلية الشكل مكونة من مجموعة من الألياف العصبية تنقل الدفعات العصبية بين أقسام الجهاز العصبي المركزي والأقسام الأخرى من الجسم.

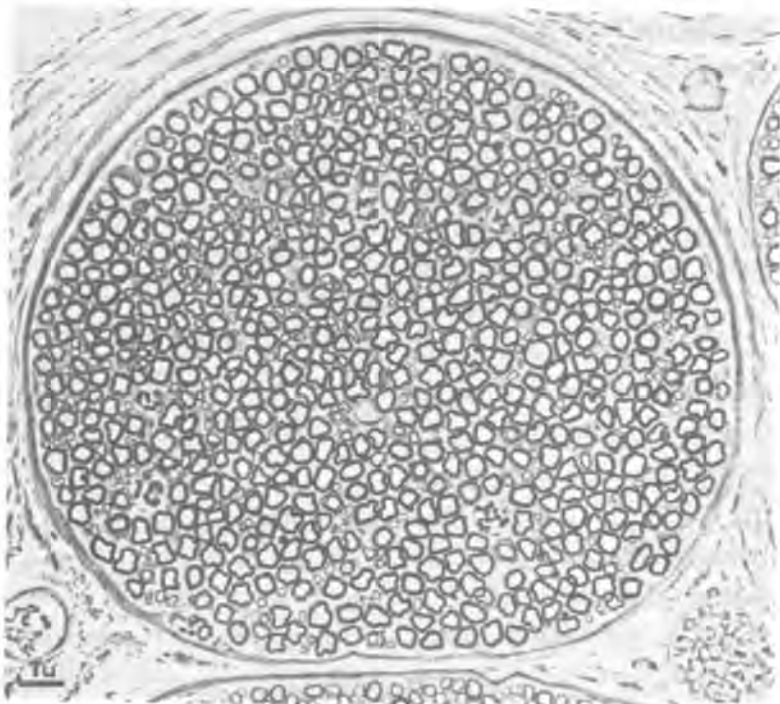
- **accelerator n's.** الأعصاب المُسرِّعة. الأعصاب القلبية الودية التي تسرع القلب.

- **afferent n.** عَصَبٌ وَّارِد. عصب ينقل الدفعات العصبية من أطراف الجسم نحو الجهاز العصبي المركزي مثل الأعصاب الحسية.

- **centrifugal n. (efferent n.)** عَصَبٌ صَّارِد.

- **centripetal n. (= afferent n.)** عَصَبٌ وَّارِد.

- **cerebral n's. (= cranial n's.)** الأعصاب الدماغية؛ الأعصاب القحفية.

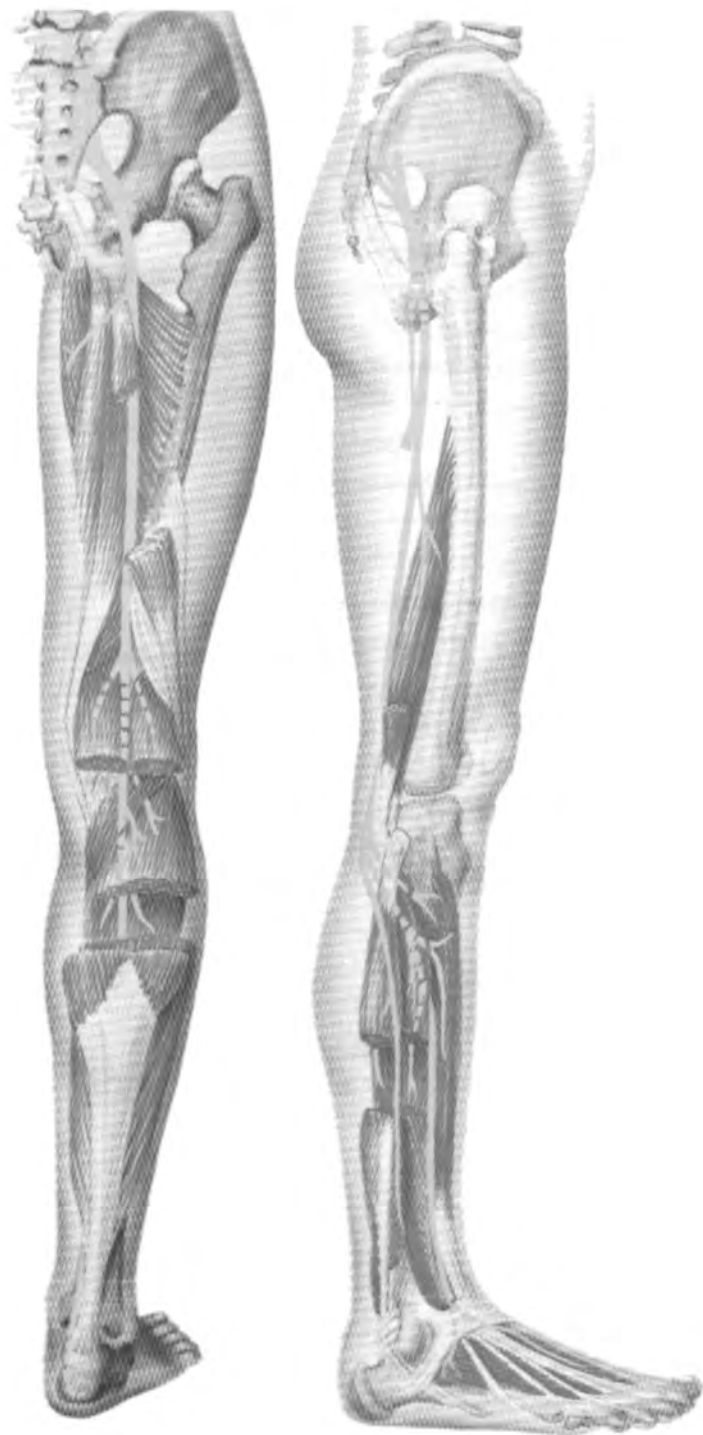


nerve

مقطع عرضي للعصب وهو يحوي اليافاً عصبية مغمدة وغير مغمدة.



- **cervical n's.** الأَعْصَابُ الرَّقَبِيَّةُ. الأزواج الثمانية. من الأعصاب الشوكية التي تتبع من القسيمات الرقبية للنخاع الشوكي الرقبي.
- **cranial n's.** الأَعْصَابُ الرَّقَبِيَّةُ. الأزواج العصبية الإثنا عشر المرتبطة بالدمغ.
- **cutaneous n.** عَصَبٌ جِلْدِيٌّ. عصب محيطي مختلط يغذي منطقة جلدية معينة.
- **efferent n.** عَصَبٌ صَادِرٌ. عصب ينقل دفعات عصبية من الجهاز العصبي المركزي نحو الأقسام المحيطية من الجسم كالأعصاب الحركية للعضلات.
- **exciter n. (= excitor n.)** عَصَبٌ مُسْتَثِيرٌ؛ عَصَبٌ مُثَبِّتٌ. عصب ينقل دفعات إلى أحد أقسام الجسم تحفز فعاليته.
- **exitoreflex n.** عَصَبٌ تَنْبِيهِيٌّ مُنْعَكَسِيٌّ. عصب حشوي يولد فعلاً منعكساً.
- **exodid n. (= efferent n.)** عَصَبٌ صَادِرٌ.
- **inhibitory n.** عَصَبٌ مُثَبِّطٌ. عصب ينقل دفعات تثبط فعالية العضو الذي يتصل به.
- **medullated n. (= myelinated n.)** عَصَبٌ مِيَالِينِيٌّ.
- **mixed n.** عَصَبٌ مُخْتَلَطٌ. عصب يحوي اليافاً حركية (صادرة) واليافاً حسية (واردة).
- **motor n.** عَصَبٌ حَرَكِيٌّ. عصب محيطي صادر ينقل دفعات حركية للعضلة.
- **myelinated n.** عَصَبٌ مِيَالِينِيٌّ. عصب (خاصةً أحد الأعصاب المحيطية) يحوي اليافاً (محاور) مغطاة بغلاف نخاعيني يلف بدوره بغمد الليف العصبي.
- **nonmedullated n. (= unmyelinated n.)** عَصَبٌ لَا مِيَالِينِيٌّ.
- **parasympathetic n.** عَصَبٌ لَا وُدِّيٌّ. أحد أعصاب الجهاز العصبي اللاودي.
- **peripheral n.** عَصَبٌ مَحِيطِيٌّ. أي من الأعصاب خارج الجهاز العصبي المركزي.
- **sciatic n. (= nervus ischiadicus)** العَصَبُ الْوَرَكِيُّ.
- **sensory n.** عَصَبٌ حَسِّيٌّ. عصب محيطي وارد
- نقل النبضات العصبية من أعضاء الحس نحو النخاع الشوكي والدمغ.
- **somatic n's.** الأَعْصَابُ الْجَسَدِيَّةُ. الأعصاب الحسية والحركية التي تغذي العضلات الهيكلية والأنسجة الجسدية.
- **spinal n's.** الأَعْصَابُ النَّخَاعِيَّةُ. الأعصاب التي تتبع من النخاع الشوكي وهي واحد وثلاثون زوجاً من الأعصاب.
- **splanchnic n's.** الأَعْصَابُ الْحَشَوِيَّةُ. الأعصاب التي تغذي الأوعية الدموية والأحشاء خصوصاً الأعصاب الصدرية والبطنية والحوضية للجهاز العصبي الودي.
- **sudomotor n's.** الأَعْصَابُ الْعَرَقِيَّةُ. الأعصاب التي تغذي الغدد العرقية.
- **sympathetic n.** العَصَبُ الْوُدِّيُّ. 1. الجذع الودي. 2. أحد أعصاب الجهاز العصبي الودي.
- **unmyelinated n.** عَصَبٌ لَا مِيَالِينِيٌّ. عصب غير محاط بغمد مياليني.
- **vascular n's.** أَعْصَابٌ وَعَائِيَّةٌ. الأعصاب التي تغذي الغلالة البرانية للأوعية الدموية.
- **vasoconstrictor n.** عَصَبٌ مُضَيِّقُ الْأَوْعِيَّةِ. عصب يؤدي تنبيهه إلى تضيق الأوعية الدموية.
- **vasodilator n.** عَصَبٌ مُوسِّعُ الْأَوْعِيَّةِ. عصب يؤدي تنبيهه إلى توسيع الأوعية الدموية.
- **vasomotor n.** عَصَبٌ مُحَرِّكُ الْأَوْعِيَّةِ. أحد الأعصاب التي تنظم سعة الوعاء سواء أكان عصباً موسعاً أو مضيقاً له.
- **vasosensory n.** عَصَبٌ حَسِّيٌّ وَعَائِيٌّ. عصب يغذي الأوعية باليافاً حسية.
- أَعْصَابٌ.** جمع عصب.
- nervi** حَرَكَةٌ عَصَبِيَّةٌ التَّنْبِيهِ. حركة تتم بتأثير تنبيه عصبي.
- nervimotion** عَصَبِيٌّ عَضَلِيٌّ. نسبة إلى العصب المغذي للعضلة.
- nervimuscular** عَصَبِيٌّ. 1. نسبة إلى العصب. 2. شديد الاستتارة أو مستثار.
- nervous** إِنْهَابٌ عَصَبِيٌّ. أي نوع **nervous breakdown** من الاضطرابات النفسية التي تؤثر على الفعاليات



nerve, sciatic

منظر جانبي و خلفي للعصب الوركي وبعض فروعہ.

الطبيعية الاعتيادية للشخص والتي تظهر عادة بصورة مفاجئة.

**nervousness** عَصَبِيَّة. استثارة مفرطة مع عدم الاستقرار الفكري أو الجسدي.

**nervus (= nerve)** عَصَب. (ج. أعصاب).

- **n. abducens (= abducens nerve)**

العَصَبُ المُبْعَد. وهو العصب القحفي السادس ينبع من نواة في الجسر تحت قاع البطين الرابع ويخرج من الجهة الامامية لجذع الدماغ بين الجسر والبصلة ويغذي العضلة المستقيمة الوحشية للعين بالياف حركية.

- **n. accessorius (= accessory nerve)**

العَصَبُ الإِضَافِي. العصب القحفي الحادي عشر ينبع بجذور قحفية من جانب النخاع المستطيل (البصلة) وجذور نخاعية من جانب النخاع (من القسيمات العنقية العلوية الثلاث أو أكثر) ثم تتحد الجذور لتولد جذع العصب الذي ينقسم إلى فرعين داخلي وخارجي، ويتوزع فرعه الداخلي مع المبهم إلى الحنك والبلعوم والحنجرة والأحشاء الصدرية ويتوزع فرعه الخارجي إلى العضلتين القصية الترقوية الحشائية وشبه المنحرفة وبذا فهو عصب لا ودي وحركي.

- **n. acusticus (= n. vestibulochlearis)**

العَصَبُ السَّمْعِي. العصب الدهليزي القروقي.

- **n. alveolaris inferior (= inferior alveolar nerve)**

العَصَبُ السَّنْحِي السُّفْلِي. فرع من العصب الفكي السفلي ويتفرع إلى الأعصاب الفكي اللامي والسني السفلي والذقني واللثوي السفلي وهو عصب حركي وحسي عام.

- **nervi alveolares superiores**

الأعصاب السَّنْحِيَّة العُلْوِيَّة. اسم عام للفروع السنية التي تتفرع من العصبين الفكي العلوي وتحت الحجاجي.

- **n. ampullaris anterior (= anterior**

العَصَبُ الأَمْبُولِي الأَمَامِي. فرع من العصب الدهليزي الذي يغذي أمبولة القناة الهلالية الامامية وينتهي عند الخلايا الشعرية لعرف الامبولة.

- **n. ampullaris inferior (= n. ampullaris posterior)** العَصَبُ الأَمْبُولِي السُّفْلِي.

- **n. ampullaris lateralis (= lateral ampullar nerve)** العَصَبُ الأَمْبُولِي الوَحْشِي.

فرع العصب الدهليزي الذي يغذي أمبولة القناة الهلالية الوحشية وينتهي عند الخلايا الشعرية لعرف الامبولة.

- **n. ampullaris posterior (= posterior ampullar nerve)** العَصَبُ الأَمْبُولِي الخَلْفِي.

فرع العصب الدهليزي الذي يغذي أمبولة القناة الهلالية الخلفية وينتهي عند الخلايا الشعرية لعرف الامبولة.

- **n. ampullaris superior (= n.**

العَصَبُ الأَمْبُولِي العُلْوِي. **ampullaris anterior)**

- **nervi analis inferiores (= nervi**

الأعصاب الشَّرْجِيَّة السُّفْلِيَّة. **rectalis inferiores)**

- **nervi anococcygei (= anococcygeal nerves)** الأعصاب الشَّرْجِيَّة العُضْصِيَّة.

أعصاب تنبع من الضفيرة العصبية وتتوزع إلى المفصل العجزي العصصي والعصعص والجلد الذي يغطيه وهو عصب حسي.

- **n. articularis (= articular nerve)**

عَصَبُ مَفْصَلِي. عصب محيطي مختلط يغذي المفصل والبنيات والانسجة المتعلقة به.

- **nervi auriculares anteriores**

الأعصاب الأذنيَّة الأَمَامِيَّة. (= anterior auricular nerves)

أعصاب تنبع من العصب الأذني الصدغي وتتوزع إلى القسم الامامي العلوي للأذن وهي أعصاب حسية عامة.

- **n. auricularis magnus (= great**

العَصَبُ الأذني الكَبِير. **auricular nerve)**

عصب ينبع من الضفيرة الرقبية (الرقبيتين 2 و 3) ويتفرع إلى الفرعين الامامي والخلفي ويتوزع إلى الجلد الذي يغطي الغدة النكفية والناثء الخشائي وسطح الأذن وهو عصب حسي.

- **n. auricularis posterior (= posterior**

العَصَبُ الأذني الخَلْفِي. **auricular nerve)**

عصب يتفرع من العصب الوجهي ويتفرع إلى الفرع

القذالي الذي يغذي العضلتين الأذنية الخلفية والقذالية الجبهية والجلد الذي يغطي الصماخ السمعي الظاهر وهو عصب حركي حسي.

#### - n. auriculotemporalis

(= auriculotemporal nerve) **العَصَبُ الأذْنِي** الصُدْغِيّ. عصب ينبع بجذرين من العصب الفكي السفلي يتفرع إلى العصب الأذني الأمامي وعصب الصماخ السمعي الظاهر والفروع النكفية وفرع غشاء الطبل والفروع المتواصلة مع العصب الوجهي، وتنتهي فروعها الانتهازية بالفروع الصدغية السطحية لفروة الرأس ويتوزع العصب حسب توزيع فروعه وهو عصب حسي.

#### - n. axillaris (= axillary nerve). العَصَبُ الإِبْطِيّ.

ينبع من الحبل الخلفي للضفيرة العضدية ويتفرع إلى العصب العضدي الجليدي العلوي الوحشي والفروع العضلية ويتوزع إلى العضلتين الدالية والمدورة الصغيرة والجلد فوق ظهر الذراع وهو عصب حسي عام.

#### - n. buccalis (= buccal nerve) عصب المَبْوَقَة:

العَصَبُ الشَّدْقِيّ. عصب يتأصل من العصب الفكي السفلي ويتوزع إلى جلد الخد وغشائه المخاطي وإلى اللثة ولربما إلى السنين الرحويين الأول والثاني والأسنان الضواحك وهو عصب حسي عام.

#### - n. buccinatorius (= n. buccalis) العَصَبُ الشَّدْقِيّ.

- n. canalis pterygoidei (= nerve of pterygoid canal) **عَصَبُ القَنَاةِ الجِنَاحِيَّةِ**. عصب يتأصل من اتحاد العصبين الصخريين العميق والكبير ويتوزع إلى العقدة الجناحية الحنكية وفروعها وهو عصب ودي ولا ودي.

#### - n. cardiacus cervicalis inferior (= inferior cervical cardiac nerve)

العَصَبُ الرَقَبِيّ القَلْبِيّ السُفْلِيّ. عصب يتأصل من العقدة الرقبية الصدرية ويتوزع خلال الضفيرة القلبية إلى القلب وهو عصب ودي مسرع للقلب وعصبي حسي حشوي وارد (لحس الألم بصورة خاصة).

- n. cardiacus cervicalis medius (= middle cervical cardiac nerve) **العَصَبُ الرَقَبِيّ القَلْبِيّ الوَسْطِيّ**. عصب يتأصل من العقدة الرقبية الوسطى ويتوزع إلى القلب وهو عصب ودي

ومسرع للقلب وحسي حشوي وارد (خصوصاً لحس الألم).

#### - n. cardiacus cervicalis superior (= superior cervical cardiac nerve)

العَصَبُ الرَقَبِيّ القَلْبِيّ العُلْوِيّ. عصب ينبع من العقدة الرقبية العلوية ويتوزع إلى القلب وهو عصب ودي مسرع للقلب.

- nervi cardiaci thoracici (= thoracic cardiac nerves) **الأعصابُ القَلْبِيَّةُ الصَّدْرِيَّةُ**. أعصاب تتأصل من العقد 2-4 أو 5 الصدرية للجذع الودي وتتوزع إلى القلب وهي أعصاب ودية مسرعة للقلب وحسية حشوية (خصوصاً لحس الألم).

- nervi caroticotympanici (=**caroticotympanic nerves**) **الأعصابُ السَّبَاتِيَّةُ الطَّبَلِيَّةُ**. أعصاب تتأصل من الضفيرة السباتية الباطنة وتكون مع العصب الطبلي الضفيرة الطبلية وتتوزع إلى منطقتي الطبل والغدة النكفية وهي أعصاب ودية.

- nervi carotici externi (= external carotid nerves) **الأعصابُ السَّبَاتِيَّةُ الظَّاهِرَة**. أعصاب تتأصل من العقدة الرقبية العلوية وتتوزع إلى الأوعية الدموية والغدد القحفية خلال الضفيرة السباتية الظاهرة وهي أعصاب ودية.

- n. caroticus internus (= internal carotid nerve) **العَصَبُ السَّبَاتِيّ البَاطِن**. عصب يتأصل من العقدة الرقبية العلوية ويتوزع إلى الأوعية الدموية والغدد القحفية خلال الضفيرة السباتية الباطنة وهو عصب ودي.

- nervi cavernosi clitoridis (= cavernous nerves of clitoris) **الأعصابُ الكَهْفِيَّةُ البَطْرِيَّةُ**. أعصاب تتأصل من الضفيرة الرحمية المهبلية وتتوزع إلى الأنسجة الناعطة للبطر وهي أعصاب ودية ولا ودية وحشوية وارداة.

- nervi cavernosi penis (= cavernous nerves of penis) **الأعصابُ الكَهْفِيَّةُ القَضِيَّةُ**. أعصاب تتأصل من الضفيرة البروستاتية وتتوزع إلى الأنسجة الناعطة للقضيب وهي أعصاب ودية ولا ودية وحشوية وارداة.

- **nervi cerebrales (= nervi cranialis)**  
الأعصاب الدماغية: الأَعْصَابُ القَحْفِيَّة.
- **nervi cervicales (= cervical nerves)**  
الأَعْصَابُ الرَقَبِيَّة. الأزواج الثمانية التي تتبع من قسيمات النخاع الشوكي الرقبية وتترك العمود الفقري (ما عدا الزوج الأخير) فوق مستوى الفقرة المناسبة له وتتحد الفروع الأمامية للأعصاب الأربعة العلوية لتكون الضفيرة الرقبية كما تتحد الفروع الأمامية للأعصاب الأربعة السفلية مع الفرع البطني للصدرى الأول لتكون معظم الضفيرة العضدية.
- **nervi ciliares breves (= short ciliary nerves)**  
الأَعْصَابُ الهَيْدِيَّة القَصِيْرَة. أعصاب تتأصل من العقدة الهدبية وتتوزع إلى العضلات الملساء للعين وإلى غلاتها وهي أعصاب ودية ولا ودية وحسية عامة.
- **nervi ciliares longi (= long ciliary nerves)**  
الأَعْصَابُ الهَيْدِيَّة الطَوِيْلَة. أعصاب تتأصل من العصبين الأنفي الهدبي والعيني وتتوزع إلى العصب موسع الحدقة والقرنية والعينية وهو عصب ودي وحسي عام.
- **nervi clunium inferiores (= inferior clunial nerves)**  
الأَعْصَابُ الأَلْوِيَّة السُّفْلِيَّة. أعصاب تتأصل من العصب الجلدي الفخذي الخلفي وتتوزع إلى المنطقة السفلية للالوية وهي أعصاب حسية عامة.
- **nervi clunium medii (= middle clunial nerves)**  
الأَعْصَابُ الأَلْوِيَّة الوَسْطِيَّة. أعصاب تتأصل من الضفيرة المكونة من الفروع الوحشية للفروع الظهرية للأعصاب العجزية الأربعة الأولى خلف العجز والعصعص وتتوزع إلى الأوتار العجزية والجلد فوق القسم الخلفي للالوية وهي أعصاب حسية عامة.
- **nervi clunium superiores (= superior clunial nerves)**  
الأَعْصَابُ الأَلْوِيَّة العُلْوِيَّة. أعصاب تتأصل من الفروع الوحشية للفروع الظهرية للأعصاب القطنية العلوية وتتوزع إلى جلد المنطقة العلوية للالوية وهي أعصاب حسية عامة.
- **n. coccygeus (= coccygeal nerve)**  
العَصَبُ العُضْفُصِي. أحد العصبين اللذين ينبعان من القسم العصعصي للجلد الشوكي.
- **n. cochleae (= pars cochlearis nervi vestibulocochlearis)**  
العَصَبُ القَوَقِي. الجزء القوقعي من العصب الدهليزي القوقعي
- **n. cochlearis (= cochlear nerve)**  
العَصَبُ القَوَقِي. قسم العصب الدهليزي القوقعي المختص بالسمع ويتكون من ألياف تتبع من الخلايا ثنائية القطبين في العقدة الحلزونية والتي توجد مستقبلاتها في العضو الحلزوني.
- **nervi craniales (= cranial nerves)**  
الأَعْصَابُ القَحْفِيَّة. الأعصاب الإثنا عشر المرتبطة بالدماغ مباشرة.
- **n. cutaneus antebrachii lateralis (= lateral cutaneous nerve of forearm)**  
العَصَبُ الجِلْدِي الوَحْشِي لِلسَّاعِد. هو امتداد للعصب العضلي الجلدي ويتوزع للجلد على الجهة الكعبرية للساعد وأحياناً لمنطقة في جلد ظهر اليد وهو عصب حسي عام.
- **n. cutaneus antebrachii medialis (= medial cutaneous nerve of forearm)**  
العَصَبُ الجِلْدِي الأَلْوِي لِلسَّاعِد. وهو الحبل الإنسي للضفيرة العضدية (الرقبي 8 والصدرى 1) ويتفرع إلى الفرعين الأمامي والزندني ويتوزع إلى النواحي الأمامية والإنسية والظهرية الإنسية للساعد وهو عصب حسي عام.
- **n. cutaneus antebrachii posterior (= posterior cutaneous nerve of forearm)**  
العَصَبُ الجِلْدِي الخَلْفِي لِلسَّاعِد. عصب يتأصل من العصب الكعبري ويتوزع إلى المناطق الجلدية الظهرية للساعد وهو عصب حسي عام.
- **n. cutaneus antibrachii dorsalis (= n. cutaneus antebrachii posterior)**  
العَصَبُ الجِلْدِي الخَلْفِي لِلسَّاعِد.
- **n. cutaneus brachii lateralis inferior (= inferior lateral cutaneous nerve of arm)**  
العَصَبُ الجِلْدِي السُّفْلِي الوَحْشِي للْعَضُد. عصب يتأصل من العصب الكعبري ويتوزع إلى جلد المنطقة السفلية من العضد وهو عصب حسي عام.

- n. cutaneus brachii lateralis superior  
(= superior lateral cutaneous nerve of arm) الْعَصَبُ الْجِلْدِيُّ الْغُلُويُّ الْوَحْشِيُّ لِلْعَضُدِ. عصب يتأصل من العصب الإبطي ويتوزع إلى جلد ظهر العضد وهو عصب حسي عام.
- n. cutaneus brachii medialis  
(= medial cutaneous nerve of arm) الْعَصَبُ الْجِلْدِيُّ الْإِنْسِيُّ لِلْعَضُدِ. عصب ينبع من الحبل الإنسي للضفيرة العضدية (العضدية 1) ويتوزع إلى جلد المنطقتين الوحشية والظهرية للعضد وهو عصب حسي عام.
- n. cutaneus brachii posterior  
(= posterior cutaneous nerve of arm) الْعَصَبُ الْجِلْدِيُّ الْخَلْفِيُّ لِلْعَضُدِ. عصب ينبع من العصب الكعبري في الإبط ويتوزع إلى جلد ظهر العضد وهو عصب حسي عام.
- n. cutaneus colli (= n. transversus colli) الْعَصَبُ الْمُسْتَفْرِضُ لِلرَّقَبَةِ.
- n. cutaneus dorsalis intermedius  
(= intermediate dorsal cutaneous nerve) الْعَصَبُ الْجِلْدِيُّ الظَّهْرِيُّ الْمَتَوَسِّطُ. عصب ينبع من العصب الشظوي السطحي ويتفرع إلى الأعصاب الإصبعية الظهرية للقدم ويتوزع إلى جلد المنطقة الأمامية للثلث السفلي من الساق وظهر القدم ومفاصل المناطق المتجاورة بين أصابع القدم الثالث والرابع وبين الرابع والخامس وهي أعصاب حسية عامة.
- n. cutaneus dorsalis lateralis  
(= lateral dorsal cutaneous nerve) الْعَصَبُ الْجِلْدِيُّ الظَّهْرِيُّ الْوَحْشِيُّ. وهو امتداد للعصب الربلي ويتوزع إلى جلد ومفاصل الجهة الوحشية من القدم وإصبع القدم الخامس وهو عصب حسي عام.
- n. cutaneus dorsalis medialis  
(= medial dorsal cutaneous nerve) الْعَصَبُ الْجِلْدِيُّ الظَّهْرِيُّ الْإِنْسِيُّ. عصب يتأصل من العصب الشظوي السطحي ويتوزع إلى جلد ومفاصل الجهة الإنسية من القدم وإبهامه وللجوانب المتجاورة من الإصبعين الثاني والثالث وهو عصب حسي عام.
- n. cutaneus femoris lateralis (= lateral cutaneous nerve of thigh) الْعَصَبُ الْجِلْدِيُّ الْفَخْذِيُّ الْوَحْشِيُّ. عصب يتأصل من الضفيرة القطنية (القطنيين 2 و 3) ويتوزع إلى جلد المنطقتين الوحشية والأمامية للفخذ وهو عصب حسي عام.
- n. cutaneus femoris posterior  
(= posterior cutaneous nerve of thigh) الْعَصَبُ الْجِلْدِيُّ الْفَخْذِيُّ الْخَلْفِيُّ. عصب يتأصل من الضفيرة العجزية (العجزية 1-3) ويتفرع إلى العصب الألوي السفلي والفروع العجانة ويتوزع إلى جلد الألية والأعضاء التناسلية الخارجية وظهر الفخذ والربلة وهو عصب حسي عام.
- n. cutaneus surae lateralis (= lateral cutaneous nerve of calf) الْعَصَبُ الْجِلْدِيُّ الْوَحْشِيُّ لِلرَّبْلَةِ. عصب يتأصل من العصب الشظوي الأصيل ويتوزع إلى جلد المنطقة الوحشية لظهر الساق وتادراً ما يستمر مكوناً العصب الربلي وهو عصب حسي عام.
- n. cutaneus surae medialis (= medial cutaneous nerve of calf) الْعَصَبُ الْجِلْدِيُّ الْإِنْسِيُّ لِلرَّبْلَةِ. عصب يتأصل من العصب الظنبوبي وعادة ما يتصل بالفرع الشظوي الموصل للعصب الشظوي الأصيل ليكونا العصب الربلي أو قد يستمر كالعصب الربلي وهو عصب حسي عام.
- nervi digitales dorsales hallucis lateralis et digiti secundi medialis (= dorsal digital nerves of lateral surface of great toe and medial surface of second toe) الْأَعْصَابُ الظَّهْرِيَّةُ الْأَبْخَسِيَّةُ لِلسَّطْحِ الْوَحْشِيِّ لِإِبْهَامِ الْقَدَمِ وَالسَّطْحِ الْإِنْسِيِّ لِإصْبَعِ الْقَدَمِ. أعصاب تتأصل من القسم الانتهائي الإنسي من العصب الشظوي العميق وتتوزع إلى جلد ومفاصل الجهات المتجاورة من الأبخسين الكبير والثاني وهي أعصاب حسية عامة.
- nervi digitales dorsales nervi radialis (= dorsal digital nerves of radial nerve) الْأَعْصَابُ الظَّهْرِيَّةُ الْإِصْبَعِيَّةُ لِلْعَصَبِ الْكُعْبَرِيِّ. أعصاب تتأصل من الأعصاب السطحية للعصب الكعبري وتتوزع لمفاصل وجلد ظهر الأبهام والسبابة وجزء من الوسطى حتى السلامة القصوية وهي أعصاب حسية.
- nervi digitales dorsales nervi ulnaris (= dorsal digital nerves of ulnar nerve) الْأَعْصَابُ الظَّهْرِيَّةُ الْعَصَبِيَّةُ لِلْعَصَبِ الرُّنْدِيِّ. أعصاب

تتأصل من الفرع الظهري للعصب الزندي ويتوزع إلى مفاصل وجلد الجهة الإنسية للخنصر والمناطق الظهرية للجهات المتجاورة للخنصر والبنصر وهي أعصاب حسية عامة.

**- nervi digitales dorsales pedis**

(= dorsal digital nerves of foot) **الأغصَابُ الظَّهْرِيَّةُ لِأَصَابِعِ الْقَدَمِ**. أعصاب تتأصل من العصب الجلدي الظهري المتوسط وتتوزع إلى مفاصل وجلد المناطق المتجاورة بين أصابع القدم الثالث والرابع وبين الرابع والخامس وهي أعصاب حسية عامة.

**- nervi digitales palmares communes**

**nervi mediani (= common palmar digital nerves of median nerve) الأَغصَابُ الرَّاحِيَّةُ الإِصْبَعِيَّةُ الأَصْلِيَّةُ لِلْعَصَبِ النَّاصِفِ**. وهي أربعة أعصاب تتأصل من الفرعين الإنسي والوحشي للعصب الناصف وتتفرع إلى الأعصاب الراحية الاصبعية وتتوزع إلى الإبهام والسبابة والوسطى والبنصر وللعضلتين الخراطيبيتين الأوليتين وهي أعصاب حركية وحسية عامة.

**- nervi digitales palmares communes**

**nervi ulnaris (= common palmar digital nerves of ulnar nerve) الأَغصَابُ الرَّاحِيَّةُ الإِصْبَعِيَّةُ الأَصْلِيَّةُ لِلْعَصَبِ الزَّنْدِيِّ**. وهما عصبان يتأصلان من الفرع السطحي للعصب الزندي ويتفرعان إلى الأعصاب الراحية الاصبعية ويتوزعان إلى الخنصر والبنصر وهما عصبان حسيان.

**- nervi digitales palmares proprii nervi**

**mediani (= proper palmar digital nerves of median nerve) الأَغصَابُ الرَّاحِيَّةُ الإِصْبَعِيَّةُ المَخْصُوصَةُ لِلْعَصَبِ النَّاصِفِ**. أعصاب تتأصل من الأعصاب الراحية الاصبعية الأصلية وتتوزع إلى العضلتين الخراطيبيتين الأوليتين ومفاصل وجلد الوجوه الراحية وجهتي الإبهام والسبابة والوسطى والجهة الكعبرية للبنصر وظهر النواحي القاصية لهذه الأصابع وهي أعصاب حسية عامة وحركية.

**- nervi digitales palmares proprii nervi**

**ulnaris (= proper palmar digital nerves of ulnar nerve) الأَغصَابُ الرَّاحِيَّةُ الإِصْبَعِيَّةُ المَخْصُوصَةُ لِلْعَصَبِ الزَّنْدِيِّ**. أعصاب تتأصل من العصبين الوحشيين من الأعصاب الراحية الاصبعية

الأصلية من الفرع السطحي للعصب الزندي وتتوزع إلى مفاصل وجلد الجهتين المتجاورتين للخنصر والبنصر وهي أعصاب حسية عامة.

**- nervi digitales plantares communes**

**nervi plantaris lateralis (= common plantar digital nerves of lateral plantar nerve) الأَغصَابُ الأَخْمَصِيَّةُ الأَصْلِيَّةُ لِأَصَابِعِ الْقَدَمِ لِلْعَصَبِ الأَخْمَصِيِّ الوَحْشِيِّ**. وهما عصبان يتأصلان من الفرع السطحي للعصب الأخمصي الوحشي ويتفرعان إلى عصبين أخمصيين لأصابع القدم خاصين ويتوزع العصب الوحشي منهما إلى العضلة القصيرة المثنية لأصابع القدم وإلى مفاصل وجلد الأخمص والأبخرس الصغير ويتوزع العصب الإنسي منهما إلى الجهتين المتجاورتين بين إصبعي القدم الرابع والخامس وهي أعصاب حركية وحسية عامة.

**- nervi digitales plantares communes**

**nervi plantaris medialis (= common plantar digital nerves of medial plantar nerve) الأَغصَابُ الأَخْمَصِيَّةُ الأَصْلِيَّةُ لِأَصَابِعِ الْقَدَمِ لِلْعَصَبِ الأَخْمَصِيِّ الإنْسِيِّ**. وهي أربعة أعصاب تتأصل من العصب الأخمصي الإنسي وتتفرع إلى العصبين العضلي والعصب الأخمصي لأصابع القدم الخاص وتتوزع إلى العضلتين المثنية لإبهام القدم القصيرة والخراطيبية الأولى وإلى مفاصل وجلد الجهة الإنسية للقدم وإبهام القدم والمناطق المتجاورة بين أصابع القدم الأول والثاني وبين الثاني والثالث وبين الثالث والرابع وهي أعصاب حركية وحسية.

**- nervi digitales plantares proprii nervi**

**plantaris lateralis (= proper plantar digital nerves of lateral plantar nerve) الأَغصَابُ الأَخْمَصِيَّةُ المَخْصُوصَةُ لِأَصَابِعِ الْقَدَمِ لِلْعَصَبِ الأَخْمَصِيِّ الوَحْشِيِّ**. أعصاب تتأصل من الأعصاب الأخمصية لأصابع القدم الأصلية وتتوزع إلى العضلة المثنية لإصبع القدم الصغير القصيرة وإلى مفاصل وجلد الأخمص وإصبع القدم الصغير والجهتين المتجاورتين بين إصبعي القدم الرابع والخامس وهي أعصاب حركية وحسية عامة.

**- nervi digitales plantares proprii nervi**

**plantaris medialis (= proper plantar digital nerves of medial plantar nerve)**

الأعصاب الأخصائية المخصصة لأصابع القدم للعصب الأخصائي الإنسي. أعصاب تتصل من الأعصاب الأخصائية لأصابع القدم الأصلية وتتوزع إلى مفاصل وجلد الجهة الإنسية لأصبع القدم الصغير والجهات المتجاورة بين أصابع القدم الأول والثاني وبين الثاني والثالث وبين الثالث والرابع كما تمتد الأعصاب إلى ظهر القدم لتغذي فراش الأظافر وذرى أصابع القدم وهي أعصاب حسية عامة.

- **nervi digitales volares communes nervi mediani (= nervi digitales palmares communes nervi mediani)**  
الأعصاب الراحية الإصبعية الأصلية للعصب الناصف.

- **nervi digitales volares communes nervi ulnaris (= nervi digitales palmares communes nervi ulnaris)**  
الأعصاب الراحية الإصبعية الأصلية للعصب الرندي.

- **nervi digitales volares proprii nervi mediani (= nervi digitales palmares proprii nervi mediani)**  
الأعصاب الراحية الإصبعية الخاصة للعصب الناصف.

- **nervi digitales volares proprii nervi ulnaris (= nervi digitales palmares proprii nervi ulnaris)**  
الأعصاب الراحية الإصبعية الخاصة للعصب الرندي.

- **n. dorsalis clitoridis (= dorsal nerve of clitoris)**  
عصب ظهر البظر. عصب يتصل من العصب الفرجي ويتوزع إلى العضلتين المستعرضة العجانة العميقة ومصرة الإحليل وإلى الجسم الكهفي البظري وإلى جلد وقلفة وحشفة البظر وهو عصب حركي وحسي عام.

- **n. dorsalis penis (= dorsal nerve of penis)**  
عصب ظهر القضيب. عصب يتصل من العصب الفرجي ويتوزع إلى العضلتين المستعرضة العجانة العميقة ومصرة الإحليل والجسم الكهفي القضيبى وإلى جلد وقلفة وحشفة القضيب وهو عصب حركي وحسي عام.

- **n. dorsalis scapulae (= dorsal nerve of scapula)**  
عصب ظهر الكتف. عصب يتصل من الضفيرة العضدية (الفرع البطني للرقبي 5)

ويتوزع إلى العضلتين المعينتين وأحياناً إلى العضلة الرافعة للكتف وهو عصب حركي.

- **nervi encephalici (= nervi craniales)**  
الأعصاب القحفية.

- **nervi erigentes (= nervi splanchnici pelvini)**  
الأعصاب المنعظة: الأعصاب الحشوية الحوضية.

- **n. ethmoidalis anterior (= anterior ethmoidal nerve)**  
العصب الغربالي الأمامي. وهو استمرارية العصب الأنفي الهدبي من العصب العيني ويتفرع إلى الفروع الظاهر والباطن والإنسي والوحشي ويتوزع إلى المخاطية الأمامية والعلوية لحاجز الأنف والجدار الوحشي للتجويف الأنفي وجلد الجسر السفلي وذروة الأنف وهو عصب حسي عام.

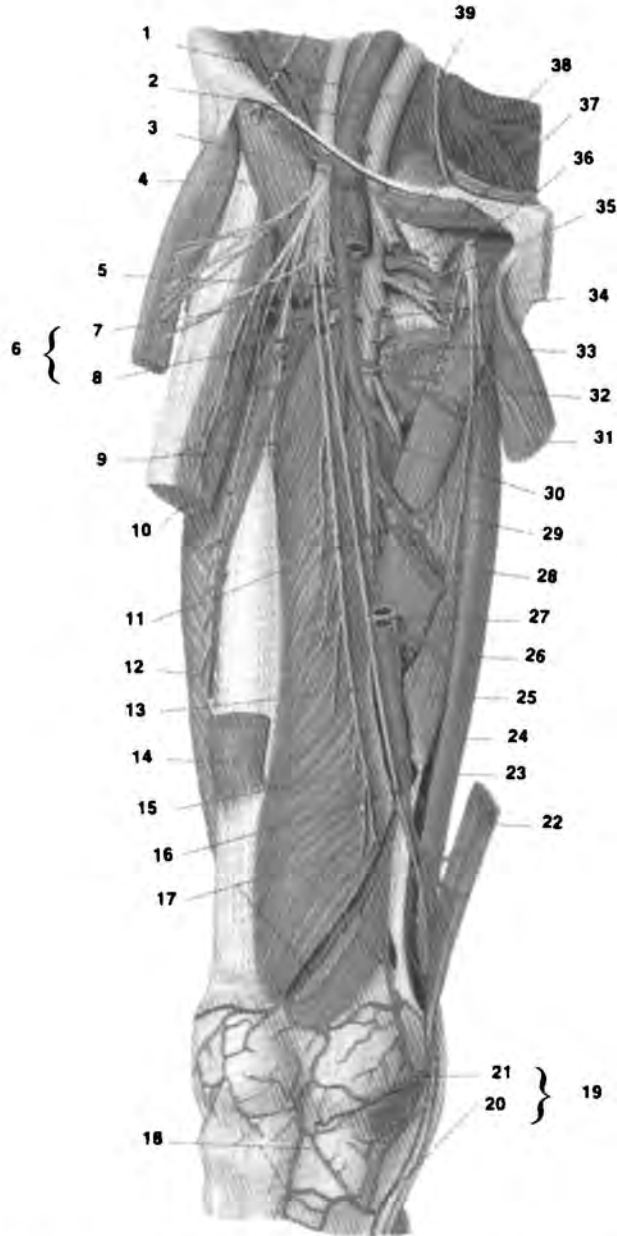
- **n. ethmoidalis posterior (= posterior ethmoidal nerve)**  
العصب الغربالي الخلفي. يتصل من العصب الأنفي الهدبي من العصب العيني ويتوزع إلى مخاطية الخلايا الغربالية الخلفية والجيب الوندي وهو عصب حسي عام.

- **n. facialis (= facial nerve)**  
العصب الوجهي. العصب القحفي السابع ويتكون من جذرين حركي كبير يغذي عضلات الوجه التعبيرية وجذر أصغر هو العصب المتوسطي. يتصل العصب الوجهي من الحافة السفلية للجسر بين الزيتونة والسويقة المخيخية السفلية ويتفرع جذره الحركي إلى العصبين الركابي والأذني الخلفي والصفيرة النكفية وعصب ذات البطنين والصدغي والوجني والشدقي واللساني والفكي السفلي الهامشي والفرع الرقبي كما أنه يجهز فروعاً موصلة للصفيرة الطبلية وتتوزع هذه الفروع لمختلف أقسام الرأس وهو عصب حركي وحسي عام وخاص.

- **n. femoralis (=femoral nerve)**  
العصب الفخذي. يتصل من الضفيرة القطنية (القطنيات 2-4) ويهبط خلف الرباط الأربي إلى المثلث الفخذي ويتفرع إلى العصب الصافن والفروع العضلية والجلدية الأمامية ويتوزع إلى جلد الفخذ والساق والعضلات الأمامية للفخذ ومفصلي الورك والركبة وهو عصب حركي وحسي عام.

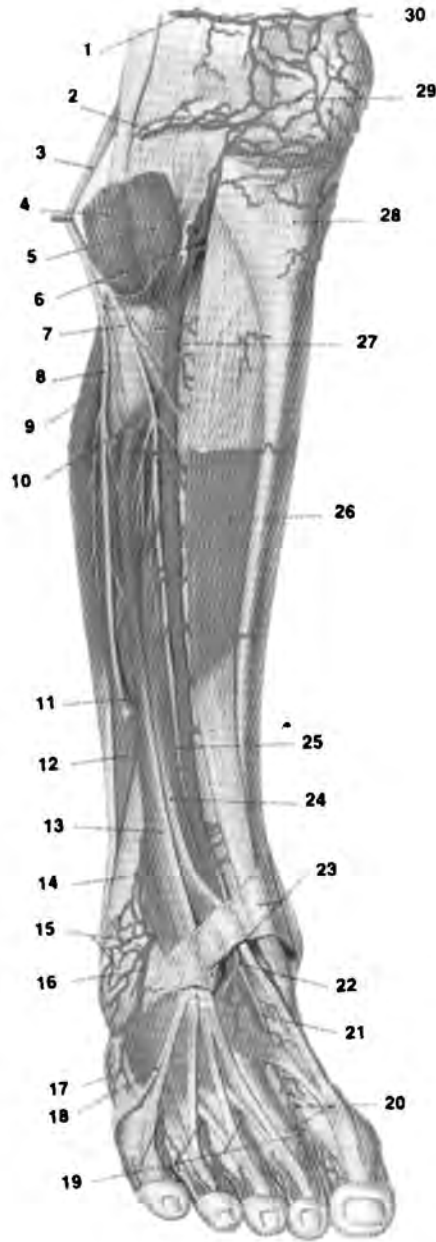
- **n. fibularis communis (=common fibular nerve)**  
العصب الشظوي الأصلي.





nerve, femoral

أعصاب وعضلات وأوعية الطرف السفلي: (1) الوريد الحرقفي (2) الشريان الحرقفي (3) العصب الفخذي (4) العضلة الحرقفية (5) الشريان الفخذي العميق (6) الشريان الفخذي المنعطف (7) الفرع الصاعد (8) الفرع النازل (9) الفروع العضلية للعصب الفخذي (10) العضلة المستقيمة الفخذية (11) الشريان الثاقب (12) العضلة المتسعة الوحشية (13) الفرع العضلي للعصب الفخذي (14) العضلة المستقيمة الفخذية (15) العضلة المتسعة الإنسية (16) العصب الصافن (17) فرع الشريان الركبي النازل (18) شبكة عروق مفصل الركبة (19) الشريان المابضي (20) الشريان الركبي السفلي (21) الشريان الركبي العلوي (22) العضلة الخياطية (23) فرجة المقربين (24) الشريان الفخذي (25) العضلة المقربة الكبيرة (26) العضلة الناحلة (27) الوريد الفخذي (28) العضلة المقربة الطويلة (29) الفرع الجلدي للعصب السداي (30) الشريان الثاقب (31) العضلة المقربة الطويلة (32) العضلة المقربة القصيرة (33) الوريد الفخذي العميق (34) الوريد الفخذي (35) الشريان السداي (36) العصب السداي (37) الشريان المنعطف الفخذي (38) الوريد الصافن الكبير (39) العصب السداي.



nerve, fibural

أعصاب وشرايين وعضلات الساق اليمنى: (1) الشريان الركبي العلوي الوحشي (2) الشريان الركبي السفلي (3) العصب الشظوي السفلي (4) العضلة الشظوية الطويلة (5) العضلة باسطة الأصابع الطويلة (6) الشريان الظنبوبي الراجع (7) العصب الشظوي العميق (8) العصب الشظوي السطحي (9) العضلة الشظوية الطويلة (10) العضلة باسطة الأصابع الطويلة (11) العصب الشظوي السطحي (12) العضلة الشظوية القصيرة (13) العضلة الباسطة للأصابع الطويلة (14) الفرع الناقب للشريان الشظوي (15) الشبكة الكعبية الوحشية (16) الشريان الكعبي الأمامي الوحشي (17) العضلة باسطة الأصابع القصيرة (18) وتر العضلة الشظوية (19) الشرايين العشبية الظاهرة (20) الأعصاب الإصبعية الظهرية (21) شريان ظهر القدم (22) العصب الشظوي العميق (23) قيد الباسطات السفلي (24) العضلة باسطة الإبهام الطويلة (25) العصب الشظوي العميق (26) العضلة الظنبوبية الأمامية (27) الشريان الظنبوبي الأمامي (28) الرباط الرضفي (29) الشبكة الشريانية الركبية (30) الشريان الركبي العلوي الإنسي.

يتأصل من العصب الوركي في القسم السفلي من الفخذ ويتفرع ويتوزع إلى الرأس القصير للعضلة ذات الرأسين الفخذية ويعطي العصب الربلي الجلدي الوحشي والفرع الشظوي الموصل عند هبوطه في الحفرة الأبخسية ويغذي المفصلين الركي والظنبوبي الشظوي والعضلة الشظوية الامامية ثم ينقسم إلى العصبين الشظويين السطحي والعميق وهو عصب حركي وحسي عام.

**- n. fibularis profundus (= deep fibular nerve)** العَصَبُ الشَّظْوِيُّ العَمِيقُ. هو فرع انتهائي للعصب الشظوي الأصلي ويتفرع ويتوزع بالتفاف حول عنق الشظية ويهبط بين الغشاءين العظميين إلى أمام الكاحل ويعطي فروعاً سفلية إلى العضلات الظنبوبية الامامية وبواسطة إبهام القدم الطويلة وبواسطة الأبخس الطويلة والعضلة الشظوية الثالثة وفرع إلى مفصل الكاحل ويغذي فرعه الانتهائي الوحشي العضلة الباسطة للأبخس القصيرة والمفاصل الرصغية كما يغذي فرعه الانتهائي الإنسي أو الفرع الأبخسي، الذي ينقسم إلى الأعصاب الظهرية الأبخسية، مفاصل وجلد الجهات المتجاورة للأبخسين الكبير والثاني وهو عصبي حركي وحسي عام.

**- n. fibularis superficialis (= superficial fibular nerve)** العَصَبُ الشَّظْوِيُّ السَطْحِي. هو فرع انتهائي للعصب الشظوي الأصلي يتفرع ويغذي ويهبط أمام الشظية ليغذي العضلتين الشظويتين الطويلة والقصيرة وينقسم في الجزء السفلي من الساق إلى الفروع العضلية والعصبين الجلديين الإنسي والمتوسط الظهرية وهو عصب حركي وحسي عام.

**- n. frontalis (= frontal nerve)** العَصَبُ الجَبْهِي. يتأصل من العصب العيني وهو فرع من العصب ثلاثي التوائم ويدخل الحجاج خلال الشق الحجاجي العلوي ويتفرع إلى العصبين فوق الحجاجي وفوق البكري ويتوزع بصورة رئيسية إلى الجبهة وفروة الرأس وهو عصب حسي عام.

**- n. genitofemoralis (= genitofemoral nerve)** العَصَبُ التَّنَاسُلِيُّ الفَخْذِيُّ. عصب يتأصل من الضفيرة القطنية (القطنيين 1-2) ويتفرع إلى الفرعين التناسلي والفخذي وهو عصب حركي وحسي عام.

**- n. glossopharyngeus (= glossopharyngeal nerve)** العَصَبُ اللُّسَانِيُّ البُلْفُومِيُّ. العصب القحفي التاسع يتأصل بعدد من الجذيرات من الجانب الوحشي للقسم العلوي من النخاع المستطيل (البصلة) بين الزيتونة والسويق المخيخي السفلي ويتفرع إلى العصب الطبلي والفروع البلعومي والإبري البلعومي واللوزي واللساني وفرع للجيب السباتي وآخر موصل مع الفرع الأذني للعصب المبهم وتوجد فيه عقدتان العلوية والسفلية ويغذي اللسان والبلعوم والغدة النكفية وهو عصب حركي ولا ودي وحسي خاص وحسي حشوي.

**- n. gluteus inferior (= inferior gluteal nerve)** العَصَبُ الأَلْوِيُّ السُّفْلِيُّ. عصب يتأصل من الضفيرة العجزية (القطني 5- العجزية 2) ويتوزع إلى العضلة الألية الكبرى وهو عصب حركي.

**- n. gluteus superior (= superior gluteal nerve)** العَصَبُ الأَلْوِيُّ العُلْوِيُّ. عصب يتأصل من الضفيرة العجزية (القطني 5- العجزية 1) ويتوزع إلى العضلتين الأليويتين الصغرى والوسطى وموترة اللقافة العريضة ومفصل الورك وهو عصب حركي وحسي عام.

**- nervi haemorrhoidales inferioris (= nervi rectales inferiores)** العَصَبُ المُسْتَقِيمِيُّ السُّفْلِيُّ.

**- nervi haemorrhoidales medii (= branches of middle rectal plexus)** فُرُوعُ الضْفِيرَةِ المُسْتَقِيمِيَةِ الوَسْطَى.

**- nervi haemorrhoidales superiores (= branches of the superior rectal plexus)** فُرُوعُ الضْفِيرَةِ المُسْتَقِيمِيَةِ العُلْوِيَةِ.

**- n. hypogastricus (dexter/ sinister)** العَصَبُ الخَلْتِيُّ (الأيمَن والأيسر). جذع عصبي يقع على الجهتين (اليسرى واليمنى) ويربط الضفيرتين الختليتين العليا والسفلى.

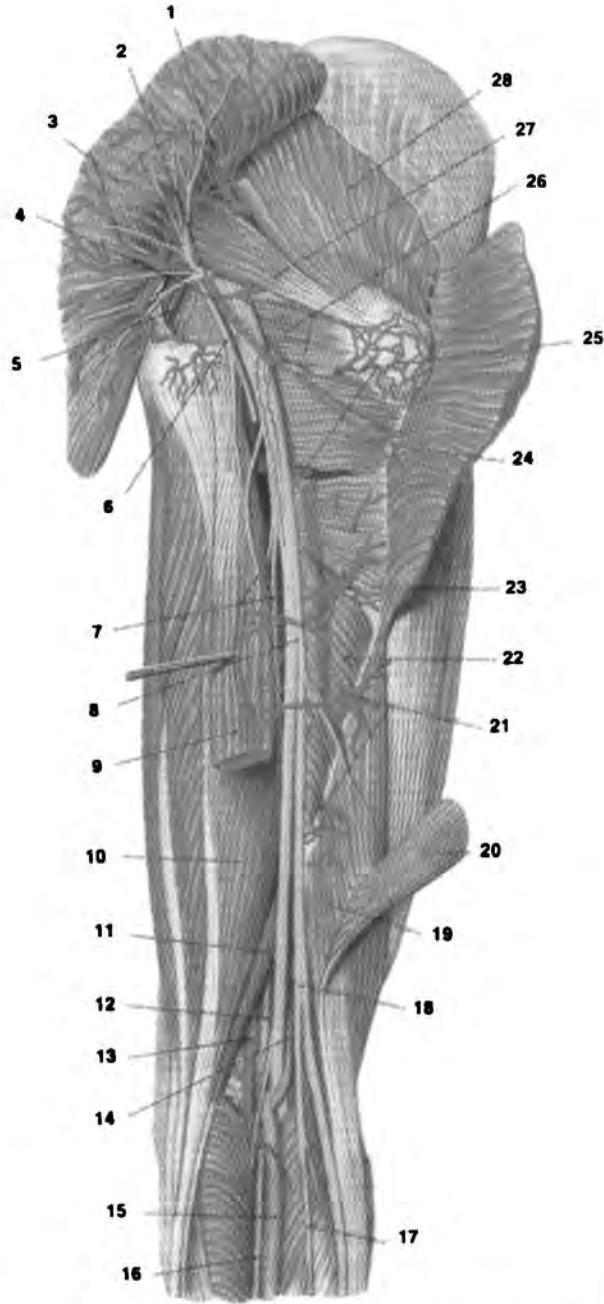
**- n. hypoglossus (= hypoglossal nerve)** العَصَبُ تَحْتَ اللُّسَانِ. العصب القحفي الثاني عشر يتأصل بجذيرات من التلم الامامي الوحشي بين زيتونة وهمم النخاع المستطيل (البصلة) ويمر إلى اللسان خلال القناة تحت اللسانية ويتفرع

إلى الفروع اللسانية التي تغذي العضلات الإبرية اللسانية وتحت اللسانية والذقنية اللسانية والعضلات الداخلية للسان وهو عصب حركي.

- **n. iliohypogastricus (= Iliohypogastric nerve)** العَصَبُ الحَرْقَفِيُّ الخَلْفِيُّ. يتأصل من الضفيرة القطنية (القطني 1 وأحياناً الصدري 12) ويتفرع إلى الفرعين الجلديين الوحشي والامامي وتتوزع فروعه إلى الجلد فوق العانة وفوق الجبهة الوحشية من الألية وأحياناً إلى العضلة الهرمية وهو عصب حركي حسي عام.
- **n. ilio-inguinalis (= Ilioinguinal nerve)** العَصَبُ الحَرْقَفِيُّ الأُرْبِيُّ. عصب يتأصل من الضفيرة القطنية (القطني 1 وأحياناً الصدرية 12) ويرافق الحبل المنوي في القناة الأربية ويتفرع إلى الفروع الصغرى الأمامية أو الشفرية ويتوزع إلى جلد الصفن أو الشفر الكبير ومناطق الفخذ المجاورة له وهو عصب حسي عام.
- **n. Infraorbitalis (= infraorbital nerve)** العَصَبُ تَحْتَ الحَجَاج. وهو امتداد للعصب الفكي العلوي ويدخل الحجاج خلال الشق الحجاجي السفلي ويحتل الأخدود ثم القناة ثم الثقب تحت الحجاجيات على التوالي ويتفرع إلى الفروع السنخية السفلية والوسطية والعلوية والجفني السفلي والانفيين الظاهر والباطن والشفوي العلوي وهو عصب حسي عام.
- **n. infratrochlearis (= infratrochlear nerve)** العَصَبُ تَحْتَ البَكَرَةِ. عصب يتأصل من العصب الأنفي الهدبي وهو فرع من العصب العيني ويتفرع إلى الفروع الجفنية ويغذي جلد جذر الأنف وجسره والجفن السفلي والملتحمة والقناة الدمعية وهو عصب حسي عام.
- **nervi intercostales (= rami ventrales nervorum thoracicorum)** الأعصاب الوربية: الفُرُوعُ البَطْنِيَّةُ للأعصاب الصدريَّة.
- **nervi Intercostobrachiales (= Intercostobrachial nerves)** الأعصاب الوربية العَضُدِيَّة. أعصاب تتأصل من العصبين الوربيين الثاني والثالث وتتوزع على جلد المنطقتين الخلفية والإنسية للعضد وهي أعصاب حسية عامة.
- **n. Intermediofacialis (= n. facialis and n. Intermedius)** العصب المتوسط الوجهي:

العَصَبَانِ الوَجْهِيَّ والمتوسط.

- **n. intermedius (= intermediate n.)** العَصَبُ المتوسط. الجذر الأصغر للعصب الوجهي يقع بين جذعه الرئيسي وبين العصب الدهليزي القوقعي ويتصل بالجذر الرئيسي للعصب الوجهي أو يندمج في العقدة الركبية عند زُكْبِيَّة العصب الوجهي ويغذي الغدد الدمعية والأنفية والحنكية وتحت الفك السفلية وتحت اللسانية والثلاثين الأماميين للسان وهو عصب لا ودي وحسي خاص.
- **n. Interosseus (antebrachii) anterior (= anterior interosseous nerve of forearm)** العَصَبُ الأَمَامِيُّ بَيْنَ عَظْمَيْ السَّاعِدِ. عصب يتأصل من العصب الناصف ويتوزع إلى العضلات مثنية الإبهام الطويلة ومثنية الأصابع العميقة والكابة المربعة وإلى مفاصل المعصم وبين الرسغيات وهو عصب حركي وحسي عام.
- **n. Interosseus antebrachii posterior (= posterior interosseous of forearm)** العَصَبُ الخَلْفِيُّ بَيْنَ عَظْمَيْ السَّاعِدِ. هو امتداد للفرع العميق للعصب الكعبري ويتوزع إلى العضلات مبعدة الأصابع الطويلة وباسطات الإبهام والسبابة والمعصم والمفاصل بين الرسغية وهو عصب حركي وحسي عام.
- **n. Interosseus (antebrachii) dorsalis (= n. Interosseus antebrachii posterior)** العَصَبُ الخَلْفِيُّ بَيْنَ عَظْمَيْ السَّاعِدِ.
- **n. Interosseus (antebrachii) volaris (= n. Interosseus antebrachii anterior)** العَصَبُ الأَمَامِيُّ بَيْنَ عَظْمَيْ السَّاعِدِ.
- **n. Interosseus cruris (= interosseous n. of leg)** العَصَبُ بَيْنَ عَظْمَيْ السَّاقِ. عصب يتأصل من العصب الظنبوبي ويتوزع إلى الغشاء بين العظمين وإلى المرتبط الظنبوبي الشظوي وهو عصب حسي عام.
- **n. Ischiadicus (= sciatic n.)** العَصَبُ الوَرِكِيُّ. أكبر أعصاب الجسم ويتأصل من الضفيرة العجزية (القطني 4- العجزية 3) ويترك الحوض خلال الثقب الوركية ويتفرع إلى العصبين الظنبوبي والشظوي الأصلي في الثلث السفلي من الفخذ ليتوزع في الساق وهو عصب حركي وحسي عام.



nerve, ischiadicus

الأعصاب والأوعية الدموية وعضلات المنطقة الألوية اليمنى خلف الفخذ: (1) فرع الشريان الألوي (2) العصب الألوي السفلي (3) العضلة الألوية العظمى (4) الشريان الألوي السفلي (5) الوريد والشريان الفرجيان (6) العصب الجلدي الفخذي الخلفي (7) الفروع العضلية للعصب التشنوبي (8) العصب الوركي (9) العضلة ذات الرأسين (10) العضلة الوترية النصف (11) العضلة غشائية النصف (12) الوريد المأبضي (13) الشريان المأبضي (14) العصب التشنوبي (15) الوريد الصافن (16) العصب الجلدي الربلي الإنسي (17) العصب الربلي الإنسي (18) العصب الشظوي الأصلي (20) العضلة ذات الرأسين (21) الشرايين الناقبة (22) العضلة المقربة الكبيرة (23) الشريان الناقب (24) العضلة المربعة (25) فروع الشريان المنعطف (26) العضلة المسددة الباطنة (27) العضلة الكثرية (28) العضلة الألوية المتوسطة.

- n. jugularis (= jugular nerve) الْعَصَبُ الْوِجَايِي.** فرع من العقدة الرقبية العلوية يتصل بالعصبين المبهم واللساني البلعومي.
- nervi labiales anteriores (= anterior labial nerve) الْأَعْصَابُ الشُّفْرِيَّةُ الْأَمَامِيَّةُ.** أعصاب تتأصل من العصب الحرقفي الأربي وتتوزع إلى جلد منطقة الشفر الكبير ومناطق الفخذ المجاورة له وهي أعصاب حسية عامة.
- nervi labiales posteriores (= posterior labial nerves) الْأَعْصَابُ الشُّفْرِيَّةُ الْخَلْفِيَّةُ.** أعصاب تتأصل من العصب الفرجي وتتوزع إلى الشفر الكبير وهي أعصاب حسية عامة.
- n. lacrimalis (= lacrimal nerve) الْعَصَبُ الدُّمْعِي.** عصب يتأصل من العصب الدمعي فرع العصب ثلاثي التوائم ويدخل الحجاج من الشق الحجاجي العلوي ويتوزع إلى الغدة الدمعية والملتحمة وصوار العين الوحشي وجلد الجفن العلوي وهو عصب حسية عام.
- n. laryngalis inferior (= inferior laryngeal nerve) الْعَصَبُ الْحَنْجَرِيُّ السُّفْلِي.** يتأصل من العصب الحنجري الراجع وخصوصاً من قسمه الانتهائي ويتوزع إلى العضلات الداخلية للحنجرة ما عدا العضلة الحلقية الدرقية ثم يتصل بالعصب الحنجري الباطن وهو عصب حسية عام.
- n. laryngalis recurrens (= recurrent laryngeal nerve) الْعَصَبُ الْحَنْجَرِيُّ الرَّاجِعُ.** عصب يتأصل من العصب المبهم (وخصوصاً من القسم القحفي من العصب الإضافي) ويتفرع إلى الأعصاب الحنجري السفلي والرغامي والمريء والفرع القلبي السفلي ويتوزع إلى الأعضاء التي تغذيها هذه الأعصاب وهو عصب لا ودي وحركي ووارد حشوي.
- n. laryngalis superior (= superior laryngeal nerve) الْعَصَبُ الْحَنْجَرِيُّ الْعُلْوِي.** يتأصل من العقدة السفلية للعصب المبهم ويتفرع إلى الفروع الظاهرة والباطنة والموصلة ويتوزع إلى مصرة البلعوم والعضلة الحلقية الدرقية والغشاء المخاطي لظهر اللسان وللحنجرة وهو عصب حركي وحسي عام ووارد حشوي ولا ودي.
- n. lingualis (= lingual nerve) الْعَصَبُ اللِّسَانِي.** عصب يتأصل من العصب الفكي السفلي ويهبط إلى اللسان أولاً على الجهة الإنسية للفك السفلي ومن ثم تحت الغشاء المخاطي للخم ويتفرع إلى العصب تحت اللساني والفرع اللساني وفرع إلى برزخ الحلق وفروع موصلة بالعصب تحت اللساني وبالحنبل الطبلي وهو عصب حسية عام.
- nervi lumbales (= lumbar nerves) الْأَعْصَابُ الْقَطْنِيَّةُ.** الأزواج الخمسة من الأعصاب التي تتبع من القسيمات القطنية للنخاع الشوكي ويترك كل زوج منها في نقاط دون مستوى الفقرات المناسبة لها وتشارك الفروع البطنية من هذه الأعصاب في تكوين الضفيرة القطنية العجزية.
- nervi lumbares (= nervi lumbales) الْأَعْصَابُ الْقَطْنِيَّةُ.**
- n. lumbosacralis (= ramus femoralis nervi genitofemoralis) الْعَصَبُ الْقَطْنِي الْأُزْبِي؛** الفرع الفخذي للعصب التناسلي الفخذي.
- n. mandibularis (= mandibular nerve) الْعَصَبُ الْفَكِّي السُّفْلِي.** أحد الفروع الانتهائية الثلاثة للعصب ثلاثي التوائم والذي يمر من الثقب البيضوية إلى الحفرة تحت الصدغية ويتأصل من عقدة ثلاثي التوائم ويتفرع إلى الفرع السحائي والأعصاب الماضغ والصدغي العميق والجناحين الوحشي والإنسي والأذني الصدغي واللساني والسرخي السفلي ويتوزع إلى عضلات المضغ وجلد الوجه والغشاء المخاطي للخم وللأسنان وهو عصب حركي وحسي عام.
- n. massetericus (= masseteric nerve) الْعَصَبُ الْمَاضِغِي.** عصب ينبع من العصب الفكي السفلي فرع العصب ثلاثي التوائم ويتوزع إلى العضلة الماضغة والمفصل الصدغي الفكي السفلي وهو عصب حركي وحسي عام.
- n. masticatoricus (= radix motoria nervi trigemini) عصب الماضغة؛ الْجَذْرُ الْحَرَكِي لِلْعَصَبِ الثَّلَاثِي التَّوَامِ.**
- n. maxillaris (= maxillary nerve) الْعَصَبُ الْفَكِّي الْعُلْوِي.** أحد الفروع الانتهائية الثلاثة للعصب ثلاثي التوائم يمر خلال الثقب المدورة ويدخل الحفرة الجناحية الحنكية ويتأصل من عقدة ثلاثي التوائم

ويتفرع إلى الفرع السحائي والعصب الوجني والفرع السنخي الخلفي العلوي والعصبين تحت الحجاجي والجناحي الحنكي وإلى فروع العقدة الجناحية الحنكية ويتوزع إلى جلد الوجه والفروة والغشاء المخاطي لجيب الفك العلوي وتجويف الأنف والأسنان وهو عصب حسي عام.

- n. meatus acusticil externi (= nerve of external acoustic meatus) عصب الصماخ السمعي الظاهر. عصب يتأصل من العصب الأذني الصدغي ويتوزع إلى الجلد المبطن للصماخ السمعي الظاهر وغشاء الطبل، وهو عصب حسي عام.

- n. medianus (= median nerve) العَصَبُ النّاصِبُ؛ العَصَبُ المُتَوَسِّط. عصب يتأصل من الحبلين الوحشي والإنسي للضفيرة العضدية (الرقبي 6- الصدري 1) ويتفرع إلى العصب الأمامي بين عظمي الساعد وإلى الأعصاب الأصبعية الراحية الأصلية والفروع العضلية والراحية وفرع موصل مع العصب الزندي ويتوزع إلى جلد الجهة الوحشية الأمامية لليد ومعظم العضلات المثنية في الجزء الأمامي من الساعد ومعظم العضلات القصيرة للإبهام ولمفصل المرفق وللعدد من مفاصل اليد وهو عصب حسي عام.

- n. meningeus medius (= ramus meningeus medius nervi maxillaris) فَرْعُ السِّحَائِيّ المُتَوَسِّطِ لِلعَصَبِ الفَكِّيِّ العلوي.

- n. mentalis (= mental nerve) العَصَبُ الذَّقْنِيّ. عصب يتأصل من العصب السنخي السفلي ويتفرع إلى الفرعين الذقني والشفوي السفلي ويتوزع إلى جلد الذقن والشفة السفلى وهو عصب حسي عام.

- n. mixtus (= mixed nerve) عَصَبٌ مُخْتَلَطٌ. عصب مكون من أعصاب حسية واردة وحركية صادرة.

- n. motorius (= motor nerve) عَصَبٌ حَرَكِيّ. عصب محيطي صادر ينه تقلص العضلات.

- n. musculi quadrati femoris (= nerve of quadratus muscle of thigh) عَصَبُ العَضَلَةِ الرُّبَاعِيَّةِ الرُّؤُوسِ الفُخْذِيَّةِ. عصب يتأصل من الفروع البطنية لفروع العصبين النخاعيين القطنيين الرابع والخامس ويتوزع إلى العضلتين التوأمية

السفلية والمربعة الفخذية الأمامية ومفصل الورك وهو عصب حركي وحسي عام.

- n. musculi tensoris tympani (= nerve of tensor tympani muscle) عَصَبُ العَضَلَةِ المُوْتَرَةِ لِلطَّبْلِ. عصب يتأصل من العصب الفكي السفلي عن طريق عصب العضلة الجناحية الإنسية والعقدة الأذنية ويتوزع إلى العضلة الموترة للطبل وهو عصب حركي.

- n. musculi tensoris veli palatini (= nerve of tensor veli palatini muscle) عَصَبُ العَضَلَةِ مُوْتَرَةِ الحَقَافِ. عصب يتأصل من العصب الفكي السفلي عن طريق عصب العضلة الجناحية الإنسية والعقدة الأذنية ويغذي العضلة الموترة للحقاف (شراع الحنك) وهو عصب حركي.

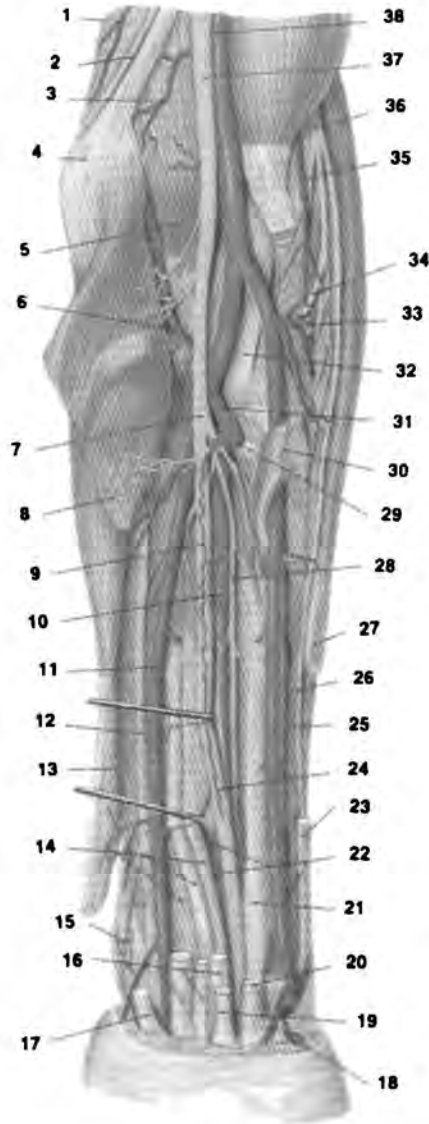
- n. musculocutaneous (= musculocutaneous nerve) العَصَبُ العَضَلِيّ الجِلْدِيّ. عصب يتأصل من الحبل الوحشي للضفيرة العضدية (الرقبية 5-7) ويتفرع إلى العصب الجليدي الوحشي للساعد والفروع العضلية ويتوزع إلى العضلات الغرابوية العضدية وذات الرأسين والعضدية ومفصل المرفق وجلد الجهة الكعبرية للساعد وهو عصب حركي وحسي عام.

- n. mylohyoideus (= mylohyoid nerve) العَصَبُ الفَكِّيّ اللّامِيّ. عصب يتأصل من العصب السنخي السفلي ويغذي العضلة الفكية اللامية والبطن الأمامية لذات البطنين وهو عصب حركي.

- n. nasociliaris (= nasociliary nerve) العَصَبُ الأنْفِيّ الهِدْبِيّ. عصب يتأصل من الفرع العيني للعصب ثلاثي التوائم ويتفرع إلى الأعصاب الهدبي الطويل والغريبالين الخلفي والأمامي وتحت البكري وفرع موصل للعقدة الهدبية وهو عصب حسي عام.

- n. nasopalatinus (= nasopalatine nerve) العَصَبُ الأنْفِيّ الحَنَكِيّ. عصب يتأصل من العقدة الجناحية الحنكية ويتوزع إلى مخاطية وغدد الحاجز الأنفي والقسم الأمامي من الحنك الصلب وهو عصب لا ودي وحسي عام.

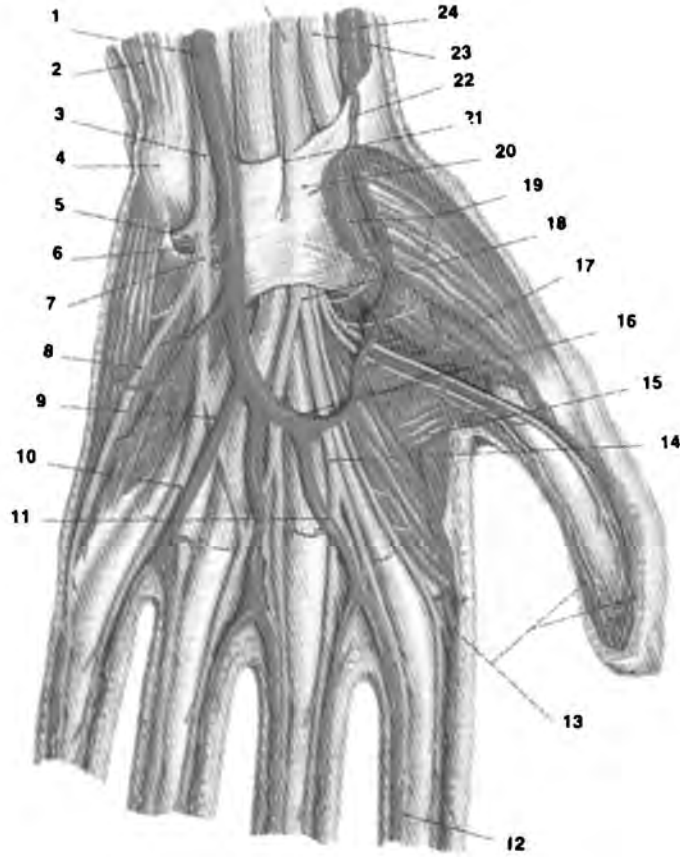
- n. obturatorius (= obturator nerve) العَصَبُ السِّدَّادِيّ. عصب يتأصل من الضفيرة القطنية (القطنيين 3-4) ويتفرع إلى الفروع الأمامية والخلفية



nerve, median

الأعصاب والشرايين العميقة الأمامية لمساعد الإيسر الذي قطعت منه العضلات المثنية والكابة: (1) الشريان الجانبي الزندي العلوي (2) العصب الزندي (3) الشريان الجانبي الزندي السفلي (4) اللقيمة الإنسية (5) العضلة العضدية (6) الشريان الزندي الراجع (7) العصب المتوسط (8) العضلات المثنية لمساعد (9) الشريان الناصف (10) الشريان بين العظام الأمامي (11) الشريان الزندي (12) العصب الزندي (13) العضلة العثنية الزندية للرسغ (14) أوتار العضلة مثنية الأصابع العميقة (15) الفرع الظهرى للعصب الزندي (16) أوتار العضلة مثنية الأصابع السطحية (17) وتر العضلة العثنية الزندية للرسغ (18) الفرع الراحي السطحي للشريان الكعبري (19) وتر العضلة الراحية الطويلة (20) وتر العضلة المثنية الكعبرية للرسغ (21) العضلة مثنية الإبهام الطويلة (22) العضلة الكابة المربعة (23) وتر العضلة العضدية الكعبرية (24) العصب الناصف (25) الشريان الكعبري (26) الفرع السطحي للعصب الكعبري (27) وتر العضلة العضدية الكعبرية (28) العصب بين العظام الأمامي (29) الشريان بين العظام الخلفي (30) العضلة الكابة المدورة (31) الشريان بين العظام الأصلي (32) وتر العضلة ذات الرأسين العضدية (33) الشريان الكعبري الراجع (34) الفرع العميق للعصب الكعبري (35) الفرع الأمامي للشريان الجانبي الكعبري (36) العصب الكعبري (37) العصب الناصف (38) الشريان العضدي.





nerve, median

الطبقة المتوسطة من راحة اليد يبين أعصابها وشرايينها: (1) الشريان الزندي (2) العضلة مننية الرسغ الزندية (3) الفرع الراجي للعصب الزندي (4) العظم الحمصي (5) الفرع العميق للعصب الزندي (6) الفرع الراجي العميق (7) الفرع السطحي للعصب الزندي (8) العصب الإصبعي الراجي الخاص (9) الفرع الموصل بين العصبين الزندي والناصف (10) العصب الراجي الإصبعي الأصلي (11) الشرايين الإصبعية الراجية (12) العصبان الإصبعيان الراجيان الخاصان (13) الشرايين الإصبعية الراجية (14) العصب الإصبعي الراجي (من العصب الناصف) (15) العضلة مقربة الإبهام (16) القوس الراجية السطحية (17) رأس العضلة مننية الإبهام (18) العصب الناصف (19) العضلة مبعدة الإبهام القصيرة (20) قيد المننيات (21) الفرع الراجي للعصب الناصف (22) الفرع الراجي السطحي للشريان الكعبري (23) وتر مننية الرسغ الكعبري (24) الشريان الكعبري (25) العصب الناصف.

والعضلية ويتوزع إلى العضلات المقربة والعضلة الناحلة وجلد القسم الإنسي من الفخذ ومفصلي الورك والركبة وهو عصب حسي وحركي عام.

- n. obturatorius accessorius

**العَصَبُ السِّدَائِي الإِضَافِي (= accessory obturator nerve)**  
عصب يتأصل من الفروع الامامية للفروع البطنية للأعصاب الشوكية الظهرية (3-4) ويتوزع إلى العضلة العانية ومفصل الورك والعصب السدادي وهو عصب حركي وحسي عام.

- n. obturatorius internus (= internal

**obturator nerve)** **العَصَبُ السِّدَائِي البَاطِنُ.**  
عصب يتأصل من الفروع الامامية للفروع البطنية للأعصاب الشوكية (الظهري 5 و العجزيين 1-2) ويتوزع إلى العضلة التوامية العليا والسدادية الباطنة وهو عصب حسي عام وحركي.

- n. occipitalis major (= greater

**occipital nerve)** **العَصَبُ القَدَائِي الكَبِيرُ.**  
عصب يتأصل من الفرع الإنسي للفرع الظهري للرقبي الثاني ويتوزع إلى العضلة الشوكية النصفية الراسية وجلد فروة الرأس حتى قمة الرأس أماماً وهو عصب حركي وحسي عام.

- n. occipitalis minor (= lesser occipital

**nerve)** **العَصَبُ القَدَائِي الصَّغِيرُ.** عصب يتأصل من الضفيرة الرقبية السطحية (الرقبيين 2-3) ويصعد خلف الأذن ويغذي بعض جلد جانب الرأس وعلى الجهة القحفية للأذن وهو عصب حسي عام.

- n. occipitalis tertius (= third occipital

**nerve)** **العَصَبُ القَدَائِي الثَّالِثُ.** عصب يتأصل من الفرع الإنسي للفرع الظاهري للعنقي 3 ويتوزع إلى جلد القسم العلوي من ظهر الرقبة والرأس وهو عصب حسي عام.

- n. octavus (= eighth nerve) (= n. vesti-

**bulocochlearis)** **العَصَبُ الثَّامِنُ: العَصَبُ الدِّهْلِيَزِي القَوَاعِي.**

- n. oculomotorius (= oculomotor

**nerve)** **العَصَبُ المُحَرِّكُ لِلْعَيْنِ.** العصب القحفي الثالث يتأصل من جذع الدماغ وينبع من الجهة الإنسية للسويقة المخية ويجري إلى الأمام في الجيب الكهفي ويتفرع إلى الفرعين العلوي والسفلي ويدخل الحجاج خلال الشق الحجاجي العلوي وتغذي فروعه رافعة

الجنف العلوية وكل عضلات العين الخارجية ما عدا المائلة العلوية والمستقيمة الوحشية كما ينقل أعصاباً لا ودية إلى العضلة الهدبية ومصرة الحدقة وهو عصب حركي ولا ودي.

- nervi olfactorii (= olfactory nerves)

**الأعصابُ الشَّمِّيَّةُ.** العصب القحفي الأول وهو عصب الشم ويحوي حوالي عشرين حزمة تنبع من الظهارة الشمية وتسير خلال اللوح المصفوي للعظم الغربالي حتى البصلة الشمية.

- n. ophthalmicus (= ophthalmic n.)

**العَصَبُ العَيْنِي.** أحد الفروع الانتهازية للعصب ثلاثي التوائم ينبع من عقدة ثلاثي التوائم ويتفرع إلى الفروع الخيمية والأعصاب الجيبية والدمني والأنفي الهدبي وينتشر إلى العقلة والملتحمة والغدة الدمعية والكيس الدمعي ومخاطية الأنف والجيب الجبهي وخارج الأنف والجيبة وفروة الرأس وهو عصب حسي عام.

- n. opticus (= optic n.)

**العَصَبُ البَصْرِي.** وهو العصب القحفي الثاني ويتكون من المحاور والفروع المركزية لخلايا الطبقة العقدية للشبكية التي تترك الحجاج خلال القناة البصرية وتتصل بالتصالبة البصرية وتستمر حتى السبيل البصري.

- n. palatinus anterior (= n. palatinus

**major)** **العصب الحنكي الأمامي: العَصَبُ الحَنَكِيُّ الكَبِيرُ.**

- n. palatinus major (= greater palatine

**nerve)** **العَصَبُ الحَنَكِيُّ الكَبِيرُ.** عصب يتأصل من العقدة الجناحية الحنكية ويتفرع إلى الفروع الأنفية الخلفية السفلية (الوحشية) ويمر من خلال الثقب الحنكية الكبيرة ليفذي الحنك وهو عصب لا ودي وودي وحسي عام.

- n. palatinus medius (= middle palatine

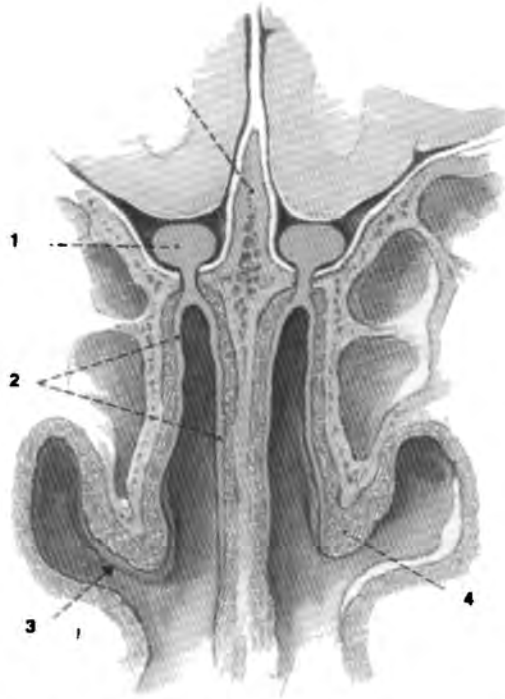
**nerve)** **العَصَبُ الحَنَكِيُّ المُتَوَسِّطُ.**

- nervi palatini minores (= lesser

**palatine nerves)** **الأعصابُ الحَنَكِيَّةُ الصَّغِيرَةُ.** أعصاب تتأصل من العقدة الجناحية الحنكية وتمر خلال الثقب الحنكية الصغيرة وتغذي الحنك الرخو واللوزة وهي أعصاب لا ودية وودية وحسية عامة.

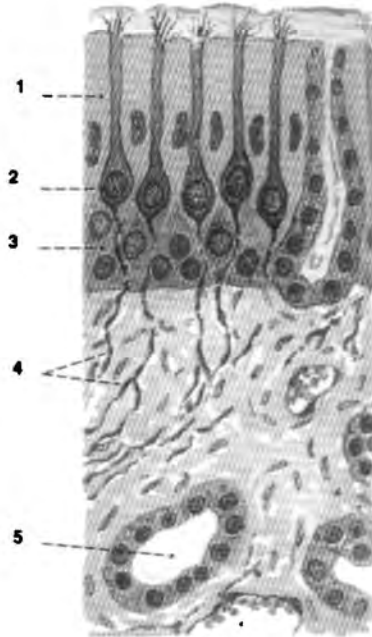
- n. palatini posterior (= posterior

**palatine nerve)** **العَصَبُ الحَنَكِيُّ الخَلْفِي.**



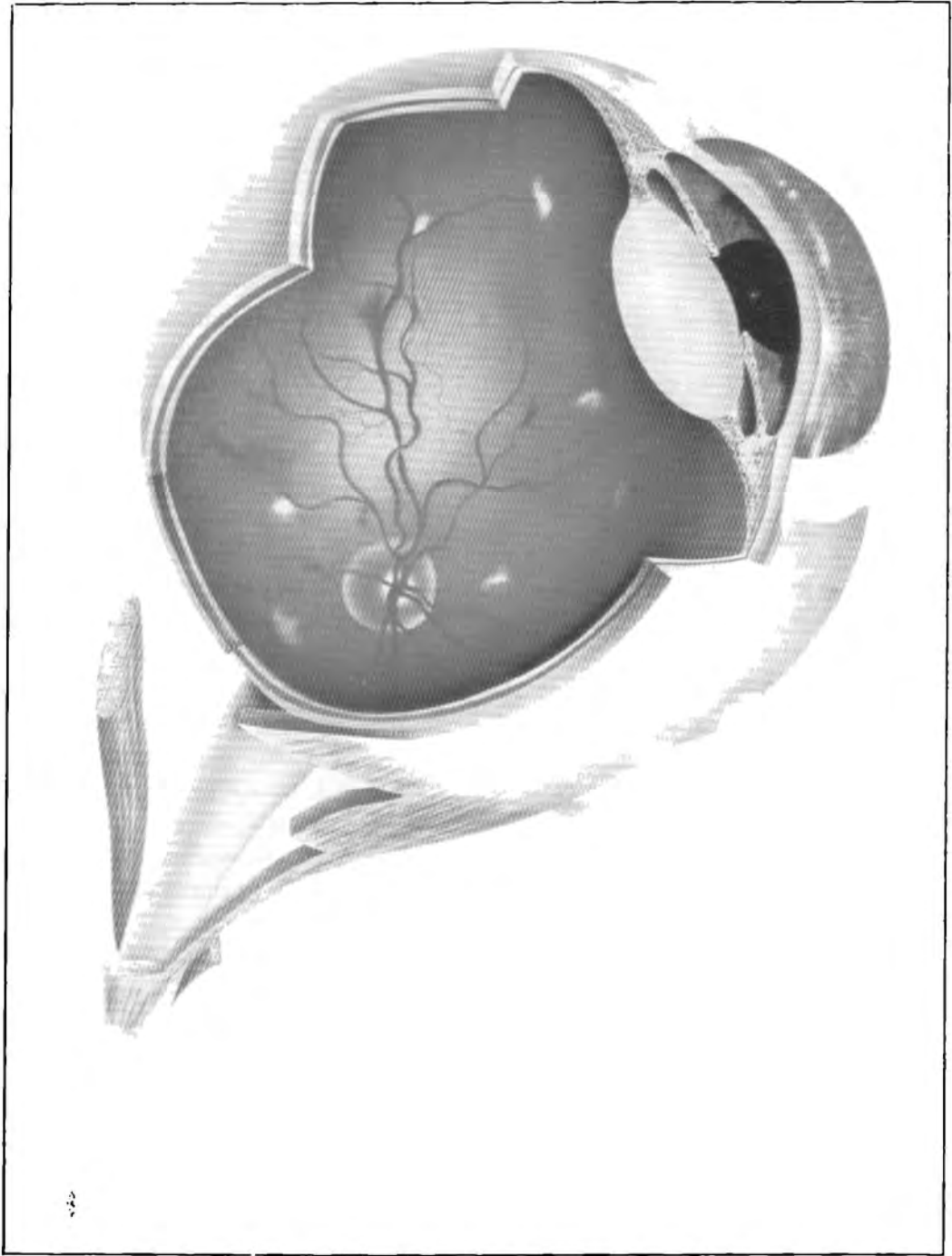
nerve, olfactory

مقطع جبهي لتجاويف الأنف يبين انتشار العصب الشمي فيها: (1) البصلة الشمية (2) الأعصاب الشمية (3) القرين العلوي (4) مخاطية الأنف.



nerve, olfactory

الغشاء المخاطي الشمي يبين المستقبلات والنهايات العصبية الشمية: (1) خلية سائدة (2) خلية شمعية (3) خلية قاعدية (4) خيوط عصبية (5) غدة شمعية.



nerve, optic

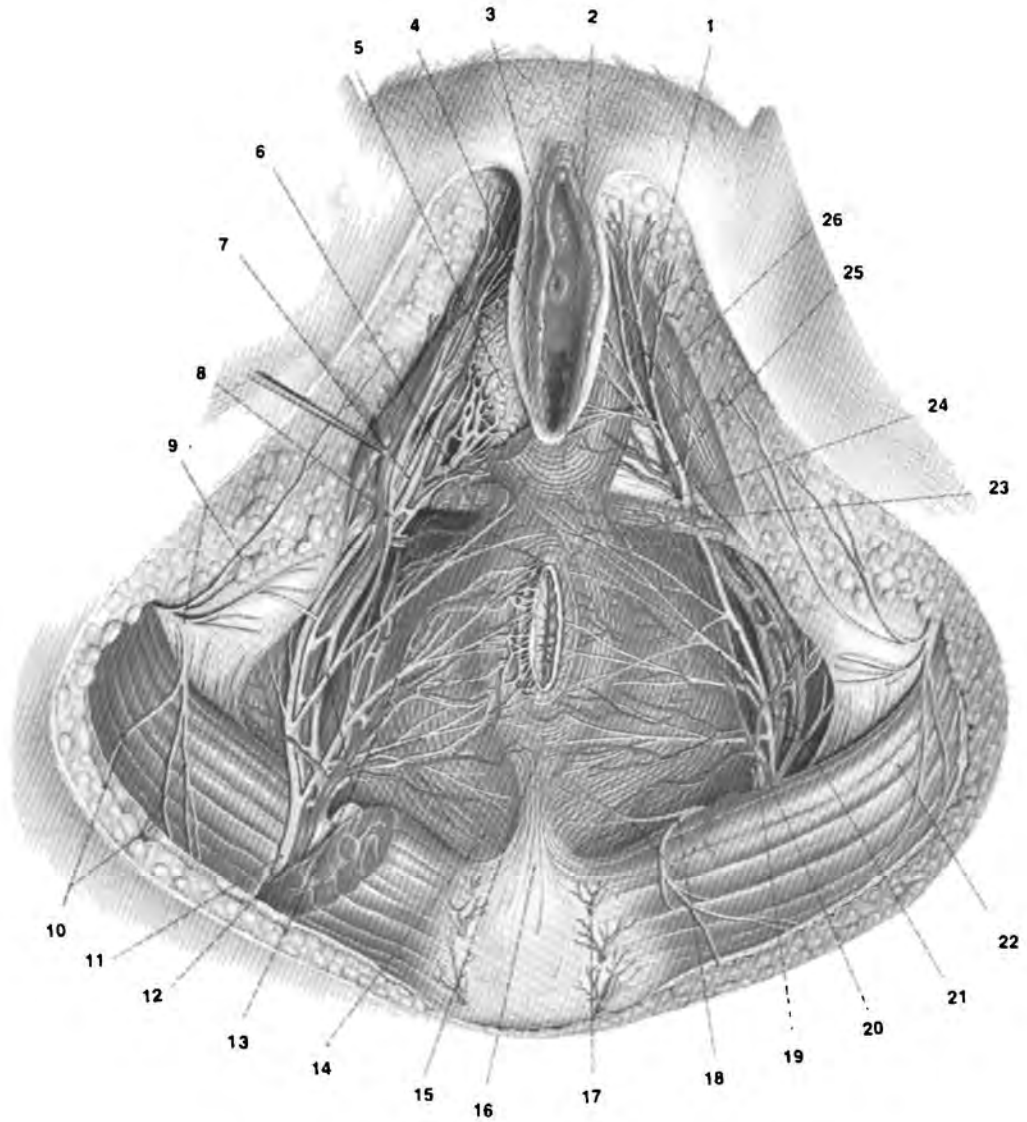
مقطع في العين يظهر الشرايين الطبيعية لشبكية العين والقرص البصري في الخلف ومقطع العدسة والرباط المعلق والقزحية والبؤبؤ والقرنية في الأمام والعصب البصري في الجانب العلوي.

- **n. pectoralis lateralis (= lateral pectoral nerve)** العَصَبُ الصَّدْرِيُّ الوَحْشِيُّ. عصب يتأصل من الحبل الوحشي للضفيرة العضدية أو من القسم الأمامي من الجذعين العلوي والوسطي (الرقبية 5-7) ويتوزع عادة إلى عدة أعصاب تغذي العضلة الصدرية الصغيرة والمفصلين الأحرزمي الترقوي والمنكبي وهو عصب حركي وحسي عام.
- **n. pectoralis medialis (= medial pectoral nerve)** العَصَبُ الصَّدْرِيُّ الْإِنْسِي. عصب يتأصل من الحبل الإنسي للجذع السفلي للضفيرة العضدية (الرقبي 8 والصدرى 1) ويتوزع إلى عدة أعصاب تغذي العضلتين الصدريتين الكبيرة والصغيرة وهو عصب حركي.
- **nervi perineales (= perineal nerves)** الْأَعْصَابُ الْعِجَانِيَّةُ. أعصاب تتأصل من العصب الفرجي في القناة الفرجية وتتفرع إلى الأعصاب العضلية والصفنية أو الشفوية الخلفية وتغذي الفروع العضلية العضلات البصلية الإسفنجية والوركية الكهفية والعجانية المستعرضة السطحية وبصلة القضيب ومصرة الشرج الظاهرة ورافعة الشرج ويغذي العصب الصفني (الشفري) الصفن أو الشفر الكبير وهي أعصاب حركية وحسية عامة.
- **nervi perlinei (= nervi perineales)** الْأَعْصَابُ الْعِجَانِيَّةُ.
- **n. peroneus communis (= n. fibularis communis)** العَصَبُ الشَّظْوِيُّ الْأَصْلِيُّ
- **n. peroneus profundus (= n. fibularis profundus)** العَصَبُ الشَّظْوِيُّ الْعَمِيقُ
- **n. peroneus profundus accessorius (= the accessory deep peroneal nerve)** العَصَبُ الشَّظْوِيُّ الْعَمِيقُ الْإِضَافِي. فرع العصب الشظوي السطحي إلى العضلة الشظوية القصيرة وعادة ما يستمر حتى الكعب وينتهي بفروع صغيرة للعضلة القصيرة الباسطة لأصابع القدم والمفاصل المجاورة لها.
- n. peroneus superficialis (n. fibularis superficialis)** العَصَبُ الشَّظْوِيُّ السَّطْحِيُّ.
- **n. petrosus major (= greater petrosal nerve)** العَصَبُ الصَّخْرِيُّ الْكَبِيرُ. عصب يتأصل من العصب الوسطاني عن طريق العقدة الركبية ويشير منها إلى الأمام ليتصل بالعصب الصخري العميق في القناة الجناحية ويغذي الغدد الدمعية والأنفية والحنكية والبلعوم الأنفي خلال العقدة الجناحية الحنكية وفروعها وهو عصب لاودي وحسي عام.
- **n. petrosus minor (= lesser petrosal nerve)** العَصَبُ الصَّخْرِيُّ الصَّغِيرُ. عصب ينبع من الضفيرة الطبلية ويتوزع إلى الغدة النكفية عن طريق العقدة الأذنية والعصب الأذني الصدغي وهو عصب لا ودي.
- **n. petrosus profundus (= deep petrosal nerve)** العَصَبُ الصَّخْرِيُّ الْعَمِيقُ. عصب يتأصل من الضفيرة السباتية الباطنة ويتصل بالعصب الصخري الكبير ليكونا عصب القناة الجناحية ويغذي الغدد الدمعية والأنفية والحنكية عن طريق العقدة الجناحية الحنكية وفروعها وهو عصب ودي.
- **n. petrosus superficialis major (= n. petrosus major)** العَصَبُ الصَّخْرِيُّ السَّطْحِيُّ الْكَبِيرُ؛ العَصَبُ الصَّخْرِيُّ الْكَبِيرُ.
- **n. petrosus superficialis minor (= n. petrosus minor)** العَصَبُ الصَّخْرِيُّ السَّطْحِيُّ الصَّغِيرُ؛ العَصَبُ الصَّخْرِيُّ الصَّغِيرُ.
- **nervi phrenici accessorii (= accessory phrenic nerves)** الْأَعْصَابُ الْحِجَابِيَّةُ الْإِضَافِيَّةُ. مساهمة إضافية غير دائمة من العصب الرقبي الخامس إلى العصب الحجابي وتسير عند وجودها في مسلك مستقل إلى جذر الرقبة أو إلى الصدر قبل اتصالها بالعصب الحجابي.
- **n. phrenicus (= phrenic n.)** العَصَبُ الْحِجَابِيُّ. عصب يتأصل من الضفيرة الرقبية (الرقبيين 4-5) ويتفرع إلى الفرعين التاموري والحجابي البطني ويتوزع إلى الجنبية والتامور والحجاب الحاجز والصفاق والصفيرة الودية وهو عصب حركي وحسي عام.
- **n. piriformis (= piriform nerve)** العَصَبُ الْكُمُثْرِيُّ الشَّكْلُ. عصب يتأصل من الفروع الظهرية للفروع البطنية للأعصاب نخاعية العجزية 1-2 ويتوزع إلى العضلة الكثرية الأمامية وهو عصب حركي وحسي عام.
- **n. plantaris lateralis (= lateral plantar nerve)** العَصَبُ الْأَخْمَصِيُّ الْوَحْشِيُّ. عصب مكون

من الفروع الانتهائية الصغيرة للعصب الظنبوبي ويتفرع إلى الفروع السطحي والعضلي والعميق ويقع بين الطبقتين الأولى والثانية للأخمص ويغذي العضلات المربعة الأخمصية ومبعدة إصبع القدم الصغير ومثنية إصبع القدم الصغير والقصيرة ومقربة إبهام القدم وبين العظمية والخراطينيات الثانية والثالثة والرابعة كما يعطي فروعاً جلدية ومفصلية للجهة الوحشية للأخمص وإصبعي القدم الرابع والخامس وهو عصب حركي وحسي عام.

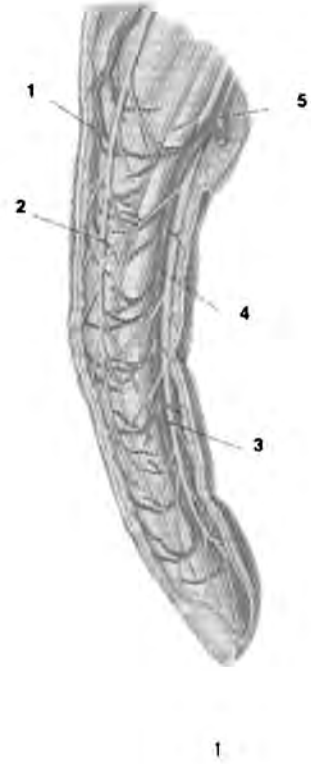
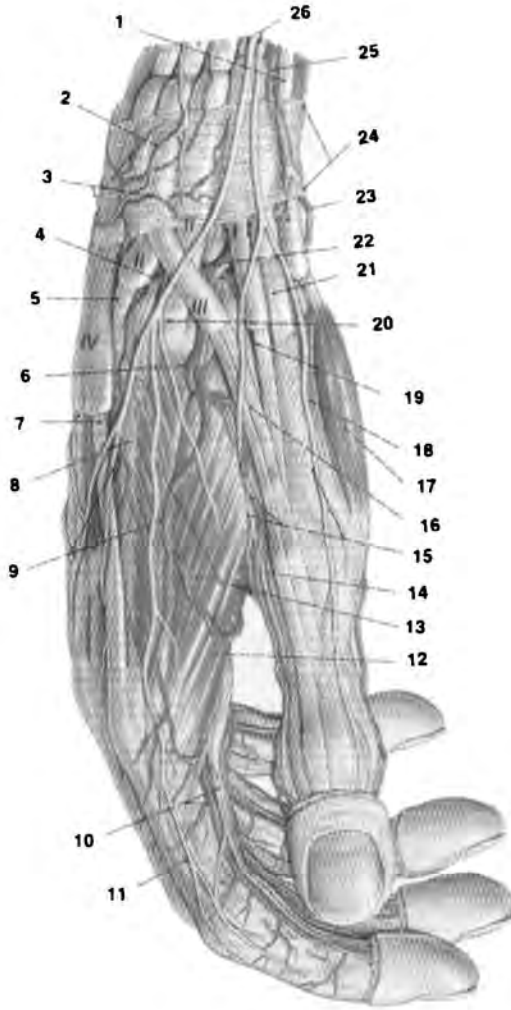
- n. plantaris medialis (= medial plantar nerve) العَصَبُ الأَخْمَصِيُّ الإنْسِي. عصب مكون من الفروع الانتهائية الكبيرة للعصب الظنبوبي ويتفرع إلى الأعصاب الأخمصية لأصابع القدم الأصلية والفروع العضلية ويتوزع إلى العضلات مقربة إبهام القدم ومثنية أصابع القدم القصيرة ومثنية إبهام القدم القصيرة والخراطينية الأولى وفروع جلدية ومفصلية للجهة الإنسية من الأخمص وإلى أصابع القدم الأول حتى الرابع وهو عصب حركي وحسي عام.
- n. presacralis (= plexus hypogastricus superior) العَصَبُ أَمَامَ العَجَزِ؛ الضفيرة الحثلية السفلية.
- n. pterygoideus externus (= n. pterygoideus lateralis) العَصَبُ الجَنَاحِيُّ الوَحْشِيُّ.
- n. pterygoideus internus (n. pterygoideus medialis) العَصَبُ الجَنَاحِيُّ الإنْسِي.
- n. pterygoideus lateralis (= lateral pterygoid nerve) العَصَبُ الجَنَاحِيُّ الوَحْشِيُّ. عصب يتأصل من العصب الفكي السفلي ويغذي العضلة الجناحية الوحشية وهو حركي.
- n. pterygoideus medialis (= medial pterygoid nerves) العَصَبُ الجَنَاحِيُّ الإنْسِي. عصب يتأصل من العصب الفكي السفلي ويغذي العضلات الجناحية الإنسية وموترة الطبل وموترة شراع الحنك (الحناف) وهو عصب حركي.
- nervi pterygopalatini (= pterygopalatine nerves) العَصَبَاتُ الجَنَاحِيانِ الحنكيان. العصبان اللذان يوصلان العصب الفكي العلوي بالعقدة الجناحية الحنكية وهما الجذران الحسيان لهذه العقدة.

- n. pudendus (= pudendal nerve) العَصَبُ الفَرْجِيُّ. عصب يتأصل من الضفيرة العجزية (العجزية 2-4) ويدخل القناة الفرجية ويعطي العصب المستقيمي السفلي ثم ينقسم إلى العصب العجاني وعصب ظهر القضيب (أو البظر) ويتوزع إلى عضلات وجلد العجان وأنسجة الناعطة وهو عصب حركي وحسي عام ولا ودي.
- n. quadratus femoris (= n. musculi quadrati femoris) عَصَبُ العَضَلَةِ الرَّبَاعِيَّةِ الرُّؤُوسِ الفُخْذِيَّةِ.
- n. radialis (= radial nerve) العَصَبُ الكُفْبَرِيُّ. عصب يتأصل من الحبل الظهرى للضفيرة العضدية (الرقبية 6-8) وأحياناً (الرقبي 5- والصدري 1) ويتفرع إلى الأعصاب الجلدي الخلفي والجلدي الوحشي السفلي للعضد والجلدي الخلفي للساعد وإلى الفروع العضلية والعميقة والسطحية وينزل إلى ظهر العضد والساعد ويتوزع إلى جلد ظهر العضد والساعد واليد وإلى العضلات الباسطة على ظهر العضد والساعد ومفصل المرفق والعديد من مفاصل اليد وهو عصب حركي وحسي عام.
- n. et ramus articularis العَصَبُ والفَرْعُ المَفْصَلِيُّ. أي عصب محيطي مختلط (وارد أو صادر) أو أي من فروعه التي تغذي أحد المفاصل والأنسجة المرتبطة به.
- n. et ramus autonomici العَصَبُ والفَرْعُ المَسْتَقْلِيُّ. أي من الأعصاب الودية أو اللاودية وفروع الجهاز العصبي المستقلي.
- n. et ramus cutanei العَصَبُ والفَرْعُ الجِلْدِيُّ. أي عصب محيطي مختلط (وارد أو صادر) أو أي من فروعه التي تغذي منطقة جلدية معينة.
- n. et ramus musculares العَصَبُ والفَرْعُ العَضَلِيُّ. أي عصب محيطي مختلط (وارد أو صادر) أو أي من فروعه التي تغذي عضلة والأنسجة المرتبطة بها.
- n. et ramus viscerales (= n. et ramus autonomici) العَصَبُ والفَرْعُ الحَشْوِيُّ؛ العَصَبُ المَسْتَقْلِيُّ.
- nervi rectales inferiores (= inferior rectal nerves) الأَعْصَابُ المُسْتَقِيمَةُ السُّفْلِيَّةُ. أعصاب تتأصل من العصب الفرجي أو بصورة مستقلة



nerve, pudendal

عجان الأنثى مبيناً أعصابه وأوعيته وعضلاته: (1) الفروع الشفرية الخلفية للشريان الفرجي (2) العضلة البصلية الإسفنجية (3) فتحة الإحليل (4) الشفر الصغير (5) بصلة الدهليز (6) وريد بصلة الدهليز (7) عصب ظهر البظر (8) الشريان الفرجي الباطن (9) الفروع العجانبة للعصب الفخذي الجلدي (10) الأعصاب الألوية السفلية (11) العصب الفرجي (12) الشريان الفرجي الباطن (13) الأعصاب العجانبة (14) العضلة رافعة الشرج (15) العضلة مصرة الشرج الخارجية (16) الرباط الشرجي العصصي (17) الشرايين والأعصاب الشرجية العصصية (18) الأعصاب الألوية السفلية (19) الأعصاب العجانبة (20) الشريان المستقيمي السفلي (21) الشريان والوريد الفرجيان الباطنان (22) العضلة الألوية العظمى (23) العضلة العجانبة السطحية المستعرضة (24) الحجاب البولي التناسلي (25) الأعصاب الشفرية الخلفية (26) العضلة الوركية الكهفية.

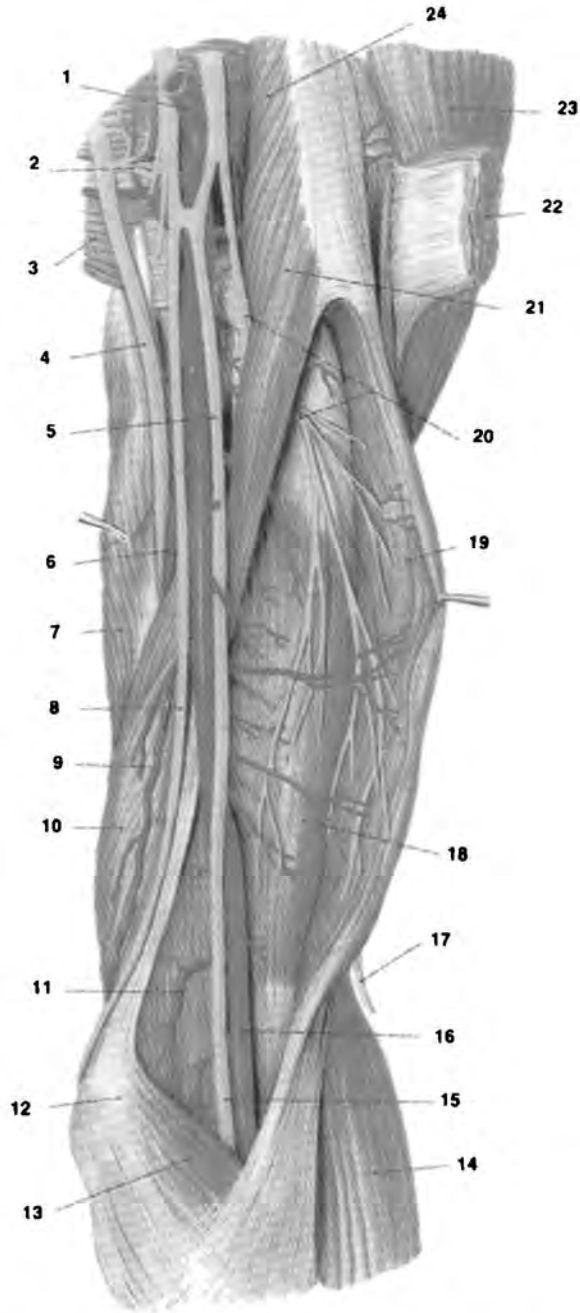


ب

nerve, radial

- أ - أعصاب وشرايين إصبع السبابة: (1) الشريان الإصبعي الخلفي (2) العصب الإصبعي الخلفي (3) العصب الراجي الخاص (4) الشريان الإصبعي الراجي الخلفي (5) الشريان الإصبعي الراجي الأصلي.
- ب - الأعصاب والشرايين السطحية في الوجه الكعبري لليد اليمنى: (1) غدة ثنية الرسغ الكعبرية (2) العصب الجلدي الساعدي الخلفي (3) الشبكة الرسغية الخلفية (4) الفرع الرسغي الخلفي للشريان الكعبري (5) وتر باسطة الرسغ الكعبرية (6) الشريان الكعبري (7) أوتار باسطة الأصابع (8) العظم السنعي الثاني (9) الشرايين السنعية الخلفية (10) العصب الإصبعي الراجي والشريان الكعبري للسبابة (11) العصب الإصبعي الخلفي (12) العضلة الخراطينية الأولى (13) العضلة بين العظام الظهرية الأولى (14) مقربة الإبهام (15) الأعصاب والشرايين الإصبعية الخلفية (16) وتر باسطة الإبهام الطويلة (17) مبعدة الإبهام القصيرة (18) العضلة مقابلة الإبهام (19) وتر باسطة الإبهام القصيرة (20) وتر باسطة الرسغ الكعبرية (21) وتر مبعدة الإبهام (22) الشريان الكعبري (23) الفرع الراجي السطحي للشريان الكعبري (24) قيد الباسطات (25) الشريان الكعبري (26) الفروع السطحية للعصب الكعبري.

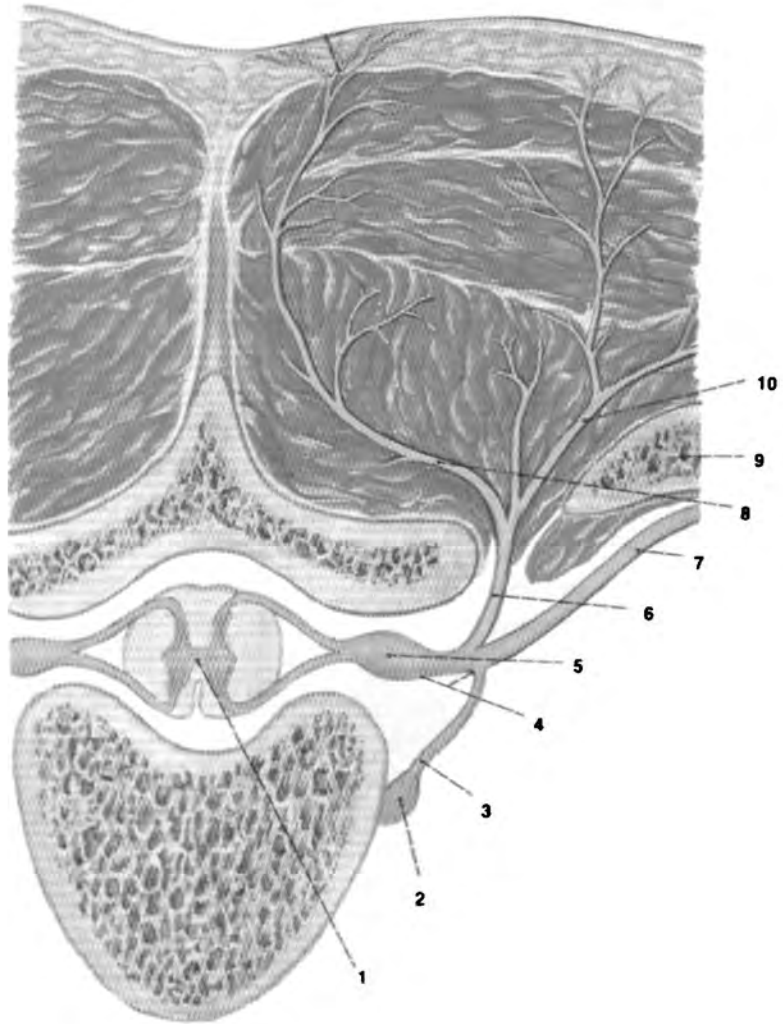




nerve, radial

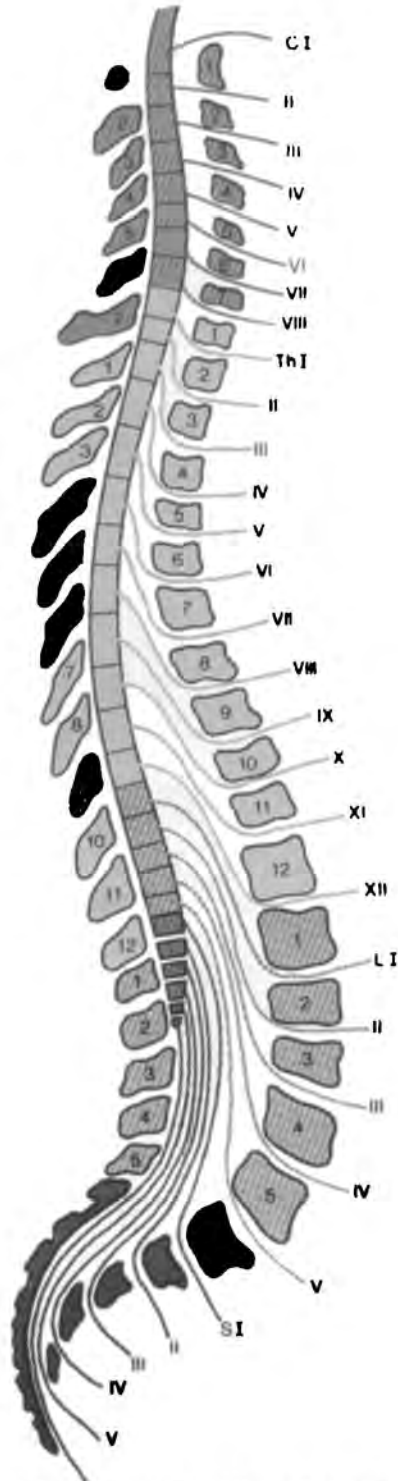
أعصاب وعضلات الوجه الأمامي للذراع الأيسر بعد سحب العضلة ذات الرأسين إلى الجيب الإنسي ونزع الأوردة من الذراع: (1) الشريان الإبطي (2) العصب الإبطي (3) العضلة المدورة الكبيرة (4) العصب الكعبري (5) العصب الناصف (6) الشريان العضدي العميق (7) الرأس الطويل للعضلة الثلاثية الرؤوس العضدية (8) العصب الزندي (9) الشريان الزندي الجانبي العلوي (10) العضلة الثلاثية الرؤوس العضدية (11) الشريان الزندي الجانبي السفلي (12) اللقمة الإنسية (13) العضلات المثنية للمساعد (14) العضلة العضدية الكعبرية (15) العصب الناصف (16) الشريان العضدي (17) العصب الساعدي الجلدي الوحشي (18) العضلة العضدية (19) العضلة ذات الرأسين العضدية (20) العصب الجلدي (21) العضلة الغرابية العضدية (22) العضلة الصدرية الكبيرة (23) العضلة الدالية (24) العضلة الغرابية العضدية.

- من الضفيرة العجزية وتتوزع إلى مصرة الشرج  
الظاهرة والجلد حول الشرج وبطانة القناة الشرجية  
حتى الخط المشطوي وهي اعصاب حركية وحسية  
عامة.
- n. recurrens (= n. laryngeus  
recurrens) العَصَبُ الحَنْجَرِيُّ الرَّاجِعُ
- n. sacularis (= sacular nerve) العَصَبُ  
الكَيْسِيُّ. فرع الجزء الدهليزي من العصب الثامن الذي  
يغذي بقعة الكيس.
- n. sacrales (= sacral nerves)  
الأعصاب العَجْزِيَّة. الأزواج الخمسة من الاعصاب  
التي تنبع من القسيمات العجزية للنخاع الشوكي  
وتشارك الفروع البطنية للاعصاب الاربعة الاولى في  
تكوين الضفيرة العجزية.
- n. saphenus (= saphenous nerve)  
العَصَبُ الصَّافِن. عصب يتاصل من نهاية العصب  
الفخذي وينزل أولاً مع الاوعية الفخذية ثم على الجهة  
الإنسية للساق والقدم ويتفرع إلى الفرعين تحت  
الرضفي والجلدي الساقى الإنسي ويتوزع إلى مفصل  
الركبة وإلى الضفيرتين الرضفية وتحت الخياطية  
والجلد على الجهة الإنسية للساق والقدم وهو عصب  
حسي عام.
- n. scrotales anteriores (= anterior  
scrotal nerves) الأعصاب الصَّفِيئَةُ الأَمَامِيَّة. اعصاب تتاصل من العصب الحرقفي الأربي وتتوزع  
إلى جلد المنطقة الأمامية للصفن وهي اعصاب حسية  
عامة.
- n. scrotales posteriores  
(= posterior scrotal nerves) الأعصاب  
الصَّفِيئَةُ الخَلْفِيَّة. اعصاب تتاصل من الاعصاب  
العجانة وتتوزع إلى جلد الصفن وهي اعصاب حسية  
عامة.
- n. sensorius (= sensory nerve) عَصَبٌ  
حِسِّي. عصب محيطي وارد ينقل النبضات العصبية  
من أعضاء الحس إلى النخاع الشوكي والدماغ.
- n. spermaticus externus (= ramus  
genitalis nervi genitofemorales) العَصَبُ  
العَنَوِيُّ الظَّاهِر. الفرع التناسلي للعصب التناسلي  
الفخذي
- nervi sphenopalatini (= nervi ptery-  
gopalatini) الأعصاب الوَتْدِيَّة الحَنْكِيَّة
- nervi spinalis (= spinal nerves) الأعصابُ  
النَّخَاعِيَّة. الواحد والثلاثون زوجاً من الاعصاب التي  
تنبع من النخاع الشوكي والتي تمر بين الفقرات  
وتشمل ثمانية أزواج من الاعصاب الرقبية وإثني عشر  
صدرية وخمسة قطنية وخمسة عجزية وزوجاً عصبياً  
عصعصياً واحداً.
- n. spinosus (= ramus meningeus  
nervi mandibularis) العَصَبُ الشُّوكِي.
- n. splanchnicus imus (= n.  
splanchnicus thoracicus imus) العَصَبُ  
الحَشَوِيُّ الصدري الأدنى.
- nervi splanchnici lumbales (= lumbar  
splanchnicus nerves) الأعصاب الحَشَوِيَّة  
القَطْنِيَّة. اعصاب تتاصل من العقد القطنية أو من جذع  
الودي وتتصل اعصابها العليا بالضفيرة البطنية  
والضفائر المجاورة لها وتهبط اعصابها الوسطية إلى  
الضفيرة بين المساريقية والضفائر المجاورة لها  
وتهبط اعصابها السفلية إلى الضفيرة الخلفية العلوية  
وهي اعصاب لا ودية واردة حشوية.
- n. splanchnicus major (= n.  
splanchnicus thoracicus major) العَصَبُ  
الحَشَوِيُّ الصدري الكبير.
- n. splanchnicus minor (= n.  
splanchnicus thoracicus minor) العَصَبُ  
الحَشَوِيُّ الصَّغِير.
- nervi splanchnici pelvini (= pelvic  
splanchnic nerves) الأعصاب الحَشَوِيَّة  
الحَوْضِيَّة. اعصاب تتاصل من الضفيرة العجزية  
(العجزيين 3-4) وتترك الضفيرة العجزية لتدخل  
الضفيرة الخلفية السفلية وتغذي أعضاء الحوض وهي  
اعصاب قبل عقدية لا ودية وحشوية واردة.
- nervi splanchnici sacrales (= sacral  
splanchnic nerves) الأعصاب الحَشَوِيَّة  
العَجْزِيَّة. اعصاب تتاصل من القسم العجزى للجذع  
الودي وتتوزع إلى أعضاء الحوض والاعوية الدموية  
عن طريق الضفيرة الخلفية السفلية وهي اعصاب قبل  
عقدية ودية وحشوية واردة.



nerve, spinal

جذور وفروع العصب النخاعي: (1) المادة السنجابية للنخاع (2) العقدة الودية (3) فرع موصل (4) عصب نخاعي (5) عقدة نخاعية (6) قسم اولي خلفي (7) قسم اولي امامي (8) فرع إنسي (9) ضلع (10) فرع وحشي.

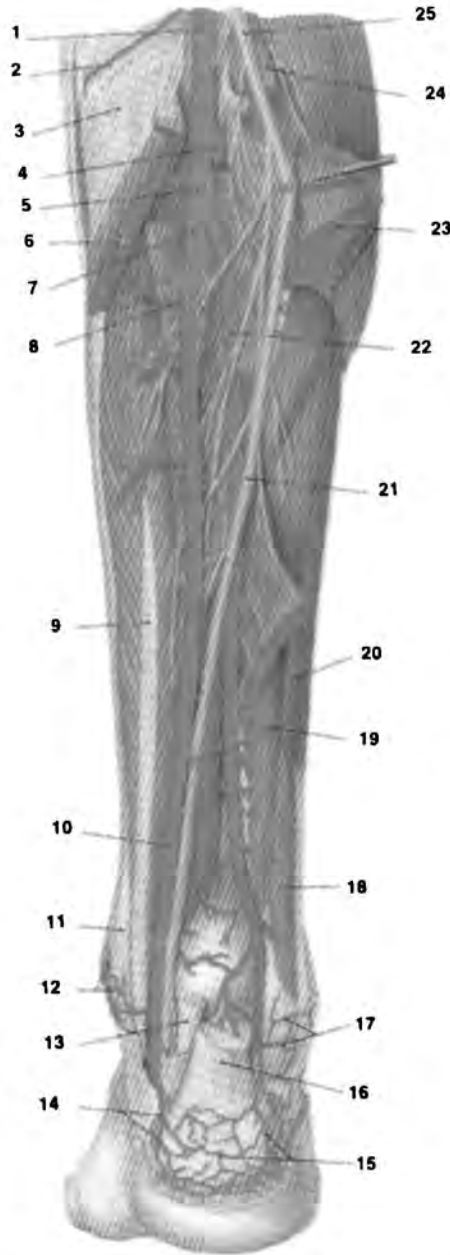


nerve, spinal

الأعصاب الشوكية ومناطق خروجها من النخاع والعمود الفقري. الأحمر: الفقرات والأعصاب الرقبية. الأصفر: الفقرات والأعصاب الصدرية. الأزرق: الفقرات والأعصاب القطنية. الأسود: الفقرات والأعصاب العجزية والعصصية.

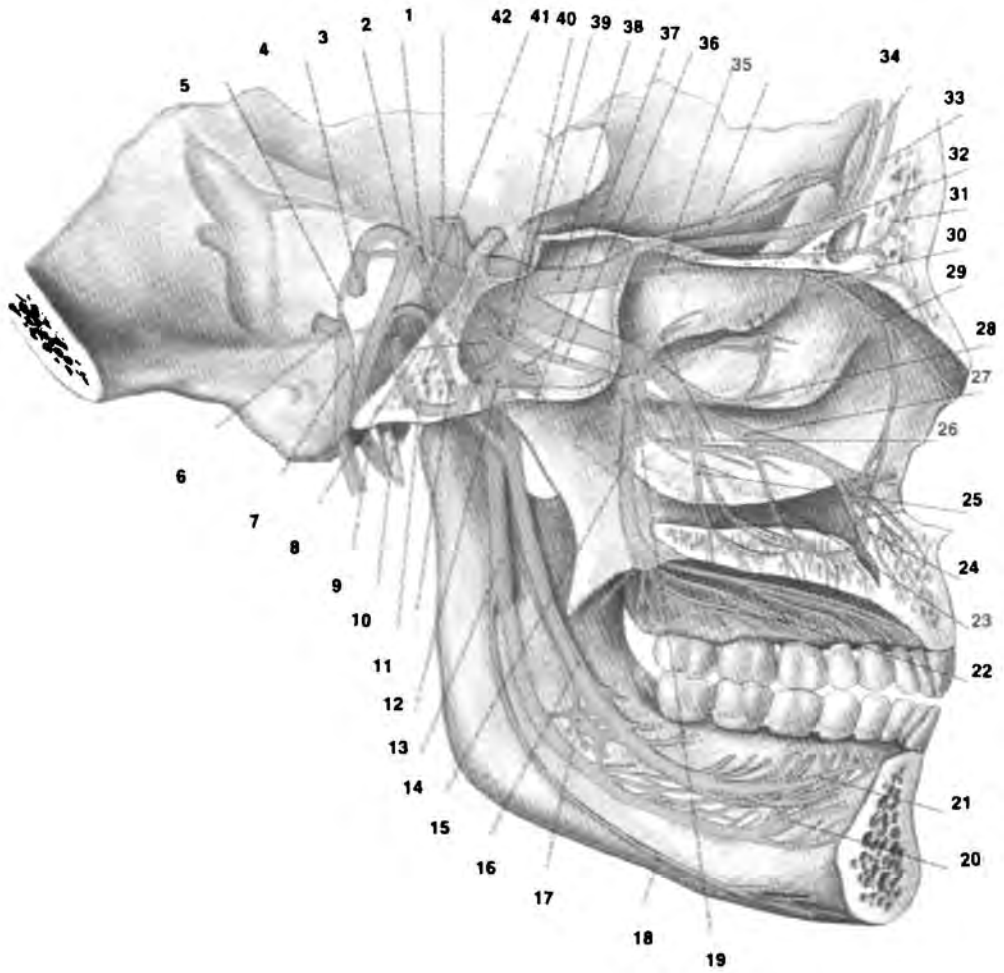
- **n. splanchnicus thoracicus imus**  
(= lowest thoracic splanchnic nerve)  
العَصَبُ الحَشَوِيُّ الصَّدْرِيُّ الأَدْنَى. عصب يتأصل من العقدة الصدرية الأخيرة لجذع الودي أو العصب الحشوي الصغير ويتوزع إلى العقدة الأبهريّة الكلوية والصفيرة المجاورة لها وهو عصب ودي وحشوي وارد.
- **n. splanchnicus thoracicus major**  
(= greater thoracic splanchnic nerve)  
العَصَبُ الحَشَوِيُّ الصَّدْرِيُّ الكَبِير. عصب يتأصل من الجذع الودي والعقد الصدرية الثالثة حتى العاشرة وينزل خلال الحجاب الحاجز أو فتحة الأبهريّة لينتهي عند العقد والصفائر البطنية وعند عقدة حشوية توجد بالقرب من الحجاب وهو عصب قبل عقدي وحشوي وارد.
- **n. splanchnicus thoracicus minor** (= lesser thoracic splanchnic nerve)  
العَصَبُ الحَشَوِيُّ الصَّدْرِيُّ الصَّغِير. عصب يتأصل من العقدتين التاسعة والعاشرتين الصدريتين للجذع الودي ويعطي الفرع الكلوي ثم يتقّب الحجاب ليرافق العقدة الأبهريّة الكلوية والصفيرة البطنية ويتصل مع الصفائر الكلوية والمسايقية العلوية وهو عصب قبل عقدي وحشوي وارد.
- **n. stapedius** (= stapedius nerve) العَصَبُ الرِّكَابِيُّ. عصب يتأصل من العصب الوجهي ويغذي العضلة الركابية وهو عصب حركي.
- **n. subclavius** (= subclavian nerve)  
العَصَبُ تَحْتَ التَّرْقُوة. عصب يتأصل من الجذع العلوي أو من الصفيرة العضدية (الرقبي 5) ويغذي العضلة تحت الترقوة والمفصل القصي الترقوي وهو عصب حركي وحسي عام.
- **n. subcostalis** (= subcostal nerve)  
العَصَبُ تَحْتَ الصُّلْع. عصب يتأصل من الفرع البطني للعصب الصدري الثاني عشر ويتوزع إلى جلد البطن السفلي والجهة الوحشية للآلية وجزء من العضلات المستعرضة والمائلة والمستقيمة والهرمية والصفاق المجاور وهو عصب حركي وحسي عام.
- **n. sublingualis** (= sublingual nerve)  
عَصَبُ تَحْتَ اللِّسَان. عصب يتأصل من العصب اللساني وينتشر إلى الغدة تحت اللسانية والغشاء المخاطي الذي يغطيها وهو عصب لا ودي وحسي عام.
- **n. suboccipitalis** (= suboccipital nerve)  
العَصَبُ تَحْتَ القَدَال. عصب يتأصل من الفرع الظهري للعصب الرقبي الأول ويظهر فوق القوس الخلفي للفهقة ويغذي عضلات المثث تحت القذالي والعضلة الشوكية النصفية الراسية وهو عصب حركي.
- **n. subscapularis** (= subscapular nerve)  
العَصَبُ تَحْتَ الكَتِف. يتأصل من الحبل الخلفي للصفيرة العضدية (الرقبي 5) وينقسم إلى عصبين أو أكثر علوي وسفلي ويغذي العضلتين تحت الكتفية والمدورة الكبيرة وهو عصب حركي.
- **nervi supraclaviculares** (= supra-clavicular nerves)  
الأعصابُ فَوْقَ التَّرْقُوة. اسم عام يطلق على جذع مشترك وهو فرع من الصفيرة الرقبية (الرقبيين 3-4) والذي يظهر تحت غطاء الحافة الخلفية للعضلة القصية الترقوية الخشائية وينقسم إلى الأعصاب فوق الترقوية الوحشي والإنسي والمتوسط.
- **nervi supraclaviculares anteriores**  
(= nervi supraclaviculares mediales)  
الأعصابُ الأماميةُ فَوْقَ التَّرْقُوة.
- **nervi supraclaviculares intermedii**  
(= intermediate supraclavicular nerves)  
الأعصابُ المتوسطةُ فَوْقَ التَّرْقُوة. أعصاب تتأصل من الصفيرة الرقبية (الرقبيين 3-4) وتنزل إلى المثث الخلفي وتعبّر الترقوة وتغذي الجلد الذي يغطي المنطقتين الصدرية والذالية وهي أعصاب حسية عامة.
- **nervi supraclaviculares laterales (posteriores)** (= lateral supraclavicular nerves)  
الأعصابُ الوحشيةُ (الخلفية) فَوْقَ التَّرْقُوة. أعصاب تتأصل من أصفيره الرقبية (الرقبيين 3-4) وتنزل إلى المثث الخلفي وتعبّر الترقوة وتغذي جلد القسمين العلوي والخلفي للمنكب وهي أعصاب حسية عامة.
- **nervi supraclaviculares mediales**  
(= medial supraclavicular nerves)  
الأعصابُ الإنسيةُ فَوْقَ التَّرْقُوة. أعصاب تتأصل من

- الضفيرة الرقبية (الرقبيين 3-4) وتهبط الى المثلث الخلفي وتعتبر الترقوة وتغذي جلد المنطقة الإنسية تحت الترقوة وهي أعصاب حسية عامة.
- **nervi supraclaviculares medii (= nervi supraclaviculares intermedii)**  
الأغصابُ الْمُتَوَسِّطَةُ تَحْتَ التَّرْقُوتِ.
- **nervi supraclaviculares posteriores (= nervi supraclaviculares laterales)**  
الأغصابُ الخَلْفِيَّةُ تَحْتَ التَّرْقُوتِ.
- **n. supraorbitalis (= supraorbital nerve)**  
العَصَبُ فَوْقَ الحَجَّاجِ. هو استمرار للعصب الجبهي من العصب العيني ويتفرع إلى الفرعين الإنسي والوحشي ويترك الحجاج خلال التلثة أو الثقبية فوق الحجاج ويغذي جلد الجفن العلوي والجيبة وفروة الرأس الامامية حتى قمة الرأس ومخاطية الجيب الجبهي وهو عصب حسي عام.
- **n. suprascapularis (= suprascapular nerve)**  
العَصَبُ فَوْقَ الكَتِفِ. عصب يتأصل من الضفيرة العضية (الرقبيين 5-6) ويهبط خلال التلمتين فوق الكتف والشوكية الحقية ليغذي العضلة الأخرمية الترقوية ومفاصل المنكب والعضلتين فوق وتحت الشوكية وهو عصب حركي وحسي عام.
- **n. supratrochlearis (= supratrochlear nerve)**  
العَصَبُ فَوْقَ النُّجْرَةِ. عصب يتأصل من العصب الجبهي من العصب العيني ويترك الحجاج عند النهاية الإنسية للحافة فوق الجبهة ويغذي الجبهة والجفن العلوي وهو عصب حسي عام.
- **n. suralis (= sural nerve)**  
العَصَبُ الرُّبْلِي. عصب يتأصل من العصب الربلي الجلدي الإنسي والفرع الشظوي الموصل من العصب الشظوي الأصلي ويتفرع إلى العصب الظهري الوحشي الجلدي والفروع العقبية الوحشية ويتوزع إلى جلد ظهر الساق (الربلة) والمفاصل على الجهة الوحشية للكاحل والقدم وهو عصب حسي عام.
- **nervi temporales profundi (= deep temporal nerves)**  
الأغصابُ الصُّدْغِيَّةُ العميقة. هما عادة عصبان أمامي وخلفي يتأصلان من العصب الفكي السفلي ويغذيان العضلة الصدغية وهما عصبان حركيان.
- **n. tensor tympani (= n. musculi tensoris tympani)**  
عَصَبُ العَضَلَةِ مُوتَرَةِ الطَّبَلِ
- **n. tensor veli palatini (= n. musculi tensoris veli palatini)**  
عَصَبُ عَضَلَةِ شِرَازِ الحَنَكِ
- **m. tentorii (= ramus tentorii nervi ophthalmici)**  
عَصَبُ الخَيْمَةِ: الفرع الخيمي للعصب العيني.
- **nervi terminales (= terminal nerves)**  
الأغصابُ الإِنْتِهَائِيَّةُ. خيوط عصبية تسمى كمجموعة بالأعصاب الإِنْتِهَائِيَّةُ توجد في الام الحنون بين البصلة الشمية وعرف الديك وتمر خلال الصفيحة المصفوية إلى المخاطية الأنفية وتوجد فيها عادة خلايا عقدية على طول مسارها.
- **nervi thoracici (= thoracic nerves)**  
الأغصابُ الصَّدْرِيَّةُ. الاثنا عشر زوجاً من الأعصاب النخاعية التي تنبع من القسيمات الصدرية للنخاع الشوكي ويترك كل زوج العمود الفقري تحت مستوى الفقرة المناسبة له وهي تغذي الجدارين الصدري والبطني للجسم.
- **n. thoracicus longus (= long thoracic nerve)**  
العَصَبُ الصَّدْرِي الطَّوِيل. عصب يتأصل من الضفيرة العضية من الفروع البطنية (الرقبية 5-7) ويهبط خلف الضفيرة العضية إلى العضلة المنشارية الامامية وهو عصب حركي.
- **n. thoracodorsalis (= thoracodorsal nerve)**  
العَصَبُ الصَّدْرِي الظَّهْرِي. عصب يتأصل من الحبل الخلفي للضفيرة العضية (الرقبيين 7-8) ويغذي العضلة العريضة الظهرية وهو عصب حركي.
- **n. tibialis (= tibial nerve)**  
العَصَبُ الطَّنْبُوبِي. عصب يتأصل من العصب الوركي (الاسكي) في القسم السفلي من الفخذ ويتفرع إلى العصب بين عظمي الساق والعصب الجلدي الإنسي للربلة والأعصاب الربلي والأخمصيين الوحشي والإنسي والفرعين العضلي والعقبى ويتوزع وهو لا يزال مع العصب الوركي ليغذي العضلتين الغشائية النصف والوترية النصف والرأس الطويل لذات الرأسين الفخذية والعضلة المقربة الكبيرة كما أنه يغذي مفصل الركبة ثم ينزل إلى الحفرة المابضية ويستمر إلى الساق



nerve, tibial

أعصاب وأوعية وعضلات الساق: (1) الشريان المابضي (2) الشريان الركيبي السفلي (3) العضلة المابضية (4) الشريان الظنبوبي الأمامي (5) وهو يعرف سريرياً بالجزع الظنبوبي الشظوي (6) العضلة النعلية (7) الشريان الظنبوبي الخلفي (8) العضلة الظنبوبية الخلفية (9) العضلة مثنية الأصابع الطويلة (10) الشريان الظنبوبي الخلفي (11) وتر العضلة الظنبوبية الخلفية (12) الفروع الكعبية الإنسية (13) وتر العضلة مثنية الإبهام الطويلة (14) الفروع العقبية للشريان الظنبوبي الخلفي (15) الشبكة العقبية (16) وتر العقب (العرقوب) (17) الشرايين الكعبية الوحشية (18) العضلة الشظوية القصيرة (19) العضلة مثنية الإبهام الطويلة (20) العضلة الشظوية الطويلة (21) العصب الظنبوبي (22) الشريان الشظوي (23) العضلة النعلية (24) العضلة الأخمصية (25) العصب الظنبوبي.

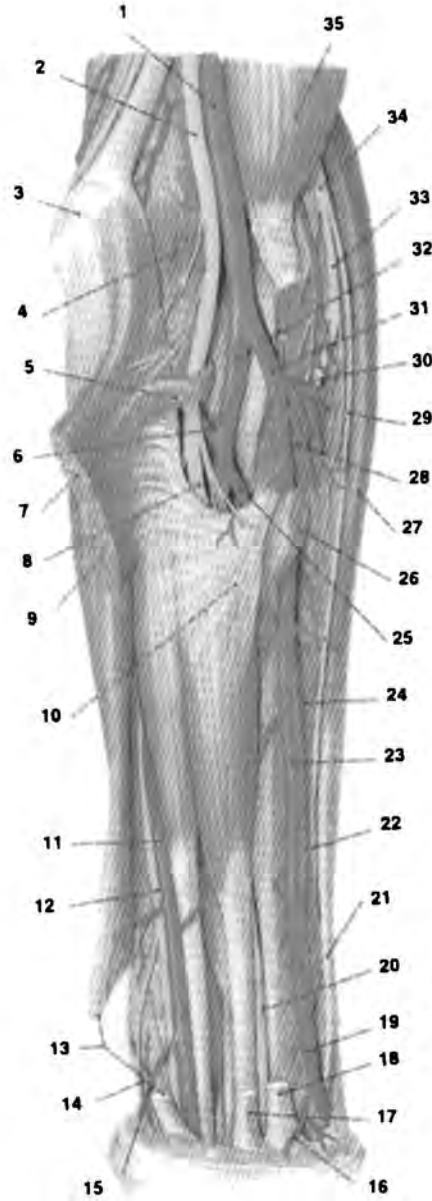

nerve, trigeminal

العصب الثلاثي التوائم وقروعه مرسوم على اقسام من الجمجمة والفك مع علاقاته بالاعصاب المجاورة: (1) العصب الثلاثي التوائم (2) العصب الصخري الكبير (3) العقدة الركبية (4) العصب الوجهي (5) العصب الطليبي (6) العقدة السفلية للعصب اللساني البلعومي (7) العصب اللساني البلعومي (8) العصب الفكي السفلي (9) العصب الوجهي (10) الناتئ الأبري (11) العصب الأذني الصدغي (12) العصب الأذني الصدغي (13) العقدة الأذنية (14) العصب السنخي السفلي (15) العصب الحنكي الكبير (16) العصب اللساني (17) العقدة تحت الفك السفلي (18) العصب الفرسي اللامي (19) العقدة الجناسية الحنكية (20) العصب الذقني (21) العصب تحت اللساني (22) العصب الحنكي الكبير (23) الفروع السنخية العلوية المتوسطة (24) الفروع السنخية العلوية الامامية (25) الفروع السنخية العلوية الخلفية (26) الفروع الأنفية السفلية والعلوية (27) العصب تحت الحجاج (28) العصب الوجني (29) الفروع الأنفية للعصب الغريالي (30) العصب الغريالي (31) العصب فوق البكرة (32) العصب فوق الحجاج (33) الفرع الإنسي للعصب فوق الحجاج (34) العصب الوحشي فوق الحجاج (35) العصب الدمعي (36) العصب الأنفي الهبي (37) عصب نرق الجناحية (الجزر الوجهي) (38) الفروع العضلية (39) العصب العيني (40) العصب الصخري العميق (41) العصب الفكي العلوي (42) العصب الصخري الصغير.

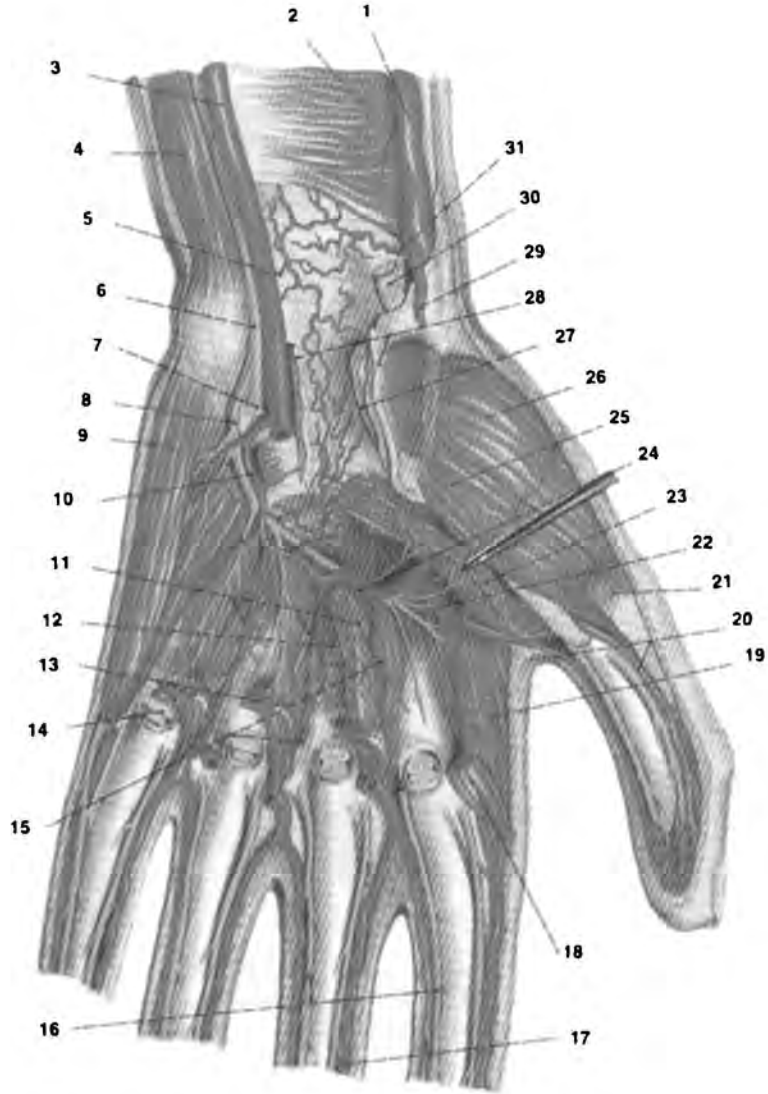


- ليغذي عضلات وِجْد الريلة وأخصم القدم واصابعه وهو عصب حركي وحسي عام.
- **n. transversus colli (= transverse nerve of neck)** العَصَبُ المُسْتَفْرِضُ لِلرَّقَبَةِ. عصب يتأصل من الضفيرة الرقبية (الرقبيين 2-3) ويتفرع إلى فرعين علوي وسفلي ويغذي جلد جانب الرقبة ووجهها وهو عصب حسي عام.
- **n. trigeminus (= trigeminal nerve)** العَصَبُ ثَلَاثِي التَّوَاتِمِ. هو العصب القحفي الخامس الذي ينبع من السطح الجانبي للجسر كجذرين حركي وحسي مع بعض الالياف الوسطية بينهما وينتشر الجذر الحسي إلى عقدة ثلاثي التوائم التي تحوي خلايا معظم الالياف العصبية الحسية وتتفرع منها الاقسام الثلاثة لهذا العصب وهي الفكي العلوي والفكي السفلي والعيني. وهو عصب حسي يغذي الوجه والاسنان والفم والتجويف الأنفي كما انه يغذي عضلات المضغ بأعصاب حركية.
- **n. trochlearis (= trochlear nerve)** العَصَبُ البَكَرِيُّ. هو العصب القحفي الرابع، حيث تتصالب الياف العصبين البكريين عبر المستوى الناصف ويظهر العصب من خلف جذع الدماغ تحت مستوى السويقة السفلية ويجري إلى الامام في جدار الجيب الوحشي ويعبر الشق الحجاجي العلوي ويغذي العضلة المائلة العلوية للمقلة بالياف حركية.
- **n. tympanicus (= tympanic nerve)** العَصَبُ الطَبْلِيُّ. عصب يتأصل من العقدة السفلية للعصب اللساني البلعومي ويشارك في تكوين الضفيرة الطبلية ويغذي الغشاء المخاطي للتجويف الطبلي وللخلايا الخشائية الهوائية وللأنبوب السمعي كما يغذي الغدة النكفية خلال العصب الصخري الصغير والعقدة الأذنية وهو عصب حسي عام ولا ودي.
- **n. ulnaris (= ulnar nerve)** العَصَبُ الزُّنْدِيُّ. عصب يتأصل من الحبلين الوحشي والإنسي للضفيرة العضدية (الرقبي 1- الصدرى 1) ويتفرع إلى الفروع العضلية والظهرية والراحية والسطحية والعميقة ويتوزع إلى جلد ظهر وجه المنطقة الإنسية لليد وإلى بعض العضلات المثنية في المنطقة الامامية من الساعد وإلى العديد من العضلات القصيرة لليد ومفصل المرفق والعديد من مفاصل اليد وهو عصب حركي وحسي عام.
- **n. utricularis (= utricular nerve)** العَصَبُ القُرْبِيُّ. هو فرع من العصب الدهليزي الذي يغذي بقعة القريبية.
- **n. utriculoampullaris (= utriculoampullar nerve)** العَصَبُ القُرْبِيُّ الأَمْبُولِيُّ. عصب ينبع كقسم طرفي من العصب الدهليزي ليغذي القريبية وأمبولات الاقنية الهلالية.
- **nervi vaginales (= vaginal nerves)** الأَعْصَابُ المَهْلِيَّةُ. أعصاب تتأصل من الضفيرة الرحمية المهبلية وتغذي المهبل بأعصاب ودية ولا ودية.
- **n. vagus (= vagus nerve)** العَصَبُ المُبْهَمُ. هو العصب القحفي العاشر ويتأصل بجذيرات عديدة من جانب النخاع المستطيل (البصلة) في الأخدود بين الزيتونة والسويقة المخيخية السفلية ويتفرع إلى العصبين الحنجريين العلوي والراجع وإلى الفروع السحائية والأذنية والبلعومية والقلبية والقصبية والمعدية والكبدية والبطنية والكلى والصفائير البلعومية والرئوية والمريئية وإلى الجذعين الامامي والخلفي وينزل خلال القبة الوداجية حيث يكوّن العقدتين العلوية والسفلية ثم يستمر خلال الرقبة والصدر إلى البطن وهو يغذي اليافاً حسية إلى الأذن واللسان والبلعوم والحنجرة واليافاً حركية إلى البلعوم والحنجرة والمريء واليافاً لا ودية وحشوية واردة إلى الأحشاء الصدرية والبطنية وهو عصب لا ودي وحشوي وارد وحركي وحسي عام.
- **nervi vasorum (= nerves of veins)** الأَعْصَابُ الوَإِدِيَّةُ. فروع عصبية تغذي الغلالة البرانية للأوعية الدموية.
- **n. vertebralis (= vertebral nerve)** العَصَبُ الفِقْرِيُّ. عصب يتأصل من العقد الرقبية الصدرية والفقارية ويتسلق مع الشريان الفقاري ليعطي اليافاً إلى السحايا النخاعية وللأعصاب الرقبية وللحفرة القحفية الخلفية وهو عصب ودي.
- **nervi vesicales inferiores plexus pudendi** الأَعْصَابُ المَثَانِيَّةُ السفلية للضفيرة الفُرْجِيَّة. مصطلح قديم لبعض الالياف العصبية التي تغذي المثانة كان يعتقد بانها تنبع من الضفيرة الفرجية.



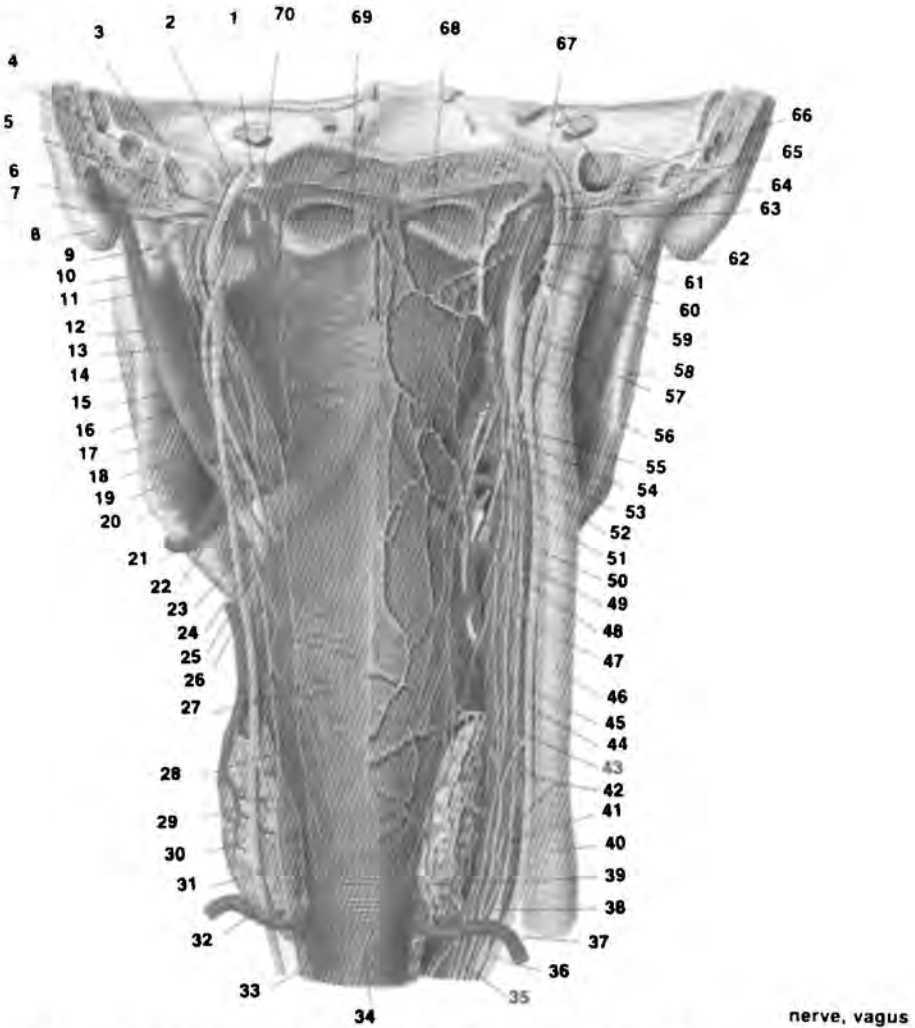
nerve, ulnar

أعصاب وشرايين وساعد الأيسر الأمامية: (1) الشريان العضدي (2) العصب الناصف (3) اللقيمة الإنسية (4) العضلة العضدية (5) الرأس الزندي للعضلة الكأبة المدورة (6) الشريان الزندي الراجع (7) العضلة الكأبة المدورة (8) العصب الناصف (9) العضلة المثنية الكعبية للرسغ (10) الرأس الكعبري للعضلة مثنية الأصابع السطحية (11) الشريان الزندي (12) العصب الزندي (13) وتر العضلة المثنية الزندية للرسغ (14) الفرع الظهري للعصب الزندي (15) الفرع الرسغي الظهري للشريان الزندي (16) الفرع الراجع السطحي للشريان الكعبري (17) وتر العضلة الراحية الطويلة (18) وتر العضلة المثنية الكعبية (19) الشريان الكعبري (20) الفرع الراجي للعصب الناصف (21) وتر العضلة العضدية الكعبية (22) الفرع السطحي للعصب الكعبري (23) الشريان الكعبري (24) العضلة مثنية الإبهام الطويلة (25) الشريان بين العظمين الأصلي (26) العضلة الكأبة المدورة (27) العضلة العضدية الكعبية (28) العضلة الباسطة (29) الفرع السطحي للعصب الكعبري (30) الشريان الكعبري الراجع (31) الشريان الكعبري (32) الشريان الزندي (33) الفرع العميق للعصب الكعبري (34) العصب الكعبري (35) العضلة ذات الراسين العضدية.



nerve, ulnar

الطبقة العميقة من أعصاب وشرايين راحة اليد: (1) الشريان الكعبري (2) العضلة الكأبة المربعة (3) الشريان الزندي (4) العضلة مثنية الرسغ الزندية (5) الفرع الرسغي الراجي للشريان الزندي (6) الفرع الراجي للعصب الزندي (7) الفرع السطحي للعصب الزندي (8) الفرع العميق للعصب الزندي (9) العضلة مبعدة الخنصر (10) الفرع الراجي العميق من الشريان الزندي (11) العضلات بين العظام الراجية (12) العضلة مقربة الإبهام (13) العضلات الخراطينية (14) أوتار العضلات المثنية (15) الشرايين السنعية الراجية (16) الأعصاب الإصبعية الراجية الخاصة (17) الشرايين الإصبعية الراجية الخاصة (18) العضلة الخراطينية الأولى (19) العضلة بين العظام الظهرية الأولى (20) الشرايين الإصبعية الراجية الخاصة (21) العضلة مبعدة الإبهام القصيرة (22) الشريان الرئيسي للإبهام (23) العضلة مقربة الإبهام (24) القوس الراجية العميقة (25) الرأس السطحي للعضلة مثنية الإبهام القصيرة (26) العضلة مقابلة الإبهام (27) وتر العضلة مثنية الإبهام الطويلة (28) قيد المثنيات (29) الفرع الراجي السطحي للشريان الكعبري (30) وتر العضلة مثنية الرسغ الكعبرية (31) الفرع الرسغي الراجي للشريان الكعبري.



الأعصاب والأوعية الدموية في الجدارين الخلفي والوحشي للبلعوم: (1) العصب المهبم (القحفي العاشر) (2) العصب اللساني البلعومي (التاسع) (3) البصلة العلوية للوريد الوداجي الباطن (4) الجيبان المستعرض والسييني (5) العقدة العلوية للمهبم (6) الشريان السباتي الباطن (7) الفرع الأذيني للمهبم (8) الناتئ الخشائي (9) الفرع الظاهر للعصب الإضافي (10) الناتئ الأبري (11) العقدة السفلية للمهبم (12) العصب اللساني (الثاني عشر) (13) العضلة الإبرية البلعومية (14) العصب اللساني البلعومي (التاسع) (15) الفرع البلعومي للمهبم (16) الشريان البلعومي الصاعد (17) البطن الخلفي لذات البطنين (18) العصب الحنجري العلوي (19) الشريان السباتي الظاهر (20) الفرع البلعومي للسان البلعومي (21) الشريان الوجهي (22) الشريان اللساني (23) الفرع الظاهر للحنجري البلعومي (24) العضلة مضيق البلعوم المتوسطة (25) الفرع الباطن للحنجري البلعومي (26) الشريان الدرقي العلوي (27) الضفيرة البلعومية (28) مضيق البلعوم السفلية (29) الفرع القلبي العلوي للمهبم (30) الغدة الدرقية (31) العصب المهبم (العاشر) (32) الشريان الدرقي السفلي (33) الفرع القلبي العلوي للمهبم (34) المريء (35) العصب القلبي المتوسط للجذع الودي (36) العقدة الرقبية السفلي (37) الشريان الدرقي السفلي (38) العقدة الرقبية المتوسطة (39) الفرع البلعومي للدرقي السفلي (40) البصلة السفلية للوريد الوداجي السفلي (41) الجذع الودي (42) الضفيرة السباتية الأصلية (43) السباتي الأصلي (44) العصب المهبم (45) الفرع البلعومي للدرقي العلوي (46) الوريد الوداجي الأصلي (47) العصب القلبي العلوي الودي (48) الشريان الدرقي العلوي (49) الفرع الظاهر للحنجري العلوي (50) الفرع الباطن للحنجري العلوي (51) الشريان اللساني (52) الشريان الوجهي (53) الشريان الحنكي الصاعد (54) الجذع الودي (55) العصب اللساني البلعومي (56) الشريان البلعومي الصاعد (57) العقدة الرقبية العلوية للجذع الودي (58) الراد (59) العصب الوداجي للجذع الودي (60) العقدة السفلية للسهم (61) العصب الإضافي (62) الشريان السباتي الباطن (63) العقدة السفلية للسان البلعومي (64) العصب اللساني الباطن (65) الشريان السحائي الخلفي (66) العظم الصدغي (67) الثقبية الوداجية والبصلة العلوية للوريد الوداجي الباطن (68) الأوردة البلعومية (69) العضلة مضيق البلعوم العلوية (70) الفرع الباطن للعصب الإضافي.

- **nervi vesicales inferiores plexus vesicalis** الأَعْصَابُ المَثَانِيَّةُ السُّفْلِيَّةُ لِلضَّفِيرَةِ المَثَانِيَّةِ. مصطلح قديم للألياف العصبية التي تصل الضفيرة المثنائية عن طريق الشريان المثنائي السفلي.
- **nervi vesicales superiores plexus vesicalis** الأَعْصَابُ المَثَانِيَّةُ العُلْوِيَّةُ لِلضَّفِيرَةِ المَثَانِيَّةِ. مصطلح قديم للألياف العصبية التي تصل الضفيرة المثنائية عن طريق الشريان المثنائي العلوي.
- **n. vestibularis (= vestibular nerve)** العَصَبُ الدِهْلِيْزِيّ القَوْعِيّ. القسم الخلفي من العصب الدهليزي القوقعي الذي يتحكم في وظيفة التوازن ويتكون من الياف تنبع من الخلايا ثنائية القطبين في العقدة الدهليزية وينقسم محيطياً إلى قسمين رأسي وذنبى وله مستقبلات في أمبولات الأتية الهلالية والقريبة والكيس.
- **n. vestibulocochlearis (= vestibulo-cochlear nerve)** العَصَبُ الدِهْلِيْزِيّ القَوْعِيّ. وهو العصب القحفي الثامن الذي ينبع من ساق الدماغ بين الجسر والنخاع المستطيل (الصلة) عند الزاوية المخيخية الجسرية وخلف العصب الوجهي وينقسم بالقرب من النهاية الوحشية للصماخ السمعي الباطن إلى قسمين متميزين وظيفياً ومتحددين جزئياً وهما العصب الدهليزي والعصب القوقعي وهما مرتبطان بالدماغ بجذور مختلفة - دهليزية وقوقعية.
- **n. zygomaticus (= zygomatic nerve)** العَصَبُ الوُجْنِيّ. عصب يتأصل من العصب الفكي العلوي ويدخل الحجاج خلال الشق الحجاجي السفلي ويتفرع إلى الفرعين الوجني الوجهي والوجني الصدغي ويتصل مع العصب الدمعي ويغذي جلد الصدغ والمناطق المجاورة من الوجه وهو عصب حسّي عام.
- net** شَبَكَةٌ. بنية من خيوط متشابكة ومتراصة.
- **nerve n.** شَبَكَةٌ عَصَبِيَّةٌ. شبكة جبلية لا تشابكية من الألياف العصبية وهي نوع من النهايات العصبية الحرة التي توجد بصورة خاصة في النسيج الضام.
- network, neurofibrillar** الشَبَكَةُ اللِّيفِيَّةُ العَصَبِيَّةُ. شبكة تولد الليفيات العصبية للخلية العصبية.
- neu (= neurilemma)** غِطَاءُ اللِّيفِ العَصَبِيّ.

- neurad** نَحْوُ العَصَبِ. متجه أو منجذب نحو العصب.
- neuragmia** تَمَرُّقُ الجَذَعِ العَصَبِيّ. تمزق أو تمزيق الجذع العصبي.
- neural** عَصَبِيّ؛ أَعْصَابِيّ. 1. متعلق بالعصب أو الأعصاب 2. واقع في منطقة المحور العصبي كالكقوس العصبي مثلاً.
- neuralgia** أَلَمٌ عَصَبِيّ. ألم انتيابي يمتد على طول أحد الأعصاب أو أكثر وهناك عدة أنواع منه تصنف حسب المنطقة المولد فيها أو حسب الحالة المسببة له.
- **cardiac n. (= angina pectoris)** ألم عصبي قلبي؛ ذَبْحَةٌ صُدْرِيَّةٌ.
- **cervicobrachial n.** أَلَمٌ عَصَبِيّ رَقَبِيّ عَضْدِيّ. ألم في الرقبة ينتشر إلى الذراع بسبب انضغاط الجذور العصبية للأعصاب النخاعية الرقبية.
- **cervico-occipital n.** أَلَمٌ عَصَبِيّ رَقَبِيّ قَدَالِيّ. ألم عصبي في الأعصاب الرقبية العلوية خاصة في القسم الخلفي من العصب الرقبى الثاني.
- **cranial n.** أَلَمٌ عَصَبِيّ قَحْفِيّ. ألم عصبي على طول أحد الأعصاب القحفية.
- **n. facialis vera** أَلَمٌ عَصَبِيّ وَجْهِيّ؛ الألم الحقيقي للعصب الوجهي. ألم عصبي يصيب الوجه والأذن ينتج عن الهربس المنطقي مع شلل وجهي نصفي عابر.
- **Fothergill's n. (= trigeminal n.)** أَلَمُ الثَّلَاثِيّ التَّوَائِمِ.
- **geniculate n. (= geniculate ganglion n.)** أَلَمُ العُقْدَةِ الرُّكْبِيَّةِ.
- **geniculate ganglion n.** أَلَمُ العُقْدَةِ الرُّكْبِيَّةِ. ألم خلف العقدين الحجاجية والفكية العلوية كان يعتقد سابقاً بأنه يتولد عن اضطراب العقدة الركبية.
- **glossopharyngeal n.** أَلَمُ اللِّسَانِيّ البُلْعُومِيّ. ألم عصبي يصيب العقد الصخرية والوداجية للعصب اللساني البلعومي ويتصف بالألم انتيابي شديد في جهتي البلعوم ويمتد إلى الأذن وعادة ما يترافق مع بطء القلب أو توقفه مع الغشى.
- **hallucinatory n.** أَلَمٌ عَصَبِيّ هَلُوسِيّ. انطباع نفسي عن الشعور بالألم من دون وجود أي منه مؤلم في الجسم.

- herpetic n. (= postherpetic n.) **أَلَمُ عَصَبِيّ** تالٍ للهريس.
- Hunt's n. (= geniculate ganglion n.) **أَلَمُ عَصَبِيّ عُقْدِيّ رُكْبِيّ**.
- idiopathic n. **أَلَمُ عَصَبِيّ** مجهول السبب. ألم عصبي غير معروف السبب وغير مصحوب بأية تغيرات عضوية.
- intercostal n. **أَلَمُ عَصَبِيّ وَرْبِيّ**. ألم الاعصاب الوربية.
- mammary n. **أَلَمُ عَصَبِيّ ثَدْيِيّ**. ألم عصبي في منطقة الثدي.
- mandibular joint n. **أَلَمُ مَفْصِلِ الْفَكِّ**. ألم في قمة الرأس وفي المنطقة القذالية مع ألم الأذن واللسان وحول الأنف والعينين مع اختلال وظيفة المفصل الصدغي الفكي السفلي.
- migrainous n. **أَلَمُ عَصَبِيّ شَقِيْقِيّ**. نوع من داء الشقيقة يتصف بنوبات من الألم النصفي المبرح في إحدى العينين ونصف الجبهة مع ارتفاع درجة حرارتها والتدمع والثر الأنفي وقد تدوم النوبة لمدة 15-30 دقيقة وقد تأتي النوبات بمجموعات متقاربة.
- nasociliary n. **أَلَمُ عَصَبِيّ أَنْفِيّ هَدْبِيّ**. ألم في العينين والحاجبين وجسر الأنف.
- otic n. (= geniculate n., Ramsy Hunt syndrome) **أَلَمُ عَصَبِيّ أُذْنِيّ**; متلازمة رمزي هنت.
- peripheral n. **أَلَمُ عَصَبِيّ مُحِيطِيّ**. ألم على مسرى أحد الاعصاب الحسية المحيطة.
- postherpetic n. **أَلَمُ عَصَبِيّ تالٍ للهريس**. ألم محرق مع مذل أو فرط الحساسية في مناطق انتشار الاعصاب الحسية الجلدية عقب إصابتها بالهريس النطقي والذي قد يدوم لبضعة أسابيع أو أشهر.
- red n. (= erythromelalgia) **إِحْمِرَاؤُ الْأَطْرَافِ** **الْمُؤَلِّم**. داء يصيب أطراف الجسم والأقدام أكثر من اليدين يتصف بتوسع الأوعية الانتبايبي بالجانبين وخاصة في الأطراف مع ألم محرق شديد وارتفاع درجة حرارة الجلد واحمراره.
- reminiscent n. **أَلَمُ عَصَبِيّ تَذْكُرِيّ**. الشعور

- النفسي بالم عصبي يبقى بعد زوال الألم العصبي الأصلي.
- sciatic n. (= sciatica) **النَّسِيُّ؛ عِزْقُ النَّسَا؛ ألم العصب الوركي**.
- Sluder's n. **أَلَمُ عَصَبِيّ سَلُوْدْرِيّ**. ألم عصبي في العقدة الودية الحنكية يسبب المأ محرقاً وثاقباً في منطقة الفك العلوي مع انتشاره إلى الرقبة والمنكبين.
- sphenopalatine n. (= Sluder's n.) **أَلَمُ الْوَتْدِيّ الْحَنَكِيّ**.
- stump n. **أَلَمُ عَصَبِيّ جَدْعِيّ**. ألم عصبي في موضع البتر.
- supraorbital n. **أَلَمُ عَصَبِيّ فَوْقَ الْحَاجِجِيّ**. ألم عصبي في العصب فوق الحاجج.
- trifacial n. (= trigeminal n.) **أَلَمُ الثَّلَاثِيّ التَّوَائِم**.
- trigeminal n. **أَلَمُ الثَّلَاثِيّ التَّوَائِم**. ألم عصبي مبرح في المنطقة التي يغذيها العصب ثلاثي التوائم وعادة ما يثيره تنبه بعض النقاط المهيجة له.
- vidian n. **أَلَمُ عَصَبِ فِيدْيُوس؛ ألم عصب النفق الجناحي**. ألم عصب القناة الجناحية.
- visceral n. **أَلَمُ عَصَبِيّ حَشَوِيّ**. ألم عصبي في منطقة الحوض.
- neuralgic** متعلق بالألم العصبي. منسوب الألم العصبي أو مصاب به.
- neuralgiform** شبيه الألم العصبي.
- neuragenesis** **تَجَدُّدُ الْأَعْصَاب**. تجدد أو إعادة تكوين النسيج العصبي.
- neurapraxia** **تَعَدُّرُ الْأَدَاءِ الْعَصَبِيّ**. عدم توصيل العصب للنبضات مع عدم وجود أي تغيير بنيوي فيه بسبب إصابة كلية أو انضغاطية أو إقفارية وعادة ما تعود له وظيفته بعد فترة.
- neurarchy** **التَّحَكُّمُ الْعَصَبِيّ**. سيطرة الجهاز الدماغي النخاعي على الجسم.
- neurarthropathy (= neuroarthropathy)** **إِغْتِلَالُ عَصَبِيّ مَفْصِلِيّ**.
- neurasthenia** **وَهْنٌ عَصَبِيّ**. مصطلح قديم للدلالة على متلازمة الضعف والتعب العقلي والجسمي المزمن والذي كان يعتقد بأنه يتسبب عن إرهاق الجهاز العصبي.

- acoustic n. وَهَنْ عَصَبِي سَمْعِي. وهن عصبي  
يترافق مع فقدان السمع لدرجات متفاوتة.

- traumatic n. وَهَنْ عَصَبِي رَضْحِي. وهن عصبي  
يتلو الإصابة بصدمة أو رضح.

neurasthenic موهون عصبي؛ وَهِنْ الأعصاب.  
مصاب بالوهن العصبي أو ما ينسب إليه.

neuratrophia (= neuratrophy) ضُمور  
عصبي. خلل تغذية الجهاز العصبي.

neuratrophic ضَامِرُ الأعصاب. شخص  
مصاب بالضمور العصبي.

neuratrophy (= neuratrophia) ضُمور  
عصبي. ضُمور إحدى العضلات أو الأنسجة بسبب  
مرض أو اختلال عصبي.

neuraxis 1. المِخْوَارُ 2. المِخْوَرُ العَصَبِي.  
1. محوار العصبون 2. الجهاز العصبي المركزي.

neuraxon (= axon) المِخْوَارُ.

neure (neuron) عَصَبُون.

neurectasia (= neurotony) (= nerve  
stretching) تَمْدِيدُ العَصَبِ؛ مَطُّ العَصَبِ.

neurectomy قَطْعُ العَصَبِ. قطع جزء من  
العصب.

neurenteric عَصَبِي مَعْوِي. متعلق بالقناة  
العصبية والمعوية البدائية للجنين وخصوصاً بالنسبة  
للقناة التي تربطهما.

neurepithelial (= neuroepithelial)  
عَصَبِي ظَهَارِي.

neurepithelium (= neuroepithelium)  
الظَهَارَةُ العَصَبِيَّة.

neurergic عَصَبِي الفِعْل. منسوب للفعل  
العصبي أو معتمد عليه في وظائفه.

neurexeresis قَلْعُ العَصَبِ. عملية تمزيق  
أو قلع العصب.

neuriatry (= clinical neurology) طِبُّ  
الأعصاب السريري.

neurilemma (= sheath of Schwann)  
غَمْدُ اللِّيفِ العَصَبِي؛ غَمْدُ شَفَان. الغشاء الرقيق  
الذي يغلف طبقات الميالين الرقيقة ويلتف حول  
محور الليف العصبي المحيطي للألياف المغمدة  
وبعض الألياف غير المغمدة.

neurilemmittis التَّهَابُ غَمْدِ اللِّيفِ العَصَبِي.

neurilemmoma (= neurilemoma) وَرَمٌ  
غَمْدِ اللِّيفِ العَصَبِي؛ وَرَمٌ شَفَانِي.

neurilemoma وَرَمٌ غَمْدِ اللِّيفِ العَصَبِي؛ وَرَمٌ  
شَفَانِي. ورم غمد الليف العصبي المحيطي، وهو  
عادة ما يكون معزولاً ومحمفظاً.

- acoustic n. (= acoustic neuroma) ورم  
عصبي سَمْعِي؛ ورم غمد ليف العصب السمعي.

neurite (= axon) المِخْوَارُ.

neuritic مُلْتَهَبُ العَصَبِ. منسوب لالتهاب  
العصب أو مصاب به.

neuritis التَّهَابُ العَصَبِ. التهاب أحد الأعصاب  
وهي حالة تتصف بالألم والإيلام فوق العصب  
والخدر والمذل والشلل والضمور وانعدام  
المنعكسات ويستعمل أيضاً للدلالة على الإصابات  
الالتهابية للجهاز العصبي المحيطي.

- adventitial n. التَّهَابُ غَمْدِ العَصَبِ. التَّهَابُ  
الغِلَاطِيَّةِ البَرَانِيَّةِ للعصب.

- alcoholic n. التَّهَابُ الأَعْصَابِ الكُحُولِي. التهاب  
بسبب عوز الثيامين في الكحولية المزمنة.

- ascending n. التَّهَابُ عَصَبِي صَاعِد. التهاب  
العصب الذي يبدأ من القدم ويصعد إلى الساق ثم إلى  
الفخذ والورك والجذع.

- brachial n. (= neuralgic amyotrophy)  
التَّهَابُ العَصَبِ العَضْدِي؛ الضُّمُورُ العَضَلِي  
المُؤَلِم.

- central n. (= parenchymatous n.) التهاب  
عصبي مركزي؛ التَّهَابُ الأعصاب المَتْنِي.

- descending n. التَّهَابُ عَصَبِي نَازِل. التهاب  
العصب الذي يبدأ من المنكب أو الورك ثم ينتشر  
للاسفل حتى الأطراف ونهاياتها اليد والقدم.

- dietic n. (= beriberi) التَّهَابُ الأَعْصَابِ القَوْتِي؛  
بري بري. داء يتولد عن نقص الثيامين (فيتامين B)  
في الغذاء ويتصف بالتهاب الأعصاب والوذمة واعتلال  
القلب.

- disseminated n. (= polyneuritis) التَّهَابُ  
الأَعْصَابِ المَعْتَثِر.

- endemic n. (= beriberi) التَّهَابُ الأَعْصَابِ  
المُتَوَطَّن؛ بري بري.

- fallopian n. التَّهَابُ العَصَبِ الوَجْهِي. التهاب  
العصب الوجهي في منطقة قناته.

- **interstitial n.** التهاب الأَعْصَابِ الخِلَالِي. التهاب النسيج الضام لجذع عصبي.
- **interstitial hypertrophic n.** التهاب الأَعْصَابِ الخِلَالِي الضَخَامِي. اعتلال عصبي ضخامي مترق.
- **intraocular n.** التهاب العَصَبِ داخل المَقْلَة. تنكس ألياف الأعصاب الذي يشمل القرص البصري.
- **lead n. (=n. saturnina)** التَسْمُمُ بالرَّصَاصِ. التهاب الأعصاب الرصاصي.
- **leprous n.** التهاب الأَعْصَابِ الجُدَامِي. نوع من التهاب الأعصاب يظهر في الجذام.
- **malarial n.** التهاب الأَعْصَابِ الملارِي. التهاب الأعصاب الذي يترافق مع الملاريا.
- **n. migrans (= migrating n.)** التهاب الأَعْصَابِ الهَاجِرِ. التهاب العصب الذي يصيب أولاً أحد الأعصاب ثم ينتشر إلى عصب آخر.
- **multiple n. (=polyneuritis)** التهاب الأَعْصَابِ المتعدِّد. التهاب عصبي متعدّد.
- **n. multiplex endemica (= beriberi)** التهاب الأَعْصَابِ المُتَوَطَّنِ المتعدِّد. بري بري.
- **n. nodosa** التهاب الأَعْصَابِ العُقْدِي. نوع من التهاب الأعصاب يولد عقداً على الأعصاب.
- **optic n.** التهاب العَصَبِ العَيْنِي. التهاب العيني الذي يمكن أن يصيب قسمه داخل العين (التهاب العصب داخل المقلة) أو قسمه خلف العين (التهاب العصب خلف المقلة).
- **orbital optic n. (= retrobulbar optic n.)** التهاب العَصَبِ خَلْفَ المَقْلَة.
- **parenchymatous n.** التهاب الأَعْصَابِ العُنْتِي. التهاب العصب الذي يصيب المحوار وغده النخاعيني في الأعصاب المحيطة.
- **periaxial n. (= segmental demyelination neuropathy)** التهاب حَوْلَ مَحْوَارِ العَصَبِ. اعتلال الأعصاب المزيل للميالين القطعي.
- **peripheral n.** التهاب العَصَبِ المُحِيطِي. التهاب أحد الأعصاب المحيطة أو النهايات العصبية.
- **porphyric n.** التهاب الأَعْصَابِ البُرْفِيرِي. التهاب الأعصاب الذي يظهر في البرفيرية المتقطعة الحادة.
- **postfebrile n.** التهاب الأَعْصَابِ التَالِي للحمّى. التهاب الأعصاب الذي يعقب الإصابة بأحد الأمراض الطفحية.
- **postocular n. (=retrobulbar n.)** التهاب العَصَبِ خَلْفَ المَقْلَة.
- **pressure n.** التهاب العَصَبِ الإِنْضَاطِي. التهاب العصب الذي يتولد عن انضغاطه.
- **n. puerperalis traumatica** التهاب الأَعْصَابِ النِّفَاسِي الرُّضِجِي. التهاب الأعصاب الذي يحصل للمرأة نتيجة إصابتها أثناء الولادة.
- **radiation n. (= radioneuritis)** التهاب الأَعْصَابِ الشُّعَاعِي.
- **radicular n. (= radiculitis)** التهاب الجُذُورِ العَصَبِيَّةِ. التهاب الأعصاب الذي يشمل الجذور النخاعية للعصب.
- **retrobulbar n.** التهاب العَصَبِ خَلْفَ المَقْلَة. التهاب قسم العصب العيني خلف مقلة العين.
- **rheumatic n.** التهاب الأَعْصَابِ الروماتزمِي. التهاب الأعصاب الذي يترافق مع الأمراض الروماتزمية.
- **n. saturnina** التهاب الأَعْصَابِ الرَّصَاصِي. التهاب الأعصاب الذي يتولد عن التسمم بالرصاص.
- **sciatic n. (= sciatica)** النَّسْأُ؛ عِرْقُ النَّسْأِ.
- **segmental n.** التهاب العَصَبِ القِطْعِي. اعتلال عصبي يتصف بفقدان النخاعين من قسيمات عصبية من العصب.
- **senile n.** التهاب الأَعْصَابِ الشَّيْخُوجِي. التهاب الأعصاب الذي يصيب الشيوخ وغالباً ما يصيب أعصاب الأطراف.
- **shoulder girdle n. (= neuralgic amyotrophy)** التهاب أَعْصَابِ الحِزَامِ الكَتْفِي؛ الضُّمُورُ العَضَلِي المُولَم.
- **syphilitic n.** التهاب الأَعْصَابِ الزُّهْرِي. التهاب الأعصاب الذي يتولد عن داء الزهري.
- **tabetic n.** التهاب الأَعْصَابِ التَابِيسِي. التهاب الأعصاب المرافق للتأيس الظهري.
- **toxic n.** التهاب الأَعْصَابِ التَسْمِي. التهاب الأعصاب الذي يتولد عن التسمم بمادة سامة.
- **traumatic n.** التهاب العَصَبِ الرُّضِجِي. التهاب العصب الذي يعقب الإصابة الرضحية ويتولد عنها.
- neuroallergy** أُرْجِيَّة عَصَبِيَّة. أرجية النسيج العصبي.



**neuroamebiasis** **التَّهَابُ الْأَعْصَابِ الْأَمِيبِيّ**.  
التَّهَابُ الْأَعْصَابِ الَّذِي يَتَوَلَّدُ عَنْ دَاءِ الْأَمِيبِيَّاتِ.

**neuroanastomosis** **مُفَاغَرَةٌ عَصَبِيَّةٌ**. إجراء  
مفاغرة بين الأعصاب جراحياً.

**neuroanatomy** **التَّشْرِيحُ الْعَصَبِيّ**. علم  
تشريح الجهاز العصبي.

**neuroarthropathy** **إِغْتِلَالٌ عَصَبِيٌّ مُفَصَّلِيٌّ**.  
مرض بنيات المفاصل الذي يترافق مع أمراض الجهاز  
العصبي المركزي أو المحيطي.

**neuroastrocytoma** **وَرَمٌ نَجْمِي عَصَبِيٌّ**.  
وَرَمٌ دَبْقِي يَتَكُونُ بِصُورَةٍ رَئِيسِيَّةٍ مِنْ الْخَلَايَا النَّجْمِيَّةِ  
وهو شبيه بالورم النجمي وغالباً ما يوجد في قاع  
البطين الثالث والفصوص الصدغية ومن الممكن أن  
يتكون في أي قسم من أقسام الجهاز العصبي.

**neurobehavioral** **سلوكي عَصَبِيٌّ**. نسبة إلى  
الحالة العصبية للشخص الذي يتعرف عليها بملاحظة  
سلوكه.

**neurobiologist** **اختصاصي البيولوجيا**  
العصبية. مختص البيولوجيا العصبية.

**neurobiology** **البيولوجيا العصبية؛ عِلْمٌ**  
**الْحَيَاةِ الْعَصَبِيَّةِ**. علم الجهاز العصبي الذي يشمل  
علومه التشريحية والفيزيولوجية والكيميائية الحيوية  
والباثولوجيا العصبية وعلم الأدوية العصبية.

**neurobiotaxis** **إِتِّحَاءٌ حَيَاتِيٌّ عَصَبِيٌّ**. النظرية  
التي تنص على أن لأجسام الخلايا العصبية النزعة  
للهجرة أثناء تطورها بالاتجاه الذي تستلم منه عادة  
منبهاتها.

**neuroblast** **أُرُومَةٌ عَصَبِيَّةٌ**. أي من الخلايا  
الجينية التي تتطور إلى خلية عصبية أثناء مراحل  
تناميها وعادة ما تكون خلية عصبية غير ناضجة.

**neuroblastoma** **وَرَمٌ الْأُرُومَةِ الْعَصَبِيَّةِ**.  
ساركومة من مصدر عصبي يتكون غالباً من أرومات  
عصبية ويصيب عادة الرضع والأطفال حتى سن  
العاشرة وغالباً ما ينمو من الخلايا العصبية الودية أو  
من نخاع الغدة الكظرية.

**neurocanal (= canalis vertebralis)**  
**القَنَاةُ الْفَقْرِيَّةُ**.

**neurocardiac** **عَصَبِيٌّ قَلْبِيٌّ**. نسبة  
للجهازين العصبي والقلبي.

**neuroceptor** **مُتَقَبِّلٌ عَصَبِيٌّ**. أحد العناصر

الانتهاية للتغصنات العصبية التي تستلم المنبهات من  
الناقلات العصبية للعصبونات المجاورة.

**neuroceratin (= neurokeratin)**  
**قَرَاتِينٌ عَصَبِيٌّ**.

**neurochemistry** **الكِيمِيَاءُ الْعَصَبِيَّةُ**. فرع  
العلوم العصبية الذي يعنى بكيمياء الجهاز العصبي.

**neurochitin** **كَيْتِينٌ عَصَبِيٌّ**. المادة التي تكون  
الهيكل الذي يسند الألياف العصبية.

**neurochondrite** **الْفُضْرُوفُ الْعَصَبِيٌّ**. أحد  
العناصر الجنينية التي تتطور إلى القوس العصبي  
الفقرة.

**neurochorioretinitis** **التَّهَابُ الْعَصَبِ**  
**الْبَصْرِيِّ وَالْمَشِيمِيَّةِ وَالشَّبَكِيَّةِ**.

**neurochoroiditis** **التَّهَابُ الْعَصَبِ الْبَصْرِيِّ**  
**وَالْمَشِيمِيَّةِ**.

**neurocladism** **تَفْرُعٌ عَصَبِيٌّ**. تكوين فروع  
جديدة من نواتئ العصبون وخصوصاً عند تجدد  
الأعصاب المقطوعة حيث تنجذب الفروع الجديدة  
المكونة من جدعة القسم الداني من العصب نحو  
جدعة القسم الطرفي لتكوّنا سوية جسراً بين  
النهايتين.

**neuroclonic** **عَصَبِيٌّ رَمَعِيٌّ**. يتميز بالتشنجات  
العصبية.

**neurocommunications** **المُؤَاصَلَاتُ**  
**العَصَبِيَّةُ**. فرع العلوم العصبية الذي يعنى بانتقال  
المعلومات العصبية وتناسقها ضمن الجهاز  
العصبي المركزي.

**neurocranial** **عَصَبِيٌّ قَحْفِيٌّ**. متعلق بالقحف  
العصبي.

**neurocranium** **القَحْفُ الْعَصَبِيٌّ**. قسم  
الججمة الذي يحوي الدماغ.

**neurocrine** **صَمَاوِيٌّ عَصَبِيٌّ**. 1. تأثير صماوي  
على الأعصاب أو بواسطتها 2. إفراز عصبي.

**neurocristopathy** **إِغْتِلَالٌ عُرْفِيٌّ عَصَبِيٌّ**.  
أي مرض ينتج عن سوء تنامي العرف العصبي.

**neurocutaneous** **عَصَبِيٌّ جُلْدِيٌّ**. نسبة  
للعصب والجلد أو للعصب الجلدي.

**neurocyte (= neuron)** **خَلِيَّةٌ عَصَبِيَّةٌ**؛  
عَصْبُونٌ. خلية عصبية من أي نوع كان.

**neurocytology** عِلْمُ الخَلايَا العَصَبِيَّة. فرع العلوم العصبية الذي يعني بدراسة المكونات الخلوية للجهاز العصبي.

**neurocytolysin** حَالُ الخَلايَا العَصَبِيَّة. أحد مكونات سم بعض الأفاعي (كالكوبرا) الذي يحلل الخلايا العصبية.

**neurocytoma (= neuroepithelioma)** ورمُ الخَلايا العَصَبِيَّة؛ ورم ظهاري عصبي. ورم دماغي يتكون من خلايا عصبية غير متميزة أي أنها خلايا تشبه خلايا الورم الظهاري العصبي.

**neurodealgia** أَلَمُ الشَّبَكِيَّة. ألم شبكية العين.

**neurodeatrophia** ضَمُورُ الشَّبَكِيَّة. ضمور شبكية العين.

**neurodegenerative** تَتَكَسِّي عَصَبِي؛ مُتَنَكَّس عَصَبِيًّا. ينتسب أو يتصف بالتنكس العصبي.

**neurodendrite (= dendrite)** تَغْصُن.

**neurodendron (= dendrite)** تَغْصُن.

**neuroderm (= neural ectoderm)** الأديمُ العَصَبِي. قسم الأديم الظاهر الذي يتطور ليولد الأنبوب العصبي.

**neurodermatitis** جِلْدٌ عَصَبِي؛ التَّهَابُ الجِلْدِي العَصَبِي. التهاب جلدي كزيمي متباين يعتبر استجابة جلدية لحك الجلد أو لتدليك أو لقرصه المستمر للتفريغ عن الحكمة الشديدة مما يولد آفات متعددة الأشكال في نفس الوقت أو في أوقات مختلفة والتي تتباين كثيراً في شكلها وأدوارها وشدتها عند مختلف الأشخاص ويعتقد البعض أنها ناتجة عن اضطراب نفسي المنشأ.

- exudative n. (= nummular eczema) إِكزِيْمَةٌ دَرَهْمِيَّة.

- nummular n. (= nummular eczema) إِكزِيْمَةٌ دَرَهْمِيَّة؛ التَّهَابُ الجِلْدِي الدرهمي.

**neurodiagnosis** تَشْخِيصٌ عَصَبِي. تشخيص الأمراض العصبية.

**neurodynamic** دِيْنَامِيكِي عَصَبِي. متعلق بالطاقة العصبية.

**neurodynia (= neuralgia)** أَلَمُ عَصَبِي. ألم يمتد على مجرى أحد الأعصاب أو أكثر.

**neuroectoderm** الأديمُ العَصَبِي الظَّاهِر.

قسم الأديم الظاهر للجنين الذي يتطور ليكون الجهازين العصبي المركزي والمحيطي وبعض الخلايا الدبقية.

**neuroeffector** عَصَبِيٌّ مُسْتَفْعِلِي. متعلق بالاتصال بين العصبون والعضو المستفعل الذي يغذيه.

**neuroelectricity** الكَهْرَبَائِيَّة العَصَبِيَّة. الإشارات أو التيارات أو الفولتية الكهربائية التي يولدها الجهاز العصبي.

**neuroencephalomyelopathy** اغْتِلَالٌ عَصَبِيٌّ دِمَاطِيٌّ نُخَاعِي. مرض يصيب الدماغ والنخاع والأعصاب.

**التَّهَابُ - optic n. (= neuromyelitis optica)** النُّخَاعِ والعَصَبِ البَصَرِيِّ؛ الالتهاب المياليني للعصب البصري.

**neuroendocrine** عَصَبِيٌّ صَمَاوِي. متعلق بالتأثيرين العصبي والصماوي وخصوصاً بالتفاعل بين الجهازين العصبي والصماوي والهرمونات التي تتكون في الجهاز العصبي ومن ثم تفرزها الغدد الصماوية مثل هرمون الفازوبريسين.

**neuroendocrinology** عِلْمُ الصَّمَاوِيَّاتِ العَصَبِيَّة. مَبْحَثُ التفاعلات بين الجهازين العصبي والصماوي.

**neuroenteric (= neuenteric)** عَصَبِيٌّ مِعْوِي.

**neuroepidermal** عَصَبِيٌّ بَشْرَوِي. متعلق بالأنسجة العصبية والبشرية أو المولد لهما.

**neuroepithelial** ظَهَارِيٌّ عَصَبِي. متعلق بالظهارة العصبية أو مكون منها.

**neuroepithelioma (= neurocytoma)** ورم ظهاري عصبي؛ ورمُ الخَلايا العَصَبِيَّة.

**neuroepithelium** ظَهَارَةٌ عَصَبِيَّة. 1. خلايا أسطوانية بسيطة متخصصة تعمل كخلايا حسية لاستلام المنبهات الخارجية كخلايا القوقعة أو الدهليز أو الأنف أو اللسان. 2. ظهارة البشرة التي يتطور منها الجهاز العصبي.

- n. crista ampullaris (= n. of ampullary crest) الظَهَارَةُ العَصَبِيَّةُ للعُرْفِ الأَمْبُولِي. الظهارة المتخصصة للعرف الأمبولي للتيه والتي تحوي الخلايا المستقبلية التي تبرز الشعيرات من بعضها لداخل القبية.

- n. macularum (= n. of maculae)  
الظَهَارَةُ العَصَبِيَّةُ للْبُقْع. الظهارة المتخصصة  
لبقع التيه والتي تحوي الخلايا الحسية المستقبلية  
والتي تبرز الشعيرات من بعضها لداخل غشاء  
غبار الأذن.

neurofiber (= nerve fiber) لَيْفٌ عَصَبِيٌّ.

neurofibra (= nerve fiber) لَيْفٌ عَصَبِيٌّ.

neurofibrae (= nerve fibers) الِيفَاتُ عَصَبِيَّةٌ.

neurofibril لَيْفٌ عَصَبِيٌّ. أي من الخيوط  
الدقيقة التي تمر خلال هيولي جسم العصبون  
وتمتد من أحد التغصنات للتغصنات الأخرى أو  
للمحوار وقد يظهر بالفحص المجهر الإلكتروني  
بأنه مكون من تجمعات من الخيوط والنيبيات  
العصبية.

neurofibrilla (= neurofibril) لَيْفٌ عَصَبِيٌّ.

neurofibrillae لَيْفَاتٌ عَصَبِيَّةٌ.

neurofibroma ورم ليفي عَصَبِيٌّ. ورم العصب  
المحيطي الذي يتكون من التكاثر الشاذ لخلايا  
شفان.

neurofibromatosis وُورَامٌ لَيْفِيٌّ عَصَبِيٌّ. حالة  
تتصف بتغيرات تطورية في الجهاز العصبي  
والعضلات والعظام والجلد وتتصف سطحياً بتكون  
العديد من الأورام اللينة المسوكة (أورام ليفية  
عصبية) والمنتشرة في كل أنحاء الجسم والمترافقة  
مع مناطق انصبغية.

neurofilament خَيْطٌ عَصَبِيٌّ. أحد العناصر  
الخيوطية الدقيقة جداً التي تكوّن مع النيبيات  
العصبية الليف العصبي وهي تشابه الخيوطات  
الصفيرية التي توجد في العديد من خلايا الجسم  
غير العصبية فهي تقوم بنقل بعض المستقبلات عند  
تكوين هيكل الليف العصبي داخل الخلية العصبية.

neuroganglitis الِتهَابُ العُقْدَةُ العَصَبِيَّةُ.  
التهاب إحدى العقد العصبية.

neuroganglion عُقْدَةٌ عَصَبِيَّةٌ. عقدة أو كتلة  
من الخلايا أو المواد العصبية.

neurogastric عَصَبِيٌّ مَعِدِيٌّ. يتولد بأعصاب  
المعدة أو منسوب إليها.

neurogen مُوَلِّدُ العَصَبِ. المادة الكيميائية  
التي تساعد على تطور اللوح العصبي في الجنين.

neurogenesis تَكْوُنُ العَصَبِ. عملية تكون  
النسيج العصبي.

neurogenic 1. مُكوِّنُ العَصَبِ 2. عَصَبِيٌّ  
العُنْشَا. 1. ما يكون النسيج العصبي أو ينبه الطاقة  
العصبية 2. ما ينشأ من الجهاز العصبي.

neurogenous عَصَبِيٌّ العُنْشَا. ما يتولد من  
الجهاز العصبي أو من أفة فيه.

neuroglia دَبِقٌ عَصَبِيٌّ. المادة الساندة للنسيج  
العصبي التي تتكون من شبكة نسيجية مكونة من  
عناصر أديمية ظاهرة محورة تضم خلايا متفرعة  
خاصة تسمى الخلايا الدبقية أو الدبقيات العصبية  
وهناك ثلاثة أنواع منها: الخلايا النجمية وقليلات  
التغصن، وهي نوعان الدبقيات الكبرى والدبقيات  
الصغيرة وهي من أصل أديمي متوسط وتقوم هذه  
الخلايا بدور في تكوين النخاعين ونقل المواد  
للعصبونات والحفاظ على محيطها الأيوني.

- interfascicular n. الدَبِقُ العَصَبِيُّ بَيْنَ الحُزْمِ.  
الدبقيات قليلات التغصن التي توجد في المادة البيضاء  
على طول الغمد النخاعي.

- peripheral n. الدَبِقُ العَصَبِيُّ المُحِيطِيٌّ. غمد  
الليف العصبي وخلايا شفان والخلايا التابعة للجهاز  
العصبي المحيطي.

neuroglial (= neurogliar) دَبِقِيٌّ عَصَبِيٌّ.  
منسوب للدبق العصبي.

neurogliaocyte خَلِيَّةٌ دَبِقِيَّةٌ عَصَبِيَّةٌ. خلية  
الدبق العصبي.

neurogliocytoma (= glioma) وُورَمٌ دَبِقِيٌّ  
عَصَبِيٌّ. ورم يتكون من خلايا الدبق العصبي.

neurogliomatosis (= neurogliosis) وُورَامٌ دَبِقِيٌّ عَصَبِيٌّ.  
وُورَامٌ دَبِقِيٌّ عَصَبِيٌّ. حالة  
تتصف بتوليد عدة أورام دبقية منتشرة في أنحاء  
الجسم.

neuroglycopenia اعتلال عصبي بنقص  
السكر. نقص سكر الدم المزمن للحد الذي يضعف  
وظائف الدماغ ويؤدي إلى تغيير الشخصية وتردي  
التفكير.

neurogram رصيد الخبرة العصبية. بقيا وآثار  
الفعاليات الدماغية القديمة التي تؤثر على طراز  
الوظائف الدماغية للشخص وبهذا تشارك في  
تكوين شخصيته.

- neurography بحث عصبي. رسالة أو وصف للأعصاب أو للجهاز العصبي.
- neurohormonal عَصَبِيٌّ هُزْمُونِيٌّ. ذو تأثير عصبي وهرموني.
- neurohormone هُزْمُونٌ عَصَبِيٌّ. هرمون ينبه وظيفة عصبية.
- neurohumor خِلْطٌ عَصَبِيٌّ. مادة كيميائية تتكون في العصبون تتمكن من تنشيط أو تعديل وظيفة العصبون أو العضلة أو الغدة القريبة منها.
- neurohumoralism الخِلْطِيَّةُ العَصَبِيَّةُ. النظرية التي تنص على أن فعالية الأعصاب الذاتية على الأعضاء المحيطة تتولد بواسطة مواد كيميائية (أخلاط عصبية) تفرز عند نهايات الأعصاب المنشطة.
- neurohypophyseal (= neurohypophysial) نُخَامِيٌّ عَصَبِيٌّ.
- neurohypophysectomy اسْتِنْصَالُ النُّخَامِيَّةِ العَصَبِيَّةِ. إزالة الفص العصبي للغدة النخامية جراحياً.
- neurohypophysial نُخَامِيٌّ عَصَبِيٌّ. منسوب للنخامية العصبية.
- neurohypophysis النُّخَامِيَّةُ العَصَبِيَّةُ. الفص الخلفي (العصبي) للغدة النخامية وهو مركز خزن الفازوبرسين والاوسيتوسين والنيورفيزين.
- neuroid عَصَبِيَّانِيٌّ؛ شِبْهُ العَصَبِ.
- neuroimmunologic مَنَاعِيٌّ عَصَبِيٌّ. منسوب للمناعة العصبية.
- neuroimmunology المَنَاعَةُ العَصَبِيَّةُ. فرع العلوم الذي يعنى بتفاعل الجهازين العصبي والمناعي أثناء الصحة والمرض مثل تأثيرات الجهاز العصبي الذاتي على الاستجابات المناعية أو دور الأضداد في الوهن العضلي الوبيل.
- neuroinidia نَقْصُ التَغْذِيَّةِ العَصَبِيَّةِ. نقص تغذية الخلايا العصبية.
- neurokeratin قَرَاتِيْنٌ عَصَبِيٌّ. نوع من القراتين يعتقد بأنه يولد الشبكة السائدة للغمد النخاعيني للالياف العصبية المغمدة.
- neurokinet مَطْرَقَةُ العَصَبِ. آلة تستعمل لتنبيه العصب بالطرق.
- neurokyme مَفْعُولٌ عَصَبِيٌّ؛ عَمَلِيَّةُ عَصَبِيَّةِ.
- أية عملية عصبية بصورة عامة.
- neuroleptanalgesia التَهَابُ عَصَبِيٌّ تِيهِيٌّ. التهاب البنات العصبية للتهب.
- neuroleptanesthesia التَسْمُمُ بِالْجُلْبَانِ.
- neurolemma (= neurilemma) غَمْدٌ اللِّيفِ العَصَبِيِّ.
- neurolemmitis (= neurilemmitis) التَهَابُ غَمْدِ اللِّيفِ العَصَبِيِّ.
- neurolemmoma (= neurilemmoma) وَرَمٌ غَمْدِ اللِّيفِ العَصَبِيِّ.
- neuroleptanalgesia تَسْكِيْنٌ تَطْمِينِيٌّ. حالة همود وتغير الوعي مع التسكين يتولد عن تناول أي مركب يحوي مسكناً مخدراً وعاملاً مضاداً للذهان.
- neuroleptanalgesic مُسَكِّنٌ تَطْمِينِيٌّ. مادة تولد تسكيناً مضاداً للذهان.
- neuroleptanesthesia تَخْدِيرٌ تَسْكِينِيٌّ تَطْمِينِيٌّ. حالة تسكين بمضاد للذهان مع فقدان الوعي تتولد عن تناول مركب يحوي مسكناً مخدراً وعاملاً مضاداً للذهان مع استنشاق أكسيد النيتروجين والأكسجين.
- neuroleptanesthetic مُخَدِّرٌ تَطْمِينِيٌّ. مادة تولد تخديراً مضاداً للذهان.
- neuroleptic (= antipsychotic) مُضَادٌ لِلذَّهَانِ. مصطلح يستعمل للدلالة على تأثير الأدوية المضادة للذهان على السلوك والاستعراف والتي تولد حالة من الخمول وضعف المبادرة والعاطفة ولكنها تقلل من حالة التخليط والهياج لدى المريض النفساني وتعديل الفعاليات النفسية الحركية لديه.
- neurolipomatosis وُرَامٌ شَحْمِيٌّ عَصَبِيٌّ. حالة تتصف بتكون ترسبات شحمية متعددة تحت الجلد مع الضغط على الأعصاب فتولد الألم والإيلام والمذل.
- n. dolorosa (= adiposis dolorosa) شَحَامَةٌ مُؤَلِمَةٌ؛ وُرَامٌ شَحْمِيٌّ عَصَبِيٌّ مُؤَلِمٌ.
- neurologia (= neurology) طِبُّ الجِهَازِ العَصَبِيِّ.
- neurologic طِبِّيٌّ عَصَبِيٌّ. متعلق بطب الجهاز العصبي أو بالجهاز العصبي نفسه.
- neurologist طَبِيبُ الأَعْصَابِ. اختصاصي في طبابة الجهاز العصبي.

**neurology** طبُّ الجهازِ العَصَبِيِّ. فرع العلوم الطبية الذي يعنى بدراسة الجهاز العصبي السوي والمرضي وأمراضه.

- **clinical n.** طبُّ الجهازِ العَصَبِيِّ السريري. فرع الطب الذي يهتم بتشخيص أمراض الجهاز العصبي واضطراباته وبمعالجاتها.

**neurolues (= neurosyphilis)** الزهري العَصَبِيِّ.

**neurolymph (= cerebrospinal fluid)** السائلُ الدُمَاعيُّ النخاعي.

**neurolymphomatosis** وُزَامٌ لِمَفْيِ عَصَبِي. ارتشاح أرومي لمفاوي في العصب.

**neurolysin** حَالُ العَصَبِ. حال الخلية الذي له فعل تخريبي نوعي خاص على الخلايا العصبية.

**neurolysis** افتكاك العصب؛ حُلُّ العَصَبِ. 1. تحرير غمد العصب بقطعه طولياً 2. عملية قطع الالتصاقات حول العصبية 3. تفريغ الضغط عن العصب المضغوط 4. إرهاب الطاقة العصبية 5. تخريب أو حل النسيج العصبي.

**neurolytic** حَالُ العَصَبِ. مخرب للأنسجة العصبية.

**neuroma** وُزَمٌ عَصَبِيَّة. ورم مكون بصورة رئيسية من خلايا وألياف عصبية أو ورم ينمو من أحد الأعصاب.

- **acoustic n.** وُزَمٌ عَصَبِيٌّ سَمْعِي. ورم حميد يتضخم تدريجياً داخل القناة السمعية وينمو من العصب السمعي وتختلف أعراضه حسب حجمه وموقعه والتي يمكن أن تشمل فقدان السمع والصداع واضطرابات التوازن والمشى وتتمل الوجه والألم والطنين ويمكن أن تكون في إحدى الجهات أو في الجهتين.

- **amputation n.** وُزَمٌ عَصَبِيٌّ تَالٍ لِلبَتَر. وُزَمٌ عَصَبِيٌّ رضحي يعقب بتر أحد الأعضاء أو الأطراف.

- **amyelinic n.** وُزَمٌ عَصَبِيٌّ لآ مِيَالِينِي. وُزَمٌ عَصَبِيٌّ يحتوي على الألياف عصبية غير مغمدة فقط.

- **n. cutis** وُزَمٌ عَصَبِيٌّ جِلْدِي. وُزَمٌ عَصَبِيٌّ متوضع في الجلد.

- **cystic n.** وُزَمٌ عَصَبِيٌّ كَيْسِي. وُزَمٌ عَصَبِيٌّ كاذب أو وُزَمٌ عَصَبِيٌّ تحول إلى شكل كيسي.

- **false n.** وُزَمٌ عَصَبِيٌّ كَاذِب. وُزَمٌ عَصَبِيٌّ لا يحوي عناصر عصبية.

- **fascicular n. (= medullated n.)** وُزَمٌ عَصَبِيٌّ مِيَالِينِي.

- **ganglionar n.** وُزَمٌ عَصَبِيٌّ عُقْدِي. وُزَمٌ عَصَبِيٌّ مكون من خلايا عصبية.

- **ganglionic n. (= ganglionar n.)** وُزَمٌ عَصَبِيٌّ عُقْدِي.

- **malignant n.** وُزَمٌ عَصَبِيٌّ خَبِيث. ساركومة البنيات العصبية وعادة ما تكون خلايا مغزلية.

- **medullated n.** وُزَمٌ عَصَبِيٌّ مِيَالِينِي. وُزَمٌ عَصَبِيٌّ مكون من الألياف عصبية نخاعية.

- **multiple n. (= neuromatosis)** وُزَامٌ عَصَبِيٌّ متعدّد.

- **myelinic n.** وُزَمٌ عَصَبِيٌّ مِيَالِينِي. وُزَمٌ عَصَبِيٌّ يحوي الألياف عصبية ميالينية.

- **nevroid n. (= telangiectodes n.)** وُزَمٌ عَصَبِيٌّ وَخَمَانِي.

- **plexiform n.** وُزَمٌ عَصَبِيٌّ ضَفِيرِي. وُزَمٌ عَصَبِيٌّ مكون من جذوع عصبية ملتوية.

- **telangiectodes n.** وُزَمٌ عَصَبِيٌّ مُتَوَسِّع الشعيرات. وُزَمٌ عَصَبِيٌّ يحوي الكثير من الأوعية الدموية المتوسعة.

- **traumatic n.** وُزَمٌ عَصَبِيٌّ رَضَجِي. كتلة من الألياف العصبية البصلية أو العقدية غير المنتظمة مع انسجتها السائدة التي تتكون بعد رضح العصب العارضي أو القطع القصدي.

- **true n.** وُزَمٌ عَصَبِيٌّ حَقِيقِي. وُزَمٌ عَصَبِيٌّ يتكون من أنسجة عصبية.

- **Verneuil's n. (= plexiform n.)** وُزَمٌ عَصَبِيٌّ ضَفِيرِي.

**neuromalacia** تَلَيُّنُ الأَعصاب. تلين الأعصاب المرخي.

**neuromalakia (= neuromalacia)** تَلَيُّنُ الأَعصاب.

**neuromatosis** وُزَامٌ عَصَبِيٌّ. مرض يتصف بوجود عدة أورام عصبية.

**neuromatous** متعلق بالورم العصبي. مصاب بالورم العصبي أو ما يتصف أو يتعلق به.

**neuromechanism** الأليّة العَصَبِيَّة. بنية الجهاز العصبي وترتيبه وتنسيقه بالنسبة لوظائفه.

**neuromeningeal** عَصَبِيٌّ سِخَائِي. منسوب إلى الأنسجة العصبية والسحايا أو ما يصيبهما.

**neuromere** قَسِيمٌ عَصَبِيٌّ. 1. أي من الشدقات المتتالية على طول الأنبوب العصبي للجنين المتطور وقد يستعمل الاصطلاح للدلالة على الشدقات المتتالية في الدماغ المؤخر الناضج 2. شذفة من نخاع الشوكي يتصل بها زوج من الجذور الظهرية وزوج من الجذور البطنية.

**neuromimesis** مُحاكاةٌ هِسْتِيرِيَّةٌ عَصَبِيَّةٌ. التقليد الهستيرى لأحد الأمراض العصبية.

**neuromimetic** مُحَاكِي الفِعْلِ العَصَبِيِّ. 1. توليد استجابة في الأعضاء المستفلة تشابه تلك التي تولدها الدفعات العصبية 2. عامل يولد مثل هذه الاستجابة 3. نسبة إلى المحاكاة العصبية.

**neuromittor (= neurotransmitter)** نَاقِلٌ عَصَبِيٌّ. أحد العناصر الانتهازية في النهاية الطرفية للعصبون توصل المنبه إلى المتقبل العصبي للعصبون المجاور.

**neuromodulation** تَفْرِيجٌ عَصَبِيٌّ. التنبيه الكهربائي لأحد الأعصاب المحيطة أو للنخاع الشوكي أو للدماغ للتفريج عن الألم ومن الممكن أن يجري ذلك عبر الجلد أو خلال منبه مغروس.

**neuromotor** عَصَبِيٌّ حَرَكِيٌّ. يشمل العصب والعضل أو منسوب لكليهما.

**neuromuscular** عَصَبِيٌّ عَضَلِيٌّ. منسوب للعصب وللعضل.

**neuromyasthenia** وَهْنٌ عَضَلِيٌّ عَصَبِيٌّ. وهن عضلي يترافق مع تقلل عاطفي.

**- epidemic n.** وَهْنٌ عَصَبِيٌّ عَضَلِيٌّ وَبَائِيٌّ. داء يشبه التهاب سنجابية النخاع لحد ما ويحدث عادة كمرض وبائي ويتصف بالصداع والألم العضلي واعتلال الغدد اللمفية الرقبية والحمى والشلل أحياناً ولكنه من دون ضمور مع فرط المنعكسية.

**neuromyelitis** الْتِهَابُ النُّخَاعِ والأَعْصَابِ. التهاب المادة العصبية والنخاعية، أي التهاب النخاع المترافق مع التهاب الأعصاب.

**- n. optica** الْتِهَابُ النُّخَاعِ والعَصَبِ البَصَرِيِّ. زوال الميالين من العصب البصري ومن النخاع الشوكي ويتصف بضعف البصر أو العمى مع الشلل الرخو في الأطراف وباضطراب الوظائف الحسية والتناسلية البولية.

**neuromyic (= neuromuscular)** عَصَبِيٌّ عَضَلِيٌّ.

**neuromyon** العَصَبُ العَضَلِيُّ. العناصر العصبية في العضلات.

**neuromyopathic** مُعْتَلٌّ عَصَبِيٌّ عَضَلِيٌّ. ما يتصف بالاعتلال العصبي العضلي ويشمل العضلة القلبية أو منسوب إليه.

**neuromyositis** الْتِهَابُ الأَعْصَابِ والعَضَلِ. التهاب العصب المختلط مع التهاب العضل.

**neuromyotonia (= myokymia)** تَمَوُّجٌ عَضَلِيٌّ. تشنُّجٌ توتري عضلي تسببه فعالية كهربائية لعصب محيطي تنصف بالتبليس ثم الارتخاء البطيء والارتجاج الحزمي والتقلص الموجي.

**neuron** عَصَبُونٌ. (ج: عَصَبُونَاتٌ). أي من الخلايا الموصلة في الجهاز العصبي المركزي وتتكون عادة من جسم الخلية الذي يحوي النواة والهياكل المحيطة بها مع عدة فروع قصيرة (التغصنات) التي تنتهي بغصينات انتهائية (تغصن انتهائي) مع فروع جانبية لها، كما أن لها محاوراً مغطى بغمد يكون عادة الليف العصبي.

**- afferent n.** عَصَبُونٌ وَّارِدٌ. عصبون ينقل الدفعات من المستقبلات إلى المركز العصبي.

**- alpha motor n.** عَصَبُونٌ أَلْفَا الحَرَكِيٌّ. عصبون مركزي يغذي محواره المحيطي أليافاً حركية عضلية وينقل النبضات بسرعة كبيرة.

**- autonomic n.** عَصَبُونٌ مُسْتَقَلِيٌّ. أي من العصبونات قبل أو بعد العقدة الذي يغذي عضلة ملساء أو قلبية أو إحدى الغدد.

**- bipolar n.** عَصَبُونٌ ذُو قَطْبَيْنِ: عصبون ثنائي القطب. عصبون ذو فرعين ينبع كل واحد منهما من إحدى جهتي جسم العصبون.

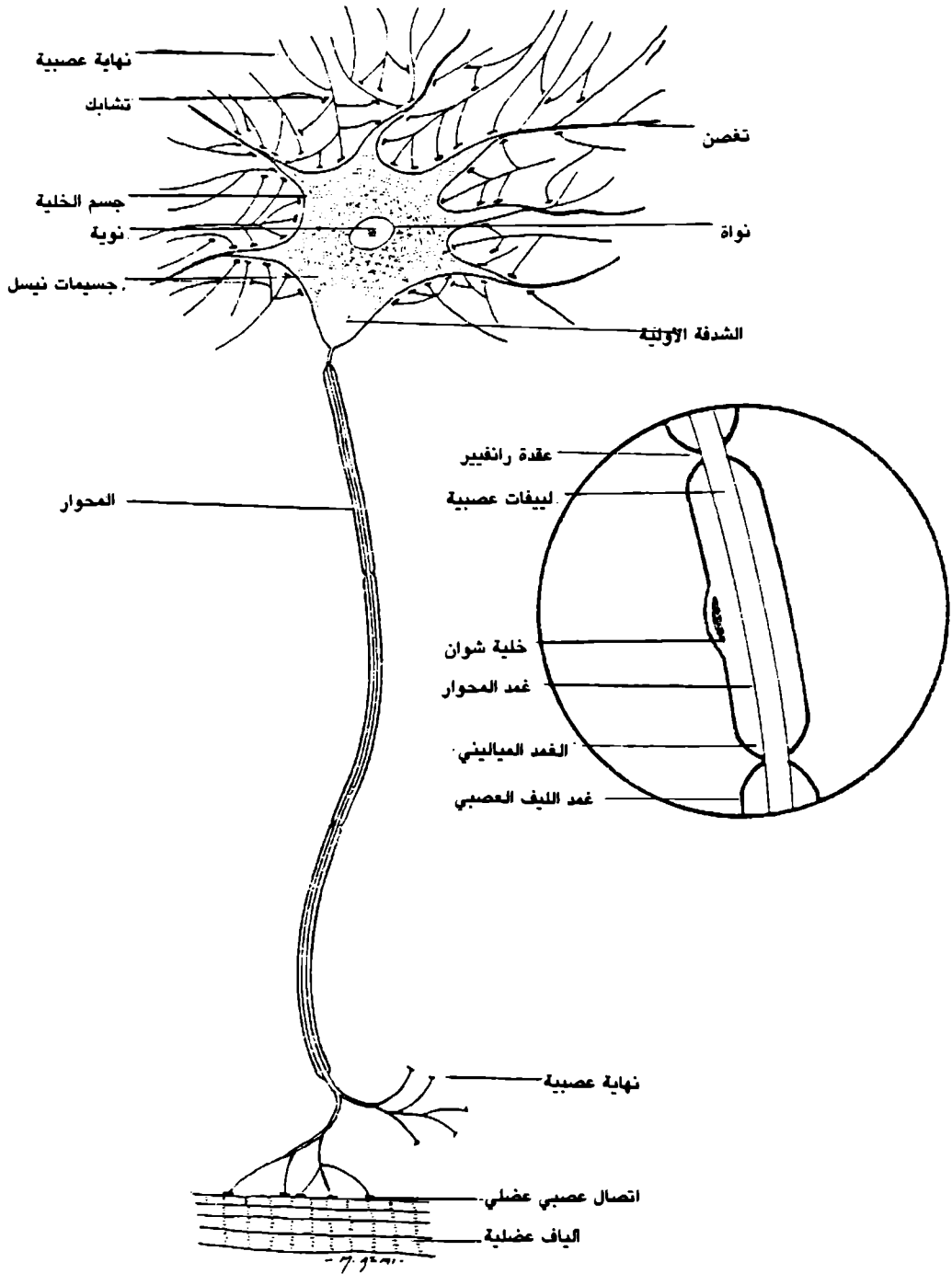
**- central n.** عَصَبُونٌ مَرَكَزِيٌّ. عصبون يوجد داخل الجهاز العصبي المركزي بصورة كاملة.

**- connector n. (= interneuron)** عَصَبُونٌ رَابِطٌ: عَصَبُونٌ بَيْنِيٌّ. عصبون تتشابك كل تغصناته ومحواره مع عصبونات أخرى.

**- correlation n.** عَصَبُونٌ تَرَابُطِيٌّ. عصبون يساهم في وظيفة تناسق وترباط مختلف المنبهات لتوليد استجابة مناسبة.

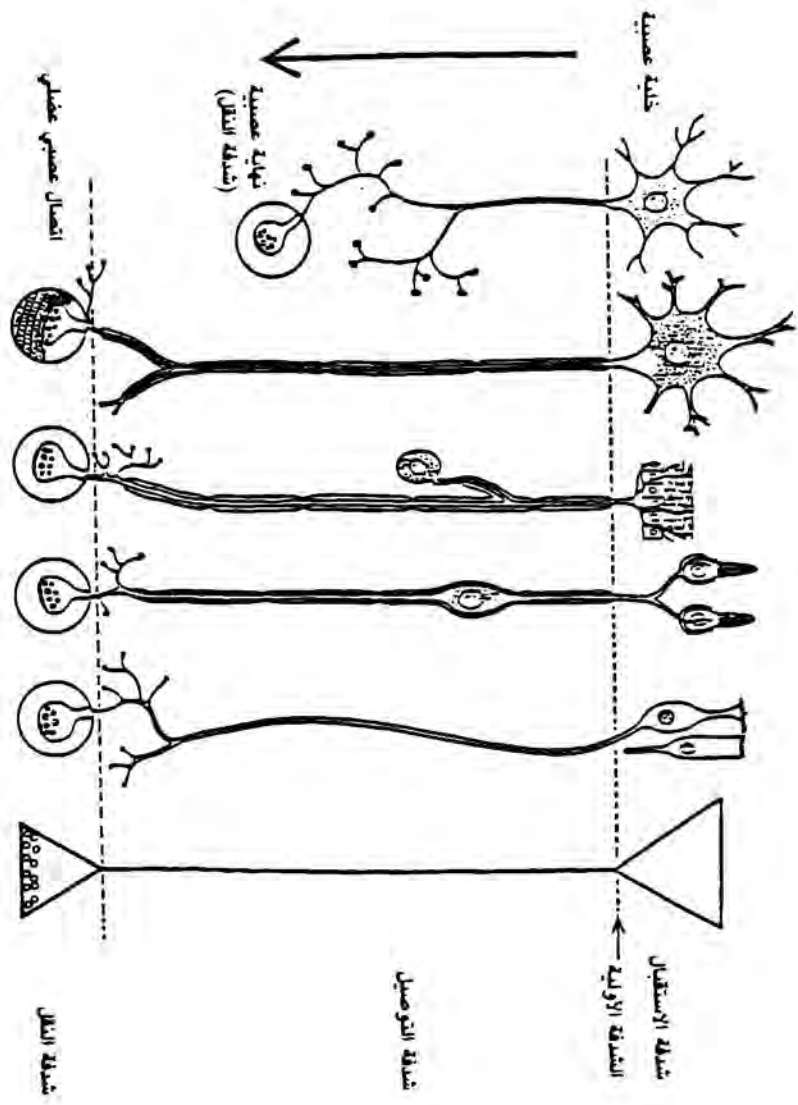
**- efferent n.** عَصَبُونٌ صَادِرٌ. عصبون ينقل الدفعات العصبية من أحد المراكز العصبية إلى أحد الأعضاء المحيطة.

**- exciter n. (= motor n.)** عَصَبُونٌ مُثَبِّرٌ. عصبون حركي.



neurone

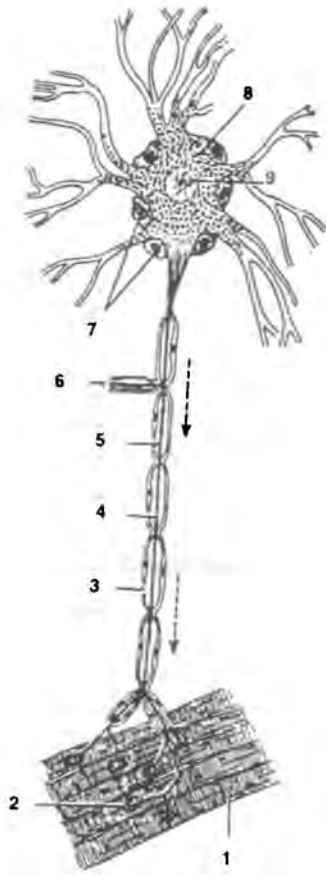
رسم تخطيطي للعصبون يبين مختلف اقسامه



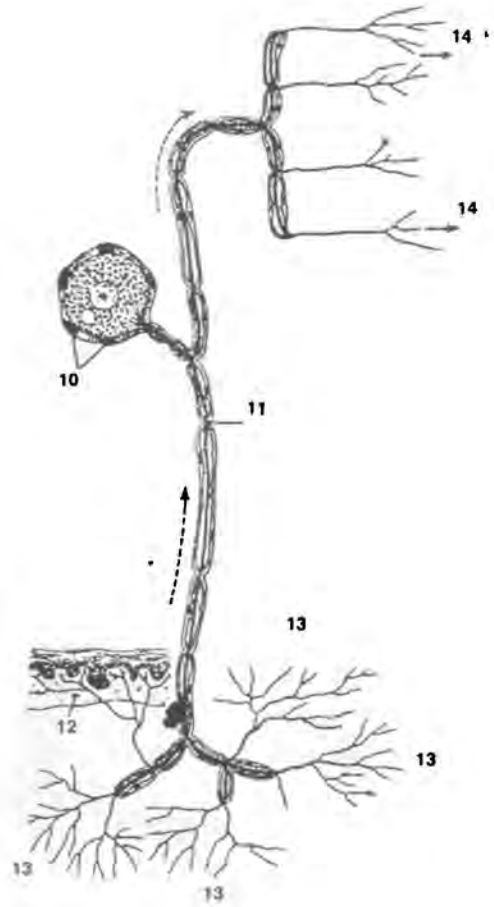
neurone

شكل تخطيطي يبين مختلف الأقسام الوظيفية للأنواع المختلفة من العصبونات.





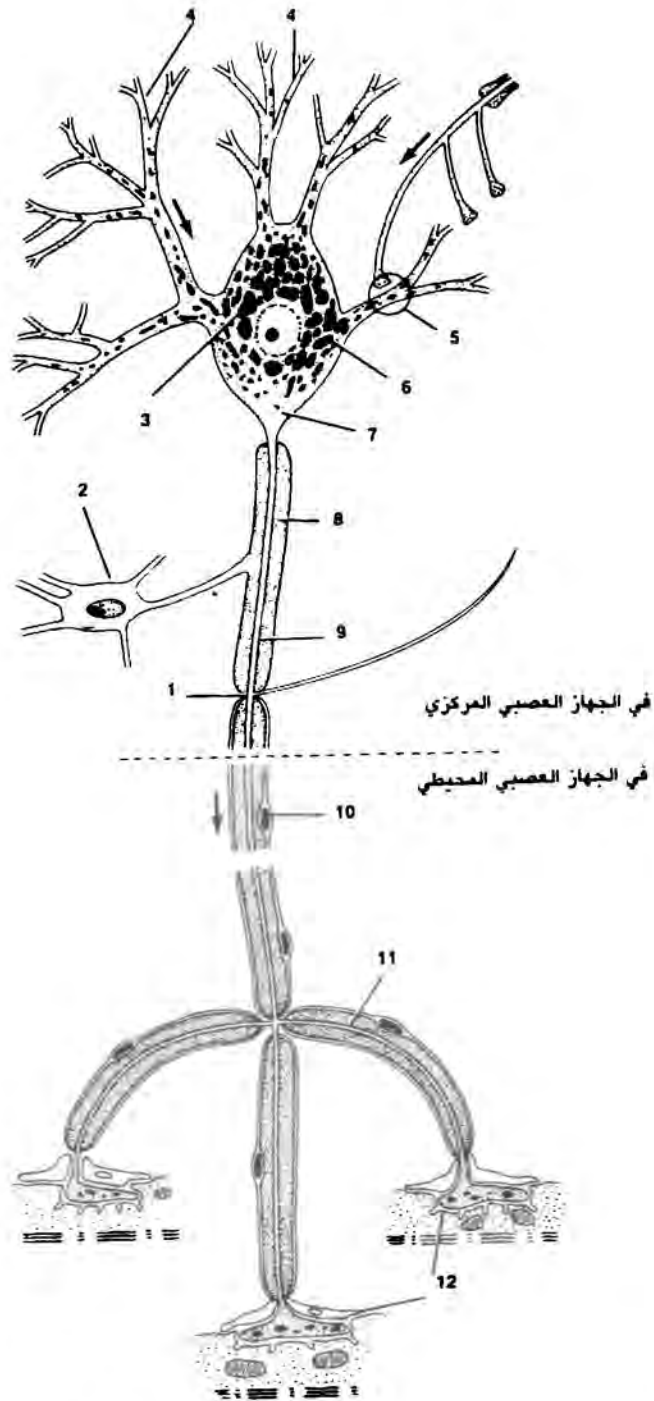
عصبون حركي



عصبون حسي

neurone

عصبونان حسي وحركي: (1) ألياف عضلية (2) صفيحة انتهائية حركية (3) غمد الليف العصبي (4) المحوار (5) الغمد المياليني (6) فرع رادف (7) نبيقيات مركزية (8) جسيمات نيسل (9) نواة العصبون (10) خلايا تابعة (سائلة) (11) عقدة رانقييه (12) الجلد (13) نهايات عصبية حرة (14) نهايات عصبية اشتباكية.



في الجهاز العصبي المركزي

في الجهاز العصبي المحيطي

neurone

العصبون الحركي الذي يبدأ في داخل الجهاز العصبي المركزي ويمتد إلى خارجه إلى الجهاز العصبي المحيطي: (1) عقدة رانفقيه (2) خلية قليلة التغصن (3) جسيمات نيسل (4) تغصنات (5) تشابك (6) حوالي النواة (7) نقيير المحوار (8) غمد الميالين (9) المحوار (10) خلية شوان (11) فرع جانبي (12) صفيحة حركية انتهائية.

- **first order n. (= primary n.)** عَصْبُونٌ أُولَى. عَصْبُونٌ قَبْلَ الْحَرَكَتِي. عصبون غير مرتبط مباشرة بالعضلة ولكنه يعمل كمركز ارتباط يتحكم في توصيل الدفعات الحركية إلى عصب حركي معين واحد أو أكثر.
- **gamma n. (= gamma motor n.)** عَصْبُونٌ غَامَا الْحَرَكَتِي. عَصْبُونٌ غَامَا الْحَرَكَتِي. عصبون مركزي يغذي محواره الألياف العضلية داخل المفزل العضلي وينقل الدفعات العصبية بمعدل سرعة توصيل ألياف غاما العصبية وهو معدّل عال.
- **Gamma type I n's** عَصْبُونَاتٌ غُولْجِي نَمَط 1. عصبونات قشرية هرمية الشكل ذات محاور طويلة تترك المادة السنجابية للجهاز العصبي المركزي وتعتبر المادة البيضاء وتنتهي في الأقسام المحيطة.
- **Gamma type II n's** عَصْبُونَاتٌ غُولْجِي نَمَط 2. عصبونات نجمية توجد في المادة السنجابية لقشرة المخ والمخيخ والشبكية وذات محاور قصيرة ولا تترك المادة السنجابية.
- **intercalary n. (= interneuron)** عَصْبُونٌ مُقْحَمٌ؛ عَصْبُونٌ بَيْنِي. عصبون متوسط.
- **internuncial n. (= interneuron)** عَصْبُونٌ مُقْحَمٌ؛ عَصْبُونٌ بَيْنِي. عصبون متوسط.
- **long n.** عَصْبُونٌ طَوِيلٌ. عصبون ذو محوار طويل.
- **motor n. (= motoneuron)** عَصْبُونٌ حَرَكَتِي. عصبون له وظيفة حركية أو عصبون صادر ينقل الدفعات الحركية للعضلات.
- **multiform n. (= multipolar n.)** عَصْبُونٌ مُتَعَدِّدُ الأشْكَالِ؛ عَصْبُونٌ مُتَعَدِّدُ الأَقْطَابِ. عَصْبُونٌ مُتَعَدِّدُ الأَقْطَابِ. عصبون ذو فروع متعددة تختلف في الشكل حسب ترتيب فروعها وتكثر بين الخلايا الهرمية والنجمية.
- **peripheral sensory n.** عَصْبُونٌ حِسِّيٌّ مُجِيطِيٌّ. عصبون يكون القسم الأول من القوس العصبي المحيطي وهو يقع خارج الجهاز العصبي المركزي ولكن له فرع يدخله وهو يكون مع العصبين البيني والحركي قوس المنعكس المحيطي.
- **polymorphic n. (= multipolar n.)** عَصْبُونٌ مُتَعَدِّدُ الأشْكَالِ؛ عَصْبُونٌ مُتَعَدِّدُ الأَقْطَابِ. عَصْبُونٌ مُتَعَدِّدُ الأَقْطَابِ. عَصْبُونَاتٌ بَعْدَ العُقْدَةِ. عصبونات توجد أجسام خلاياها في العقد المستقلة ووظيفتها ترحيل الدفعات العصبية إلى ما بعدها من بنيات.
- **preganglionic n's.** عَصْبُونَاتٌ قَبْلَ العُقْدَةِ. عصبونات توجد أجسام خلاياها في الجهاز العصبي المركزي وتنتهي فروعها الانتهازية في العقد المستقلة.
- **premotor n.** عَصْبُونٌ قَبْلَ الْحَرَكَتِي. عصبون غير مرتبط مباشرة بالعضلة ولكنه يعمل كمركز ارتباط يتحكم في توصيل الدفعات الحركية إلى عصب حركي معين واحد أو أكثر.
- **primary n.** عَصْبُونٌ أُولَى. عصبون في السبيل العصبي يعمل كمستقبل حسي ويتشابك محواره مع عصبون ثانٍ (العصبون الثانوي) وينقل إليه الدفعات العصبية.
- **primary sensory n.** عَصْبُونٌ حِسِّيٌّ أُولَى. عصبون عقدة الجذر الظهري له فرع يمر إلى عضو الحس المحيطي وآخر يدخل الجهاز العصبي المركزي.
- **projection n.** عَصْبُونٌ إِسْقَاطِيٌّ. عصبون يعمل في نقل الدفعات العصبية سواء كانت حسية أو حركية بين القشرة الدماغية والمراكز دون القشرية أو بالعكس.
- **pseudounipolar n.** عَصْبُونٌ أَحَادِي الْقُطْبِ الكَاذِبِ. عصبون أحادي القطب كان أصلاً ذا قطبين ولكنها اندغما أثناء تطورها ليكونا فرعاً واحداً يتوزع بدوره إلى فرعين بعد مسافة من جسم الخلية.
- **pyramidal n. (= pyramidal cell)** خَلِيَّةٌ هَرْمِيَّةٌ. عَصْبُونٌ حِسِّيٌّ. عصبون له وظيفة حسية وهو عصبون واحد ينقل النبضات العصبية من المحيط نحو الجهاز العصبي المركزي.
- **short n.** عَصْبُونٌ قَصِيرٌ. عصبون يتفرع محواره إلى فروع عديدة بالقرب من جسم خليته ويصل إلى الخلايا المجاورة له في المادة السنجابية.
- **unipolar n.** عَصْبُونٌ أَحَادِي الْقُطْبِيَّةِ. عصبون ذو قطب واحد.
- neuronagenesis** قلة تكوّن العَصْبُونَاتِ. قلة تكون العصبونات.
- neuronal** عَصْبُونِيٌّ. نسبة للعصبون.
- neuronatrophy** ضُمُورُ العَصْبُونَاتِ. مصطلح يستخدم للدلالة على أي مرض يتسبب عن تصلب العصبونات وضمورها.
- neurone (= neuron)** عَصْبُونٌ.
- neuronephric** عَصْبِيٌّ كَلَوِيٌّ. نسبة للجهازين العصبي والكروي.
- neuronevus** وَحْمَةٌ عَصْبِيَّةٌ. وحمّة تتمايز خلاياها إلى ما يشبه البنيات العصبية وقد تسبب سريريّاً الليفوم العصبي أو قد تكون لها أوصاف سريرية تشبه الوحمة المشعرة العملاقة.

**neuronic** عَصَبُونِيّ. متعلق بالعصبون أو مؤثر فيه.

**neuronin** نِيُورُونِين. البروتين الرئيسي في محوار العصبون.

**neuroneitis** اِلْتِهَابُ عَصَبُونِيّ. مصطلح يستعمل للدلالة على اضطراب مجهول المنشأ.

**neuronophage** بلعم العصبونات. عاثية تبتلع الخلايا العصبية.

**neuronophagia** بلعمة العصبونات. تخريب الخلايا العصبية بعملية ابتلاعها.

**neuronophagy (= neuronophagia)** بَلْعَمَةُ العَصَبُونَات.

**neuronosis** عَصَابٌ؛ اعتلال عصبي. أي مرض يتولد من أصل عصبي.

**neuronotropic** أَلِفُ العَصَبُونَات. ماله ألفة للعصبونات.

**neuronymy** التَّسْمِيَةُ العَصَبِيَّة. التسمية النظامية لأقسام الجهاز العصبي.

**neuro-ophthalmology** طِبُّ الأَعْصَابِ العَيْنِيَّة. فرع الطب الذي يتخصص في أقسام الجهاز العصبي المتعلقة بالعين.

**neuro-otology** طِبُّ الأَعْصَابِ الأُذُنِيَّة. فرع الطب الذي يتخصص في أقسام الجهاز العصبي المتعلقة بالأذن.

**neuropacemaker** نَاطِمَةٌ عَصَبِيَّة. ناظمة غرسية تفرج عن الألم الناتج عن إصابات الأعصاب.

**neuropapillitis (= papillitis)** اِلْتِهَابُ الخَلِيْمَةِ العَصَبِيَّة؛ اِلْتِهَابُ الخَلِيْمَةِ.

**neuroparalysis** شَلَلٌ عَصَبِيّ. شلل يتولد عن مرض العصب أو الأعصاب.

**neuropathic** اِغْتِلَالِيّ عَصَبِيّ. متعلق بالاعتلال العصبي أو متصف به.

**neuropathogenesis** اِمْرَاضٌ عَصَبِيَّة. توليد مرض الجهاز العصبي.

**neuropathogenicity** اِمْرَاضِيَّةٌ عَصَبِيَّة. صفة توليد أو قابلية توليد تغييرات مرضية في الأنسجة العصبية.

**neuropathology** العَرَضِيَّاتُ العَصَبِيَّة؛ الباثولوجيا العصبية. فرع الطب الذي يعنى بدراسة التغييرات الشكلية والعضوية والمرضية للجهاز العصبي.

**neuropathy** اِغْتِلَالٌ عَصَبِيّ. مصطلح يدل على التغييرات الوظيفية أو المرضية أو كليهما التي تصيب الجهاز العصبي المحيطي ويستعمل غالباً للأمراض العصبية المحيطية اللاالتهابية.

**- alcoholic n.** اِغْتِلَالٌ عَصَبِيّ كُحُولِيّ. اعتلال عصبي بسبب نقص الثيامين الذي يتولد عن الإدمان على الكحول.

**- ascending n.** اِغْتِلَالٌ عَصَبِيّ صَاعِد. اعتلال عصبي يبدأ من الأسفل كالقدم ويتسلق إلى الساق والفخذ والورك والجذع حتى المنكبين والراس.

**- descending n.** اِغْتِلَالٌ عَصَبِيّ نَازِل. اعتلال عصبي يبدأ من الأعلى كالمنكب أو الورك ويهبط للأسفل حتى اليد أو القدم.

**- diabetic n.** اِغْتِلَالٌ عَصَبِيّ سُكْرِيّ. اعتلال عصبي متعدد مزمن ومتناظر يصيب ابتداء أعصاب الأطراف السفلي وغالباً ما يصيب الأعصاب الودية ويتصف مرضياً بزوال الميالين القسيمي من الأعصاب ويتصف النوع الحاد منه بالم وخيم وضعف العضلات وضورها وفقدان المنعكسات الوترية وخلل الحس المحيطي أما اعتلال الأعصاب الذاتية فإنه يتصف بنقص الضغط القيامي والإسهال الليلي وانحباس البول والعنانة وتضيق الحدقة.

**- entrapment n.** اِغْتِلَالٌ عَصَبِيّ اِنْجِبَاسِيّ. أي من مجموع الاعتلالات العصبية التي تشمل متلازمة النفق الرسغي أو متلازمة النفق الرسغي أو ألم الفخذ المذلي حيث يصاب العصب المحيطي بانضغاطه في مره في نفق ليفي أو ليفي عظمي أو في نقطة يغير عندها اتجاهه بصورة مفاجئة خلال غلالة عميقة على شريط ليفي أو عضلي، ومن أمثله متلازمة النفق الرسغي.

**- hereditary sensory radicular n.** اِغْتِلَالٌ عَصَبِيّ وراثي حسّي جذريّ. اضطراب وراثي سائد يتصف بعلامات فقدان الحس الجذري في الأطراف العلوية والسفلية مع ألم برقي وتقرح الأقدام المزمن غير المؤلم وأحياناً الصمم. ويشاهد تنكس أولي لعقدة الجذر الظهرية مع علامات تنكس النواة اللوزية والعصب البصري والمخيخ.

**- periaxial n. (= segmental n.)** اعتلال عصبي محيط بالمحوار؛ اِغْتِلَالٌ عَصَبِيّ قِطْعِيّ.

**- progressive hypertrophic interstitial n.** اِغْتِلَالٌ عَصَبِيّ صَحَامِيّ مَتَرَقٌّ خِلَالِيّ. حالة تتصف بفرط تنسج النسيج الضام الخلالي مسبباً تشخن جذوع الأعصاب المحيطية والجذور الظهرية

- وتصلب الأعمدة الظهرية للنخاع الشوكي وهو مرض عائلي مترق وبطيء يبدأ في مقتبل العمر ويتصف بضمور الأقسام السفلية للساقين وضعف المنعكسات الوترية والحس.
- اغْتِلَالُ** - **segmental (demyelination) n.** عَصَبِيّ قَطْعِيّ (مُزِيلُ المِيَالِين). اعتلال عصبي يتصف بزوال الميالين من قسيمات من العصب.
- اغْتِلَالُ عَصَبِيّ مُصَلِّيّ** - **serum n.** يشمل الأعصاب الرقبية أو الضفيرة العضدية يحدث بعد يومين إلى ثمانية أيام بعد حقن بروتين أجنبي مثل مصل ضدي أو ترياق من أصل حيواني ويتصف بالم موضعياً مع اضطرابات حسية أو الشلل.
- بَبْيِيدُ عَصَبِيّ** - **neuropeptide** أحد الجزيئات الذي يتكون من سلسلة قصيرة من الحموض الأمينية ويوجد في أنسجة الدماغ ويتوضع عادة في نهايات المحاور عند التشابكات ويصنف باعتباره ناقل عصبي بالرغم من أن بعض هذه السلاسل هي هرمونات.
- عَائِيَّةُ** - **neurophage (= neuronophage)** عَصَبُونِيَّةُ (بلعم عصبي).
- عِلْمُ أَدْوِيَةِ الجِهَازِ العَصَبِيّ** - **neuropharmacology** فرع علم الأدوية الذي يعني بدراسة تأثير الأدوية على مختلف أقسام وأمراض الجهاز العصبي.
- مُوجَّةُ** - **neurophilic (= neurotropic)** لِلْعَصَبِ؛ عصبي الألفة.
- عَصَابٌ صُرَاخِيّ** - **neurophonia** مصاحب بصراخ المريض وعويله وأحياناً إصدار أصوات تشابه أصوات الحيوانات.
- طِبُّ الأَعْصَابِ العَيْنِيَّةِ** - **neurophthalmology (= neuro-ophthalmology)** طِبُّ الأَعْصَابِ العَيْنِيَّةِ.
- ضُمُورٌ عَصَبِيّ** - **neurophthisis** ضمور النسيج العصبي.
- فِيْزْيُولُوجِيَا الجِهَازِ العَصَبِيّ** - **neurophysiology** فرع من علم الفيزيولوجيا يدرس وظائف الجهاز العصبي.
- اللُبْدُ العَصَبِيّ** - **neuropil** فروع هيولية من الخلايا العصبية متشابكة تشابكاً كثيفاً مكوناً من تفضنات ومحاور مع خلايا دبقية في الجهاز العصبي المركزي وفي بعض أقسام الجهاز العصبي المحيطي.
- اللُبْدُ العَصَبِيّ** - **neuropile (= neuropil)**
- الجَبَلَةُ العَصَبِيَّةُ** - **neuroplasm** الجبلية القعدة غير المتميزة الموجودة بالخلية العصبية.
- رَأْبُ العَصَبِ** - **neuroplasty** الجراحة الربابية للعصب.
- ضَفِيرَةٌ عَصَبِيَّةُ** - **neuroplexus** ضفيرة أعصاب.
- أَقْدَامٌ عَصَبِيَّةُ** - **neuropodia**
- قَدَمٌ عَصَبِيَّةُ** - **neuropodien (= neuropodium)**
- قَدَمٌ عَصَبِيَّةُ** - **neuropodium** نهاية بصلية لأحد المحاور في بعض أنواع التشابكات.
- مَسْمٌ عَصَبِيّ** - **neuropore** النهاية الأمامية المفتوحة (الثقب الأمامية) أو النهاية الخلفية المفتوحة (الثقب الخلفية) للأنبوب العصبي للجنين الابتدائي وتغلق هذه الفتحات تدريجياً مع تنامي الأنبوب وفي حوالي الأسبوع الرابع من تطوره.
- المَسْمُ العَصَبِيّ** - **anterior n. (= nostral n.)** الأمامي. الفتحة الجينية في الجزء الأمامي من الدماغ المقدم التي تغلق في مرحلة العشرين جُسَيْدَةً.
- المَسْمُ العَصَبِيّ** - **posterior n. (= caudal n.)** الخلفي. الفتحة الجينية في الجزء الخلفي من القناة العصبية التي تغلق في مرحلة الخمس وعشرين جسيده (حوالي 26 يوماً).
- الجُهْدُ العَصَبِيّ** - **neuropotential** الجهد أو الطاقة العصبية.
- الطِبُّ النَفْسِيّ العَصَبِيّ** - **neuropsychiatry** فرع الطب الذي يشمل الطب النفسي وطب الجهاز العصبي.
- عَصَبِيّ نَفْسِيّ** - **neuropsychic** متعلق بالمراكز العصبية المتخصصة بالعمليات النفسية.
- اغْتِلَالُ عَصَبِيّ نَفْسِيّ** - **neuropsychopathy** اعتلال الأعصاب والنفس.
- عِلْمُ الأَدْوِيَةِ النَفْسِيَّةِ** - **neuropsychopharmacology (= psychopharmacology)**
- دُهَانٌ** - **neuropsychosis (= psychosis)**
- عِلْمُ الأشْعَةِ العَصَبِيَّةِ** - **neuroradiology** علم أشعة الجهاز العصبي.

neurorecidive نَائِسٌ عَصَبِيًّا.

neurorecurrence (= neurorelapse) اِنْتِكَاسٌ عَصَبِيًّا.

neurorelapse اِنْتِكَاسٌ عَصَبِيًّا. هيجان مفاجيء للزهري العصبي ينتج عن عدم كفاءة علاجه بالارسفينامين ويتصف بأعراض عصبية عديدة.

neuroretinitis اِنْتِهَابُ الْعَصَبِ الْبَصْرِيِّ وَالشَّبَكِيَّةِ.

neuroretinopathy اِعْتِلَالُ الْقُرْصِ الْبَصْرِيِّ وَالشَّبَكِيَّةِ. تورم القرص البصري وتكوين ترسبات فبرينية ومصلية في الشبكية ويحصل في فرط ضغط الدم الوخيم.

neuroroentgenography (= neuro-radiology) علم الأشعة العصبية: التَّصْوِيرُ الشَّعَاعِيُّ الْعَصَبِيِّ.

neurorrhaphy رَفُّ الْعَصَبِ. خياطة العصب المقطوع.

neurosarcocleisis تشميل العصب بالعضلات: التَّضْمِينُ الْعَضَلِيُّ لِلْعَصَبِ. عملية تجري لمعالجة الألم العصبي وتجرى بإزالة الضغط عن العصب المصاب بالقطع الجزئي للقناة العظمية التي يمر منها وغرس العصب في النسيج الرخو لإحدى العضلات المجاورة.

neurosarcoma ساركومة عَصَبِيَّة. ساركومة تحوي أنسجة عصبية.

neurosciences الْعُلُومُ الْعَصَبِيَّة. مجموعة العلوم التي تعنى بدراسة تطور وتنامي الجهاز العصبي وتشريحه وفيزيولوجيته وكيميائيته وعلم أدويته ومرضياته وحتى طبه وأمراضه النفسية وعلم النفس.

neurosclerosis تَصَلُّبٌ عَصَبِيٌّ. تصلب مادة العصب أو المركز العصبي.

neurosecretion اِفْرَازٌ عَصَبِيٌّ. 1. الفعاليات الإفرازية للخلية العصبية كإفراز الهرمونات المحررة والفازوبريسين والناقلات العصبية. 2. الإفرازات التي تولدها هذه العمليات.

neurosegmental شَدَفِيٌّ عَصَبِيٌّ. ينتسب إلى زوج من الجذور النخاعية الشوكية الظهرية والبطنية أو منطقة الجسم التي تغذيها.

neurosensory عَصَبِيٌّ حِسِّيٌّ. منسوب إلى العصب الحسي.

neuroses عَصَابَات. جمع عصاب.

neurosis عَصَاب. 1. اضطراب نفسي وظيفي يتصف بأعراض خلل توتر الذات (الآنا) كالوسواس ونوبات القلق والرهاب. 2. أما في نظرية التحليل النفسي فهي العملية السببية التي لا تولد العصاب فقط (الموصوف أعلاه) بل تؤدي أيضاً إلى اضطرابات الشخصية واضطرابات نفسية. وتؤدي الصراعات اللاشعورية للرغبات المتضاربة أو للرغبات الطفولية المكبوتة إلى توقع الأخطار مما يسبب القلق وإلى آليات دفاعية لا شعورية يحس بها المريض والأشخاص الآخرين بشكل أعراض عصبية أو نزعات مرض الشخصية.

- anxiety n. عَصَابُ الْقَلْق. عصاب يتصف بقلق شديد ظاهر ويتطور أحياناً إلى الهلع وغالباً ما يترافق مع أعراض جسدية غير معينة وغير مرتبطة مع أية فعالية أخرى.

- association n. عَصَابُ التَّدَاعِي. حالة نفسية تتولد ثانية لحالة قديمة مع كل خواصها الجسدية والفكرية الأصلية عندما يتذكر الشخص أية فكرة مرتبطة بها تمر بباله.

- cardiac n. عَصَابٌ قَلْبِيٌّ. ومن دوراني عصبي.

- character n. عَصَابٌ أَخْلَاقِيٌّ. اضطراب سلوك الشخص أو شخصيته.

- combat n. عَصَابُ الْمَعْرَكَةِ. اضطراب كربى بعد الرضخ والإصابة نتيجة العراك الفعلي.

- compensation n. عَصَابٌ تَعْوِضِيٌّ. اضطراب مصطنع يولد المصاب به أعراضاً إرادية كي يحصل على التعويض أو التامين أو التقاعد.

- compulsive disorder (= obsessive compulsive disorder) عَصَابٌ إِجْبَارِيٌّ. عصاب وسواسي قسري.

- conversion n. (= conversion disorder) عَصَابٌ تَحْوِيلِيٌّ. عصاب بتبديد الشخصية: عَصَابٌ جَهْلُ الذَّاتِ.

- depressive n. (= dysthymia) عَصَابٌ اِكْتِنَابِيٌّ.

- experimental n. عَصَابٌ تَجْرِبِيٌّ. عصاب يولد في الحيوانات بعد تعريضها إلى التناقضات أو الخيبة فيتولد لديها عصاب شبيه مما يصيب الإنسان.

- hypochondriacal n. (= hypochondriasis) **العُرَاقُ؛ عُصَابُ مُرَاقِي.** عُصَابُ تَوْقَمِ الْمَرَضِ.
- hysterical n. (= hysteria) **عُصَابٌ هِسْتِيرِي؛** **عُصَابٌ هُرَاعِي.** هِسْتِيرِيَا
- neurasthenic n. (= neurasthenia) **وَهْنٌ عَصَبِي.**
- obsessional n. **عُصَابٌ وَسْوَاسِي.** اضْطِرَابِ عَصَبِي يَتَصَفُّ بِالْوَسْوَاسِ.
- obsessive compulsive n. (= obsessive compulsive disorder) **عُصَابٌ وَسْوَاسِي قَسْرِي.**
- occupational n. **عُصَابٌ مِهْنِي.** عَصَابُ نَفْسِي يَعْيقُ الْمَرْءَ عَنِ الْعَمَلِ.
- pension n. (= compensation n.) **عُصَابٌ تَغْوِيضِي.**
- phobic n. (= phobia) **عُصَابٌ رَهَابِي.**
- transference n. **عُصَابُ التَّحْوُلِ.** ظَاهِرَةٌ تَحْدُثُ إِثْنَاءَ التَّحْلِيلِ النَفْسِيِّ حَيْثُ يَقُومُ الْمَرِيضُ بِتَكَرَّرِ تَنَاقُضَاتِ طَفُولَتِهِ وَالشُّعُورِ بِأَحَاسِيسِهَا تَجَاهَ الْوَالِدِيَّةِ وَالَّتِي يَنْقُلُهَا الْآنَ لِلْمَحَلِّ النَفْسِيِّ.
- traumatic n. **عُصَابٌ رَضْحِي.** عَصَابٌ يَتَلَوُّ الْإِصَابَةَ بِرُضْحِ جَسَدِي أَوْ نَفْسِي.
- vegetative n. (= acrodynia) **عُصَابٌ إِبْنَاتِي؛** **وَجَعُ الْأَطْرَافِ.**
- war n. **عُصَابُ الْحَرْبِ.** الْاضْطِرَابَاتُ النَفْسَانِيَّةُ الَّتِي تَصِيبُ بَعْضَ الْمُحَارِبِينَ إِثْنَاءَ الْمَعَارِكِ.
- neuroskeletal** **عَصَبِيٌّ هَيْكَلِي.** نَسَبَةٌ لِلْأَنْسِجَةِ الْعَصَبِيَّةِ وَأَنْسِجَةِ الْعَضَلَاتِ الْهَيْكَلِيَّةِ.
- neuroskeleton (= endoskeleton)** **الْهَيْكَلُ الدَّاخِلِي.** الْهَيْكَلُ الْعَظْمِي وَالغُضْرُوفِي لِلْجِسْمِ.
1. **جِسْمُ الْعَصَبِيَّاتِ 2. الْجَسِيمَاتُ** **neurosoma** **الْعَصَبِيَّةُ.** 1. جِسْمُ الْخَلِيَّةِ الْعَصَبِيَّةِ 2. أَيُّ مِنْ مَجْمُوعَةِ الْجَسِيمَاتِ الدَّقِيقَةِ الْمَوْجُودَةِ فِي الْمَادَّةِ الْأَسَاسِيَّةِ لَجِلَّةِ الْعَصَبُونِ.
- neurospasm** **تَشْنُجٌ عَصَبِي.** التَّفْضَانُ الْعَصَبِيُّ لِلْعَضَلَةِ.

- neurospinal** **عَصَبِيٌّ حَشْوِي.** نَسَبَةٌ إِلَى الْجِهَازَيْنِ الْعَصَبِيَّيْنِ الدَّمَاعِي النَّخَاعِي وَالْوَدِي.
- neurospingioma (= glioma)** **وَرَمٌ دَبْقِي.**
- neurospingium** **الْإِسْفَنْجُ الْعَصَبِي.**
1. الْمَكُونَاتُ الْخَيْطِيَّةُ لِلْعَصَبُونَاتِ 2. شَبَكَةٌ مِنَ الْأَلْيَافِ الْعَصَبِيَّةِ خُصُوصاً الطَّبَقَةُ الشَّبَكِيَّةُ الدَّاخِلِيَّةُ لِشَبَكَةِ الْعَيْنِ.
- neurosthenia** **النَّشَاطُ الْعَصَبِي.** الطَّاقَةُ الْعَصَبِيَّةُ الْمَفْرُطَةُ الْإِثَارَةُ.
- neurosurgeon** **جِرَّاحُ الْأَعْصَابِ.** الْجِرَّاحُ الَّذِي يَجْرِي الْعَمَلِيَّاتِ عَلَى الْجِهَازِ الْعَصَبِيِّ.
- neurosurgery** **جِرَّاحَةُ الْأَعْصَابِ.** جِرَّاحَةُ الْجِهَازِ الْعَصَبِيِّ.
- functional n. **الْجِرَّاحَةُ الْعَصَبِيَّةُ الْوُظَيْفِيَّةُ.** الْجِرَّاحَةُ الْعَصَبِيَّةُ الَّتِي تَسْتَهْدَفُ إِعَادَةَ الْوُظَيْفَةِ السُّوِيَّةِ إِلَى الْأَلْيَافِ الْعَصَبِيَّةِ أَوْ تَحْسِينِ جِرْيَانِ الدَّمِ إِلَى الْأَنْسِجَةِ الْعَصَبِيَّةِ أَوْ تَخْفِيفِ الْمَرَضِ النَفْسِيِّ.
- neurosuture (= neurorrhaphy)** **رَفْوُ الْعَصَبِ.**
- neurosyphilis** **الزَّهْرِي الْعَصَبِي.** الزَّهْرِي الثَّلَاثِي الَّذِي يَصِيبُ الْجِهَازَ الْعَصَبِيَّ الْمَرْكَزِي وَهَنَاكَ نَوْعَانِ مِنْهُ الْمَصْحُوبِ بِالْأَعْرَاضِ وَعَدِيمِ الْأَعْرَاضِ. وَيَشْمَلُ الْأَوَّلُ الزَّهْرِي الْعَصَبِي السَّحَاثِي الْوَعَائِي وَالزَّهْرِي الْمَتْنِي الْعَصَبِي.
- asymptomatic n. **الزَّهْرِي الْعَصَبِيُّ عَدِيمُ الْأَعْرَاضِ.** زَهْرِي يَشْخُصُ عِنْدَ وُجُودِ اخْتِبَارٍ مُوجِبٍ لِلْسَّائِلِ الدَّمَاعِي النَّخَاعِي مُؤَكِّداً مِنْ قَبْلِ مَخْتَبِرِ بَحُوثِ الْأَمْرَاضِ الزَّهْرِيَّةِ وَعِنْدَ غِيَابِ آيَةِ أَعْرَاضٍ أَوْ عَلَامَاتٍ مَرَضِيَّةٍ عَصَبِيَّةٍ خَاصَّةً.
- meningovascular n. **الزَّهْرِي الْعَصَبِيُّ السَّحَاثِي الْوَعَائِي.** زَهْرِي يَتَصَفُّ بِآفَةِ بُورِيَّةٍ أَوْ سَحَاثِيَّةٍ وَعَائِيَّةٍ مَنْتَشِرَةٍ، وَتُولَدُ الْآفَاتُ الْبُورِيَّةُ الشَّلَلِ الْجَانِبِي أَوْ الْإِعْتِلَالُ الْعَصَبِي الْإِنْتِقَاسِي أَمَّا الْآفَاتُ الْمَنْتَشِرَةُ فَتُولَدُ الصَّدَاعُ الْوَحِيمُ وَالْاضْطِرَابَاتُ الْعَقْلِيَّةُ وَالْإِخْتِلَاجُ.
- parenchymatous n. **الزَّهْرِي الْعَصَبِيُّ الْمَتْنِي.** الزَّهْرِي يَتَصَفُّ بِتَخْرِيْبٍ مَنْتَشِرٍ فِي الْأَنْسِجَةِ الْعَصَبِيَّةِ الْمَتْنِيَّةِ.

- paretic n. (= general paresis) الزهري العصبي الخزلي؛ الخزل العام.
- tabetic n. (= tabes dorsalis) الزهري العصبي التابيسي؛ التابيس الظهرى.
- neurotagma ترتيب عصبي. ترتيب خطي للعناصر المتنية للخلية العصبية.
- neurotendinous عصبي وترى. منسوب للعصب وللوتر.
- neurotensin نوروتنسين. مادة عزلت من وطاء البقر توسع الأوعية وتهبط ضغط الدم كما أنها توجد في معى الإنسان وفي دماغه ويعتقد بأنها مادة ناقلة عصبية.
- neuroterminal نهاية عصبية. عضو عصبي انتهائي لعصب طرفي.
- neurothele حليلة عصبية. حليلة عصبية حسية في الأدمة.
- neurotic عصابي. منسوب للعصاب أو مصاب به.
- neuroticism (= neurosis) عصاب.
- neurotogenic مؤلّد العصاب. عامل يولد العصاب.
- neurotization تجدد العصب. تجدد العصب بعد قطعه.
- neurotmesis تهتك العصب؛ تمزق العصب. تمزيق أو قطع العصب الكلي أو الجزئي مع تهتك المحوار وغمده النخاعيني والأنسجة الضامة المحيطة به ولا يحصل أي تجدد فيه.
- neurotology (= neuro-otology) طبّ الأذن العصبي. قسم طب الآذان الذي يعني بأعصابها.
- neurotome مِبْضَعُ العَصَبِ. 1. سكين إبري الشكل لتشريح العصب 2. قسيم عصبي.
- neurotomography تصوير مقطعي عصبي. التصوير المقطعي للجهاز العصبي المركزي.
- neurotomy بَضْعُ العَصَبِ. 1. تشريح العصب 2. القطع الجراحي للعصب.
- radlofrequency n. بَضْعُ العَصَبِ بالتَرَدّد الإشعاعي. قطع الجذور العصبية بالتخثير بالموجات الإشعاعية.
- retrogasserian n. (= retrogasserian rhizotomy) بَضْعُ الجَذْرِ خَلْفَ عُقْدَةِ الثَّلَاثِيّ التَّوَانِمِ.
- neurotonia ضَعْفُ القُوَّةِ العَصَبِيَّةِ. عدم استقرار قوة الجهاز العصبي الذاتي.
- neurotonic منشط عصبي. له تأثير منشط على الجهاز العصبي.
- neurotony مَطُّ العَصَبِ؛ شُدُّ العَصَبِ. تمديد العصب بهدف تفريغ الألم.
- neurotoxic سَامٌ للعَصَبِ. مادة سامة أو مبيدة للنسيج العصبي.
- neurotoxicity سُوءُ عَصَبِيَّةٍ. صفة المادة في إبادة النسيج العصبي أو تسميمه.
- neurotoxin ذِيْفَانٌ عَصَبِيّ. ذيفان سام أو مبيد للنسيج العصبي.
- neurotransducer تَرْجَامٌ عَصَبِيّ. عصبون يركب ويحرر هرمونات ارتباطية بين الجهاز العصبي والغدة النخامية.
- neurotransmission إِنْتِقَالٌ عَصَبِيّ. العملية التي بواسطتها تطلق الناقلة العصبية التي تعبر التشابك وتولد تأثيرها في الخلية المستهدفة.
- neurotransmitter نَاقِلٌ عَصَبِيّ. إحدى المواد التي تحرر من نهاية محوار العصبون قبل الاشتباك في الجهاز العصبي المركزي أو المحيطي عند إثارته وتعتبر هذه المادة الفلح التشابكي حتى تثير أو تثبط الخلية المستهدفة. ومن هذه الناقلات العصبية الاسيتيل كولين والنورابينفرين والابينفرين والدوبامين والغليسين والغاما امينو بيوتيريت وحمض الغلوتاميك ومادة بي والإنكيفالين والإندورفين والسيروتونين.
- false n. نَاقِلٌ عَصَبِيّ كَاذِبٌ. أمين مثل الاوكتوبامين الذي يمكن أن يخزن ويحرر من الحويصلات قبل التشابكية ولكن له تأثير ضعيف على المستقبلات بعد التشابكية.
- neurotrauma رَضْعٌ عَصَبِيّ. إصابة آلية للعصب.



**neurotrophasthenia** وَهَنْ التَغْذِيَةِ العَصَبِيَّة. التغذية المعيبة للجهاز العصبي.

**neurotrophic** تَغْذَوِيٌّ عَصَبِيٌّ. منسوب للتغذية العصبية.

**neurotrophы** التَغْذِيَةُ العَصَبِيَّة. تغذية الأنسجة وإدامتها التي ينظمها الجهاز العصبي ويتحكم فيها.

**neurotropic** عَصَبِيٌّ الأَلْفَةُ؛ مُوجَّهٌ لِلعَصَب. ذو اللفة انتقائية للنسيج العصبي أو ما يولد تأثيره الرئيسي على الأنسجة العصبية.

**neurotropism** التَوَجُّهُ العَصَبِيٌّ. 1. صفة الألفة الانتقائية الخاصة للنسيج العصبي 2. ميل الألياف العصبية المتجددة للنمو نحو جزء محيطي معين.

**neurotropy (= neurotropism)** التَوَجُّهُ العَصَبِيٌّ

**neurotrois (= neurotrauma)** رَضْحٌ عَصَبِيٌّ.

**neurotubule** نَبِيْبٌ عَصَبِيٌّ. أي من النيبات المستقيمة والطويلة والمتوازية في داخل العصبون والتي تكون مع الخيوط العصبية الليفيات العصبية وهي تشابه النيبات التي توجد في العديد من الخلايا خارج الجهاز العصبي.

**neurovaccine** لِقَاحٌ عَصَبِيٌّ. فيروس الجدري الذي يحضر بتنميته في دماغ الأرنب.

**neurovaricose** دَوَالِيَةٌ عَصَبِيَّة. حالة تدلي الألياف العصب.

**neurovariola (= neurovaccine)** لِقَاحٌ عَصَبِيٌّ.

**neurovascular** عَصَبِيٌّ وَعَاقِيٌّ. منسوب للأعصاب والأوعية أو منسوب للأعصاب التي تسيطر على أقطار الأوعية الدموية.

**neurovegetative** عَصَبِيٌّ مُسْتَقْلِيٌّ؛ عَصَبِيٌّ إِنْبَاتِيٌّ. نسبة إلى الجهاز العصبي المستقل.

**neurovirulence** قُوَّةٌ عَصَبِيَّة. قدرة العامل العدواني على توليد تأثير مرضي في الجهاز العصبي.

**neurovirus** فِيرُوسٌ عَصَبِيٌّ. فيروس الجدري الذي يحور بإمراره خلال النسيج العصبي.

**neurovisceral (= neurosplanchnic)** عَصَبِيٌّ حَشَوِيٌّ.

**neurula** العُصْبِيَّة. المضغة المبكرة في دور تنامي الأنبوب العصبي من الصفيحة العصبية التي تُوْشَرُ أول ظهور للجهاز العصبي للجنين ويكون ذلك حوالي 19-26 يوماً بعد الاخصاب.

**neurulation** تَكْوُنُ العُصْبِيَّة. تكون الصفيحة العصبية وانغلاقها وتكون الأنبوب العصبي في المضغة.

**nialamide** نِيَالَامِيد. دواء يستعمل كمضاد للكآبة.

**nicotine** نِيكُوتِين. قلواني سام يستحصل من التبغ أو ينتج صناعياً ويستعمل في التجارب الفيزيولوجية والدوائية فهو ينبه الجهاز العصبي الذاتي والاتصالات العصبية العضلية مبدئياً ثم يثبطها.

**nicotinic** نِيكُوتِينِيٌّ. متعلق بالنيكوتين أو يقوم بعمل مشابه له.

**nicotinism** إِنْسِمَامٌ نِيكُوتِينِيٌّ. الانسمام بالنيكوتين ويتصف بتنبيه الجهاز العصبي المستقل مبدئياً ثم بتثبطه وينتهي بالموت بشلل التنفس.

**nicotinytic** حَالٌ النِيكُوتِين. مادة تحل النيكوتين أو تمنع تأثيره السمي.

**nictation (= nictitation)** رَمَشٌ؛ رَفُّ الجَفْن.

**nictitation** رَمَشٌ؛ رَفُّ الجَفْن. عملية رف الجفن.

**nidal** بُورِيَّةٌ مَرَضِيَّة. منسوب إلى البؤرة المرضية.

1. بُورَةٌ مَرَضِيَّة 2. نواة. 1. نقطة منشأ nidus أو بؤرة عملية مرضية 2. مجموعة من الخلايا العصبية في داخل الجهاز العصبي المركزي لها ارتباط مباشر مع الألياف العصبية لأحد الأعصاب المعينة.

البُورَةُ الخُطَافِيَّة؛ عَشَّ السُّنُونُو. انخساف n. avis - في المخيخ بين الشراع الخلفي ولهاة الدودة وهو موضع لوزة المخيخ.

البُورَةُ الخُطَافِيَّة؛ n. hirundinis (= n. avis) - عش السُّنُونُو.

**nightmare** كَابُوس. حلم مفزع أو نوبة قلق أثناء الحلم ترافقها استجابة ذاتية معتدلة.

**nigra (= substantia nigra)** المَادَّةُ السُّودَاءُ

**nigrosin** نِيغْرُوسِين. صبغ انيليني له ألفة شديدة لخلايا العقد العصبية يستعمل كملون لانسجة الجهاز العصبي المركزي.

**nigrostriatal** سَوْدَاوِيٌّ مُخَطَّطِي. منسوب إلى الاليف التي تمر أو تسقط من المادة السوداء إلى الجسم المخطط.

**nihilism** العَدَمِيَّةُ؛ النِهْلِسِيَّةُ. 1. حالة التشكك بالقيم والمعتقدات التقليدية 2. توهم بعدم وجود الذات أو العالم كله.

**- therapeutic n.** النِهْلِسِيَّةُ الدَّوَائِيَّةُ. التشكك بالفائدة العلاجية للأدوية أو بالطرق العلاجية.

**nikethamide** نِيكِيثَامِيد. مادة منبهة مركزية وتنفسية تستعمل كدواء مضاد للخمود التنفسي أو العصبي المركزي أو فشل القلب.

**nociassociation** تَرايِبُ ضَرَرِيٌّ؛ تَدَاعِي الإِصَابَةِ. إفراغ لا شعوري للطاقة العصبية استجابة للتنبيه بالإصابة كالذي يحصل في حالة الصدمة الجراحية.

**nociceptive** مُسْتَقْبِلُ الأَلَمِ. ما يستقبل التنبيه بالإصابة المؤذية ويولد حس الألم.

**nociceptor** مُسْتَقْبِلَةُ الأَلَمِ. مستقبلة تنبيه بالأصابة المؤذية فتولد حس الألم.

**- polymodal n.** مُسْتَقْبِلَةُ الأَلَمِ المُتَعَدِّدَةِ الخَوَاصِ. مستقبلة ألم الإحساسات الحرارية أو الكيميائية أو الميكانيكية أو تلك المولدة عن الالتهابات التي تسببها الإصابات المؤذية.

**nocifensor** دافع الأذى؛ مَقَاوِمُ الأَذَى. إحدى مجموعات الأعصاب التي توجد في الجلد والأغشية المخاطية، والتي تدافع عنه ضد الألم والإصابات المؤذية.

**noci-influence** تَأثِيرٌ مُؤذٍ. تأثير يولد المرض أو الإصابة المؤذية.

**nociperception** إدراك الأذى. إدراك الشخص للمنبهات التي تولدها الإصابات المؤذية.

**noctambulation (= somnambulism)**

سَيْرٌ نَوْمِي.

**noctambulic** سَيْرِيٌّ نَوْمِي. منسوب للسير النومي أو مصاب به.

**noctiphobia** زَهَابُ الظَّلَامِ. الخوف من الظلام أو من الليل.

**nocturia** بُوَالٌ لَيْلِي. كثرة التبول أثناء الليل.

**nodal** عُقْدِي. منسوب للعقدة.

**node** عُقْدَةٌ. (ج: عُقَد). كتلة صغيرة من الأنسجة على شكل ورم أو عقدة أو ناشزة وهي إما أن تكون طبيعية أو مرضية.

**- lymph n.** عُقْدَةٌ لِيْمْفِيَّةٌ. كتلة أنسجة لمفاوية منظم للعمل كعضو لمفاوي ويتراوح قطره بين 1 و 25 مليمتراً ويوجد على طول مجرى الأوعية اللمفاوية.

**- n's. of Ranvier** عُقَدٌ رَانْفِيَّةٌ. تضيقات توجد في الاليف العصبية المتعدة وعلى مسافات منتظمة تبعد عن بعضها حوالي المليمتر الواحد وينعدم الميلين في هذه العقد وتغطيها فقط نتوءات من خلايا شغان.

**nodule** عُقْدَةٌ. (ج: عُقَدَات)؛ عقدة صغيرة.

**- n. of cerebellum (= nodulus cerebelli)**

عُقْدَةُ المَخِيخِ.

**- n. of vermis (= nodulus cerebelli)** العُقْدَةُ المَخِيخِ.

**nodulus (= nodule)**

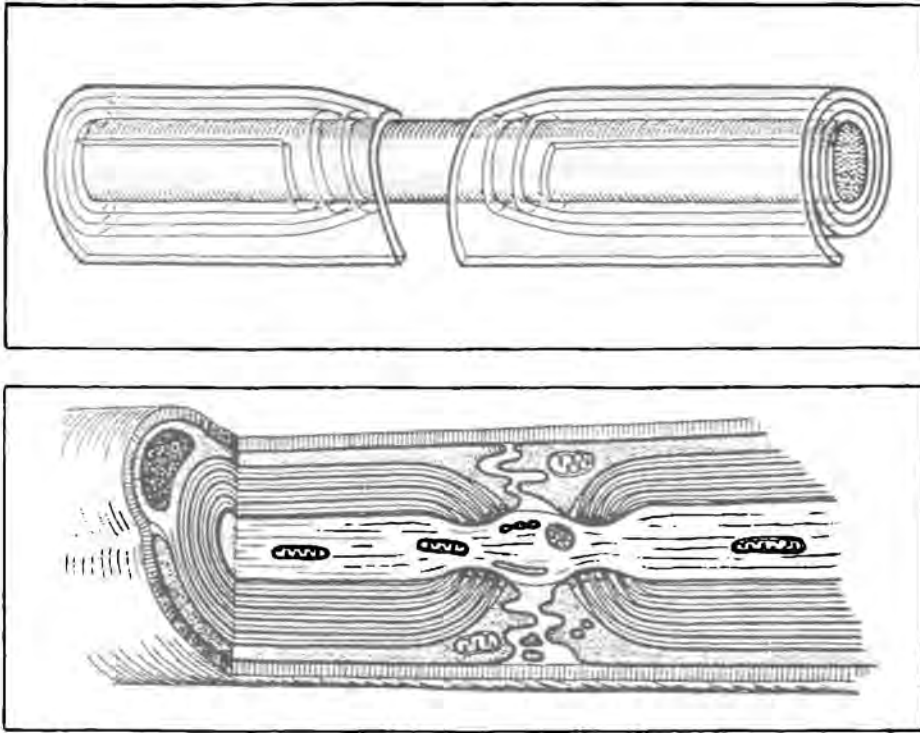
عُقْدَةٌ.

**- n. cerebelli** عُقْدَةُ المَخِيخِ. القسم البطني الأدنى من السطح الذنبي من الدودة والمتصل على جهته بالجناح النخاعي الذنبي ويكون القسم المركزي من الفص الندفي العقدي.

**- n. vermis (= n. cerebelli)** العُقْدَةُ الدودية؛ عُقْدَةُ المَخِيخِ

**noematachograph** مخطاط العملية الفكرية؛ مُسَجِّلُ سُرْعَةِ التَّفَكِيرِ. آلة تسجل سرعة القيام بالعمليات الفكرية.

**noematachometer** مقياس العملية الفكرية؛ مَقْيَاسُ سُرْعَةِ التَّفَكِيرِ. آلة تقيس سرعة القيام بالعمليات الفكرية.



node of Ranvier

عقدة رانفيليه وتنخع الليف العصبي  
رسم تخطيطي يبين طبقات النخاعين التي تتولد حول محور الليف العصبي وتوليد عقدة رانفيليه.

**noematic** فِكْرِيّ. متعلق بالفكر أو بالعمليات النفسية.

**noesis (= cognition)** إِسْتِفْرَاف؛ تَفْكِير. عملية الإدراك والفكر.

**noetic** فِكْرِيّ؛ إِسْتِفْرَافِيّ. منسوب للفكر أو للاستعراف.

**non compos mentis** مُخْتَلُّ العَقْل. ذو عقل غير سليم أو غير مالك لقواه العقلية.

**nonmedullated (= unmyelinated)** عَدِيمُ العِيَالِين.

**nonmyelinated (= unmyelinated)** عَدِيمُ العِيَالِين.

**non-neuronal** عديم العصبونات؛ لا عَصَبُونِيّ. منسوب إلى، أو مكون من، خلايا غير ناقلة في الجهاز العصبي مثل الخلايا الدبقية.

**nonus (= hypoglossal nerve)** العَصَبُ تَحْتَ اللِّسَان.

**noradrenaline (= norepinephrine)** نُورَادِرِينَالِين.

**noradrenergic** نُورَادِرِينَالِينِيّ الفِعْل. ينشط بالنورادرينالين أو يفرزه.

**norepinephrine** نُورَابِينَفْرِين. أحد الكاتاكول أمينات الطبيعية التي توجد في الجسم وهو هرمون عصبي تحرره الاعصاب الأدرينالينية الفعل بعد العقديّة وهو المادة الأساسية للعصبونات

الأدرينالينية الفعل وله نشاط أدرينالي ألفا بصورة رئيسية مع قليل من النشاط الأدرينالي بيتا، كما يفرزه نخاع الغدة الكظرية استجابة للتنبيه الحشوي ويخزن في الحبيبات الأليفية الكروم ويحرر منها بصورة عامة عند هبوط ضغط الدم فهو موثر وعائي نشيط ويستعمل دوائياً بشكل ملح ثنائي الطرطرات.

1. سَوِيٌّ؛ طبيعي 2. عِيَارِيٌّ. 1. منسجم normal مع الأنماط النظامية الثابتة 2. في الكيمياء يعني محلولاً يحوي 1 غرام وزن مكافئ من المادة الفعالة في كل لتر من المحلول.

1. السَوَاءُ 2. العِيَارِيَّةُ. 1. حالة normality الانسجام مع الأنماط السوية 2. عدد غرامات الوزن المكافئ في لتر من المحلول.

إِسْوَاءٌ. عملية إعادة الحالة normalization السوية.

سَوِيٌّ العَمَلُ. يستجيب بطريقة normergic سوية.

الدُّمَاغُ nosebrain (= rhinencephalon) الشَّمْعِيّ.

nosomania (= hypochondriasis) هَوَسُ العَرَضِ. اعتقاد خاطئ للمريض بأنه مصاب بأحد الأمراض.

الرَّغْبَةُ بِالعَرَضِ. الرغبة في المرض. nosophilia زُهَابُ العَرَضِ. الخوف من nosophobia المرض.

أَبَابَةٌ. الرغبة للعودة للوطن أو nostalgia للمحيط المألوف.

هَوَسُ الأَبَابَةِ. الرغبة العارمة nostomania بالعودة إلى الوطن التي لا تقاوم.

مِنْخَرٌ. إحدى فتحتي الأنف الخارجيتين. nostril ألمُ الظَّهْرِ. notalgia (= dorsalgia).

إِنْعِدَامُ مُؤَخَّرِ الرُّؤْسِ. الغياب notancephalia الخلقي لمؤخرة القحف.

إِنْعِدَامُ المَخِيخِ. الغياب notanencephalia الخلقي للمخيخ.

قُلْمَةٌ. انخساف أو تثلم خاصة في إحدى notch حواف العظم أو أحد الأضلاع.

- cerebellar n., anterior (= incisura cerebelli anterior) الثَّلْمَةُ المَخِيخِيَّةُ الأَمَامِيَّةُ.

- cerebellar n., posterior (= incisura cerebelli posterior) الثَّلْمَةُ المَخِيخِيَّةُ الخَلْفِيَّةُ.

- frontal n. (= incisura frontalis) الثَّلْمَةُ الجَبْهِيَّةُ.

- tentorial n. (= incisura tentorii) ثَلْمَةُ الخِيَمَةِ المَخِيخِيَّةِ.

قَبِيلَةٌ دماغية قَفَوِيَّةٌ؛ notencephalocèle قَبِيلَةٌ دِمَاغِيَّةٌ خَلْفِيَّةٌ. بروز الدماغ أو انفثاقه من القسم الخلفي من الرأس.

إِلْتِهَابُ النُّخَاعِ. التهاب النخاع notomyelitis الشوكي.

ضَارٌّ؛ مُؤَذِّ. مؤذ ومخزب للأنسجة. noxious

غياب الحركات العينية السريعة. أنظر sleep NREM (non rapid eye movements)

نَوَاةٌ. (ج: نَوَى). 1. نواة الخلية، وهي nucleus جسم كروي في داخل الخلية يتكون من عدد من العضيات وله غشاء نووي رقيق وفيه نوية أو عدة نويات وحبيبات كروماتينية غير منتظمة وخويطات اللاينين والهيولى النووية 2. مجموعة من الخلايا العصبية توجد في داخل الجهاز العصبي المركزي وتتعلق مباشرة بالألياف أحد الأعصاب.

- n. alae cinereae (= n. dorsalis nervi vagi) النَوَاةُ الجَنَاحِيَّةُ الرمادية؛ النَوَاةُ الظَّهْرِيَّةُ للعَصَبِ المُبْهِمِ.

- n. ambiguus (= ambiguous n. = vagoglossopharyngeal n.) النَوَاةُ المُلتَبِسَةُ. النواة التي تتأصل منها الألياف الحركية للأعصاب المبهم واللساني البلعومي والإضافي التي تغذي العضلات المخططة للحنجرة والبلعوم وتتكون من عمود متقطع من الخلايا في وسط الحبل الوحشي للنخاع المستطيل (البصلة) بين نهايتها الذنبية ومستوى خروج العصب اللساني البلعومي.

- amygdaloid n. (= corpus amygdaloidum) الجِسْمُ اللُّوزِيّ.

- n. amygdaliformis of Stilling (= n. subthalamicus) النَوَاةُ تَحْتَ المَهَادِيَّةِ.
- n. ansae lenticularis نَوَاةُ العُرْوَةِ العَدَسِيَّةِ. مجموعة من العصبونات في العروة العدسية عند موضع استدارتها حول الحافة الإنسية للكرة الشاحبة.
- nuclei anteriores thalami (= anterior nuclei of thalamus) النَوَى الأَمَامِيَّةُ لِلْمَهَادِ. النوى الثلاث في القسم الأمامي من المهاد وهي النوى الأمامية البطنية والأمامية الظهرية والأمامية الإنسية وثلاثتها تستلم ارتباطات من الجسم الحلمي وترسل أليافها إلى الجسم الحزامي.
- arcuate nuclei of medulla oblongata (= nuclei arcuati medullae oblongatae) النَوَى المَقْوَسَةُ لِلْبَصَلَةِ.
- nuclei arcuati medullae oblongatae النَوَى المَقْوَسَةُ لِلْبَصَلَةِ. كتل صغيرة غير منتظمة من المادة السنجابية توجد على طول الناحية البطنية الإنسية لهرم النخاع المستطيل (البصلة) وتصلها الياف واردة من قشرة الدماغ كما أنها ترسل أليافها الصادرة إلى المخيخ بشكل الألياف المقوسة المتصالبة الظاهرة.
- n. arcuatus hypothalami (= n. infundibularis hypothalami) النَوَاةُ القَمْعِيَّةُ لِلوِطَاءِ.
- nuclei areae H, H<sub>1</sub>, H<sub>2</sub> نَوَى بَاحَاتٍ H, 1H, 2H. مجموعة من النوى في المهاد البطني تحوي نواة الساحة أمام الحمراء (باحة H لفوريل) وعصبونات منتشرة على طول الحزم المهادية والعدسية في باحات 1H و 2H لفوريل.
- auditory n., large cell (= n. vestibularis lateralis) النَوَاةُ السَمْعِيَّةُ الكَبِيرَةُ الخَلَايَا؛ النَوَاةُ الدِهْلِيْزِيَّةُ الوَحْشِيَّةُ.
- autonomic n. (= n. oculomotoris accessorius) النَوَاةُ المَسْتَقْلِيَّةُ؛ نَوَاةُ مَحْرَكِ العَيْنِ الإِضَافِيَّةِ
- basal n. (= n. olivaris) النَوَاةُ القَاعِيَّةُ؛ النَوَاةُ الرِّيْثُونِيَّةُ. النواة القاعدية.
- basal nuclei النَوَى القَاعِيَّةِيَّةُ. مجموعات من الكتل المترابطة من المادة السنجابية توجد في عمق

نصف كرة المخ وفي القسم العلوي من جذع الدماغ وبالرغم من النوى العديدة التي تعتبر من ضمن النوى القاعدية ولكن التسمية التشريحية الرسمية تضم الجسم المخطط (الذي يشمل النواتين المذنبة والعدسية الشكل) والعائق والجسم الزيتوني والمحفظتين الظاهرة والباطنة.

- Bekhterev's n. (= cranial (superior) vestibular n.) النَوَاةُ الدِهْلِيْزِيَّةُ القَحْفِيَّةُ.
- Blumenau's n. نَوَاةُ بَلُوْمَاوِ. الجزء الوحشي من النواة المذنبة.
- n. of Burdach's column (= n. cuneatus) النَوَاةُ الإِسْفِيْنِيَّةُ.
- n. caeruleus (= n. ceruleus) النَوَاةُ الزُرْقَاءُ. تجمع كثيف لعصبونات منصيغة توجد بجوار الموضع الأزرق
- n. caudalis centralis (= central caudate n.) النَوَاةُ العُدْنِيَّةُ المَرْكَزِيَّةُ. تجمع خلوي غير مزدوج في الثلث الذنبي من المعقد النوري لمحرك العين ويقع في الرفاء الناصف وبالظهر من النوى الوحشية.
- n. caudatus (= caudate n.) النَوَاةُ المَذْنَبِيَّةُ. كتلة سنجابية مقوسة طولانية مرتبطة بالبطين الجانبي على كل طولها وتتكون من رأس وجسد وذنب وتكون النواتان المذنبة وقشرة النواة العدسية وحدة وظيفية واحدة (المخطط الجديد) للجسم المخطط.
- n. centralis lateralis thalami النَوَاةُ الوَحْشِيَّةُ المَرْكَزِيَّةُ لِلْمَهَادِ. إحدى النوى الصغيرة داخل صفيحات المهاد تقع في الجهة الظهرية للصفحة النخاعية الباطنة.
- n. centralis medialis thalami (= medial central n. of thalamus) النَوَاةُ الإِنْسِيَّةُ المَرْكَزِيَّةُ لِلْمَهَادِ. إحدى النوى الصغيرة داخل صفيحات المهاد تقع في الجهة الإنسية للصفحة النخاعية الباطنة.
- central n. of ventral column of spinal cord النَوَاةُ المَرْكَزِيَّةُ لِلْعَمُودِ البَطْنِيِّ لِلنَّخَاعِ. مجموعة من الخلايا العصبية في المادة السنجابية بالمنطقة المركزية للعمود البطني للنخاع الشوكي.

**- n. centromedianus thalami**

(= centromedian n. of thalamus) **النَّوَاةُ**

المركزيَّة النَّاصِفيَّة لِلْمَهَاد. أكبر نوى داخل صفيحات المهاد وأقربها لجهته الظهرية الذنبية وترتبط بصورة رئيسية مع الجسم المخطط.

**- nuclei cerebelli (= nuclei of cerebellum)**

نَوَى المَحْيِخ. أربعة تجمعات من المادة السنجابية في مادة المخيخ البيضاء تتكون من النوى المسننة والصمعية الشكل والكروية والبرحاء.

**- n. of cerebellum, dentate (= dentate n.)**

النَّوَاةُ المَحْيِخِيَّةُ المَسْنَنَةُ.

**- n. of cerebellum, medullary (= corpus medullare cerebelli)**

الجِسْمُ النُّخَاعِيُّ لِلْمَحْيِخ.

**- cervical n. (= n. lateralis cervicalis)**

النَّوَاةُ الرِّقَبِيَّةُ الوَحْشِيَّةُ.

**- n. cinereum (= substantia grisea medullae spinalis)**

النَّوَاةُ السِّنْجَابِيَّةُ. المادة السنجابية للنخاع الشوكي.

**- Clark's n. (= columna thoracica)**

العمود الصدري.

**- cleavage n. (= segmentation n.)**

النَّوَاةُ التَّشَطُّرِيَّةُ.

**- nuclei cochleares (= cochlear nuclei)**

النَّوَاتَانِ القَوَّعِيَّتَانِ. النواتان البطنية والظهرية اللتان تحيطان جزئياً بالسويقة المخيخية السفلية عند اتصال الجسر والنخاع المستطيل حيث تنتهي فيهما الياف الفرع القوقعي للعصب الدهليزي القوقعي.

**- n. cochlearis anterior (= n. cochlearis ventralis)**

النَّوَاةُ القَوَّعِيَّةُ البَطْنِيَّةُ.

**- n. cochlearis dorsalis (= dorsal cochlear n.)**

النَّوَاةُ القَوَّعِيَّةُ الظَّهْرِيَّةُ. نواة من خلايا عصبية على الناحية الظهرية من السويقة المخيخية الذنبية والتي تكون بارزة تدعى الحديبة السمعية على الجهة الوحشية من الباحة الدهليزية على قاع البطين الرابع.

**- n. cochlearis posterior (= n. cochlearis dorsalis)**

النَّوَاةُ القَوَّعِيَّةُ الظَّهْرِيَّةُ.

**- n. cochlearis ventralis (= ventral cochlear n.)**

النَّوَاةُ القَوَّعِيَّةُ البَطْنِيَّةُ. نواة

من خلايا عصبية على الناحية البطنية الوحشية من السويقة المخيخية الذنبية والتي تستلم الفروع المتسلقة الكبيرة من العصب القوقعي.

**- nuclei of cochlear nerve (= nuclei cochleares)**

النَّوَاتَانِ القَوَّعِيَّتَانِ.

**- n. colliculi caudalis (= n. of caudal colliculus)**

نَوَاةُ الأَكَيْمَةِ الذَّنْبِيَّةُ. المجموعة الكبيرة البيضوية الشكل التي تكون معظم مادة الأكيمة الذنبية.

**- n. colliculi inferioris (= n. colliculi caudalis)**

نَوَاةُ الأَكَيْمَةِ الذَّنْبِيَّةُ. مجموعة من العصبونات الأدرينالينية الفعل التي تحيط بالناحية الظهرية الوحشية لنواة العصب تحت اللسان والتي تصل حتى القاع البطني العصبي للبطين الرابع.

**- n. corporis geniculati lateralis (= n. of lateral geniculate body)**

نَوَاةُ الجِسْمِ الرُّكْبِيِّ الوَحْشِيِّ. نواة في داخل الجسم الركبوي الوحشي تتكون من قسم بطني صغير وآخر ظهري كبير يتكون من ست طبقات متراكزة من الخلايا التي تستلم أليافاً عابرة وغير عابرة من السبيل البصري والمرتبطة مع القشرة البصرية.

**- n. corporis geniculati medialis (= n. of medial geniculate body)**

نَوَاةُ الجِسْمِ الرُّكْبِيِّ الإنْسِيِّ. نواة في داخل الجسم الركبوي الإنسي تتكون من قسمين ظهري وبطني يستلمان الألياف السمعية الصاعدة ويسقطانها إلى القشرة السمعية للمخ.

**- nuclei corporis mamillaris mediales et laterales (= lateral & medial nuclei of mamillary body)**

نَوَاتَا الجِسْمِ الحَلِيمِيِّ الإنْسِيَّةِ والوَحْشِيَّةِ. النواتان الرئيسيتان للجسم الحلمي واللذان تستلمان أليافاً من الباحات الشمية القاعدية والقبر يسقطانها إلى المهاد والدماغ الوسطي بواسطة الحزمتين الحلمية المهادية والحلمية السقفية.

**- n. of corpus striatum, intraventricular (= n. caudalus)**

النَّوَاةُ المَدْنَبِيَّةُ.

**- n. cuneatus (= cuneate n.)**

النَّوَاةُ الإسْفِينِيَّةُ.

- نواة في النخاع المستطيل عند النهاية الرأسية للحزمة الإسفينية حيث تتحلل منها الياف هذه الحزمة ثم تسقط الخلايا اليافاها إلى المهاد بواسطة الفتيل الإنسي.
- **n. cuneatus accessorius (= accessory cuneate n.)** **النواة الإسفينية الإضافية.** مجموعة من الخلايا العصبية توجد على الجهة الوحشية للنواة الإسفينية تنقل الدفعات من الياف الأطراف العليا في الحزمة الإسفينية إلى المخيخ (السبيل النخاعي المخيخي الراسي) بواسطة الياف المقوسة الظاهرة والسويقة المخيخية السفلية.
- **Darkshevich's n.** **نواة داركشيفيتش.** نواة صغيرة على ظهر الحزمة الطولانية الإنسية للمادة السنجابية المركزية في النهاية الرأسية للمسال المخي ويعتقد بأنها تستلم اليافاً من الحزمة الطولانية الوحشية ومن الأكمة العلوية.
- **Deiter's n. (= n. vestibularis lateralis)** **نواة دايترس؛ النواة الدهليزية الوحشية.**
- **n. dentatus (= dentate n.)** **النواة المسننة.** أكبر النوى المخيخية العميقة التي توجد في المادة البيضاء للمخيخ مباشرة على الجهة الوحشية للنواة الصماوية الشكل وتستلم الياف خلايا بركنجي من المخيخ الجديد وتكون محاورها معظم الياف السويقة المخيخية القحفية وتسقط بصورة رئيسية على النواة الحمراء بالجهة المقابلة وعلى المهاد.
- **n. dorsalis (= dorsal n. of Clark)** **النواة الظهرية.** (= columna thoracica) العمود الصدري.
- **n. dorsalis corporis trapezoidi (= dorsal n. of trapezoid body)** **النواة الظهرية للجسم المنحرفي.** مجموعة من أجسام الخلايا العصبية توجد على الجهة الظهرية الوحشية للجسم المنحرفي وتستلم اليافاً قوقعية وتشارك في تكوين الجسم المنحرفي والفتيل الوحشي.
- **n. dorsalis nervi glossopharyngei (dorsal n. of glossopharyngeal nerve)** **النواة الظهرية للعصب اللساني البلعومي.** القطب القحفي للنواة الظهرية للعصب المبهم التي يعتقد بأنها تعطي بعض الياف اللاودية إلى العصب اللساني البلعومي ويعتقد البعض بأنها هي النواة العابية الذنبية.
- **n. dorsalis nervi vagi (= dorsal nucleus of vagus nerve)** **النواة الظهرية للعصب المبهم.** نواة تتأصل منها الياف اللاودية للعصب المبهم وتوجد في مثلث العصب المبهم في قاع البطين الرابع وعلى الجهة الوحشية لنواة العصب تحت اللسان.
- **n. dorsolateralis (= dorsolateral n.)** **النواة الظهرية الوحشية.** خلايا عصبية متوضعة بالجهة الظهرية وفي القسم الوحشي من مفرد نوى العصب محرك العين وهي معزولة تماماً عن النوى البطنية في الثلث الوسطي من هذا المفرد وتعطي اليافاً حركية جسدية.
- **n. dorsolateralis columnae ventralis (= dorsolateral n. of ventral column of spinal cord)** **النواة الظهرية الوحشية للعمود البطني للنخاع.** مجموعة من الخلايا العصبية في المادة السنجابية للمنطقة الظهرية الوحشية للعمود البطني للنخاع الشوكي.
- **n. dorsomedialis columnae ventralis (= columnae ventralis medullae spinalis = dorsomedial n. of ventral column of spinal cord)** **النواة الظهرية الإنسية للعمود البطني للنخاع.** مجموعة من الخلايا العصبية في المادة السنجابية للمنطقة الظهرية الإنسية للعمود البطني للنخاع الشوكي.
- **Duval's n.** **نواة دوفال.** مجموعة من الخلايا العقدية عديدات الاقطاب توجد على الجهة البطنية الوحشية من نواة العصب تحت اللسان في النخاع المستطيل.
- **Edinger's n. (= Edinger-Westphal n. = n. oculomotorius accessorius)** **نواة إيدنغر؛ نواة محرك العين الإضافية.**
- **n. emboliformis cerebelli (= emboliform n.)** **النواة الصماوية الشكل.** كتلة صغيرة توجد بين النواتين المسنة والكروية وتشارك في تكوين السويقة المخيخية القحفية.
- **end nuclei (= terminal nuclei)** **النوى الإنتائية.**
- **n. entopeduncularis (= entopeduncular n.)** **نواة باطن السويقة.** مجموعة

- من العصبونات الموجودة في المحفظة الباطنة بجوار الحافة الإنسية للكرة الشاحبة وعلى الجهة الظهرية الوحشية للنواة الوطائية الوحشية.
- **n. fastigii (= fastigial n.)** **النواة الأوجية:** النواة الأكثر إنسية من باقي النوى المخيخية العميقة بالقرب من الخط الوسطي في سقف البطين الرابع وتبرز إلى الجسر والنخاع المستطيل وبصورة خاصة إلى النوى الدهليزية.
- **geniculate n., lateral (= n. corporis geniculati lateralis)** **نواة الجسم الركبي الوحشية.**
- **geniculate n., medial (= n. corporis geniculati medialis)** **نواة الجسم الركبي الإنسية.**
- **gingival n.** **النواة اللثوية.** جزء من المخيخ أثناء الشهرين الرابع والخامس في الجنين.
- **n. globosus cerebelli (= globose n.)** **النواة الكروية.** نواة مخيخية عميقة تقع بين النواتين الصماوية الشكل والبرحاء (الأوجية) وترسل اليافها خلال السويقة المخيخية القذالية.
- **n. of Goll's column (= n. gracillis)** **النواة الناجية.**
- **n. gracillis** **النواة الناجية.** نواة في النخاع المستطيل في النهاية الراسية للحزمة الناجية للنخاع الشوكي حيث تتشابك فيها ألياف هذه الحزمة ثم تسقط الخلايا لياهاها إلى المهاد بواسطة الفتيال الإنسي.
- **grav n. (= substantia grisea medullae spinalis)** **المادة السنجابية للنخاع.**
- **nuclei habenulae medialis et lateralis (= medial & lateral habenular nuclei)** **نوى العنان الإنسية والوحشية.** مجموعتان من الخلايا العصبية، إنسية ووحشية، تقعان عميقاً في المثث العناني وتستلمان أليافاً من السطور البصلية للمهاد.
- **n. hypothalamicus anterior (= anterior hypothalamic n.)** **نواة الوطاء الأمامية.** مجموعة من الخلايا العصبية في المنطقة الأمامية للوطاء.
- **n. hypothalamicus dorsalis (= dorsal hypothalamic n.)** **نواة الوطاء الظهرية.** مجموعة من الخلايا العصبية في القسم الظهري من المنطقة الوسطية للوطاء.
- **n. hypothalamicus dorsomedialis (= dorsomedial hypothalamic n.)** **نواة الوطاء الظهرية الإنسية.** مجموعة من الخلايا العصبية توجد في القسم الظهري من المنطقة الوسطية للوطاء.
- **n. hypothalamicus posterior (= posterior hypothalamic n.)** **نواة الوطاء النطنية الإنسية.** مجموعة من اجسام الخلايا العصبية التي توجد في القسم البطني من المنطقة الوسطية للوطاء تشارك في العديد من الوظائف مثل تناول الطعام والسلوك الجنسي.
- **inferior nervi trigemini (= n. spinalis nervi trigemini)** **نواة العصب الثلاثي التوائم السفلية.**
- **n. Infundibularis hypothalami (= infundibular. n. of hypothalamus)** **نواة الوطاء القمعية.** نواة مكونة من خلايا عصبية في المنطقة الخلفية للوطاء تمتد إلى البارزة الناصفية وتحيط بقاعدة القمع بصورة كاملة تقريباً.
- **n. intercalatus** **النواة المقحمة؛ النواة المُندسة.** مجموعة من الخلايا العصبية بين النواة الظهرية للعصب المبهم ونواة العصب تحت اللسان وتكون جزءاً من المعقد النووي تحت اللساني.
- **n. Intermediolateralis (= intermediolateral n.)** **النواة المتوسطة الوحشية.** نواة تقع في المادة الوسطية الوحشية في المستويين الصدري والقطني العلوي للنخاع الشوكي وتكون قرونه الوحشية وتعطي خلاياها الألياف الودية قبل العقدية.
- **n. Intermediomedialis (= Intermediomedial n.)** **النواة المتوسطة الإنسية.** نواة مكونة من خلاياها منتشرة تقع في المادة الوسطية المركزية وبالجهة الإنسية من النواة الوسطية الوحشية، وهي أكثر بروزاً في النخاع الشوكي الرقبى ويعتقد بان ارتباطاتها حسية عميقة شوكية.



- **n. interpeduncularis (= interpeduncular n.)** النواة بين السويقتين. نواة تقع بين السويقتين المخيتين وعلى الجهة الظهرية من الحفرة بين السويقتين مباشرة وتستلم الحزمة المنعطفة للخلف.
- **n. Interstitialis (= interstitial n.)** النواة الخلائية. نواة النهاية الراسية للحزمة الطولانية الإنسية في سقيفة الدماغ المتوسط وارتباطها الوحيد هو ارتباط متبادل مع النوى الدهليزية كما أنها تسقط اليافها على النخاع الشوكي.
- **nuclei intralaminares thalami (= intralaminar nuclei of thalamus)** نوى المهاد داخل الصفائح النخاعية الداخلية للمهاد متوضعة بين النواة الظهرية لوحشية من فوق والنواة الوحشية الخلفية من تحت وتحوي النوى المركزية الناصفية وجنوب الحزمة والنواتين المركزيتين الوحشية والإنسية.
- **Kaiser's nuclei** نوى كيزر. نوى طولانية حركية في التضخمات الرقبية والقطنية للنخاع الشوكي بين العمودين الوسطي الوحشي والناصف.
- **n. lateralis cervicalis (= lateral cervical n.)** النواة الرقبية الوحشية. مجموعة صغيرة من الخلايا العصبية توجد في الحبل الوحشي للشذفتين العنقيتين الأولى والثانية للنخاع الشوكي وتكون محطة ترحيل في السبيل النخاعي الرقبي المهادي.
- **n. lateralis medullae oblongatae (= lateral nucleus of medulla oblongata)** النواة الوحشية للبلصلة. نواة في المادة الشبكية للنخاع المستطيل (البصلة) على الجهة الظهرية الوحشية للنواة اللوزية وهي ترخل الدفعات النخاعية المارة إلى المخيخ.
- **n. lemnisci lateralis (= n. of lateral lemniscus)** نواة الفتيل الوحشي. مجموعات خلوية عصبية متعددة ومنتشرة في طريق الفتيل الوحشي في الجسر.
- **n. lentiformis (= lenticular n.)** النواة العدسية. قسم الجسم المخطط الشبيه بالعدسة المحدة الوجهين وتنقسم إلى القسمين الظاهر الأكبر والوحشي وهو القشرة، وإلى الأصفر الباطن والإنسي

والأفتح لوناً وهو الكرة الشاحبة التي تنقسم بدورها إلى قسم إنسي صغير وقسم وحشي كبير بواسطة الصفيحة النخاعية الإنسية.

- **n. of Luys (= n. subthalamicus)** نواة لويز: النواة تحت المهاد.
- **n. magnocellularis (= n. vestibularis lateralis)** النواة الدهليزية الوحشية.
- **n. medialis dorsalis thalami (= dorsal medial n. of thalamus)** النواة الظهرية الإنسية للمهاد. أكبر نوى المهاد الإنسية لها قسم رأسي ضخم الخلايا وقسم ذنبي وحشي صغير الخلايا ويكون كلاهما ارتباطات واسعة مع معظم نوى المهاد الأخرى.
- **nuclei mediales thalami (= medial nuclei of thalamus)** النوى الإنسية للمهاد. مجموعة من الخلايا العصبية توجد بين الصفيحة النخاعية الباطنة على الجهة الوحشية وتسقط اليافها نحو البطانة العصبية للبطين الثالث على جهتها الإنسية وهي تشمل النواة الكبيرة الوحشية الظهرية والعديد من النوى الصغيرة المجهولة الأهمية والارتباطات.
- **nuclei of median raphe (= nuclei raphe medullae oblongatae)** نواة الرفاء الناصف: نوى رفاء البصلة.
- **nuclei mediani thalami (= median nuclei of thalamus)** النوى الناصفية للمهاد. مجموعات صغيرة من الخلايا العصبية اللانوعية المنتشرة في المادة السنجابية حول البطين وتفصل القسم الإنسي من المهاد عن البطانة العصبية للبطين الثالث وتكون جزئياً الالتصاق بين المهادين وتشتمل هذه المجموعة على النوى المجاورة للبطين الأمامية والخلفية والنوى المعينية والارتباطية.
- **n. mesencephalicus nervi trigemini (= mesencephalic n. of trigeminal nerve)** نواة الدماغ المتوسط للعصب الثلاثي التوائم. عمود رفيع من الخلايا العصبية في القسم الوحشي من المادة السنجابية المركزية للجزء الراسي من البطين الرابع والسويقة المخية وهو الموقع الوحيد في الجهاز العصبي المركزي للعصبونات الحسية الأولية وتشبه خلاياه خلايا عقدة الجذر الظهرية وتوصل فروعها المحيطة التي تكون السبيل الدماغية

- المتوسط دفعات الحس العميق أما فروعها المركزية فلها ارتباطات مخيخية وجذعية دماغية واسعة وتشمل النواة الحركية لثلاثي التوائم.
- **Monakow's n.** نَوَاةُ مُوْنَاكُوف. القسم الوحشي للنواة الإسفينية
- **motor n.** نَوَاةُ حَرَكَية. أي من التجمعات الخلوية العصبية في الجهاز العصبي المركزي التي تجهز اليافاً عصبية حركية للأعصاب.
- **n. motorius nervi trigemini (= motor n. of trigeminal nerve)** النَوَاةُ الحَرَكَيةُ للعَصَبِ الثَلَاثِي التَّوَاثِمِ. النواة التي تتصلب منها الالياف الحركية للعصب الثلاثي التوائم وتقع في القسم الظهري الوحشي من الجسر وعلى الجهة الإنسية مباشرة للنواة الحسية الرئيسية وللجذر الحسي الداخل
- **n. nervi abducentis (= n. of abducent nerve)** نَوَاةُ العَصَبِ المُبْعَدِ. النواة التي يتصلب منها العصب المبعد وتقع في القسم السفلي من الجسر وتكون القسم الوحشي من الأكمة الوجهية في قاع البطن الرابع وتكون ألياف العصب الوجهي عروة معقدة حولها.
- **n. nervi accessorii (= n. of accessory nerve)** نَوَاةُ العَصَبِ الإِضَافِيِّ. مجموعة غير منتظمة الشكل من الخلايا العصبية تتكون من دخول محاور الخلايا العصبية التي تدخل القسم النخاعي من العصب الإضافي وتوجد في الحافة البطنية من العمود البطني من النخاع الشوكي في موضع متوسط أو مركزي.
- **nuclei nervorum cranialium (= nuclei of cranial nerves)** نَوَى الأَعْصَابِ القَحْفِيَّةِ. مجموعات الخلايا العصبية في الجهاز العصبي المركزي التي تجهز أو تنقل أو تستلم النبضات من المكونات الحركية أو الحسية للأعصاب القحفية.
- **n. nervi facialis (= n. of facial nerve)** نَوَاةُ العَصَبِ الوَجْهِِيِّ. النواة التي تتصلب منها الالياف الحركية للعصب الوجهي والتي تغذي عضلات الوجه التعبيرية وتقع هذه النواة في القسم البطني الوحشي للقسم السفلي من الجسر وتكون الالياف الصادرة منها عروة معقدة حول نواة العصب المبعد.
- **n. nervi glossopharyngeal (= n. of glossopharyngeal nerve)** نَوَاةُ العَصَبِ اللِّسَانِيِّ البَلْعُومِيِّ. نواة أصل وانتهاء العصب اللساني البلعومي تقع في النخاع المستطيل وتشمل النواة الإلغابية السفلية والنواة الملتبسة (قسمها الرأسي) ونواة السبيل المفرد.
- **n. nervi hypoglossal (= n. of hypoglossal nerve)** نَوَاةُ العَصَبِ تَحْتَ اللِّسَانِ. نواة أصل العصب تحت اللسان التي تكون عموداً في المادة السنجابية المركزية للبارزة الإنسية من تحت مستوى الزيتونة السفلية حتى القسم العلوي للنخاع المستطيل (البصلة).
- **n. nervi oculomotorii (= n. of oculomotor nerve)** نَوَاةُ العَصَبِ المُحَرِّكِ لِلْعَيْنِ. نواة أصل ألياف العصب المحرك للعين تقع في سقيفة الدماغ المتوسط على الجهة البطنية المباشرة للمادة السنجابية المركزية حيث تكون مجموعة خلاياها معقداً بين الحزم الطولانية الإنسية. ويتكون المعقد من مجموعتين وحشيتين مزدوجتين ومجموعة مفردة ناصفية ومجموعتين ظهريتين مستقلتين (لا وديتين) مزدوجتين. وتغذي المجموعة الجسدية العضلة رافعة الجفن العلوي وكل عضلات العين الخارجية ما عدا العضلتين المستقيمة الوحشية والمائلة العلوية. وتغذي المجموعة المستقلة المستقلة الهدبية ومصرة الحدقة.
- **n. nervi phrenici (= n. of phrenic nerve)** نَوَاةُ العَصَبِ الحِجَابِيِّ. مجموعة من الخلايا العصبية مركزية التوضع في المادة السنجابية للعمود البطني للنخاع الشوكي تمتد من الشدفة الرقبية الثالثة حتى السابعة وتغذي الحجاب الحاجز.
- **nuclei nervi trigemini (= nuclei of trigeminal nerve)** نَوَى العَصَبِ الثَلَاثِي التَّوَاثِمِ. نوى تتوضع بصورة رئيسية في الجسر والنخاع المستطيل وكذلك في الدماغ المتوسط والنخاع الرقبي العلوي.
- **n. nervi trochlearis (= n. of trochlear nerve)** نَوَاةُ العَصَبِ البَكَرِيِّ. نواة أصل الالياف الحركية للعصب البكري تقع في المادة السنجابية المركزية على السطح الظهري للحزمة الطولانية الإنسية في القسم السفلي من الدماغ المتوسط.

- **n. nerve vagi (= n. of vagus nerve) نَوَاةُ الْعَصَبِ الْمُبْهَمِ.** نواة بداية ونهاية العصب المبهم تقع في النخاع المستطيل وتشمل النوى الظهرية والملتبسة ونواة السبيل المفرد.
- **nuclei nervi vestibulocochlearis (= vestibulocochlear nuclei) نَوَى الْعَصَبِ الدَّهْلِيْزِيِّ الْقَوَقَعِيِّ.** نوى اصل الالياف الحسية للفرعين الدهليزي والقوقعي للعصب القحفي الثامن وتشمل النواتين القوقعتين الظهرية والبطنية والنوى الدهليزية الإنسية والوحشية والسقلية والعلوية.
- **n. oculomotorius accessorius (= accessory oculomotor n.) النَوَاةُ الإِضَافِيَّةُ.** مجموعة من الخلايا الصغيرة التي تقع بِالجَهةِ الظهريَّةِ من القسم العلوي من المجموعات الجسدية من معقد نوى المحرك للعين والتي تشمل الالياف اللاودية الصادرة خلال العقدة الهدبية للعضلة الهدبية ولمصرة الحدقة.
- **n. olivaris accessorius dorsalis (= dorsal accessory olivary n.) النَوَاةُ الرِّيتُونِيَّةُ الظَّهْرِيَّةُ الإِضَافِيَّةُ.** شريط الخلايا الذي يقع على ظهر النواة الزيتونية الذنبية وتسقط اليافاً إلى الجهة المعاكسة من المخيخ وخصوصاً لدودته.
- **n. olivaris accessorius medialis (= medial accessory olivary n.) النَوَاةُ الرِّيتُونِيَّةُ الإِنْسِيَّةُ الإِضَافِيَّةُ.** شريط المادة السنجابية الذي يقع على الجهة الإنسية من النواة الزيتونية الذنبية والذي يسقط اليافاً إلى الجهة المعاكسة من المخيخ وخصوصاً لدودته.
- **n. olivaris accessorius posterior (= n. olivaris accessorius dorsalis) النَوَاةُ الرِّيتُونِيَّةُ الظَّهْرِيَّةُ الإِضَافِيَّةُ.**
- **n. olivaris caudalis (= caudal olivary) النَوَاةُ الرِّيتُونِيَّةُ الذَّنْبِيَّةُ.** شريط مطوي من المادة السنجابية يضم لباً أبيض (نقيير النواة الزيتونية الذنبية) ويكون حدبة على البصلة (النخاع المستطيل) يسمى «الزيتونة»، وهو معقد نووي يستلم إسقاطات كثيفة من النخاع الشوكي والدماغ المتوسط وقشرة المخ ويرسل اليافاً عن طريق السويقة المخيخية الذنبية المعاكسة جزئياً إلى الدودة ولكن بصورة رئيسية إلى المخيخ الجديد.
- **n. olivaris rostralis (= rostral olivary) النَوَاةُ الرِّيتُونِيَّةُ الرُّأْسِيَّةُ.** شريط من المادة السنجابية يقع بالجهة الوحشية عند مستوى الاتصال الجسري النخاعي الشوكي وأعلى من النواة الزيتونية السفلية وتكوّن اليافه السبيل الزيتوني القوقعي.
- **olivary n. (1. = n. olivaris caudalis) النَوَاةُ الرِّيتُونِيَّةُ الذَّنْبِيَّةُ 2. oliva) 1. النَوَاةُ الرِّيتُونِيَّةُ الذَّنْبِيَّةُ 2. الزيتونة.**
- **nuclei originis (= nuclei of origin) نَوَى العنشا.** مجموعات من الخلايا العصبية في الجهاز العصبي المركزي تتبع منها الالياف العصبية الحركية أو الصادرة للأعصاب القحفية.
- **Pander's n. (= n. subthalamic) نَوَاة باندر:** النَوَاةُ تَحْتَ المِهَادِ.
- **n. paracentralis thalami (= paracentral n. of thalamus) النَوَاةُ المِهَادِيَّةُ المِجَاوِرَةُ** للمَرْكَزِ. إحدى النوى الصغيرة من نوى داخل الصفائح المهادية للمهاد الظهري تقع على الجهة البطنية الوحشية للنواة الظهرية الإنسية وعلى الجهة الإنسية للنواة المركزية الوحشية.
- **n. parafascicularis thalami (= para fascicular n. of thalamus) النَوَاةُ المِهَادِيَّةُ المِجَاوِرَةُ** للْحَزْمَةِ. إحدى النوى الصغيرة من نوى داخل الصفائح المهادية للمهاد وتقع على الجهة الإنسية للنواة المركزية الناصفية وبالجهة البطنية للنواة الظهرية الإنسية.
- **n. paramedianus dorsalis (= dorsal paramedian n.) النَوَاةُ الظَّهْرِيَّةُ المِجَاوِرَةُ** للنَّاصِفِ. مجموعة من الخلايا العصبية تقع بالقرب من السطح الظهري للنخاع المستطيل مكونة جزء من المعقد النووي حول تحت الساني.
- **n. parasolitaris (= parasolitary n.) النَوَاةُ المِجَاوِرَةُ لِلْمُقَوَّرَةِ.** تجمع خلايا عصبية يقع على الجهة البطنية الوحشية للنواة المفردة.
- **nuclei parasympathici sacrales (= parasympathetic sacral nuclei) النَوَى العَجْزِيَّةُ الأُوْدِيَّةُ.** مجموعة من الخلايا العصبية التي توجد في قسيمات النخاع الشوكي العجزية الثانية

حتى الرابعة وتقع على الجهة الوحشية من القناة المركزية والمادة الجلايينية المركزية بين قاعدتي العمودين السنجايبين البطني والظهري وهذه الخلايا هي مصدر الألياف اللاودية العجزية قبل العقدية.

#### - n. paraventricularis hypothalami

(= paraventricular n. of hypothalamus)

النواة الوطائية المُجاورة للبطين. شريط محدد من الخلايا العصبية في جدار البطين الثالث في القسم الأمامي من منطقة الوطاء ولمعظم خلاياها وظيفة إفرازية عصبية وتفرز الأوسيتوسين الذي ينقل إلى الفص الخلفي للغدة النخامية بواسطة الألياف السبيل المجاورة للبطيني - النخامي.

#### - n. periventricularis posterior

(= posterior periventricular n.)

النواة حول البطين الخلفية. نواة من الخلايا العصبية في المنطقة الوطائية المتوسطة تقع في القسم الخلفي من البطين الثالث.

#### - Perlia's n.

نواة بيرلييا. مجموعة من الخلايا العصبية في الخط الوسطي لنواة محرك العين يعتقد بأن لها علاقة بتقريب العينين.

#### - nuclei pontis (= pontine nuclei)

النوى الجسرية. كتل من الخلايا العصبية منتشرة خلال القسم البطني من الجسر تنتهي فيها الألياف الطولانية للجسر وتعتبر محاورها بدورها إلى الجهة المعاكسة وتولد السويقة المخيخية الوسطية التي تنقل اليافاً إلى المخيخ الجديد.

#### - n. pontinus nervi trigemini (= pontine

n. of trigeminal n.) النواة الجسرية للعصب الثلاثي التوائم. نواة انتهاء الألياف الواردة للعصب الثلاثي التوائم والتي تحمل نبضات حس للمس والضغط وتقع في القسم الظهري الوحشي من وسط الجسر مباشرة على الجهة الوحشية لمدخل جذور الألياف العصب الثلاثي التوائم.

#### - nuclei posteriores thalami

(= posterior nuclei of thalamus)

النوى الخلفية للمهاد. النوى التي تكوّن النهاية الخلفية لظهر المهاد والتي تحوي الوسادة والنوى الوحشية والإنسية للجسمين المركبين.

#### - nuclei preoptici medialis et lateralis

(= medial & lateral preoptic nuclei)

النوى الإنسية والوحشية أمام العينية. تجمع من الخلايا العصبية في القسمين الإنسي والوحشي في المنطقة الوطائية الأمامية.

#### - n. of prerubral field

نواة الساحة أمام الحزماء. مجموعات من العصبونات منتشرة على طول الحافة الذنبية الإنسية للمنطقة العائرة في ساحة فوريل H.

#### - n. pretectalis (= pretactal n.)

النواة أمام السقف. كتلة غير محددة من الخلايا العصبية في المنطقة أمام السقف تستلم الدفعات العصبية من السبيل البصري وتسقطها إلى النواة الإضافية لنواة العصب المحرك للعين وتكوّن مركز الدماغ المتوسط لمنعكس الحدقة الضوئي.

#### - n. proprius

النواة المخصوصة. عمود من العصبونات الكبيرة تمتد خلال القرن الظهري للنخاع الشوكي على الجهة البطنية من المادة الجلايينية.

#### - n. pulposus disci intervertebralis

النواة اللينة للقرص بين الفقرتين. كتلة شبه سائلة من الألياف دقيقة بيضاء ومرنة تكوّن الجزء المركزي للقرص بين الفقار وتعتبر الجزء المتبقي من الحبل الظهري الجنيني.

#### - nuclei pulvinares thalami

النوى الوسادية للمهاد. النوى التي تكون الجسم الوحشي البارز شبيه الوسادة للنهاية الخلفية للمهاد (الوسادة).

#### - pyramidal n. (= n. olivaris accessoris

medialis) النواة الريتونيّة الإنسية الإضافية.

#### - n. radialis descentis nervi trigemini

(= n. tractus mesencephalicus nervi trigemini) نواة السبيل الدماغية المتوسط للعصب الثلاثي التوائم.

#### - nuclei raphae medullae oblongatae

نوى رفاه البصلة. نوى شبكية متجمعة في صفائح عمودية ضيقة على طول المستوى الناصف للنخاع المستطيل (البصلة) وللجسر والدماغ المتوسط وتحوي البعض من خلاياها مادة السيروتونين.

#### - red n. (= n. ruber)

النواة الحزماء.

#### - reticular n., lateral (= n. lateralis

medullae oblongatae) النواة الوحشية للبصلة.

- n. reticularis tegmenti** **النَّوْأَةُ الشَّبَكِيَّةُ**  
تصدر الألياف اللاودية للعصب الوجهي التي تغذي الغدد الدمعية والانفية والحكية وتحت اللسانية وتحت الفكية وتتواصل هذه النواة مع العنابية الذنبية.
- n. of Sappey (= n. ruber)** **نَوَاةُ سَاطِي: النَّوَاةُ الحُمْرَاءُ.**
- Schwalbe's n (= n. vestibularis medialis)** **نَوَاةُ شَفَالِبِيَّة: النَّوَاةُ الدُّهُلِيْزِيَّةُ الْإِنْسِيَّةُ.**
- sensory n.** **نَوَاةُ حِسِّيَّة.** نواة نهايات الألياف الواردة (الحسية) للأعصاب المحيطية.
- n. solitarius (= solitary n.)** **النَّوَاةُ الْمُفْرَدَةُ.**  
نواة نهايات الألياف الحشوية الواردة للأعصاب الوجهي واللساني البلعومي والمبهم والتي تدخل السبيل المفرد. وهي تحيط بالسبيل المفرد وتتصل النهاياتان الذنبيتان لنواتي الجانبين ببعضهما البعض.
- spherical n. (= n. globosus)** **النَّوَاةُ الكُرْوِيَّةُ.**
- n. spinalis nervi accessorii (= spinal n. of accessory nerve)** **النَّوَاةُ النَّخَاعِيَّةُ لِلْعَصَبِ الْإِضَافِيِّ.** مجموعة الخلايا العصبية في المستويات الخمسة أو الستة الرقبية العلوية التي تكون الجذور النخاعية للعصب الإضافي.
- n. spinalis nervi trigemini (= spinal n. of trigeminal nerve)** **النَّوَاةُ النَّخَاعِيَّةُ لِلْعَصَبِ الثَّلَاثِي التَّوَاتِمِ.** عمود من الخلايا التي تتوضع على طول الناحية الجانبية للسبيل النخاعي الشوكي ويمتد من مستوى دخول العصب الثلاثي التوائم إلى الجسر حتى القسيمة الرقبية الثانية حيث يتواصل مع العمود السنجابي الظهري وينقسم هذا العمود إلى مجموعات خلوية متعددة وتنتهي فيها الألياف السبيل النخاعي للعصب الثلاثي التوائم.
- Spitzka's n. (= Perlia's n.)** **نَوَاةُ سَبِيْتْسْكَ! نَوَاةُ بِيرْلِيَا.**
- Stilling's n. (= columna thoracica)** **نَوَاةُ سْتِيلِنْغ: العَمُودُ الصَّدْرِي.**
- Stilling's sacral n. (= sacral n.)** **النَّوَاةُ العَجْرِيَّةُ.**
- n. salivatorius rostralis (= rostral salivatory n.)** **النَّوَاةُ اللُّعَابِيَّةُ الرَّأْسِيَّةُ.** عمود غير محدد من الخلايا العصبية التي تنتشر في القسم
- n. reticularis thalami (= reticular n. of thalamus)** **النَّوَاةُ الشَّبَكِيَّةُ المِهَادِيَّةُ.** طبقة خفيفة من الخلايا على السطح الوحشي للمهاد في داخل وخارج الصفيحة النخاعية الظاهرة.
- n. retrodorsolateralis columnae ventralis medullae spinalis (= retrodorsolateral n. of ventral column of spinal cord)** **النَّوَاةُ الخَلْفِيَّةُ الظَّهْرِيَّةُ الوَحْشِيَّةُ لِلْعَمُودِ البَطْنِيِّ لِلنَّخَاعِ.** مجموعة من الخلايا العصبية في المادة السنجابية للمنطقة الخلفية الظهرية الوحشية للعمود البطني للنخاع الشوكي والتي تغذي عضلات الأصابع.
- Roller's n.** **نَوَاةُ رُولَر.** 1. نواة تحت اللساني  
2. خلايا توجد بالقرب من نقيز النواة اللوزية.
- roof nuclei** **النَّوَى السَّقْفِيَّةُ.** مصطلح يستعمل أحياناً للدلالة على نوى المخيخ لأن بعضها يقع بالقرب من سطح البطين الرابع للدماغ.
- n. ruber (= red n.)** **النَّوَاةُ الحُمْرَاءُ.** نواة بيضوية مميزة (وردية حمراء اللون في النماذج الحديثة من الدماغ بسبب وجود صبغ حاد للحديد في العديد من خلاياها) وهي متوضعة في منطقة مركزية في التكوين الشبكي في أعلى الدماغ المتوسط وتستلم الألياف من النوى المخيخية العميقة وقشرة الدماغ وترسل الألياف إلى المخيخ وجذع الدماغ والنخاع الشوكي ولربما إلى المهاد أيضاً وهي تنقسم إلى قسمين أحدهما ضخم الخلايا والآخر صغير الخلايا.
- n. salivatorius caudalis (= caudal salivatory n.)** **النَّوَاةُ اللُّعَابِيَّةُ الذَّنْبِيَّةُ.** القسم الذنبي لعمود الخلايا المنتشرة في القسم الظهري الوحشي للتكوين الشبكي في أسفل الجسر وأعلى النخاع المستطيل (البصلة) وتكون خلاياه مصدر الألياف اللاودية للعصب اللساني البلعومي التي تغذي الغدة النكفية.
- n. salivatorius rostralis (= rostral salivatory n.)** **النَّوَاةُ اللُّعَابِيَّةُ الرَّأْسِيَّةُ.** عمود غير محدد من الخلايا العصبية التي تنتشر في القسم
- n. subcaeruleus (= n. subcaeruleus)** **النَّوَاةُ تَحْتَ الزَّرْقَاءُ.** مجموعة من العصبونات

- المجاورة للنواة الزرقاء في العمود الشبكي الوحشي الصغري الخلايا في القسم الأمامي من الجسر.
- **subependymal n. (= dorsal cochlear n.)** النواة تحت البطانة العصبية؛ النواة القوقعية الظهرية.
- **sublingual n.** نواة تحت اللساني. نواة واضحة التحديد تقع إلى الجهة البطنية من نواة العصب تحت اللسان وتكون جزءاً من المعقد النووي حول تحت اللساني.
- **n. subthalamicus (= subthalamic n.)** النواة تحت المهاد. كتلة من مادة سنجابية محدبة الوجهين على الجهة الإنسية من موصل المحفظة الباطنة مع الساق المخية وترتبط ارتباطاً رئيسياً مع الكرة الشاحبة.
- **n. supraopticus hypothalami (= supra-optic n. of hypothalamus)** النواة الوطائية فوق البصرية. نواة محددة بوضوح مكونة من خلايا عصبية تقع في المنطقة الوطائية الأمامية مباشرة فوق القسم الوحشي من التصالبة البصرية والعديد من خلاياها إفرازية عصبية تفرز الهرمون مضاد للإبالة الذي يحمل إلى الفص الخلفي للنخامية بواسطة الياف السبيل فوق البصري - النخامي كما توجد فيها خلايا مستقبلات التناضح التي تستجيب لارتفاع الضغط التناضحي الأمر الذي يحفز تحرير هرمون مضاد الإبالة من الفص الخلفي للنخامي.
- **n. taeniaeformis (= corpus amygdaloideum)** الجسم اللوزي.
- **n. tecti (= n. fastigi)** النواة السقفية؛ النواة الأوجية.
- **nuclei tegmenti (= tegmental nuclei)** النوى السقفية. عدة كتل نووية توجد في التكوين الشبكي للجسر والدماغ المتوسط خاصة في الأخير منها حيث تتوضع بالقرب من السويقتين المخيخيتين الحقيقتين.
- **nuclei terminations (= terminal nuclei)** النوى المطرافية؛ النوى الإنتهاية. مجموعات من الخلايا العصبية في الجهاز العصبي المركزي تتشابه عليها محاور العصبونات الواردة الأولية للعديد من الأعصاب القحفية.
- **thoracic n. (= columna thoracica)** النواة الصدرية؛ العمود الصدري.
- **nuclei of trigeminal nerve** نوى العصب الثلاثي التوائم.
- **nuclei tuberculi lateralis (= lateral tubercular nuclei)** النوى الخديبية الوحشية. نوى خلايا عصبية تقع على الجهة البطنية للمنطقة الوطائية المتوسطة وبصورة رئيسية في الباحة الوطائية الوحشية.
- **n. vagalis dorsalis** النواة المبهمية الظهرانية.
- **n. ventralis corporis trapezoidei** النواة البطنية للجسم المنحرفي. مجموعة من الخلايا العصبية متداخلة مع الياف الجسم المنحرفي على الجهتين البطنية والظهرية للنواة الزيتونية العليا وهي تشارك في تجهيز الياف للفتيل الوحشي.
- **n. ventralis intermedius thalami (= n. ventralis lateralis thalami)** النواة البطنية الوحشية للمهاد.
- **nuclei ventrolaterales thalami (= ventrolateral nuclei of thalamus)** النوى البطنية الوحشية للمهاد. مجموعة كبيرة من النوى المتوضعة بين الصفيحة النخاعية الباطنة والمحفظة الباطنة وتنقسم إلى قسم بطني كبير وآخر وحشي صغير. ويتكون القسم البطني من النوى البطنية الأمامية والبطنية الوحشية والبطنية الخلفية الخلفية الإنسية والبطنية الخلفية الخلفية الوحشية والبطنية الخلفية الإنسية وتختص هذه النوى بترحيل الدفعات العصبية إلى مناطق معينة في قشرة المخ أما القسم الوحشي فإنه يتكون من النويتين الوحشية الخلفية والظهرية الوحشية. ترتبط الأولى منهما مع التلفيف الحزامي أما الثانية فلها ارتباطات واسعة مع قشرة المخ.
- **n. ventromedialis (= ventromedial n.)** النواة البطنية الإنسية. خلايا عصبية متوضعة في القسم الوحشي البطني للمعقد النووي لمحرك العين وهي تختلف تماماً عن الخلايا المتوضعة في الثلث الوسطي من القسم العلوي من هذا المعقد والتي لها وظائف حركية.
- **nuclei vestibulares (= vestibular nuclei)** النوى الدهليزية. الكتل الخلوية الأربع

- التي توجد في قاع البطين الرابع وهي النواة الراسية أو القحفية أو العلوية والنواة الإنسية والنواة الوحشية والنواة الذنبية أو السفلية حيث تنتهي عندها الفروع القصيرة الصاعدة والطويلة النازلة من الجزء الدهليزي من العصب الثامن وهي تستلم إسقاطات مخيخية، كما أنها تكون جهازاً عصبياً حسياً خاصاً واسع الانتشار عن طريق إسقاطاتها إلى النوى الحركية العديدة في جذع الدماغ والنخاع الشوكي الرقبى بواسطة الحزم الطولانية الإنسية من كل النوى الدهليزية إلى المخيخ (وبصورة رئيسية من النواتين الذنبية والإنسية) وإلى الخلايا الحركية على طول النخاع الشوكي (من النواة الوحشية) كما تعطي اتصالات إضافية لعمليات الإدراك الواعي والاستجابات الذاتية للتنبهات الدهليزية.
- **n. vestibularis caudalis (= caudal vestibular n.)** النواة الدهليزية الذنبية. نواة خلايا عصبية تتوضع على الجهة الوحشية من النواة الإنسية وتقع بينها وبين السويقة المخيخية الذنبية.
- **n. vestibularis lateralis (= lateral vestibular n.)** النواة الدهليزية الوحشية. نواة تتكون من خلايا عصبية كبيرة عديدة الفروع وتتوضع على الجهة الراسية من النواة الدهليزية الذنبية مباشرة وتتواصل نهايتها العلوية مع النواة الدهليزية القحفية وتسمى أيضاً نواة ديتر.
- **n. vestibularis medialis (= medial vestibular n.)** النواة الدهليزية الإنسية. نواة من الخلايا العصبية تتوضع في قاع البطين الرابع وتمتد إلى الأعلى من النخاع المستطيل والجسر.
- **n. vestibularis rostralis (= rostral vestibular n.)** النواة الدهليزية الرأسية. نواة من الخلايا العصبية تتوضع فوق النواة الدهليزية الوحشية وهي إما أن تكون بمستوى داخل القحف وتسمى عند ذاك النواة الدهليزية القحفية أو أن تكون دون مستوى القحف وتسمى عند ذاك النواة الدهليزية النخاعية.
- **vestibulocochlear nuclei (= nuclei nervi vestibulocochlearis)** النوى الدهليزية القوقعية.
- **Voit's n.** نواة فويت. نواة مخيخية إضافية للنواة المذنبية.
- **Westphal's n. (= n. oculomotorius)** نواة ويستفال: النواة الإضافية لمحرك العين.
- accessorius** هوس التعري. الرغبة الشاذة بالتعري.
- nudomania** رهاب التعري. الخوف الشاذ من التعري.
- nudophobia** تنفل. فقدان أو قلة الحس في أحد أقسام الجسم.
- numbness** نأناة. كثرة استعمال حرف النون في الكلام.
- nunnation** إنغاض؛ إحناء الرأس. الاهتزاز المتكرر اللاإرادي للرأس.
- nutiation** مُغذي. ما يغذي أو يوفر الغذاء أو المادة المغذية كالطعام.
- nutrient** ألم نومي. ألم يشعر به المريض أثناء النوم فقط.
- nyctalga** عشي؛ عشاوة. عمى ليلي، عدم الرؤية الجيدة أثناء الليل أو في المحلات المظلمة أو قليلة الإضاءة.
- nyctalopia** صمات ليلي. عدم القدرة على الكلام أثناء الليل.
- nyctaphonia** الولع بالليل. تفضيل الليل على النهار.
- nyctophilia** رهاب الظلام. الخوف الشاذ من الظلام.
- nyctophobia** صمات نهاري. عدم القدرة على الكلام أثناء النهار ولكن المصاب يتمكن من النطق أثناء الليل.
- nyctophonia** يوال ليلي. كثرة التبول أثناء الليل وأكثر مما هو أثناء النهار.
- nycturia** غلمة. رغبة جنسية شديدة لا تشبع عند الإناث.
- nymphomania** رازاي. متعلق بالرأرة، أو يتصف بالرأرة أو مصاب بها.
- nystagmic** مخطاط الرأرة. جهاز يسجل حركات العين أثناء الرأرة.
- nystagmograph**

- nystagmoid** شَبِيهَةُ الرَّأْيَةِ. حركات شبيهة بالرأية.
- nystagmus** رَأْيَةٌ. حركات العين النظامية السريعة اللاإرادية والتي يمكن أن تكون أفقية أو عمودية أو دائرية أو مختلطة، أي من نوعين منها، وقد تكون على شكل حركة سريعة لإحدى الجهتين تتلوها حركة بطيئة للجهة المعاكسة لها.
- **amaurotic n.** رَأْيَةٌ كُفَيْتَةٌ. رارة الأعمى أو المصاب بعيب بصري مركزي.
- **amblyopic n.** رَأْيَةٌ غَمَشِيَّةٌ. رارة بسبب إصابة تؤثر على وظائف البصر المركزية.
- **ataxic n.** رارة رنحية. رارة في إحدى العينين تصاحب التصلب المتعدد وتتصف بضعف الحلقة المقترنة.
- **aural n.** رَأْيَةٌ أُذُنِيَّةٌ. رارة تنتج عن إصابة التيه وتكون عادة نظامية وعلى شكل حركات سريعة لإحدى الجهات تتلوها حركة بطيئة للجهة المعاكسة لها.
- **caloric n.** رَأْيَةٌ حَرَارِيَّةٌ. رارة تستحث بفعل الأذن بسائل أو هواء حار أو بارد.
- **central n.** رَأْيَةٌ مَرْكَزِيَّةٌ. رارة نفسية بسبب آفة في الجهاز الدهليزي.
- **congenital n. (= congenital hereditary n.)** رَأْيَةٌ خَلْقِيَّةٌ.
- **congenital hereditary n.** رَأْيَةٌ خَلْقِيَّةٌ وَرَائِيَّةٌ. رارة تظهر عادة عند الولادة وهي عادة ما تكون أفقية ونواسية وأحياناً نفسية ونواسية ويمكن أن تتسبب أو ترافق مع الضمور البصري أو الثلامة أو البرص أو الإصابات البقعية بالعينين أو الساد الخلقي أو اللابؤرية الشديدة أو الزرق.
- **convergence n.** رَأْيَةُ التَّقَارُبِ. نذبة العين النظامية التي تتصف بحركة تقاربية سريعة للعينين بالنسبة لكل منهما تتلوها حركة تباعدية بطيئة وعادة ما تنتج عن ورم في المسال المخي أو البطين الثالث أو الدماغ المتوسط وعادة ما ترافق مع رارة انكماشية.
- **disjunctive n.** رَأْيَةٌ اِنْفِصَالِيَّةٌ. رارة تتحرك فيها العينان نحو بعضهما ثم تبتعدان عن بعضهما.
- **dissociative n.** رارة متفارقة؛ رَأْيَةٌ تَفَارُقِيَّةٌ. رارة تكون فيها حركة العينين مختلفة عن بعضهما.
- **downbeat n.** رارة سَفْلِيَّةُ الحَرَكَةِ. رارة عمودية تكون فيها الحركات السريعة نحو الأسفل وتحدث في إصابات الاتصال النخاعي البصلي.
- **end position n.** رارة انتهائية الموضع؛ رَأْيَةٌ الوَضْعِ الأخيرِ. رارة تحدث عند الحلقة الشديدة لاحدى الجهات.
- **fixation n.** رَأْيَةُ التَثْبِيْتِ. رارة تظهر عند تثبيت البصر على أحد المواضع.
- **galvanic n.** رَأْيَةٌ غَلْفَانِيَّةٌ. رارة تنتج عن التنبيه الكهربائي لتيه الأذن الداخلية.
- **gaze n.** رَأْيَةُ الحَلْفَقَةِ. رارة تظهر عند النظر إلى إحدى الجهتين، اليمين أو اليسار.
- **jerk n. (= jerky n.)** رَأْيَةٌ نَفْضِيَّةٌ. رارة تتكون من حركة بطيئة إلى إحدى الجهات تتلوها حركة سريعة إلى الجهة المعاكسة.
- **labyrinthine n. (= vestibular n.)** رَأْيَةٌ تَيْهِيَّةٌ.
- **latent n.** رَأْيَةٌ كَامِنَةٌ. رارة تظهر فقط عند تغطية إحدى العينين.
- **lateral n.** رَأْيَةٌ جَانِبِيَّةٌ. رارة تكون فيها حركة العينين من جانب لآخر.
- **miner's n.** رَأْيَةُ عَمَالِ المَنَاجِمِ. رارة مهنية تظهر عند عمال مناجم الفحم تتكون من حركات عينية شاذة مع أعراض أخرى يعتبرها البعض بسبب سوء الإنارة ويعتبرها آخرون اضطرابات وظيفية.
- **ocular n. (= amaurotic n.)** رَأْيَةٌ كُفَيْتَةٌ.
- **optokinetic n. (= optokinetic n.)** رَأْيَةُ بَصْرِيَّةُ حَرَكَةِ. الرارة الطبيعية التي تحدث عند النظر إلى الأشياء التي تمر عبر الساحة البصرية كالنظر إلى الخارج من قطار أو سيارة متحركة.
- **oscillating n. (= pendular n.)** رَأْيَةٌ نَوَاسِيَّةٌ.
- **paretic n.** رَأْيَةُ حَزَلِيَّةٌ. رارة كاذبة تحدث عند وجود ضعف في عضلات العين.
- **pendular n.** رَأْيَةٌ نَوَاسِيَّةٌ. رارة تكون فيها نذببات العين متساوية في سرعتها ومداهم واتجاهها ومنطها.
- **periodic alternating n.** رَأْيَةُ دَوْرِيَّةٌ



- تَنَابُؤِيَّةٌ. نوع نادر من الرأفة النفضية تتصف بتغيير نظمي في شدتها واتجاهها مع فترات توقف دوري بين النوبات.
- **positional n.** رَأْرَأَةٌ وَضْعِيَّةٌ. رأفة تحدث أو تتغير في نمطها أو شدتها بتغير أوضاع الرأس.
- **railroad n. (= optokinetic n.)** رأفة سكة القطار؛ رَأْرَأَةٌ بَصْرِيَّةٌ حَرَكِيَّةٌ.
- **resilient n. (= jerk n.)** رَأْرَأَةٌ نَفْضِيَّةٌ.
- **retraction n. (= n. retractorius)** رَأْرَأَةٌ إِنْكِمَاشِيَّةٌ. انكماش تشنجي للخلف لمقلة العين يحدث عند محاولة تحريكها وهذه إحدى علامات مرض الدماغ المتوسط.
- **rhythmical n. (= jerk n.)** رَأْرَأَةٌ نَفْضِيَّةٌ.
- **rotatory n.** رَأْرَأَةٌ دَوْرَانِيَّةٌ. رأفة تكون فيها الحركة حول محور العين.
- **secondary n.** رَأْرَأَةٌ ثَانَوِيَّةٌ. رأفة تحدث بعد توقف دوران الرأس المفاجيء تنتج عن استمرار حركة سواحل التيه.
- **see-saw n.** رَأْرَأَةٌ أَرْجُوْحِيَّةٌ. رأفة تتحرك فيها إحدى العينين إلى الأعلى بينما تتحرك الثانية إلى الأسفل.
- **spontaneous n.** رَأْرَأَةٌ بِلْفَائِيَّةٌ. رأفة تحدث من دون أي تنبيه للجهاز الدهليزي.
- **undulatory n. (= pendular n.)** رَأْرَأَةٌ نَوَاسِيَّةٌ.
- **unilateral n.** رَأْرَأَةٌ إِحْدَى الْعَيْنَيْنِ. رأفة تظهر في إحدى العينين فقط.
- **upbeat n.** رَأْرَأَةٌ عُلُوِيَّةٌ الحَرَكَةُ. رأفة عمودية تكون فيها الحركات السريعة نحو الأعلى وتحدث في أوقات دودة المخيخ.
- **vertical n.** رَأْرَأَةٌ عَمُودِيَّةٌ. حركات رأوية إلى الأعلى والأسفل.
- **vestibular n.** رَأْرَأَةٌ بَهْلِيْزِيَّةٌ. رأفة تتولد عن اضطرابات الدهليز وتكون فيها الحركات نظمية سريعة وبطيئة.
- **vibratory n. (= pendular n.)** رَأْرَأَةٌ نَوَاسِيَّةٌ.
- **visual n.** رَأْرَأَةٌ بَصْرِيَّةٌ. رأفة تتصف بحركات نواسية الشكل ومنتظمة.
- **voluntary n.** رَأْرَأَةٌ إِرَادِيَّةٌ. حركات عينية سريعة تصل إلى سرعة 80 حركة بالثانية يمكن أن يجربها بعض الأشخاص الأسوياء.
- رَأْرَأَةٌ. **nystaxis (= nystagmus)**

# O

**obex** المرزّاج. الموصل المبطن بالبطانة العصبية الذي يوصل شرائط البطين الرابع عند الزاوية السفلية.

1. أُجْبِرَ 2. إجْبَارِي. ليس بالاختياري **obligate** ولا يتمكن من البقاء إلا تحت ظروف إجبارية معينة خاصة فقط.

**obligatory** إجْبَارِي.

**obliteration** طَفْسٌ؛ مَخْوٌ؛ إِزَالَةٌ. إزالة كاملة سواء بالمرض أو بالتنكس أو بالجراحة أو بالإشعاع أو بأية وسيلة أخرى.

**cortical o.** مَخْوٌ قَشْرِيّ. اتصال قشري وهي حالة تتصف بظهور بقع في القشرة المخية تزول منها الخلايا العقدية.

**oblongata** مُسْتَطِيل. تستعمل أحياناً للدلالة على البصلة أو النخاع المستطيل.

**medulla o.** النَخَاعُ المُسْتَطِيل؛ البِصْلَةُ. انظر medulla.

**obnubilation** تَغْمِيْمٌ الوَعْي. فقدان الوعي الجزئي.

**obsession** وَسْوَاسٌ؛ وَسْوَاسَةٌ. فكرة أو صورة أو منبه غير مرغوب ومزعج يعاود لا إرادياً وبصورة دائمة بالرغم من محاولة المصاب كبته وإبعاده عن فكره وتشمل الوسواس غالباً أفكار العنف والتلوث وفقدان الثقة بالنفس.

**obsessive** وَسْوَاسِيّ. متعلق بالوسواس أو مصاب به.

**obsessive- compulsive** وَسْوَاسِيّ قَسْرِيّ. متعلق بالوسواس والإجبار أو

بالاضطرابات الوسواسية القسرية أو بالاضطرابات الشخصية القسرية.

**obtusion** تَبْلُدُ الحَسِّن. كلاله الحس والإدراك وضعفهما.

**occipital** قَدَالِيّ. متعلق بالقذال أو متوضع بالقرب من العظم القذالي مثل الفص القذالي للمخ.

**occipitalis** القَدَالِيَّة. القسم الخلفي من العضلة القذالية الجبهية.

**occipitalization** تَقْدُل. الالتحام العظمي بين الفهقة والعظم القذالي.

**occipitoatloid** قَدَالِيّ فَهْقِيّ. متعلق بالقذال والفهقة.

**occipitoaxoid** قَدَالِيّ مَخْوَرِيّ. متعلق بالقذال والمحور.

**occipitobasilar** قَدَالِيّ قَاعِيّ. متعلق بالقذال وقاعدة القحف.

**occipitobregmatic** قَدَالِيّ هَامِيّ. متعلق بالقذال والهامة.

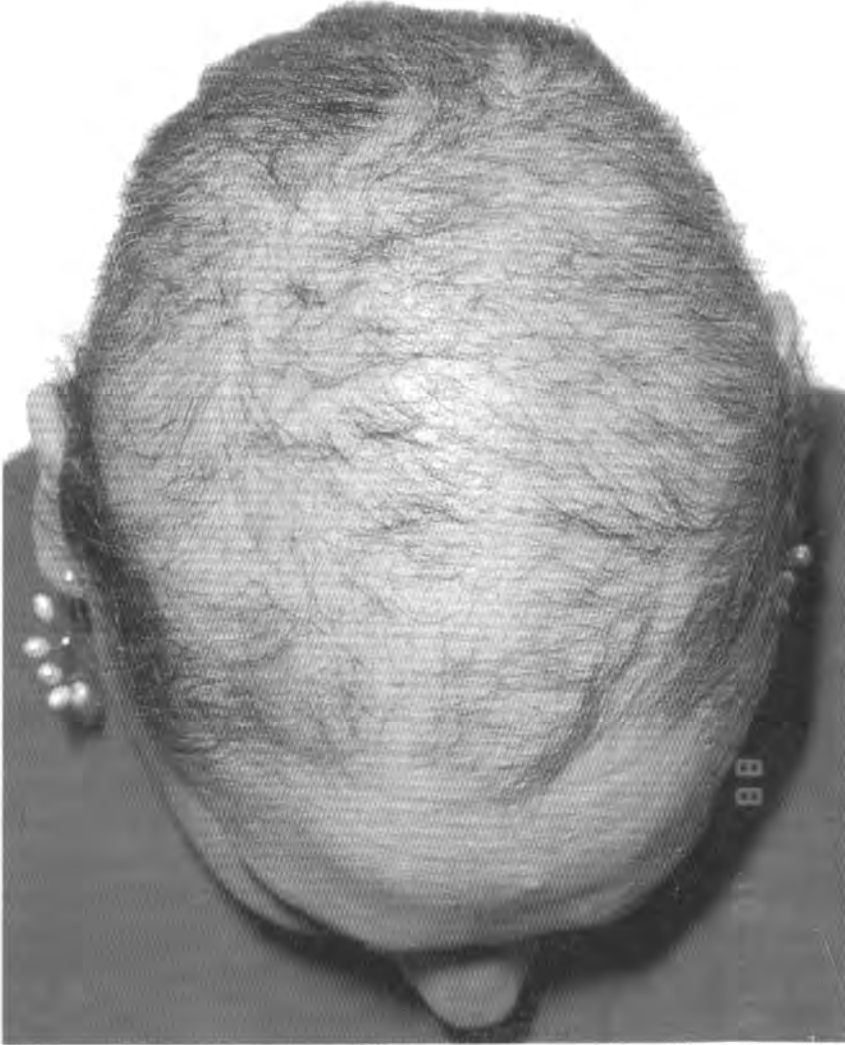**occipitocervical** قَدَالِيّ رَقَبِيّ. متعلق بالقذال والرقبة.

**occipitofacial** قَدَالِيّ وَجْهِيّ. متعلق بالقذال والوجه.

**occipitofrontal** قَدَالِيّ جَبْهِيّ. متعلق بالقذال والجبهة.

**occipitomastoid** قَدَالِيّ حُشَائِيّ. متعلق بالعظم القذالي والناثيء الخشائي.

**occipitomental** قَدَالِيّ ذَقْنِيّ. متعلق بالقذال والذقن.



obsession

مریضة مصابة بوسواس نتف الشعر من راسها فتنتف شعراتها الواحدة تلو الأخرى.

<b>occipitoparietal</b>	قَدَالِيٌّ جِدَارِيٌّ. متعلق بالعظمين أو الفصين القذالي والجداري.	<b>occiput</b>	القَدَالُ؛ مُؤَخَّرُ الرَّأْسِ. القسم الخلفي من الرأس.
<b>occipitotemporal</b>	قَدَالِيٌّ صُدْغِيٌّ. متعلق بالعظمين أو الفصين القذالي والصدغي.	<b>ochlophobia</b>	رُهَابُ الإِرْدِيحَامِ. رهاب التجمعات المزحمة.
<b>occipitothalamic</b>	قَدَالِيٌّ مِهَادِيٌّ. متعلق بالفص القذالي وبالمهاد.	<b>ocular</b>	1. عَيْنِيٌّ 2. العَيْنِيَّةُ. 1. متعلق بالعين 2. عدسة المجهر العينية.

- oculocephalogyric** حَرَكَيّ رَأْسِيّ بَصْرِيّ. منسوب لحركة الرأس المتعلقة بالبصر.
- oculogyration** حركة العين الالتفافية؛ دَوْرَانُ الْمُقَلَّة. حركة العين حول محورها الأمامي الخلفي.
- oculomotor** مُحَرِّكُ الْعَيْن. منسوب إلى حركة العين أو ما يولدها.
- oculomotorius (= oculomotor nerve)** الْعَصَبُ الْمُحَرِّكُ لِلْعَيْن.
- oculospinal** عَيْنِيّ نُخَاعِيّ. متعلق بالعين والنخاع الشوكي.
- oculus (= the eye)** الْعَيْن.
- odaxismus** عَضُّ اللِّسَان. عض اللسان أو الخد أثناء نوبة الصرع.
- odaxetic** عَضُوض؛ مُثِيرُ الحَك. ما يولد حس العض أو الحك.
- odogenesis (= neurocladism)** تَفَرُّغٌ عَصْبِيّ؛ تَغْضُنُ الْعَصَب.
- odontalgia (= toothache)** أَلَمُ السِّن.
- odontectomy** قَلْعُ السِّن. قلع السن أو استئصاله أو قطعه.
- odontophobia** رُهَابُ الأَسْنَان. الخوف من رؤية الأسنان أو من قلعها أو معالجتها.
- odontoprisis (= bruxism)** صَرِيْفُ الأَسْنَان.
- odynia** أَلْم؛ وَجَع. (لاحقة).
- odynometer** مِقْيَاسُ الوَجَع. آلة لقياس الوجع.
- odynophagia** بَلْعٌ مؤلم؛ وَجَعُ البَلْع. الألم الذي يترافق مع بلع الطعام أو السوائل.
- odynphagia (= odyphagia)** بَلْعٌ مؤلم؛ وَجَعُ البَلْع.
- oedipal** أوديبِيّ. متعلق بعقدة أوديب.
- oedipism (= edipism)** الأوديبِيَّة؛ إضْرَارُ الْعَيْنِ الذَاتِي. (أوديب ملك أسطوري لطيفة قتل أباه غلطاً وتزوج أمه فقلع عينيه حزناً) ويستعمل المصطلح للدلالة على إصابة الشخص لعينيه باضْرَارٍ عَمْدًا وَعِن قَصْد.
- oedipus complex** عَقْدَةُ أوديب. في نظرية التحليل النفسي هي المشاعر والتناقضات التي تحدث للطفل أثناء المرحلة القضيبية من مراحل تطوره الجنسي النفسي التي تحدث من الانجذاب الجنسي للوالد المخالف جنسياً (الأم بالنسبة للولد أو الأب بالنسبة للبنات) والتي تشمل أيضاً مشاعر الحقد والحسد نحو الوالد المماثل جنسياً والتي يكتبها الشخص خوفاً من انتقام الوالد منه.
- olfaction** الشَّم. عملية الشم أو حس الشم.
- olfactism** شَمٌّ لَا شَمِيّ التَّنْبِيه؛ تَنْبِيْهٌ شَمِيّ؛ إِسْتِشْمَام. حس الشم الذي يتولد عن التنبيه بغير المنبهات الشمية.
- olfactometer** مِقْيَاسُ الشَّم. آلة لقياس حس الشم.
- olfactory** شَمِيّ. منسوب لحس الشم.
- oligodendroblastoma (= oligodendrogloma)** وَرْمُ الدَبَقِيَّاتِ قَلِيَّاتِ التَغْضُن.
- oligodendroglia** دَبَقِيَّاتٌ قَلِيَّاتِ التَغْضُن. الخلايا اللاعصبية التي تنشأ من الأديم الظاهر والتي تكون جزءاً من البنية البرانية (الدبق العصبي) للجهاز العصبي المركزي وتلتف التغصنات التي تبرز من أغشيتها وتلف حول محاور العديد من العصبونات لتكون أعمادها النخاعية في المادة البيضاء كما أنها تكون مع الدبقيات الصغيرة الخلايا التابعة حول عصبونات المادة السنجابية.
- oligodendrogloma** وَرْمُ الدَبَقِيَّاتِ قَلِيَّاتِ التَغْضُن. ورم يتكون من الخلايا القليلة التغصن في مراحل تناميتها المختلفة.
- oligodipsia** قَلَّةُ العَطَش. قلة العطش الشاذ.
- oligoencephalon (= micrencephalon)** الدِّمَاغُ الصَّغِير. الدماغ الصغير الشاذ.
- oligoglia (= oligodendroglia)** دَبَقِيَّاتٌ قَلِيَّاتِ التَغْضُن.
- oligophrenia** تَخَلُّفٌ عَقْلِيّ.

- moral o. (= moral insanity) جُنُونٌ أَخْلَاقِيّ.
- oligoposia قَلَّةُ الشَّرْبِ. قلة تناول السوائل الشاذ.
- oligosynaptic قَلِيلُ التَّشَابُهَاتِ. سبيل عصبي قليل التشابكات وبذلك يكون أيضاً قليل العصبونات.
- oliva الزَيْتُونَةُ. حذبة مدورة على الجهة الوحشية من كل من هرمي النخاع المستطيل (البصلة) بين التلمين البطني الوحشي والظهري الوحشي وتولدها كتلة سنجابية غير منتظمة الشكل (النواة الزيتونية الذنبية) تقع تحت سطحها مباشرة.
- o. cerebellaris (= nucleus dentatus) النَوَاةُ المُسَنَّنةُ.
- olive الزَيْتُونَةُ. زيتونة النخاع المستطيل.
- inferior o. (= oliva) الزَيْتُونَةُ السُّفْلِيَّةُ.
- superior o. (= nucleus dorsalis corporis trapezoidei) الزَيْتُونَةُ العُلْوِيَّةُ؛ النواة الظهرية للجسم المنحرفي.
- olivifugal مبتعد عن الزيتونة. أو ينقل الدفعات بعيداً عنها.
- olivipetal متجه نحو الزيتونة. أو ينقل الدفعات نحوها.
- olivopontocerebellar زَيْتُونِيّ جِسْرِيّ مُخِيزِيّ. متعلق بالزيتونتين والسويقتين المتوسطتين وقشرة المخيح.
- omalgia أَلْمُ الكَتِفِ. ألم في منطقة الكتف.
- omodynia أَلْمُ الكَتِفِ.
- oncoma وَرَمٌ؛ تَوَرُّمٌ.
- oncotomy بَضْعُ الوَرَمِ. بضع الورم أو التورم.
- oneirism وَغْيٌ أَخْلَامِيّ؛ حالة أحلامية. حالة الوعي الشاذة الشبيهة بالحلم.
- oneirodynia (= nightmare) كَابُوسٌ. أحلام مزعجة.
- oneirogenic مُخَلِّمٌ. ما يولد الأحلام.
- oneirogms إختِلَامٌ. قذف المنى الذي يرافق الأحلام.
- oneirophrenia فُصَامٌ أَخْلَامِيّ. نوع من الفصام يتصف بتغيم الوعي.
- oneiroscopy تَفْسِيرُ الأحْلَامِ. تفسير الأحلام لغرض تشخيص الحالة العقلية للمريض.
- onomatomania هَوَسٌ تَرِيدُ الكَلِمَاتِ. هوس ترديد بعض الأسماء أو الكلمات.
- onomatophobia زَهَابٌ سَمَاعِ الكَلِمَاتِ. الخوف والآنزعاج من سماع بعض الأسماء أو الكلمات.
- onomatopoesis هَذَرٌ. النطق بكلمات لا معنى لها.
- onychophagia قَضْمُ الأظْفَارِ. عادة قضم الأظفار.
- onychophagy (= onychophagia) قَضْمُ الأظْفَارِ.
- oophoralgia (= ovarialgia) أَلْمُ المَبِيضِ.
- opening فَتْحَةٌ. فوهة أو فتحة أو حيز مفتوح.
- operant 1. إِشْرَاطٌ فَعَالٌ 2. إِسْتِجَابَةٌ دَاتِيَّةٌ. 1. استجابة أو نمط رد فعل يتصف بتأثيره الفعال على المحيط وقدرته في الحصول على فائدة أو تعزيز 2. نوع من الإشراط يقوم الحيوان أو الشخص فيه بعمل معين عند تنبيهه بمنبه بسيط بأمل الحصول على جائزة أو فائدة 3. في علم النفس استجابة لا يثيرها منبه خارجي معين ولكنه يعاود بتناوب معين تحت ظروف خاصة.
- operation عَمَلِيَّةٌ. أي عمل جراحي يقوم به الجراح بيديه أو بواسطة آلة جراحية.
- operculum الوِصَادُ. غطاء يغطي أحد الفتحات أو الأعضاء لوقايتها.
- frontal o. (= o. frontale) الوِصَادُ الجَبْهِيّ
- o. frontale (= pars opercularis gyri frontalis inferioris) الوِصَادُ الجَبْهِيّ. الجزء الوصادي للتلفيف الجبهي السفلي.
- frontoparietal o. الوِصَادُ الجَبْهِيّ الجِدَارِيّ.

- جزء التليف الجبهي السفلي خلف الفرع الصاعد من التلم الوحشي بالاضافة إلى النهايتين السفليتين الاماميتين للفصيصة الجداري السفلي وهو يغطي جزء من فصيص الجزيرة.
- **opercula of insula** **أَوْصِدَةُ الْجَزِيرَةِ**. باحات قشرة المخ التي تغطي جزيرة (فص الجزيرة) نصف كرة المخ والتي تكون حواف التلم الوحشي والتي تقسمها وتفصلها عن بعضها.
- **occipital o.** **الْوَصَادُ الْقَدَالِي**. جزء من الفص القذالي للدماغ يحده التلم الهلالي عند وجوده.
- **temporal o.** **الْوَصَادُ الصَّدْغِي**. أقسام من التليف الصدغي العلوي والتليف الصدغي المستعرض التي تغطي قسماً من فص الجزيرة.
- ophthalmogra** **أَلْمٌ عَيْنِيٌّ مُفَاجِيءٌ**. ألم يصيب العين بصورة مفاجئة.
- ophthalmalgia** **أَلْمُ الْعَيْنِ**.
- ophthalmatrophia** **ضُمُورُ الْعَيْنِ**.
- ophthalmectomy** **إِسْتِنْصَالُ الْعَيْنِ؛ قَلْعُ الْعَيْنِ**. إزالة العين جراحياً.
- ophthalmencephalon** **المادة العصبية الإبصارية؛ الدَّمَاعُ الْعَيْنِي**. الشبكية والعصب البصري والجهاز البصري الدماغى.
- ophthalmocele (= exophthalmos)** **جُحُوظُ الْعَيْنِ**.
- ophthalmoplegia** **شَلْلُ الْعَيْنِ**. شلل عضلات العين.
- **basal o.** **شَلْلُ الْعَيْنِ الْقَاعِدِي**. شلل العين بسبب آفة في قاعدة الدماغ.
- **exophthalmic o.** **شَلْلُ الْعَيْنِ الْجُحُوظِي**. خزل العين الخارجى مع جحوظها الذي يحصل في مرض غريفز (فرط الدرقية).
- **external o.** **شَلْلُ الْعَيْنِ الْخَارِجِي**. شلل عضلات العين الخارجية.
- **fascicular o.** **شَلْلُ الْعَيْنِ الْحُرْمِي**. شلل عضلات العين بسبب آفة في الجسر.
- **internal o.** **شَلْلُ الْعَيْنِ الدَّاخِلِي**. شلل عضلات القرنية والجهاز الهدبي.
- **internuclear o.** **شَلْلُ الْعَيْنِ بَيْنَ النَّوَى**. شلل العين الحركي المستعرض بسبب آفة في الحزمة الطولانية الإنسية.
- **nuclear o.** **شَلْلُ الْعَيْنِ النَّوَوِي**. شلل العين بسبب إصابة نوى أعصاب العين.
- **orbital o.** **شَلْلُ الْعَيْنِ الْحَجَاجِي**. شلل العين بسبب إصابة أو آفة في الحجاج.
- **partial o** **شَلْلُ الْعَيْنِ الْجُرْثِي**. شلل يصيب إحدى عضلات العين أو اثنتين منها.
- **progressive external o.** **شَلْلُ الْعَيْنِ الْخَارِجِي** **الْمُتَرَقِّي**. اعتلال عضلي مترق بطيء يصيب العينين وعادة ما يصيب عضلات العين الخارجية ولكنه قد يصيب عضلة العين الدويرية أحياناً كما أنه غالباً ما يصيب العضلة الرافعة للجفن مبكراً ويؤدي إلى جحوظ العين ويتطور تدريجياً إلى شلل كامل.
- **total o.** **شَلْلُ الْعَيْنِ التَّام**. شلل يصيب كل عضلات العين الخارجية والداخلية.
- ophthalmoptosis (= exophthalmos)** **جُحُوظُ الْعَيْنِ**.
- ophthalmoscope** **مِنْظَارُ الْعَيْنِ**. آلة لتنظير داخل العين.
- ophthalmoscopy** **تَنْظِيرُ الْعَيْنِ**. عملية فحص داخل العين بواسطة المنظار وتنظير القرص البصري وأوعية داخل العين وشبكيتها وقاعها.
- **medical o.** **تَنْظِيرُ الْعَيْنِ الطَّبِي**. تنظير داخل العين بهدف تشخيص بعض الامراض الجهازية كالبول السكري أو ارتفاع ضغط الدم أو أورام الدماغ.
- opiate** **أَفْيُونِي**. 1. دواء يحوي الأفيون أو مستمد منه 2. دواء منوم.
- opiomania** **إِدْمَانُ الْأَفْيُونِ**.
- opipramol hydrochloride** **هَيْدِرُوكْلُورِيدُ الْأُوبِيْبِرَامُول**. دواء مضاد الكآبة ومسكن معتدل.
- opisthencephalon (= the cerebellum)** **المُخَيِّخ**.
- opisthotonos** **التَشْنِجُ الظَّهْرِي**. نوع من التشنج يتصف بانتواء الرأس والكاثل للخلف والجسم إلى الامام.
- opisthotonus (= opisthotonos)** **التَشْنِجُ الظَّهْرِي**.

**opium** أفيون. عصير ثمار بعض أنواع نبات الخشخاش ويستخلص من العديد من قلوانياته كالمورفين والكودائين والبابافيرين والثيبائين ويستعمل لخواصه التنويمية والتسكينية ولكنه يولد الإدمان.

**opiumism** إدمان الأفيون.

**opposition of thumb** تقابل الإبهام. مقابلة الإبهام لأصابع اليد الأخرى.

**opsialgia (= geniculate neuralgia)** ألم العقدة الركبية.

**opsomania** هوس طعامي؛ هوس الطعام. الرغبة في بعض أنواع الطعام المعينة.

**optesthesia** حس الإبصار. القدرة على إدراك المنبهات البصرية.

**optic** عيني. متعلق بالعين.

**optical** بصري. متعلق بالبصر.

**opticochiasmatic** بصري تصالبي. متعلق بالعصب البصري وبالتصالب البصري.

**optociliary** بصري هديبي. متعلق بالعصبين البصري والهدبي.

**opticopupillary** بصري حدقي. متعلق بالعصب البصري وبحدة العين.

**optics** البصريّات. العلم الذي يعنى بدراسة الضوء والبصر.

**optimal** أمثل؛ مثلى. الأحسن أو الأكثر مناسبة.

**optimum** الأمثل؛ المثلى. 1. حالة المحيط الأكثر مناسبة للوظائف الطبيعية للكائن 2. أفضل كمية مناسبة من الطعام الكافية للفرد في أحوال معينة.

**optochiasmic (= opticochiasmic)** بصري تصالبي.

**optokinetic** حركي بصري. متعلق بحركات العينين والأجسام في المجال البصري.

**optomeninx (= the retina)** الشبكية.

**orbit** الحجاج. التجويف العظمي الذي يحوي مقلة العين وعضلاتها وأوعيتها وأعصابها وتساهم عدة عظام قحفية في تكوينه.

**orbitotemporal** حجاجي صدغي. متعلق بالمنطقتين الحجاجية والصدغية.

**orchialgia** ألم الخصية.

**orchidalgia (= orchialgia)** ألم الخصية.

**organ** عضو. قسم مستقل من الجسم يقوم بوظيفة معينة خاصة.

**- effector o.** عضو مستفعل. عضلة تتقلص أو غدة تفرز استجابة للنبضات العصبية.

**- end o. (= end-organ)** عضو إنتهائي.

**- essential o. of thalamus** العضو الأساسي للمهاد. أحد أجزاء المهاد ومن المحتمل أن تكون النواة الإنسانية التي تعمل كمركز تكامل في الحيوانات التي لا تملك قشرة مخية أو قليلاً منها وهي تعمل بنفس الأسلوب حتى في الكائنات العليا.

**- Golgi tendon o.** عضو غولجي الوترى. مستقبلية توجد في أوتار عضلات الحيوانات الثديية والحساسة للتغيير الميكانيكي للوتر الذي يتولد إما عن تمديده المنفعل أو عن تقلصها اللاتقصري مما يزيد في توتر الوتر الذي ينبه هذه المستقبلات. وهي المسؤولة عن استجابة التويل واستجابة السكين المطواة.

**- gustatory o.** عضو الذوق. الأعضاء المسؤولة عن حس الذوق.

**- olfactory o.** عضو الشم. العضو المسؤول عن حس الشم.

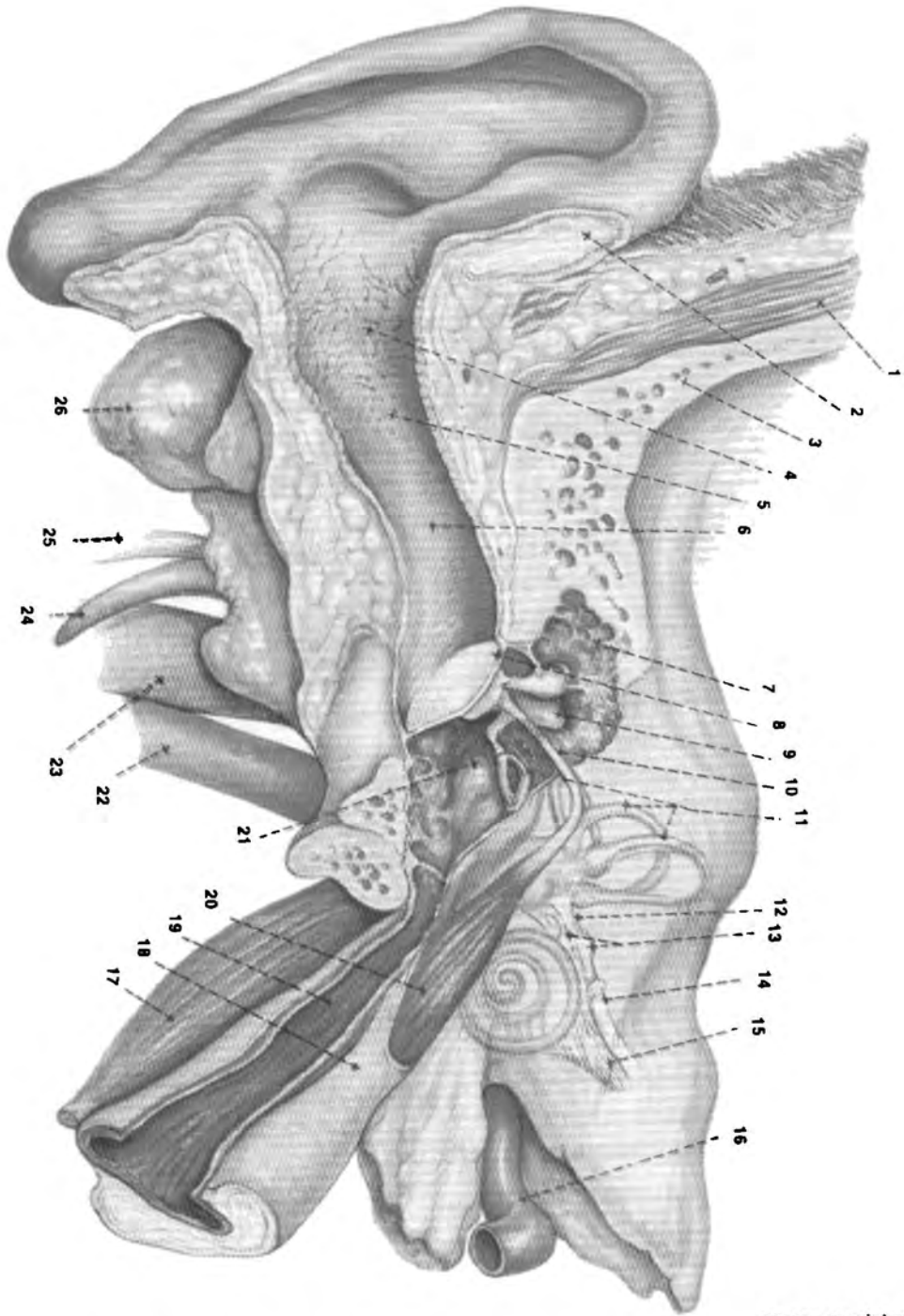
**- sense o's.** أعضاء الحس. مختلف أعضاء الحس في الجسم.

**- special sense o's.** أعضاء الحس الخاصة. أعضاء حس البصر والسمع والذوق والشم والحس الدهليزي القوقعي.

**- terminal o.** عضو إنتهائي. عضو يوجد في نهايتي القوس المنعكسي.

**- vestibulocochlear o.** العضو الدهليزي القوقعي. البنيات الموجودة خارج الجهاز العصبي المركزي والمسؤولة عن الوظائف الدهليزية والسمعية.

**- visual o.** العضو البصري. العين.



organ, special sense

اقسام اذن الإنسان وملحقاتها: (1) العضلة الصدغية (2) غضروف الأذن (3) الزنمة (5) الصماخ السمعي الظاهر الغضروفي (6) الصماخ السمعي الظاهر العظمي (8) غشاء الطبل (9) عظيمات الأذن (11) الأبنية الهلالية (12) العصب الدهليزي (14) العصب الوجهي (15) العصب القوقعي (16) الشريان السباتي الباطن (19) النقيير (22) الشريان السباتي الباطن (23) الوريد الوداجي الباطن (24) الناتئ الإبري (25) العصب الوجهي (26) الناتئ الخشائي.



- organism** كَائِنٌ حَيٌّ. أي مخلوق حي سواء كان حيواناً أو نباتاً.
- organization** 1. مُنظِّمة 2. تَنْظِيم 3. تَعْضِي. 1. المجموعة المنظمة والمرتبطة والمتخصصة بالقيام بوظيفة منسقة 2. عملية ترتيب وتنظيم 3. عملية تحول خثرة الدم إلى نسيج ليفي.
- organon (= organ)** عُضْو. عضو مستقل في وظائفه في الجسم منظم بشكل بنوي خاص ليقوم بوظيفة أو عدة وظائف معينة خاصة ويكون من أنسجة مختلفة يقوم أحدها بالوظيفة الرئيسية الخاصة.
- organum (= organ)** عُضْو.
- orgasm** الإِنْغَاف: الإِرْجَاز؛ هَزَّةُ الْجَمَاع. ذروة التهيج الجنسي.
- orientation** تَوَجُّه: الإِهْتِدَاء. إدراك الشخص لمحيطه بالنسبة للموقع والوقت والناس المحيطين به.
- orphenadrine** أُوْرِفِينَادْرِين. دواء مضاد للفعل الكوليني وللهاستامين وللتشنج مع تأثير شمقي.
- o. hydrochloride** هِيدْرُوْكَلُوْرِيد الأُوْرِفِينَادْرِين. دواء يستعمل في معالجة الاستجابات خارج الهرمية والباركنسونية المولدة من استعمال بعض الأدوية المسببة له.
- orthochromatic** سَوِيُّ اللُّوْن. سوي الانصبغ أو اللون.
- orthodromic** سَوِيُّ التَّوَصِيل. عصب يوصل الدفعات العصبية بالاتجاه السوي.
- orthophony** سَوَاءُ النُّطْق. التصويت الصحيح والنطق السوي للكلمات.
- orthopsychiatry** الطِبُّ النَّفْسِي الإِسْوَاثِي. فرع الطب النفسي الذي يعني بدراسة وممارسة إدامة الحالة النفسية السوية أو إعادتها عند اختلالها وذلك باستعمال مناهج علم النفس أو كالا اجتماع أو الحقول العلمية الأخرى ويهتم بالصحة النفسية للمجتمع بصورة عامة.
- orthostatic** قِيَامِي: إِنْتِصَابِي. متعلق بالوضع القياسي للجسم أو مولد عنه.
- orthostatism** إِنْتِصَابُ الْجِسْم: قِيَامُ الْجِسْم: الانتصابية الجسم. الوضع القائم المنتصب للجسم.
- orthosympathetic** الْجِهَازُ الْوَدِّي. الجهاز المستقل الودي.
- orthotherapy** مُعَالَجَةٌ تَقْوِيمِيَّة. معالجة الاختلالات والاضطرابات الجسدية بتصحيح وضع الجسم.
- orthotonos** تَشْنِجٌ انْتِصَابِي: تَوَثُرٌ إِنْتِصَابِي. التثيت الكزازي للرأس والأطراف في خط مستقيم جاسيء.
- orthotonus (= orthotonos)** تَشْنِجٌ انْتِصَابِي: تَوَثُرٌ إِنْتِصَابِي.
- os** 1. الفم 2. عَظْم. 1. أية فتحة في الجسم أو فتحة الفم 2. عظم.
- oscillation** تَدْبُذْبٌ: دَبْدَبَةٌ. حركة اهتزازية أو حركة نواسية من الأمام للخلف أو من جانب لآخر.
- bradykinetic o.** دَبْدَبَةٌ حَرَكَتِيَّةٌ بَطِيئَةٌ. حركات رقصية بطيئة معاودة تشاهد في التهاب الدماغ الوبائي.
- oscillator** مَوْلِدُ الدَّبْدَبَات. جهاز يولد الدبذبات بمختلف درجات التردد أو بتردد ثابت.
- oscillopsia** بَصَرٌ مُدْبَذِبٌ. حالة تظهر فيها الأجسام المنظورة تتحرك من الأمام للخلف وبالعكس أو تقفز أو تتمتع ويحدث ذلك في التصلب المتعدد.
- oscilloscope** مِِنْظَارُ الدَّبْدَبَةِ. آلة تعرض صورة بصرية للتغيرات الكهربائية على الشاشة التالقية لأنبوب الأشعة المهبطية.
- oscitation (= yawning)** تَنَاقُوبٌ.
- osmesthesia (= olfactory sensibility)** حِسُّ الشَّم.
- osmoceptor (= osmoreceptor)** 1. مُسْتَقْبِلَةُ الرَّائِحَةِ 2. مُسْتَقْبِلَةُ التَّنَاضِحِ كَرَاهِيَةُ الرَّائِحَةِ. كراهية الشخص لإحدى الروائح.
- osmodysphoria** 1. مُسْتَقْبِلَةُ الرَّائِحَةِ

2. مُسْتَقْبِلَةُ التَّنَاضُحِ. 1. مستقبلة توجد في الأنف حساسة للروائح 2. أحد العصبونات المتخصصة التي توجد في النوى فوق البصرية للوطاء والتي تتحسس لزيادة التناضحية (وبصورة خاصة لزيادة تركيز الصوديوم في السائل خارج الخلايا) ويؤدي تنبيهها إلى تحرير هرمون مضاد الإبالة من الفص الخلفي للنخامي.

**ostealgia** أَلَمٌ عَظْمِيٌّ. ألم في أحد العظام أو أكثر.

**osteoscope** وَجَعٌ عَظْمِيٌّ مَبْرَحٌ. ألم في العظم أو العظام ينتج عن داء الزهري فيها.

**osteodynia** وَجَعٌ عَظْمِيٌّ. ألم في أحد العظام.

**osteoneuralgia** أَلَمٌ عَصَبِيٌّ عَظْمِيٌّ. ألم عصبي في أحد العظام.

**otagra (= otalgia)** أَلَمٌ أُذُنِيٌّ.

**otalgia** أَلَمٌ أُذُنِيٌّ. ألم في الأذن.

**- geniculate o. (= geniculate neuralgia)**

ألم الأذن الركبجي المنشأ؛ ألم العقدة الركبية. ألم الأذن المسبب بهربس الموجه الذي يصيب العصبين الوجهي والسمعي.

**- tabetic o.** أَلَمٌ أُذُنِيٌّ تَابِيسِيٌّ. ألم أذني يظهر في التابس الظهرى بسبب تنكس الجذر المتوسط للعصب الوجهي.

**otic** أُذُنِيٌّ. متعلق بالأذن أو منسوب إليها.

**otocerebritis** إِتِهَابُ الدِّمَاغِ الأُذُنِيِّ المَنْشَأِ. التهاب الدماغ الناتج عن أمراض الأذن.

**otocranium** القِحْفُ الأُذُنِيٌّ. قسم العظم الصدغي للقحف الذي يحوي الأذن الداخلية ويسمى أيضاً الخشاء الصدغي.

**otoencephalitis** إِتِهَابُ الدِّمَاغِ الأُذُنِيِّ المَنْشَأِ. التهاب الدماغ الذي يمتد إليه من الأذن الوسطى الملتهبة.

**otoneuralgia** أَلَمٌ أُذُنِيٌّ عَصَبِيٌّ. ألم عصبي في الأذن.

**otoneurasthenia** وَهْنٌ عَصَبِيٌّ أُذُنِيٌّ المَنْشَأِ. وهن عصبي ينتج عن مرض الأذن.

**otoneurology (= neuro-otology)** طِبُّ الأَعْصَابِ الأُذُنِيَّةِ.

**ovarialgia (= oophoralgia)** أَلَمٌ المَبِيضِ.

**overflow** سَلَسٌ. استمرار جريان السائل كالبول أو الدمع.

**overstrain** فَرْطُ الإِزْهَاقِ. درجة عالية شاذة من التعب تتولد عن فرط الفعالية وهي درجة متوسطة بين التعب والانهك.

**overstress** فَرْطُ الإِجْهَادِ. فرط الفعالية الشديدة الذي يؤدي إلى فرط الإرهاق.

**oxazepam** أُوَكْسَازَيبَامٌ. دواء مهدئ يستعمل في معالجة القلق وخصوصاً عند الشيوخ أو لتهنئة المريض المدمن على الكحول عند انقطاعه عنه.

**oxyachresia** نَقْصُ غُلُوكُوزِ الدِّمَاغِ. نقص في تجهيز الغلوكوز للدماغ الذي يؤدي إلى سبات نقص الغلوكوز.

**oxycephalia (= oxycephaly)** تَسَنُّمٌ الرُّأْسِ.

**oxycephalic (= oxycephalous)** مُسَنَّمٌ الرُّأْسِ. مصاب بتسمن الرأس.

**oxycephaly** تَسَنُّمٌ الرُّأْسِ. حالة تكون فيها قمة الرأس مدببة أو مخروطية بسبب الانسداد المبكر للدرزتين اللامي والإكليلاني.

**oxycinesia (= kinesialgia)** أَلَمٌ الحَرَكَةِ. الألم الذي يتولد عند الحركة.

**oxyesthesia** احْتِدَادُ الحَسِّ؛ فَرْطُ الإِحْسَاسِ. فرط حدة الإحساس الشاذ أو المرضي.

**oxylalia** هَزْوَلَةٌ الكَلَامِ. سرعة الكلام.

**oxymorphone hydrochloride**

هَيْدُرُوكْلُورِيدُ الأُكْسِيْمُورْفُونِ. دواء صناعي يستعمل كمسكن مخدر.

**oxytocin** أُكْسِيْتُوسِينٌ. أحد الهرمونين اللذين تولدهما الخلايا العصبية للوطاء ويخزنان في الفص الخلفي للنخامية ويعمل على تنبيه تقلص الرحم وإدراج الحليب.

**ozostomia** نَقَاتَةُ النَفْسِ. سوء رائحة النفس أو الفم.

# P

**pacemaker** نَاطِمَةٌ. مادة أو شيء أو آلة تؤثر في سرعة إحدى الوظائف النظمية ويستعمل المصطلح بمفرده للدلالة على ناطمة القلب.

**pachycephalia (= pachycephaly)**

تَخَنُّ الرُّأْسِ.

**pachycephalic**

تَخِينُ الرُّأْسِ.

**pachycephaly**

تَخَنُّ الرُّأْسِ. تخن عظام القحف كما يحدث في داء ضخامة النهايات.

**pachygyria (= macrogyria)**

ضَخَامَةُ

التَّلَافُيفِ.

**pachyleptomeningitis**

التَّهَابُ الجَافِيَّةُ والحَنُونُ. التهاب السحايا السميقة والرقيقة.

**pachymeningitis**

التَّهَابُ الجَافِيَّةُ. التهاب الأم الجافية وتشابه أعراضها أعراض التهاب السحايا.

- cerebral p.

التَّهَابُ الجَافِيَّةُ الدُّمَاعِيَّةُ. التهاب جافية الدماغ.

- circumscribed p.

التَّهَابُ الجَافِيَّةُ المُتَحَدِّدُ. التهاب منطقة محددة من الجافية.

- external p.

التَّهَابُ ظَاهِرِ الجَافِيَّةِ. التهاب الوجه الظاهر للجافية.

- hemorrhagic internal p.

التَّهَابُ بَاطِنِ الجَافِيَّةِ التَّرْفِيَّةِ. التهاب باطن الجافية مع ورم دموي فيها.

- internal p.

التَّهَابُ بَاطِنِ الجَافِيَّةِ. التهاب الوجه الباطن للجافية.

- intralamellar p. (= Intradural abscess)

خُرَاجٌ دَاخِلُ الجَافِيَّةِ.

- purulent p.

التَّهَابُ الجَافِيَّةُ الفَيْحِي. خراج الجافية.

- serous internal p. (= communicating hydrocephalus)

التَّهَابُ بَاطِنِ الجَافِيَّةِ المُصَلِّي. مَوَّه الرُّأْسِ الخَارِجِي.

- spinal p.

التَّهَابُ الجَافِيَّةُ النُّخَاعِيَّةُ. التهاب جافية النخاع الشوكي.

- syphilitic p.

التَّهَابُ الجَافِيَّةُ الزُّهْرِي. التهاب الجافية الذي يسببه داء الزهري.

**pachymeningopathy**

إِعْتِلَالُ الجَافِيَّةِ. أي من الأمراض غير الالتهابية في الجافية.

**pachymeninx (= the dura mater)**

السَّحَايَا الثُّخِينَةُ؛ الأُمُ الجَافِيَّةُ.

**pain**

أَلَمٌ. (ج: آلام). حس غير مريح ومزعج في منطقة محددة تقريباً مع ضائقة وكراب ويتولد عن تنبيه نهايات عصبية خاصة وينتج عن تخريب الأنسجة أو عن التهديد بتخريبها ويخدم كآلية وقائية تحمي الجسم وتنبيهه للابتعاد عن العامل المسبب والمؤذي للجسم.

- affective p.

أَلَمٌ عَاطِفِيٌّ؛ أَلَمٌ إِنْفِعَالِيٌّ. ألم نفسي يؤثر على عواطف الشخص.

- atypical facial p. (= atypical facial

neuralgia) أَلَمٌ عَصَبِيٌّ وَجْهِيٌّ لَا نَعْمَطِي.

- bearing down p.

أَلَمٌ الحَرَقُ؛ طَلْقُ. ألم يرافق وضع الجنين في المرحلة الثانية من الولادة وينتج عن تقلص عضلات الرحم.

- boring p.

أَلَمٌ ثَاقِبٌ. حس مؤلم يشعر المصاب به كأن آلة حادة دقيقة وطويلة تنقب الجزء المؤلم من جسمه.

- Brodie's p.

أَلَمٌ بَرُودِي. ألم يتولد عن طي الجلد بالقرب من مفصل مصاب بالآلم العصبي.

- burning p. أَلَمٌ مُّحْرَقٌ؛ أَلَمٌ حَارِقٌ. ألم يصاحب الحرق أو يشابه الحس بالحرق.
- central p. أَلَمٌ مَرْكَزِيٌّ. ألم يتولد عن آفة في الجهاز العصبي المركزي.
- Charcot's p's. أَلَمٌ شَارْكَوْت. روماتزم إحدى الخصيتين.
- cord p. أَلَمٌ نَخَاعِيٌّ الْمَنْشَأُ. ألم تلقائي يتولد عن آفة في النخاع الشوكي وعادة ما يصيب مناطق دخول الجذور الخلفية والسبل النخاعية المهادية أو الألياف العصبية المتصالبة بالقرب من القناة المركزية كما يحصل في تكهف النخاع.
- dilating p. طَلَّقَ مُوسِعٌ. ألم المرحلة الأولى من الولادة.
- dull p. أَلَمٌ كَلِيلٌ. ألم غير حاد.
- evoked contralateral p. أَلَمٌ مُسْتَنَارٌ بِالْجِهَةِ الْعُقَابِلَةِ. ألم عرق النسا (النسب) في الطرف السفلي يستثار عند ثني وتقريب ساق الجهة المقابلة أو ثني الطرف السفلي المعاكس عند مفصل الورك مع بسط الساق عند الكاحل.
- expulsive p. (= bearing down P.) طَلَّقَ طَارِدٌ.
- false p's. أَلَمٌ كَاذِبَةٌ. ألم غير مؤثرة تشبه ألم الطلق ولكنها لا تولد أي توسيع لعنق الرحم.
- fast p. أَلَمٌ سَرِيعٌ. الألم الذي يتولد مباشرة بعد التنبيه وبعد فترة كمون قصيرة جداً.
- fulgurant p. (= lightning p.) أَلَمٌ بَارِقٌ.
- gas p's. أَلَمٌ غَازِيَةٌ. ألم تنتج عن تمدد المعدة أو الأمعاء بتجمّع الهواء أو الغازات الأخرى فيها نتيجة تناول أغذية مولدة للغازات.
- girdle p. ألم حزامي؛ ألم يَطَاقِيٌّ. حس مؤلم شبيه بالنطاق حول الخصر.
- growing p's. أَلَمٌ مُتَنَامِيَةٌ. ألم معارضة شبيهة بالآلام الروماتزمية في الأطراف وهي آلام عضلية هيكلية تحدث في الأحداث.
- heterotopic p. (= referred p.) أَلَمٌ مُحَوَّلٌ؛ أَلَمٌ رَجِيعٌ.
- homotopic p. أَلَمٌ مُوَضَّعٌ. ألم يحس به في منطقة الإصابة.
- hunger p. أَلَمٌ الْجُوعِ. ألم يظهر عند الشعور بالجوع وهو عرض لاضطرابات المعدة.
- Ideogenous p. (= psychogenic p.) أَلَمٌ نَفْسِيٌّ الْمَنْشَأُ.
- imperative p. (= psychogenic p.) أَلَمٌ نَفْسِيٌّ الْمَنْشَأُ.
- intermenstrual p. (= mittelschmerz) أَلَمٌ الْقُرْءِ؛ أَلَمٌ بَيْنَ الْحَيْضَيْنِ. ألم في الفترة بين الحيضين وعادة في منتصفها عند طرح البويضة.
- internal p. أَلَمٌ دَاخِلِيٌّ. ألم داخل الجسم.
- intractable p. أَلَمٌ غَيْرٌ مُخْتَمَلٌ. ألم يصعب تسكينه.
- ischemic p. أَلَمٌ إِقْفَارِيٌّ. ألم يتولد عن إقفار المنطقة وتوقف دورتها الدموية.
- jumping p. أَلَمٌ قَفَّازٌ. ألم يتولد في امراض المفاصل عندما ينكشف العظم بسبب تقرح غضروفه.
- labor p's. أَلَمٌ الْمَخَاضِ. ألم نظمية تزداد شدتها وتردها تدريجياً أثناء الولادة بسبب تقلصات عضلات الرحم.
- lancinating p. أَلَمٌ رَامِحٌ. ألم سهمي حاد.
- lightning p's. أَلَمٌ بَارِقَةٌ. ألم سهمية قاطعة وشديدة تظهر في التابس الظهري.
- low back p. أَلَمٌ أَسْفَلِ الظَّهْرِ. ألم في القسم السفلي من الظهر.
- malingering p. أَلَمٌ التَّمَارُضِ. ألم الأشخاص المتمارضين.
- middle p. (= intermenstrual p.) أَلَمٌ الْقُرْءِ؛ أَلَمٌ بَيْنَ الْحَيْضَيْنِ.
- nerve p. أَلَمٌ عَصَبِيٌّ. ألم يتولد عن إصابة العصب أو انضغاطه أو مرضه.
- osteocopic p. (= osteocope) الْوَجَعُ الْعَظْمِيُّ. الألم الذي يصيب العظام بسبب إصابتها بداء الزهري.
- phantom limb p. أَلَمٌ الظَّرْفِ الشَّبَحِيِّ. ألم يحس به المريض المبتور الطرف على أنه صادر من الجزء المقطوع من الطرف وكأنه لا زال في موضعه.
- postprandial p. أَلَمٌ تَالٍ لِلأَكْلِ. ألم في البطن يحدث بعد تناول الطعام.

- **premonitory p's.** آلامٌ إنذاريةٌ. آلامٌ تقلصيةٌ خفيفةٌ تظهر قبل بداية الولادة الحقيقية.
- **pricking p.** ألمٌ وأخز. ألمٌ وخزي يشعر به الشخص وكأنه وخزات إبرية.
- **psychic p. (= psychalgia)** ألمٌ نفسيّ. في الرأس يشعر به المريض وكأنه ألمٌ عاطفي المنشأ ويمكن أن يترافق مع أفكار غير محتملة أو مع وسواس أو هلاس.
- **psychogenic p.** ألمٌ نفسيّ المنشأ. أعراضٌ آلامٌ جسدية ذات أسباب نفسية.
- **radiating p.** ألمٌ متشعق. ألمٌ في منطقة معينة ولكنه ينتشر منها إلى المناطق المحيطة بها.
- **radicular p.** ألمٌ جذري. ألمٌ ينتج عن انضغاط الجذور الخلفية للنخاع الشوكي أو عن إصابتها أو مرضها ويحس به في المناطق الجلدية التي تغذيها.
- **referred p.** ألمٌ محوّل؛ ألمٌ رجيع. ألمٌ يحس به في قسم من الجسم غير القسم المسبب فيه.
- **rest p.** ألمٌ الراحة. ألمٌ محرق ومستمر في الأقسام السفلية من الأطراف السفلية وعادة في مقدمة القدم يبدأ أو يزداد شدة عند الاستلقاء ويخف أو يزول عند الوقوف ويتسبب عن إقفار الطرف.
- **root p. (= radicular p.)** ألمٌ جذريّ.
- **sharp p.** ألمٌ حادّ. ألمٌ شديد مفاجئ.
- **shooting p's. (= lightning p's)** الآلامُ البطنيّة. حسّ الألم الذي يتلو حسّ الألم السريع وله فترة كمون طويلة نسبياً.
- **somatic p.** ألمٌ جسديّ. ألمٌ في إحدى المناطق الجسدية.
- **spinal root p. (= root p.)** ألمٌ جذريّ.
- **spot p's.** آلامٌ بقعية؛ آلامٌ لطخية. آلامٌ تتوضع في نقاط متفرقة من الجسم.
- **starting p.** ألمٌ الإغفاء. ألمٌ مع تشنج عضلي يظهر مع بدء النوم.
- **startling p.** ألمٌ مذهل. ألمٌ مروع وشديد.
- **superficial p.** ألمٌ سطحيّ. ألمٌ في منطقة سطحية من الجسم.
- **terberant p. (= terberating p. = boring p.)** ألمٌ ثاقب.
- **thalamic p.** ألمٌ مهاديّ. ألمٌ تلقائي يتولد عن آفة المهاد أو مرضه.
- **visceral p.** ألمٌ حشويّ. ألمٌ يصيب أحد الأحشاء.
- **wandering p.** ألمٌ متجول. ألمٌ يغير موضعه باستمرار.
- pains** آلامٌ. وعادة ما يطلق على آلام الوضع.
- palaeocerebellum** المخيخ القديم. اسم يطلق على الأقسام التطورية القديمة للمخيخ ولكنه يطلق اليوم بصورة خاصة على أقسامه التي تستلم أليافاً واردة من السبل النخاعية المخيخية التي تشمل في الإنسان الفص القحفي باستثناء اللسين والهرم ولهأة دودة الجزء الذنبي من المخيخ.
- palaeocortex** القشرة القديمة. قسم قشرة المخ التي تتطور مع القشرة البدائية وبالترافق مع الجهاز الشمي وهي أقدم وأقل تطبيقاً من القشرة الحديثة وتتكون بصورة رئيسية من القشرة الكثرية الشكل والتلفيف حول الحصيني.
- palatoplegia** شلل الحنك. شلل شراع الحنك أو الحنك الرخو.
- paleoencephalon** الدماغ القديم. الدماغ القديم تطورياً ويشمل كل الدماغ ما عدا قشرة المخ وتوابعها.
- paleocerebellum (= palaeocerebellum)** المخيخ القديم.
- paleocortex (= palaeocortex)** القشرة القديمة.
- paleoencephalon (= paleoencephalon)** الدماغ القديم.
- paleokinetic** حركي قديم. مصطلح يطلق على الآلية العصبية الحركية المختصة بالحركات التلقائية المرافقة وهي تحت سيطرة الجسم المخطط وتمثل نوعاً من التحكم العصبي القديم تطورياً.
- paleoneurology** علم أعصاب المتحجرات. علم يدرس الأجهزة العصبية لآحفورات الحيوانات المتحجرة.
- paleopallium (= paleocortex)** القشرة القديمة.

**paleosensation** الحِسُّ القَدِيم. حس الألم الشديد والاختلافات الحرارية الكبيرة واللمس الخشن بالمقارنة مع الحس الحديث الذي يشمل اللمس الرقيق والاختلافات البسيطة في درجات الحرارة والحواس الدقيقة.

**paleostriatum** المَخْطُطُ القَدِيم. القسم القديم تطورياً من الجسم المخطط وهو يشمل الكرة الشاحبة.

**paleothalamus** المِهَادُ القَدِيم. الجزء القديم تطورياً من المهاد ويتكون من قسمه الإنسي الذي لا توجد فيه ارتباطات متبادلة مع القشرة الجديدة.

**palikinesia (= palicinesia)** تَكَرُّرِيَّة الحَرَكَة. تكرار الحركات المرضية.

**palilalia** لَجَلَجَلَة. حالة التكرار المرضي للألفاظ أو الكلمات أو المقاطع بسرعة كبيرة.

**palingraphia** تَكَرُّرِيَّة الكِتَابَة. حالة مرضية يكرر المصاب بها كتابة الأحرف أو الكلمات أو المقاطع.

**palinmnesia** تَذَكُّرُ القَدِيم. ذكرى الحوادث أو التجارب القديمة.

**palinopsia (= visual perseveration)** وُظُوبُ الرُّؤْيَة. الحالة المرضية لبقاء أو لتكرار الحس البصري بعد زوال المنبه المولد له.

**palinphrasia** تَكَرُّرِيَّة الكلام. حالة التكرار المرضي للكلمات والمقاطع.

**paliphrasia (= palinphrasia)** تَكَرُّرِيَّة الكلام.

**pallanesthesia** فَقْدَانُ حِسِّ الإِهْتِرَاز. فقدان حس الاهتزاز كاهتزاز شوكة الرنانه.

**pallesthesia** حِسُّ الإِهْتِرَاز. حس الاهتزاز الذي يشعر به الشخص عند وضع شوكة رنانه مهترزة على ناتئة عظمية تحت جلدية في الجسم.

**pallhypesthesia** نَقْصُ حِسِّ الإِهْتِرَاز.

**pallial** قَشْرِيٌّ مُخَي. منسوب لقشرة المخ.

**palliate** مُلَطَّف. ينقص من شدة المرض أو الأعراض.

**palliative** مُلَطَّف. ما يفرج عن المرض أو الأعراض ولكنه لا يشفيها.

**pallidal** كَرْوِيٌّ شَاحِبِي. نسبة للكرة الشاحبة.

**pallidectomy** قَطْعُ الشَاحِبَة. قطع الكرة الشاحبة أو استئصالها جراحياً أو كيميائياً.

**pallidoansection** قَطْعُ الشَاحِبَة والغُرْوَة. بضع الكرة الشاحبة والعروة العدسية.

**pallidoansotomy** بَضْعُ الشَاحِبَة والغُرْوَة. بضع الكرة الشاحبة والعروة العدسية وتوليد آفة فيها.

**pallidofugal** مُبْتَعِدٌ عَنِ الشَاحِبَة. ينقل دفعات عصبية بعيداً عن الكرة الشاحبة.

**pallidotomy** بَضْعُ الشَاحِبَة. بضع الكرة الشاحبة جراحياً وتوليد آفة فيها.

**pallidum (= globus pallidus)** الكُرَّةُ الشَاحِبَة.

**- p. I** الكُرَّةُ الشَاحِبَة 1. الكرة الشاحبة الإنسية.

**- p II** الكُرَّةُ الشَاحِبَة 2. الكرة الشاحبة الوحشية.

**pallium (= cerebral cortex)** قَشْرَةُ المَخ. ما يشمل كل القشرة السنجابية التي تغطي نصفي كرة المخ كما أنه يعني قشرة المخ أثناء مرحلة تطورها.

**palmanesthesia (= pallesthesia)** فَقْدَانُ حِسِّ الإِهْتِرَاز.

**palmesthesia (= pallesthesia)** حِسُّ الإِهْتِرَاز.

**palmus (= 1. palpitation 2. saltatory spasm)** 1. حَفَقَان 2. تَشَنُّجٌ قَفْزِيٌّ مَجْسُوس. محسوس بالجس.

**palpable** مَجْسُوس. محسوس بالجس.

**palpatometry** قِيَاسُ الجِس. قياس مقدار الضغط الذي يمكن أن يتحملة الشخص من دون حدوث أي ألم له.

**palpebration (= winking)** رَفُّ الأَجْفَان، غَفْرٌ؛ غَفَار. رف الأجفان المتكرر مثل الذي يحدث في العرة.

**palsy (= paralysis)** شَلَلٌ.

**- Bell's p.** شَلَلٌ بِل. شلل وجهي شقي ومفاجيء بسبب آفة العصب الوجهي ويولد تشوهاً وجهياً مميزاً.

- birth p. شَلْلٌ بِالْوِلَادَةِ. شلل يصيب الجنين أثناء ولادته.
- brachial p. شَلْلٌ عَضُدِيّ. انظر brachial paralysis.
- bulbar p. شَلْلٌ بَصَلِيّ. انظر bulbar paralysis.
- cerebral p. شَلْلٌ دِمَاعِيّ. اضطراب حركي دائم وشلل يظهر قبل سن الثالثة ينتج عن تلف دماغي غير متروق أو مرض دماغي للجنين في داخل الرحم.
- crossed leg p. شَلْلٌ تَصَالِبِ السَّاقِ. شلل العصب الشظوي الذي ينتج عن تصالب الساقين إحداهما فوق الأخرى عند الجلوس.
- Erb's p. (= Erb's paralysis) شَلْلٌ إِرْب. شلل يتردد عند
- facial p. (= Bell's p.) شَلْلٌ الْوَجْهِ. استمرار العمل الشاق بالمطرقة.
- hammer p. شَلْلٌ مِطْرَقِيّ. شلل يتولد عند
- ischemic p. (= Ischemic paralysis) شَلْلٌ إِقْفَارِيّ. شلل كلنبكة.
- Klumpke's p. (= Klumpke's paralysis) شَلْلٌ لاندري؛ إْتِهَابُ الْأَعْصَابِ الْخُمُويّ الْخَادِ
- Landry's p. (= acute febrile polyneuritis) الشَّلْلُ الْأُمُومِي الْوِلَادِي. شلل بعض أقسام الأطراف السفلية للام بسبب انضغاط أعصابها عند ولادة جنين كبير الحجم.
- maternal obstetric p. شَلْلُ الطَّبَّاعِينَ. شلل يصيب عمال المطابع بسبب تسعمهم المزمن بالانتيمون والذي يتصف بالتهاب الأعصاب والشلل والم العانة والطفح الحطاطي.
- progressive supranuclear p. الشَّلْلُ الْبَصَلِيّ الْكَاذِب. الكاذب.
- pseudobulbar p. (= pseudobulbar paralysis) الشَّلْلُ الْبَصَلِيّ الْكَاذِب.
- radial p. (= radial paralysis) الشَّلْلُ الْكُفْبِرِيّ.
- saturday night p. (= musculospiral paralysis) شلل ليلة السبت؛ الشَّلْلُ الْعَضَلِيّ الْحَزُونِيّ. شلل العصب الكعبري.
- scrivener's p. (= writer's cramp) الشَّلْلُ الْكَاتِبِ؛ مَعْصُ الْكَاتِبِ.
- shaking p. (= paralysis agitans) شَلْلٌ رَعْشِيّ.
- spastic bulbar p. (= pseudobulbar paralysis) الشَّلْلُ الْبَصَلِيّ الْكَاذِب.
- tardy median p. (= carpal tunnel syndrome) شلل العصب المتوسط؛ مُتَلَازِمَةٌ نَفْقِي الرُّسْغِ.
- tardy ulnar p. (= cubital tunnel syndrome) شلل العصب الزندي، متلازمة النفق المرفقيّ.
- Todd's p. (= Todd's paralysis) شَلْلٌ تُود.
- transverse p. (= crossed paralysis) شَلْلٌ مُتَصَالِب.
- wasting p. (= spinal muscular atrophy) شَلْلٌ عَضَلِيّ نُخَاعِيّ الْمُنْشَا.
- pamphlegia شَلْلٌ شَامِل. شلل تام شامل.
- pananxiety قَلَقٌ شَامِل. قلق عام.
- analgesic p. (= Morvan's syndrome) قَلَقٌ شَامِل مَسْكَن؛ مُتَلَازِمَةٌ مُورْفَان.
- pancrealgia أَلَمُ الْبَنْكْرِيَّاس.
- pancreatalgia أَلَمُ الْبَنْكْرِيَّاس.
- panencephalitis إْتِهَابُ الدِّمَاعِ الشَّامِل. إتهاب الدماغ الناتج أكثر احتمالاً عن الفيروس الذي يولد أجساماً احتوائية (نمط 1) داخل النوى أو داخل الهيولى والذي يولد آفة متنية تصيب المادتين السنجاوية والبيضاء الدماغيتين في نفس الوقت.
- Pette-Doring p. إْتِهَابُ الدِّمَاعِ الشَّامِل لَيْت - دُورِينغ. نوع من التهاب الدماغ دون الحاد يصيب المادتين السنجاوية والبيضاء الدماغيتين وبصورة خاصة العقد القاعدية.
- subacute sclerosing p. إْتِهَابُ الدِّمَاعِ الشَّامِلِ الْمُصَلَّبِ دُونَ الْخَاد. نوع من التهاب بيضاء الدماغ النادر والمدمر وعادة ما يصيب الأطفال

والأحداث ويبدأ بداية مختلة ويولد بصورة خاصة خللاً وظيفياً دماغياً مترقياً يستمر لعدة أسابيع أو لعدة أشهر وينتهي بالموت خلال عام واحد. ويتصف مرضياً بالإضافة للأفة التي يولدها للمادة البيضاء بنزغ النخاعين ووجود الأجسام الاشتمالية في الخلايا العصبية وفي الدبقيات قليلة التفرغ مما يوحي بأن المرض فيروسي المنشأ.

**panesthesia** الحِسُّ الشَّامِلُ. مجموع الإحساسات التي يحس بها الشخص.

**panhypopituitarism** قُصُورُ النَّخَامِيَّةِ الشَّامِلُ. قصور نخامي عام بسبب غياب أو تخريب الغدة النخامية والذي يولد في حالة قصورها الكامل غياب وظائف الغدد التناسلية وقصور الوظائف الدرقية والقشرية الكظرية ويولد القزامة وتراجع الصفات الجنسية الثانوية وفقدان الوزن وسرعة الإرهاق وبطء القلب وهبوط ضغط الدم والاضطراب والكآبة والأعراض العديدة الأخرى.

**panic** هَلَعٌ. قلق شديد حاد مع اضطراب الشخصية والوظائف.

**- homosexual p.** هَلَعٌ اشتهاؤ الجنس المماثل؛ هَلَعٌ الجُنُوسِيَّةِ. حالة قلق شديد حادة تظهر في ظروف خاصة وتعرض الخوف اللاشعوري من أن يصبح الشخص جنوسياً أو أن يرضخ لمحضرات اللواط.

**panneurosis** عُصَابٌ شَامِلٌ. الإصابة في وقت واحد بكل الأعراض العصابية التي تشمل القلق والأعراض التحولية والرهاب والوسواس.

**panniculalgia (= adiposalgia)** أَلْمٌ الشَّخْمُ الجِلْدِيّ. ألم السبلة الشحمية تحت الجلدية.

**panophobia (= panphobia)** رُهَابٌ شَامِلٌ.

**panphobia** رُهَابٌ شَامِلٌ. الخوف من كل شيء وهو خوف مرضي من شر مجهول.

**panplegia (= pamplegia)** شَلَلٌ شَامِلٌ.

**pantalgia** أَلْمٌ شَامِلٌ. ألم يشمل الجسم كله.

**pantanencephaly** اِنْعِدَامُ الدُّمَاقِ. انعدام كل الدماغ في الجنين.

**pantophobia (= panphobia)** رُهَابٌ شَامِلٌ.

**papilla** الخَلْمَةُ؛ خُلَيْمَةٌ. بروز صغير حلمي الشكل أو بنية حلمية الشكل.

**- acoustic p. (= spiral organ)** العَضْوُ الحَلَزُونِيّ. العضو المستقر على الغشاء القاعدي للقوقعة والذي يحوي مستقبلات السمع.

**- arcuate papillae of tongue (= papillae filiformis)** الخَلَيْمَاتُ الخَيْطِيَّةُ.

**- calciform papillae (= papillae vallatae)** الخَلَيْمَاتُ الكَاسِيَّةُ.

**- capitate papillae** الخَلَيْمَاتُ الكَاسِيَّةُ.

**- circumvallate papillae** الخَلَيْمَاتُ الكَاسِيَّةُ.

**- clavate papillae (= papillae fungiformis)** الخَلَيْمَاتُ الكَمُثِيَّةُ.

**- conical papillae** الخَلَيْمَاتُ المَعْرُوطِيَّةُ. حليمات كبيرة على سطح اللسان تعتبر نوعاً محوراً من الحليمات الخيطية.

**- papillae filliformis (= fillform papillae)** الخَلَيْمَاتُ الخَيْطِيَّةُ. حليمات خيطية الشكل تغطي معظم سطح اللسان.

**- papillae foliatae (= foliate papillae)** الخَلَيْمَاتُ الوَرَقِيَّةُ. طيات مخاطية متوازية على حواف اللسان عند منطقة اتصال جسمه مع جذره.

**- fungiform papillae (papillae fungiformis)** الخَلَيْمَاتُ الكَمُثِيَّةُ. نتوءات عقدية تبرز من سطح اللسان بوحدات مفردة تنتشر بين الحليمات الخيطية.

**- gustatory papillae (= lingual papillae)** الخَلَيْمَاتُ الذُوقِيَّةُ؛ الخَلَيْمَاتُ اللِّسَانِيَّةُ.

**- lingual papillae** الخَلَيْمَاتُ اللِّسَانِيَّةُ. الحليمات الخيطية والورقية والكاسية والمخروطية الموجودة على سطح اللسان.

**- p. nervi optici (= discus nervi optici)** خُلَيْمَةُ العَصَبِ البَصَرِيِّ.

**- papillae vallatae (= vallate papillae)** الخَلَيْمَاتُ الكَاسِيَّةُ. أكبر حليمات اللسان وهي 8-12 حليلة مرتبة بشكل V أمام الثلم الانتهائي للسان.



**papilledema** وَدَمَّةُ الحُلَيْمَةِ البَصْرِيَّةِ.

قرص مختنق، وهي وذمة القرص البصري والتي غالباً ما تنتج عن ارتفاع الضغط داخل القحف أو ارتفاع ضغط الدم الوبيل أو خثار الوريد الشبكي المركزي.

**para-analgesia** تسكين أسفل الجسم؛ فَقْدَانُ حِسِّ ألمِ أسفلِ الجِسْمِ. فقدان حس الألم في القسم السفلي من الجسم ويشمل الأطراف السفلية.

**para-anesthesia** خَدْرٌ أسفلِ الجِسْمِ. خدر القسم السفلي من الجسم والساقين.

**parablepsia** خَطَلُ البَصْرِ. اختلال البصر وخطأه أو شذوذه.

**parabulia** ضَلَالُ الإِرَادَةِ. شذوذ يتصف بقيام المصاب به بعمل عكس الذي يبتغيه ولا علاقة له بما يريده.

**paracesthesia** خَطَلُ حِسِّ الرَّاحَةِ. شذوذ يتصف بفقدان الحس العام بالراحة والاستقرار النفسي.

**paracerebellar** مُخَيِّضٌ وَخَشِيٌّ. منسوب إلى القسم الوحشي من المخيخ.

**paracinesia (= parakinesia)** خَطَلٌ الحَرَكَةِ.

**paracinesis (= parakinesia)** خَطَلٌ الحَرَكَةِ.

**paracoxalgia** نَظِيرُ الوُرَاكِ. ألم يشابه الألم المرافق لالتهاب الورك.

**paracusia** خَطَلُ السَّمْعِ. أي اختلال في حس السمع.

شِدَّةُ السَّمْعِ. شدة حدة السمع المتواصلة. - p. acris

تضاعف السَّمْعِ؛ - p. duplicata (= diplacusis) إِرْدَوَاجُ السَّمْعِ. سمع صوتين عند تنبيه الشخص بمنبه صوتي واحد.

خَطَلُ تَوْضِيعِ السَّمْعِ. عدم المقدرة على معرفة موضع مصدر الصوت. - p. loci

نظير الصرع؛ صَرْعٌ بؤْرِيٌّ صَغِيرٌ.

مجاور المَنَجَلِ. جنيب منجل المخيخ أو المنخ

**paraflocculus (= accessory flocculus)**

النُدْفَةُ الإِضَافِيَّةُ. فصيص في نصف كرة المخيخ يقع بالجهة الخلفية من ندفته ويكون أحياناً جزءاً بارزاً منه.

**parafunction** إِخْتِلَالُ الوُظَيْفَةِ. اضطراب الوظيفة أو شذوذها.

**paraganglioma** ورم المُسْتَقْتِمَاتِ.

- medullary p. (= pheochromocytoma) وَرَمُ المُسْتَقْتِمَاتِ اللِّيَنَةِ.

- nonchromaffin p. (= chemodectoma)

وَرَمُ المُسْتَقْتِمَاتِ غيرِ المُلوَّنةِ. ورم المستقبلات الكيميائية عديمة اللون كتلك التي توجد في الاجسام السباتي أو الابهرى أو الطبلي.

**paraganglion (= pheochrome body)**

المُسْتَقْتِمِ. مجموعة من الخلايا الليفية للكروم التي تستمد من الأديم الظاهر العصبي والتي توجد خارج لب الغدة الكظرية وغالباً بالقرب من العقد الودية ومتعلقة بالابهر وفروعه وتفرز معظمها الأدرينالين أو النورادرينالين.

1. خَطَلُ الذُّوقِ 2. ذُوقٌ كَرِيهٍ. 1. شذوذ حس الذوق 2. حس ذوقي كرهه في الفم.

**paragrammatism** خَطَلُ الكَلَامِ؛ خَطَلٌ نحويٌّ. اضطراب الكلام حيث يخلط المصاب في ترتيب الكلمات وفي تنظيم قواعدها النحوية.

**paragraphia** خَطَلُ الكِتَابَةِ. اضطراب كتابة الكلمات بصورة صحيحة أو في ترتيبها ترتيباً أصولياً منتظماً.

**parahypnosis** خَطَلُ النُّومِ؛ تَنوِيمٌ شاذٌ. نوم أو تنويم شاذ كذلك الذي يولد بالتبنيح.

**parakinesia** خَطَلُ الحَرَكَةِ. اضطراب الوظائف الحركية الذي يولد بحركات غريبة شاذة.

**paralalia** خَطَلُ التَّلْفُظِ. تلفظ شاذ يولد الفاظاً شاذة مخالفة لما يقصده المتكلم كإبدال مواقع حروف الكلمات وتغيير مواضعها.

- p. lilteralis خَطَلُ التَّلْفُظِ الحَرْفيِّ. عدم المقدرة على تلفظ بعض الحروف.

**paraldehyde** بارالدَهَايدِ. دواء مركن

ومنوم يستعمل لمعالجة الأرق والإثارة والهباج والهديان والاختلاج.

**paralepsy (= psycholepsy)** صرغ نفسي؛ نوبة نفسية.

**paralexia** خطل القراءة. اضطراب المقدرة على القراءة ويتصف بتحويل الكلمات من مواقعها بحيث لا تعبر عن كلام مفهوم.

**paralgesia (= painful paraesthesia)** مدل مؤلم. خطل أو شذوذ حسي مؤلم.

**paralgia (= paralgesia)** مدل مؤلم.

**paralogia** خطل المنطق. في الأمراض النفسية هو كبت فكرة معينة تتولد عن فكرة أولية منطقية وإبدالها بفكرة أخرى مغايرة ولكنها قريبة منها.

**- thematic p.** خطل المنطق الموضوعي. خطل منطقي حول موضوع واحد محدد يشغل فكر الشخص.

**paralogism** هذر؛ كلام خاطيء. بدون معنى أو غير منطقي يتفوه به المصاب بداء نفسي.

**paralysis** شلل. (ج: شلول). فقدان أو اضطراب الوظائف الحركية لأحد الأجزاء أو الأقسام في الجسم بسبب آفة عصبية أو عضلية وبالمقارنة بذلك يمكن أن يكون الشلل حسياً بسبب آفة أحد الأعصاب أو الأعضاء الحسية.

**- abducens p.** شلل العنق. شلل العضلة المستقيمة للعين بسبب آفة العصب المبعد والذي يولد الحول والشفع (ازدواج الرؤية).

**- p. of accommodation** شلل التكيف. شلل العضلات الهدبية مما يمنع تكيف البصر.

**- acute ascending spinal p. (= acute febrile polyneuritis)** الشلل النخاعي الصاعد الحاد. التهاب الأعصاب الحموي الحاد.

**- acute bulbar p.** الشلل البصلي الحاد. شلل البصلة الذي يتولد عن آفات الدماغ النخاعية وغالباً ما تكون آفات نزفية أو خثارية.

**- acute infections p. (= epidemic poliomyelitis)** الشلل العدواني الحاد. التهاب سنجابية النخاع الوبائي.

**- p. agitans (= Parkinson's disease)**

الشلل الرعشي. نوع من الباركنسونية مجهولة السببيات تحدث في أواخر العمر بالرغم من حدوث حالات قليلة في مقتبل الحياة. وهو مرض مترقي بطيء يتصف بسحنة قناعية الشكل ورعشة، خاصة في العضلات المستقرة، وبطء الحركات الإرادية ومشية مهرولة ووضع خاص مع ضعف العضلات، وقد يرافق ذلك فرط التعرق والشعور بالحرارة المفرطة.

**- p. agitans, juvenile** الشلل الرعشي اليقفي. حالة تظهر في مقتبل العمر وهي عادة ما تكون عائلية وقد تحدث بصورة منفردة وتتصف بفرط التوتر العضلي مع سحنة وجهية تشبه سحنة الشلل الرعشي وهي تنتج عن التناكس المترقي للكرة الشاحبة مع احتمال إصابة السبل خارج الهرمية والمادة السوداء.

**- alcoholic p.** شلل كحولي. شلل يتولد عن إدمان الكحول.

**- alternate p. (= alternate hemiplegia)** فالج متناوب؛ شلل شقي متناوب.

**- anesthesia p.** شلل التبييض. شلل يتلو التبييض.

**- anterior spinal p. (= anterior poliomyelitis)** شلل نخاعي أمامي. التهاب سنجابية النخاع الأمامية.

**- arsenical p.** شلل زرنيخي. شلل يتولد عن التسمم بالزرنيخ.

**- ascending p.** شلل صاعد. شلل نخاعي يتقدم تدريجياً نحو الدماغ.

**- association p. (= bulbar p.)** شلل ترابطي؛ شلل بصلي.

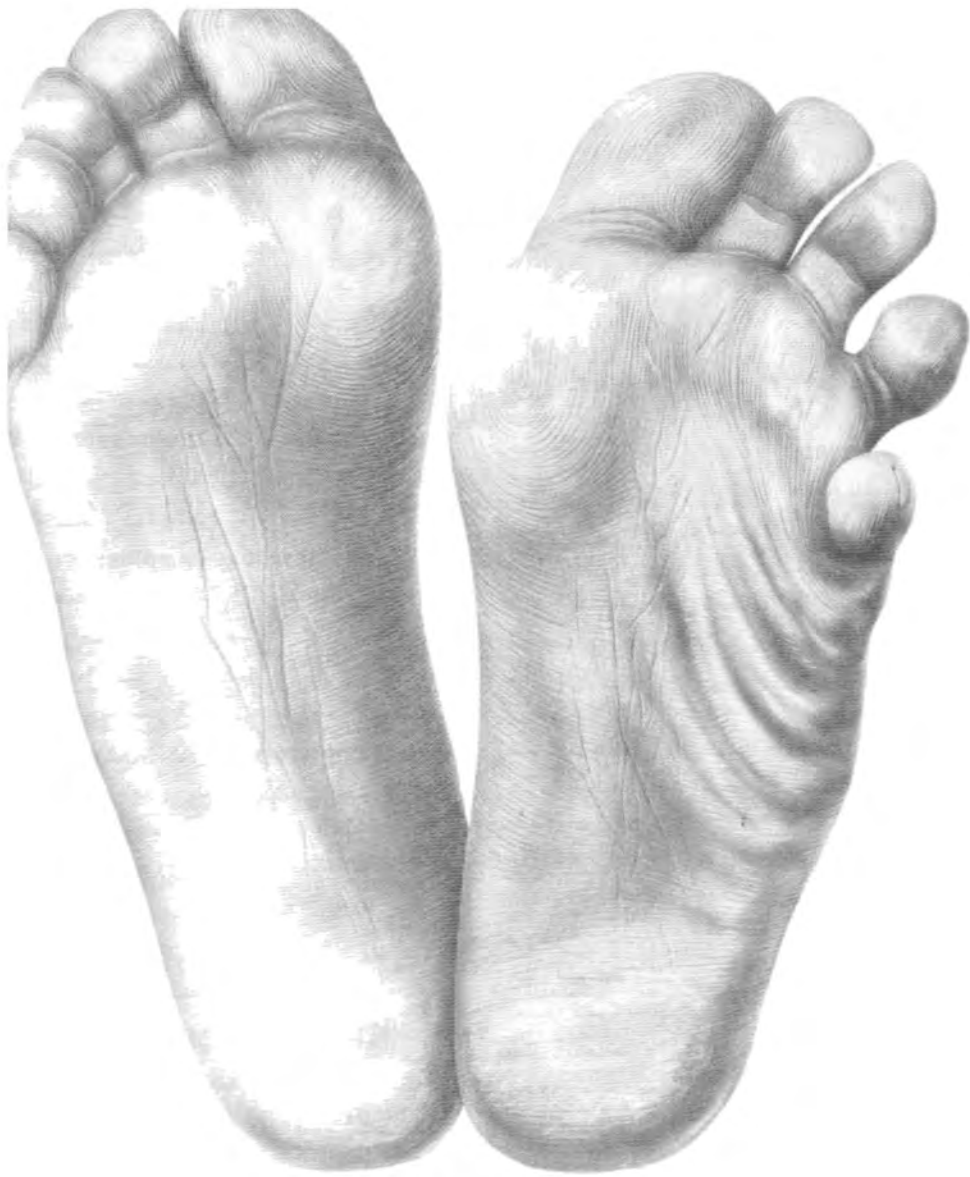**- asthenic bulbar p. (= myasthenia gravis pseudoparalytica)** شلل بصلي وهني. وهن عضلي شللي كاذب.

**- asthenobulbospinal p. (= myasthenia gravis)** وهن عضلي وبيل.

**- Bell's p. (= Bell's palsy)** شلل بيل.

**- birth p.** شلل توليدي. شلل ينتج عن إصابة تحدث أثناء الولادة.

**- brachial p.** شلل عضدي. شلل أحد الأذرع بسبب آفة الضفيرة العضدية.



**paralysis**

شلل القدم المولد من متلازمة النفق الرسغي.

- **brachiofacial p.** شَلَلٌ عَضُدِيٌّ وَجْهِيٌّ. شلل يصيب الذراع والوجه.
- **Brown-Sequard's p. (= Brown sequard 's syndromes)** شَلَلٌ بَرَاوُنِيٌّ سِكْوَارِيٌّ.
- **bulbar p.** شَلَلٌ بَصَلِيٌّ. شلل يتولد عن اضطرابات في المراكز الحركية للبصلة (النخاع المستطيل) وهو مرض مزمن ومميت ويصيب الأشخاص بعد سن الخمسين عاماً ولكنه قد يحصل في التصلب الوحشي الضموري أو في تكهف البصلة أو التصلب المتعدد ويتصف بالشلل المترقي لعضلات الشفتين واللسان والقمم والبلعوم والحنجرة وينتج عن تنكس النوى العصبية في قاعدة البطين الرابع.
- **bulbospinal p. (= myasthenia gravis)** وَهْنٌ عَضَلِيٌّ وَخِيمٌ.
- **central p.** شَلَلٌ مَرْكَزِيٌّ. شلل يتولد عن إصابة الدماغ أو النخاع الشوكي.
- **centrocapsular p.** شَلَلٌ مَحْفَظِيٌّ مَرْكَزِيٌّ. شلل يتولد عن آفة في المحفظة الباطنة للدماغ.
- **cerebral p.** شَلَلٌ دِمَاعِيٌّ. شلل يتولد عن آفة داخل القحف.
- **circumflex p.** شَلَلٌ الْمُعْطَفُفُ. شلل العصب المنعطف.
- **complete p.** شَلَلٌ كَامِلٌ. شلل حركي وحسي ووظيفي كامل.
- **compression p.** شَلَلٌ اِنْضِغَاطِيٌّ. شلل يتولد عن انضغاط أحد الاعصاب اثناء النوم مثلاً أو بالعكازات.
- **conjugate p.** شَلَلٌ مُقْتَرِنٌ. شلل يؤدي إلى عدم إمكان الشخص من إجراء حركات عينية متوازية ومقتربة.
- **cortical p.** شَلَلٌ قَشْرِيٌّ. شلل ينتج عن آفة تصيب قشرة المخ.
- **crossed p. (= cruciate p.)** شَلَلٌ مُتَصَالِبٌ. شلل يصيب أحد نصفي الوجه ونصف الجسم المعاكس له.
- **crural p.** شَلَلٌ فُخْذِيٌّ. شلل يصيب الفخذ أو الفخذين بصورة خاصة.
- **crutch p.** شَلَلٌ عُكَّازِيٌّ. شلل في أحد الذراعين أو في كليهما ينتج عن انضغاط الاعصاب في الإبط بالعكازة.
- **Cruvelhier's p. (= progressive muscular atrophy)** ضَمُورٌ عَضَلِيٌّ مَتَرَقٌ.
- **decubitus p.** شَلَلٌ اِسْتَلْقَاءٌ. شلل يتولد عن انضغاط أحد الاعصاب بسبب النوم بوضع واحد لفترة طويلة.
- **diaphragmatic p.** شَلَلٌ حِجَابِيٌّ. شلل أحد جانبي الحجاب.
- **diphtheric p. (= diphtheritic p.)** شَلَلٌ حَنَاقِيٌّ.
- **diphtheritic p.** شَلَلٌ حَنَاقِيٌّ. شلل جزئي يتلو أحياناً الإصابة بالحناق وغالباً ما يصيب عضلات البلعوم والحجاب (شراع البلعوم).
- **diver's p.** شَلَلٌ الْقَوَاصِ. شلل يصيب الغطاسين في المياه العميقة بسبب هبوط الضغط السريع عند خروجهم من الماء.
- **Duchenne's p. (= 1. progressive bulbar p. 2. Erb's-Duchenne p.)** 1. شَلَلٌ بَصَلِيٌّ 2. شَلَلٌ اِرْبُ دُوشِيْنِ.
- **epidemic infantile p. (= epidemic poliomyelitis)** اِلْتِهَابٌ سِنْجَابِيَّةُ النَّخَاعِ اَلْوَبَائِيِّ. شلل الأطفال الوبائي.
- **Erb's p.** شَلَلٌ اِرْبُ. 1. شلل ارب دوشين 2. شلل سفلي تشنجي 3. حثل عضلي ضخامي كاذب.
- **Erb-Duchenne p.** شَلَلٌ اِرْبُ - دُوشِيْنِ. شلل عضدي بالذراع العلوي ينتج عن شلل الجذور العلوية للضفيرة العضدية ينتج عن تخريب الجذور الرقبية الخامسة والسادسة ويتصف بشلل العضلات الصغيرة لليد.
- **facial p.** شَلَلٌ الْعَصَبِ الْوَجْهِيِّ. شلل أو ضعف العصب الوجهي كما يحدث في شلل بيل.
- **familial periodic p. (= periodic p.)** شَلَلٌ دَوْرِيٌّ عَائِلِيٌّ.
- **flaccid p.** شَلَلٌ رَخْوٌ. شلل مع فقدان التوتر العضلي في القسم المشلول وفقدان المنعكسات الوترية فيه.
- **functional p.** شَلَلٌ وَطِيفِيٌّ. شلل وقتي لا يتولد عن آفة عصبية، ومن الممكن أن يكون نفسي المنشأ أحياناً.



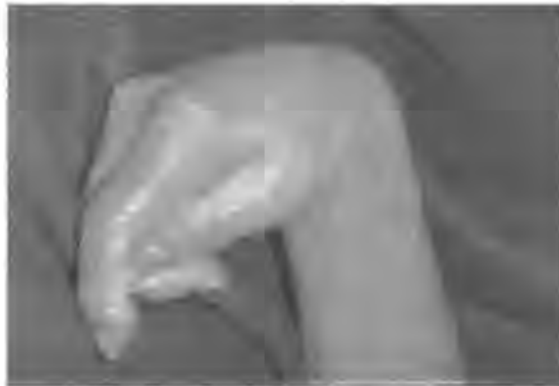paralysis, facial

شلل الجانب الأيمن نتيجة شلل العصب الثلاثي التوائم.

- **p. of gaze** شلْلُ الحَمَلَقَة. شلل يتولد عن آفات مرضية في المراكز فوق النورية للعصب محرك العين أو في سبله المركزية مما يولد شلل الحملقة الأفقية أو العمودية.
- **general p. (= general paresis) الشلْلُ العام.**
- **general p. of the insane (= general paresis of the insane) الشلْلُ العام.**
- **glossolabial p. (= bulbar p.) الشلْلُ اللِّسَانِي الشَّفَوِيّ**
- **glossopharyngolabial (= labial p.) الشلْلُ اللِّسَانِي البَلْعَوِيّ الشَّفَوِيّ.**
- **hereditary cerebrospinal p. الشلْلُ الدِّمَاغِيّ التَّخَاعِيّ الوِرْاثِيّ.** حالة وراثية تظهر عادة في بداية سن الشباب وتتطور تدريجياً ويمكن أن تتصف بشلل في الأطراف العليا أو السفلى أو في كليهما أو في جهة واحدة أو في كل الأطراف الأربعة.
- **histrionic p.** الشلْلُ التَّعْبِيرِيّ. شلل بعض عضلات الوجه مما يولد سحنة وجهية عاطفية خاصة.
- **hypoglossal p.** شلْلُ تَحْتِ اللِّسَانِيّ. شلل العصب تحت اللسان بسبب آفة تصيب نواته أو سبله العصبية المركزية.
- **hysterical p.** شلْلُ هِسْتِيرِيّ. فقدان القدرة الحركية الظاهرة من دون وجود أي سبب عضوي عصبي.
- **incomplete p. (= paresis) شلْلُ ناقص؛ خَزَل.**
- **infantile p. (= poliomyelitis) شلْلُ الأَطْفَال.** التهاب سنجابية نخاع.
- **infantile cerebral ataxic p. شلْلُ طِفْلِيّ مُخْجِيّ وَنَحْيِيّ.** حالة تنتج عن سوء تطور المناطق الجبهية للمخ توجد عند الولادة وتؤثر على كل الأطراف ولكنها ليست مترقية.

- **infantile cerebrotocerebellar diplegic p.** شَلَلٌ طِفْلِيٌّ مُخَيِّ مُخَيِّ مُزْدَوِج. حالة تظهر في الولدان وتؤثر على كل الأطراف وتنتج عن فشل تطور أو تخريب الأجزاء المتبادلة في المخ والمخيخ.
- **Infantile spastic p. (= cerebral p.)** شَلَلٌ طِفْلِيٌّ تَشْنُجِيٌّ.
- **infantile spinal p. (= acute anterior poliomyelitis)** شَلَلٌ طِفْلِيٌّ نُخَاعِيٌّ. التهاب سنجابية النخاع الأمامي الحاد.
- **infectious bulbar p. (= pseudorabies)** شَلَلٌ بَصَلِيٌّ عَدَوَاتِيٌّ؛ داء الكلب الكاذب.
- **ischemic p.** شَلَلٌ إِقْفَارِيٌّ. شلل موضعي بسبب انسداد الدورة الدموية للموضع كما يحصل في الخثار أو الانصمام.
- **juvenile p.** شَلَلٌ يَفَعِيٌّ. شلل عام يصيب الأحداث.
- **Klumpke's p. (= Klumpke-Dejerine p.)** شَلَلٌ كَلُومِبَكَةٌ.
- **Klumpke-Dejerine p.** شَلَلٌ كَلُومِبَكَةٌ - دِيجِرِين. نمط الشلل العضدي السفلي للذراع الذي يتصف بشلل عضلات الذراع واليد وينتج عن آفة العصبين الرقبين الثامن والصدرى الأول. وغالباً ما يصيب الولدان الذين يولدون بالتوليد المقعدي.
- **Kusmaul-Landry p. (= acute febrile polyneuritis)** شَلَلٌ كُوسْمَاوُل - لَانْدْرِي. التهاب الأعصاب الحُمُوي الحاد.
- **laryngeal p.** شَلَلٌ حَنْجَرِيٌّ. شلل إحدى عضلات الحنجرة.
- **lead p.** شَلَلٌ الرُّصَاص. شلل يتولد عن التسمم بالرصاص وينتج عن التهاب الأعصاب المحيطية ويتصف بتدلي الرسغ.
- **Lissauer's p.** شَلَلٌ لِيْسَاوُر. نمط سكتي الشكل للخرف الشللي.
- **local p.** شَلَلٌ مَوْضِعِيٌّ. شلل عضلة واحدة أو مجموعة عضلات موضعية.
- **masticatory p.** شَلَلٌ مَضْغِيٌّ. شلل عضلات المضغ.
- **medullary tegmental p's.** شَلُولٌ بَصَلِيَّةٌ
- سَقِيفِيَّة. شللول تتولد عن آفات سقيفة النخاع المستطيل وتشمل الفالج المتناوب وبعض المتلازمات العصبية كمتلازمة سيستان ومتلازمة تابيا.
- **mimetic p.** شَلَلٌ مُحَاكِي. شلل عضلات الوجه.
- **mixed p.** شَلَلٌ مُخْتَلَط. شلل حركي وحسي مختلط.
- **motor p.** شَلَلٌ حَرَكَيٌّ. شلل العضلات الإرادية.
- **musculospiral p. (= radial p. = Saturday night palsy)** الشلل العضلي الحلزوني؛ شَلَلٌ الكُفْبِرِي. شلل العضلات الباسطة للرسغ وللأصابع يتولد غالباً عن انضغاط العصب العضلي اللولبي (العصب الكعبري). ويختلف نوع الشلل حسب قسم العصب المصاب وقد يترافق مع ضعف انبساط المرفق أيضاً.
- **myopathic p.** شَلَلٌ إِعْتِلَالِيٌّ عَضَلِيٌّ. شلل يتولد عن اعتلال العضلة نفسها.
- **narcosis p.** شَلَلٌ النَّخْدِير. الشلل الذي يتولد عند التبنج سواء بالضغط أو بالتبريد أو بالكوراري.
- **p. notariorum (= writer's cramp)** مَعْصُ الكَاتِب. شَلَلٌ نَوَوِي. شلل يتولد عن إصابة إحدى النوى العصبية.
- **nuclear p.** شَلَلٌ نَوَوِي. شلل يتولد عن إصابة إحدى النوى العصبية.
- **obstetric p. (= birth p.)** شَلَلٌ تَوَلِيدِيٌّ.
- **oculomotor p.** شَلَلٌ مُحَرِّكُ العَيْن. شلل العصب محرك العين.
- **organic p.** شلل عُضْوِي. شلل ينتج عن إصابة نسيج أو بنية عصبية.
- **parotitic p.** شَلَلٌ نَكَافِي. شلل يترافق مع داء النكاف.
- **periodic familial p.** شَلَلٌ دَوْرِيٌّ عَائِلِيٌّ. خلة وراثية جسدية سائدة تتصف بنوبات معاودة من شلل رخو مترقي سريع.
- **peripheral p.** شَلَلٌ مُحِيطِيٌّ. شلل يتولد عن إصابة العصب في موقع بين نواته ونهايته في العضلة.
- **peroneal p. (= crossed leg palsy)** شَلَلٌ شَطْوِي؛ شَلَلٌ تَصَالِبُ السَّاق
- **phonetic p.** شَلَلٌ التَّصَوُّيَّة. شلل عضلات النطق.

- **postdiphtheric p.** شَلَلٌ تَالٍ لِلخَنَاقِ. شلل يتلو الإصابة بالخناق.
- **posthemiplegic p.** شَلَلٌ تَالٍ لِلفَالِجِ. ضعف عضلي يتلو سكتة الفالج.
- **posticus p.** شَلَلٌ خَلْفِيّ. شلل العضلة الحلقية الدرقية الخلفية.
- **pressure p.** شَلَلٌ انْضَغَاطِيّ. شلل يتولد عن انضغاط أحد الأعصاب وهو عادة ما يكون وقتياً.
- **pseudobulbar p.** شَلَلٌ بَصَلِيّ كَاذِب. ضعف تشنجي في العضلات التي تغذيها الأعصاب القحفية وهي عضلات الوجه والبلعوم واللسان بسبب آفة السبيل القشري النخاعي بالجانبين وعادة ما يترافق ذلك مع الضحك أو العويل الذي لا يمكن التحكم بهما.
- **pseudohypertrophic muscular p.** شَلَلٌ عَضَلِيّ ضَخَامِي كَاذِب. انظر dystrophy.
- **radial p. (= musculospinal p.)** شَلَلٌ الكُفْبُرِيّ.
- **Ramsay- Hunt p. (= juvenile paralysis agitans)** شَلَلٌ رَمَزِي - هَنْت. شلل رعشي حداثي.
- **reflex p.** شَلَلٌ مُنْعَكِسِيّ. شلل ينتج عن تهيج محيطي ولكنه يحدث أحياناً بسبب بعض آفات النخاع الشوكي نفسه.
- **Remak's p.** شَلَلٌ رِيْمَاك. شلل العضلات الباسطة للرسغ والأصابع.
- **rucksack p.** شَلَلٌ حَقِيْبِيّ الظَّهْرِ. اضطراب حسي حركي في وظائف الأطراف العلوية ينتج عن أذى يصيب الضفيرة العضدية نتيجة ارتداء حقيبة الظهر.
- **saturday night p. (= musculospiral p.)** شَلَلٌ لَيْلَةُ السَّبْتِ. شَلَلٌ الكُفْبُرِيّ.
- **sensory p.** شَلَلٌ حِسِّيّ. فقدان الحس الذي يتولد عن إصابة مرضية للعصب الحسي.
- **serum p.** شَلَلٌ مُضَلِيّ. شلل عصبي محيطي يتولد عن زرق مصل للجسم.
- **sleep p.** شَلَلٌ تَالٍ للنوم؛ شَلَلٌ نَوْمِيّ. شلل يحدث عند أول الاستيقاظ أو عند بدء النوم وهو امتداد لحالة النوم إلى اليقظة.
- **spastic p.** شَلَلٌ تَشَنُّجِيّ. شلل يتصف بتشنج عضلات القسم المشلول من الجسم مع زيادة المنعكسات الوترية بسبب آفة العصبون الحركي العلوي.
- **spastic spinal p.** شَلَلٌ تَشَنُّجِيّ نُخَاعِيّ. شلل تشنجي مترقٍ ومتقطع من دون أي فقدان حسي، وكان يعتقد بأنه يتسبب عن التهاب النخاع والسحايا الزهري.
- **spinomuscular p.** شَلَلٌ نُخَاعِيّ عَضَلِيّ. شلل يتولد عن آفة المادة السنجابية للنخاع الشوكي أو للأعصاب التي تنبع منها.



paralysis, spastic

تشنج اليد في الشلل الدماغي يظهر كب الساعد وثني الرسغ والإبهام مع ثني المفاصل السنعية السلامية.

- supranuclear p. (= pseudobulbar p.)  
شَلَلٌ بَصَلِّيٌّ كَاذِبٌ.

- Todd's p. شَلَلٌ تَوْد. فالج (شلل شقي)  
أو شلل احادي يتلو نوبة الصرع.

- trlgeminal p. شَلَلُ الثَّلَاثِي التَّوَاتِمِ. شلل العصب.  
الفحفي الخامس (ثلاثي التوائم) بسبب آفة فيه ويتصف  
بفقدان الحس في الوجه مع ضعف عضلات المضغ.

- ulnar nerve p. شَلَلُ العَصَبِ الزَّنْدِيِّ. شلل  
يؤدي إلى ضعف حركة انثناء الإصبعين الخنصر  
والبنصر مع ضمور كل العضلات الصغيرة في اليد ما  
عدا تلك الموجودة في النصف الوحشي في آلية اليد  
مع فقدان الحس في الناحية الإنسية لأسفل الساعد  
وراحة اليد ويدوم لبضعة دقائق أو ساعات وقد يدوم  
أحياناً إلى عدة أيام بعد النوبة.

- p. vacillans (= chorea) رَقَصٌ.

- vasomotor p. شَلَلُ المُحَرِّكِ الوَعَائِيِّ. توقف  
سيطرة المحرك الوعائي.

- waking p. (= sleep p.) شَلَلٌ اسْتِيقَاطِيٌّ. حالة  
ارتخاء تنويمي عند الاستيقاظ خاصة في حالات السبخ  
(النوم الانتيابي).

- wasting p. شَلَلٌ ضَمُورِيٌّ. ضمور عضلي  
نخاعي المنشأ.

- writer's p. (= writer's cramp) مَعْصُ الكَاتِبِ

دَاءُ الكَلْبِ الشَّلِّيِّ  
paralyssa (= paralytic rabies)

1. مَشْلُول (أشَل؛ شَلَاء) 2. شَلَلِيٌّ. paralytic  
1. شخص مصاب بالشلل 2. منسوب للشلل.

paralytogenic مُوَلِّدُ الشَّلَلِ؛ مُشِلٌّ. ما  
يولد الشلل.

paralyze شَلٌّ. يولد حالة الشلل.

paralyzer مُشِلٌّ؛ مُنَبِّطٌ. مادة تمنع أو  
تبطئ التفاعل الكيميائي.

paramethadione بَارَامِيثَادِيُون. دواء مضاد  
للاختلاج يستعمل في علاج نوبات الصرع الصغير.

paramimia خَطَلُ الإِيْمَاءِ؛ خَطَلُ التَّأْشِيرِ.  
حالة سوء استعمال الإشارات للتعبير عن الأفكار أو  
استعمال إيماءات غير مناسبة أثناء الكلام.

paramnesia شُرُودُ الذَّاكِرَةِ. 1. حالة

اضطراب الذاكرة يختلط فيها الخيال مع الحقائق  
2. حالة يتذكر فيها الشخص الكلمات ولكنه  
يستعملها من دون فهم معانيها.

paramusia فَقْدَانُ الحِسِّ المُوسِيقِيِّ.  
شدوذ أو فقدان الحس والتعبير الموسيقيين.

paramyoclonus رَمَعٌ عَضَلِيٌّ مُتَعَدِّدٌ.  
حالة تتصف بتقلصات عضلية رمعية في عدد من  
العضلات.

- p. multiplex رَمَعٌ عَضَلِيٌّ شَامِلٌ. حالة تحدث  
في الذكور أكثر مما تحدث في الإناث وتتصف  
بتقلصات عضلية فجائية تصيب أولاً العضلات  
القصوية للذراع وحزام المنكب ومن ثم عضلات الجذع  
والقسم السفلي من الأطراف ومن ثم عضلات الوجه  
والعضلات القصوية

paramyotonia داء التشنج العضلي التوتري.  
داء يتصف بتشنج توتري بسبب اضطراب التوتر  
العضلي وهو مرض وراثي وخلقي.

- ataxic p. داء التشنج العضلي التوتري الرنحي.  
تشنج عضلي مع رنح بسيط عند محاولة الحركة.

- p. congenita داء التشنج العضلي التوتري  
الخلقي. اضطراب وراثي جسدي سائد يشبه التوتر  
العضلي الخلقي ما عدا أنه يحفز بالتعرض للبرد  
ويزداد عند الحركة الفعالة ويصيب عضلات الأقسام  
العليا من الأطراف والأجفان واللسان.

- symptomatic p. داء التشنج العضلي التوتري  
الأعراضية. تيبس موقت عند بدء المشي يشاهد في  
الشلل الرعشي.

paramyotonus تَشْنُجٌ عَضَلِيٌّ تَوْتَرِيٌّ.  
حالة تتصف بتشنج العضلات التوتري.

paranalgesia (= para- analgesia)  
تَسْكِينُ الأَطْرَافِ السُّفْلِيَّةِ.

paranesthesia (= para- anesthesia)  
خَدَرٌ أسفل الجسم.

paraneural جَنِيْبُ العَصَبِ. بجانب العصب أو  
محاذ له.

paranoia زَوَرٌ؛ ذُهَانٌ كِبْرِيَائِيٌّ. اضطراب  
ذهاني يتصف بتوهم ثابت بلاضطهاد أو بالغيرة  
والحسد ويسلوك الشخصية الزورانية كالتشكك  
وفقدان الثقة والرغبة بالخصام والقتال. وهناك



خمسة أنواع منه: الاضطهادي والحسدي والهوسي العسقي والجسدي والكبريائي.

**paranoiac** اُزُور؛ زُوراء. مصاب بالزور أو منسوب إليه.

**paranoid** زُوراني. شبيه بالزور.

**paranomia** حُبْسَةُ التَّسْمِيَةِ. حبسة تتصف بعدم المقدرة على تسمية الأجسام الملموسة أو المنظورة.

**- myotactic p.** حُبْسَةُ تَسْمِيَةِ المُلْفُوسَات. عدم المقدرة على تسمية الأجسام الملموسة.

**- visual p.** حُبْسَةُ تَسْمِيَةِ المَنْظُورَات. عدم المقدرة على تسمية الأجسام المنظورة.

**paraparesis** خَزَلٌ سَفَلِيّ. خزل الأطراف السفلية.

**paraphasia (= nominal aphasia)** حُبْسَةُ التَّسْمِيَةِ؛ خَطَلُ التَّسْمِيَةِ. حبسة جزئية يستعمل فيها المريض كلمات مغلوطة أو يستعمل كلمات في تركيبات لا تؤدي إلى معنى صحيح.

**- central p.** حُبْسَةُ التَّسْمِيَةِ المركزية. حبسة جزئية تنتج عن آفة دماغية.

**- literal p.** حُبْسَةُ التَّسْمِيَةِ اللاحرفية. حبسة كلامية تستعمل فيها بعض الاصوات في مواضع بعض حروف الكلمات.

**- verbal p.** حُبْسَةُ التَّسْمِيَةِ اللفظية. إبدال بعض الكلمات أو المقاطع الكلامية بكلمات ومقاطع بديلة قد لا تؤدي المعنى المطلوب لعدم ارتباطها بالكلام المقصود.

**paraphemia** شذوذ الكلمات؛ حُبْسَةُ كَلَامِيَّة. حبسة يستعمل فيها المريض كلمات مغلوطة غير المقصودة.

**paraphilia** شذوذ جنسي. اضطراب جنسي نفسي يتصف بالرغبة الجنسية بأجسام غير بشرية وممارسات جنسية شاذة وهناك أنواع عديدة منه.

**paraphobia** رُهَابٌ بَسِيْطٌ. رهاب خفيف.

**paraphonia** تَغْيِيرُ الصَّوْتِ. تغيير الصوت المرخي أو انعدام الصوت الجزئي.

**- p. puberum** تَغْيِيرُ الصَّوْتِ البُلُوغيّ. تغيير صوت الأحداث عند سن البلوغ.

**paraphora** خَلَلٌ عَقْلِيّ. اضطراب عقلي بسيط.

**paraphrasia (= paraphasia)** حُبْسَةُ

التسمية؛ شذوذ العبارة. حبسة الجمل الجزئية وهي وعيب كلامي يتصف بعدم انتظام ترتيب الكلمات المنطوقة.

**paraphrenia** اِزْوَار؛ ذُهَانٌ تَخْلِيّ. زور أو فصام زوراني يتصف بتوهم خيالي سخيّف وكامل الترابط ويدوم لسنتين طويلة من دون أي تردّد شديد في شخصية المصاب وهي حالة وسطية بين الزور والفصام الزوراني.

**paraphrenitis** اِلْتِهَابُ مجاورات الحجاب. التهاب الحجاب الحاجز وحواليه.

**paraphysis** النّاتِيءُ الجَانِبِيّ. ناتئ رقيق الجدران يبرز من الصفيحة السطحية للدماغ الانتهازي ويظهر لفترة مؤقتة في جنين الإنسان.

**paraplectic (= paraplegic)** مَشَلُولٌ الأَسْفَلُ؛ شَلَلِيّ سَفَلِيّ.

**paraplegia** شَلَلٌ سَفَلِيّ؛ شَلَلٌ نِصْفِيّ سَفَلِيّ. شلل الأطراف السفلية والقسم السفلي من الجسم.

**- alcoholic p.** شَلَلٌ سَفَلِيّ كُحُولِيّ. شلل سفلي يتولد عن إدمان الكحول المزمن وقد يتسبب عن التهاب الاعصاب المحيطية.

**- ataxic p. (= acute combined degeneration of spinal cord)** شَلَلٌ سَفَلِيّ رَخِيّ. تنكس مشترك حاد للنخاع الشوكي.

**- cerebral p.** شَلَلٌ سَفَلِيّ دِمَاعِيّ. شلل سفلي يتولد عن آفة تصيب جهتي الدماغ.

**- Erb's spastic p.** شَلَلٌ اِزْبِ السَفَلِيّ التَّشَنُّجِيّ. نوع نادر من الزهري السحائي الروعائي الذي يتصف بتشنج مترق مع ضعف الساقين والشلل السفلي والضمور العضلي والمذل وزيادة المنعكسات الركبية والكاحلية والسلس.

**- Erb's syphilitic spastic p. (= Erb's spastic p.)** شَلَلٌ اِزْبِ السَفَلِيّ الزهريّ التَّشَنُّجِيّ.

**- flaccid p.** شَلَلٌ سَفَلِيّ رَخَوٌ. شلل سفلي مع فقدان توتر عضلات الاقسام المشلولة من الجسم وفقدان المنعكسات الوترية.

**- peripherat p.** شَلَلٌ سَفَلِيّ مُحِيْطِيّ. شلل سفلي بسبب آفة العصبون الحركي السفلي.

**- Pott's p.** شَلَلٌ بَوْتِ السَفَلِيّ. شلل سفلي يتولد عن تسوس الفقرات أو عن سل السيساء.

**- reflex p.** شَلَلٌ سَفَلِيّ اِنْعَاسِيّ. شلل الأطراف

- السفلية الذي يتولد عن التهيج المحيطي للمراكز العصبية.
- **senile p.** شَلَلٌ سَفْلِيٌّ شَيْخُوخِيٌّ. نوع من الشلل السفلي الذي يتصف بتشنج توتري للعضلات المشلولة مع زيادة منعكساتها وهو يتسبب عادة عن آفات أفقية في النخاع الشوكي أو عن التصلب الأمامي الجانبي.
- **spastic p.** شَلَلٌ سَفْلِيٌّ تَشْنُجِيٌّ. شلل سفلي يتصف بتشنج عضلات القسم المشلول من الجسم مع زيادة المنعكسات التوترية بسبب إصابة السبيل القشري النخاعي.
- **spastic p., congenital** شَلَلٌ سَفْلِيٌّ تَشْنُجِيٌّ خَلْقِيٌّ. شلل سفلي تشنجي يوجد عند الولادة ويتسبب عن إصابات الولادة أو النزف الدماغي قبل الولادة أو عن التكون الشاذ للدماغ.
- **spastic p., infantile (= spastic p., congenital)** شلل سفلي تشنجي طفلي؛ شَلَلٌ سَفْلِيٌّ تَشْنُجِيٌّ خَلْقِيٌّ.
- **spastic p., primary** شَلَلٌ سَفْلِيٌّ تَشْنُجِيٌّ أَوَّلِيٌّ. نوع من الشلل السفلي الذي يعتقد بأنه يتولد عن التنكس الأولي في السبيل الهرمية.
- **p. superior** شَلَلٌ نِصْفِيٌّ عُلْوِيٌّ. شلل الأطراف العلوية.
- **syphilitic p. (= Erb's p.)** شَلَلٌ إِرْبُ السَّفْلِيِّ.
- **toxic p.** شَلَلٌ سَفْلِيٌّ تَسَمُّمِيٌّ. شلل سفلي يتولد عن تسمم الدم.
1. شَلَلِيٌّ سَفْلِيٌّ 2. مَشْلُولُ الْأَسْفَلِ. paraplegic منسوب أو متصف بالشلل السفلي أو مصاب به.
- paraplegiform شَبِيهُ الشَّلَلِ السَّفْلِيِّ.
- parapoplexy شَبِيهُة السَّكَّةِ. حالة شبيهة بالسكَّة.
- parapraxia (= parapraxis) خَطَلُ الْأَدَاءِ.
- parapraxis خَطَلُ الْأَدَاءِ. خطأ في أداء الأعمال مثل زلات اللسان عند الكلام أو سوء وضع المواد في غير مواقعها ومن دون قصد وبلا وعي.
- parapsia (= parapsis = paraphia) شُدُوذُ اللَّمْسِ.
- parapsis شُدُوذُ اللَّمْسِ. شدوذ في حس اللمس.

- parapsychology الباراسيكولوجيا. دراسة التأثيرات والتجارب النفسية التي تقع خارج نطاق القوانين الفيزيائية كالتخاطر والتبصر.
- parareflexia اضْطِرَابُ الْمُنْعَكَسَاتِ. خلل المنعكسات واضطرابها.
- parasexuality شُدُوذٌ جِنْسِيٌّ. انحراف جنسي ذكري أو أنثوي.
- parasomnia 1. تَعَدُّرُ الْاِسْتِجَابَةِ 2. اضْطِرَابُ نَوْمِيٍّ. 1. حالة عدم استجابة المصاب للمنبهات الكلامية أو العقلية سوى الاستجابة للمنبهات المنعكسية 2. سلوك نومي شاذ مثل السير النومي أو بوال الفراش أو صريف الأسنان.
- paraspasm تَشْنُجٌ مُتَنَاظِرٌ. تشنج عضلي متناظر بجهتي الجسم.
- paraspasmus (= paraspasm) تَشْنُجٌ مُتَنَاظِرٌ.
- **p. faciale** تَشْنُجٌ وَجْهِيٌّ مُتَنَاظِرٌ. اضطراب حركي تشنجي غير مؤلم بجهتي الوجه.
- parasympathetic اللأودي. متعلق بقسم اللاودي من الجهاز العصبي المستقل والذي يتكون من الأقسام البصرية والبصلية والعجزية.
- parasympathicotonia (= vagotonia) غَلْبَةُ الْلاوَدِيِّ؛ غَلْبَةُ الْمُبْهَمِ.
- parasympathin بَارَاسِمْبَاثِين. مادة فرضية يعتقد بأنها تفرز عند تنبيه عصب قحفي مستقل له تأثير تنبيهي على الجهاز العصبي اللاودي.
- parasympatholytic حَالُ الْلاوَدِيِّ. ما يولد تأثيراً مشابهاً لقطع العصب اللاودي الذي يغذي أحد الأقسام أو الأعضاء أو أية مادة تقوم بمثل هذا العمل.
- parasympathomimetic مَحَاكِي الْلاوَدِيِّ. ما يولد تأثيراً مشابهاً لتنبيه العصب اللاودي الذي يغذي أحد الأقسام أو الأعضاء أو أية مادة تقوم بمثل هذا العمل.
- parathymia خَطَلُ الْمِرْزَاجِ. شدوذ المزاج أو مزاج معكوس أو غير مناسب.
- paratonia إِخْتِلَالُ التَّوْتَرِ. اختلال التوتر العضلي أو غيره.



- p. basilaris pontis (= p. ventralis pontis) الجزء القاعدي للجسر.
- p. basolateralis corporis amygdaloidei الجزء القاعدي للجسم اللوزي. القسم القاعدي للجسم اللوزي الذي يحوي النوى الوحشية والقاعدية والقاعدية الإضافية اللوزية.
- p. buccalis hypophyseos (= Rathke's pouch) جزء النخامية الشذقي. جراب راتكه.
- p. caudalis lobuli quadrangularis (= lobulus simplex cerebelli) الفصيص المخيخي البسيط.
- p. caudalis nervi vestibularis الجزء الذنبى للعصب الدهليزي. الفرع الذنبى أو السفلي للعصب الدهليزي الذي ينتهي في العرف الامبولي للقناة الهلالية الخلفية وفي بقعة الكيبس.
- p. centralis systematis nervosi الجزء المركزي للجهاز العصبي. الجزء الذي يحوي الدماغ والنخاع الشوكي.
- p. cephalica et cervicalis systematis الجزء الراسي والرقبي للجهاز المستقل. جزء الجهاز العصبي المستقل الذي يوجد في الراس والرقبة وينبع قسمه الودي من الحبل الصدري العلوي ويترحل في العقد الرقبية الودية. وينبع قسمه اللاودي من جذع الدماغ خلال الاعصاب محرك العين والوجهي واللساني البلعومي والمبهم والإضافي ويترحل في العقد الهدبية والجناحية الحنكية والاذنية وتحت الفك السفلية والعقد الداخلية.
- p. cerebri arteriae carotidis internaie الجزء الدماغية للشريان السباتي الباطن. الجزء الدماغية المنتهية للشريان السباتي الباطن الذي ينقسم إلى القسمين الامامي والخلفي في الحفرة القحفية الوسطية.
- p. cervicalis medullae spinalis الجزء الرقبى للنخاع. قسم النخاع الشوكي الذي يوجد في القسم الرقبى من القناة الفقرية والذي يعطي الأزواج الثمانية من الاعصاب الشوكية الرقبية.
- p. coccygea medullae spinalis الجزء العصعصي للنخاع. قسم النخاع الشوكي الموجود في القسم العصعصي من القناة الفقرية والذي يعطي الأزواج الثلاثة من الاعصاب الشوكية العصعصية.
- p. cochlearis nervi octavi (= nervus cochlearis) الجزء القوقعي من العصب الثامن: العصب القوقعي.
- p. cochlearis nervi vestibulocochlearis (= nervus cochlearis) الجزء القوقعي من العصب الدهليزي القوقعي.
- p. compacta الجزء المكتنز. الجزء الظهري من المادة السوداء وهو يحوي خلايا متوسطة الحجم ومعظمها منصيفة.
- p. corticomedialis corporis amygdaloidei الجزء القشري الإنسي للجسم اللوزي. الجزء الذي يحوي النوى اللوزية الإنسية والمركزية والقشرية ونواة السطر الشمي الوحشي والباحة اللوزية المتحولة الامامية.
- p. cranialis lobuli quadrangularis الجزء القحفي للفصيص المربع (= lobulus quadrangularis cerebelli).
- p. distalis adenohipophyseos الجزء القاصي للنخامية الغدية.
- p. dorsalis corporis geniculati الجزء الظهري للجسم الرقبى الوحشي. lateralis
- p. dorsalis corporis geniculati الجزء الظهري للجسم الرقبى الإنسي. medialis
- p. dorsalis diencephali الجزء الظهري للدماغ البيني. جزء الدماغ البيني فوق التلم الوطاني والذي يتكون من المهاد الفوقى والمهاد الظهري والمهاد التالي.
- p. dorsalis pedunculi cerebri الجزء الظهري للسويقة المخية. جزء السويقة المخية المتواصل عبر المستوى الناصف والذي يكون سقيفة الدماغ المتوسط.
- p. dorsalis pontis الجزء الظهري للجسر. الجزء السقيفي للجسر والذي يشبه النخاع المستطيل في بنيته والمتواصل مع سقيفة الدماغ المتوسط.
- p. frontalis capsulae internaie (= crus anterius capsulae internaie) الساق الامامية للمحفظة الداخلية.
- p. frontalis radiationis corporis callosi الجزء الجبهي لشع الجسم القيني. الشع الذي

- يتكون من ألياف تنحدر من الركبة إلى الفص الجبهي.
- p. grisea hypothalami **الجُزءُ السِّنْجَابِيُّ**  
للِوِطَاء. الكتل النووية للوطاء.
- p. inferior gyri frontalis medii **الجُزءُ السُّفْلِيُّ لِلتَّلْفِيفِ الجَبْهِيِّ الوَسْطِيِّ.**
- p. inferior nervi vestibularis (= p. caudalis nervi vestibularis) **الجُزءُ الذَّنْبِيُّ لِلعَصَبِ الذَّهْلِيْزِيِّ.**
- p. inferior partis vestibularis nervi octavi **الجُزءُ الذَّنْبِيُّ لِلقِسْمِ الذَّهْلِيْزِيِّ لِلعَصَبِ الثَّامِنِ.**
- p. infraclavicularis plexus brachialis **الجُزءُ تَحْتَ التَّرْقَوِيِّ لِلضَّفِيرَةِ العَضْدِيَّةِ.** جزء الضفيرة العضدية الذي يقع في الإبط تحت مستوى الترقوة وتتفرع منه الأعصاب الصدرية الإنسية والوحشية والعضلية الجلدية والجلدي العضدي الإنسي وأمام الجلدي العضدي الإنسي والزندي والكعبري وتحت الكتفي والصدرية الظهرية والإبطي.
- p. infundibularis lobi anterioris hypophyseos (= p. tuberalis adenohypophyseos) **الجُزءُ الحَدَبِيِّ لِلنَّخَامِيَّةِ العُدِّيَّةِ.**
- p. insularis arteriae cerebri mediae **الجُزءُ الجَزِيرِيُّ لِلشَّرِيَانِ المَخِّيِّ المُتَوَسِّطِ.** فروع الشريان المخي المتوسط التي تغذي الجزيرة والمناطق المجاورة لها والتي تتكون من الشرايين الجزيري والجبهي القاعدي الوحشي والصدغي الأمامي والمتوسط والخلفي.
- p. intermedia adenohypophyseos **جُزءُ النَّخَامِيَّةِ العُدِّيَّةِ المُتَوَسِّطِ.**
- p. intracranialis nervi optici **جُزءُ العَصَبِ البَصْرِيِّ دَاخِلَ القَنَاةِ.** جزء العصب البصري الذي يمر خلال القناة البصرية.
- p. intracranialis nervi optici **جُزءُ العَصَبِ البَصْرِيِّ دَاخِلَ القَنَاةِ البَصْرِيَّةِ.** يمتد بين القناة البصرية والتصالبة البصرية.
- p. intralaminaris nervi optici **جُزءُ العَصَبِ البَصْرِيِّ دَاخِلَ الصَّفِيْحَةِ.** جزء العصب البصري داخل العقلة الذي يمتد خلال الصفيحة المصفوية للصلبة.
- p. intraocularis nervi optici **جُزءُ العَصَبِ البَصْرِيِّ دَاخِلَ العَقْلَةِ.** جزء العصب البصري الذي يوجد داخل مقلة العين والذي ينقسم إلى الأقسام خلف الصفيحة وداخل الصفيحة وأمام الصفيحة.
- p. lenticulothalamicus capsulae internae (= p. thalamolenticularis capsulae internae) **الجُزءُ العَدْسِيُّ المِهَادِيُّ لِلْمَحْفَظَةِ البَاطِنِيَّةِ.**
- p. libera columnae fornicis **الجُزءُ الحُرُّ لِعَمُودِ القَبْوِ.** أقسام عمود القبو خلف الصوار.
- p. lumbalis medullae spinalis **الجُزءُ القَطْنِيُّ لِلنَّخَاعِ.** جزء النخاع الشوكي الذي يوجد في القسم الصدري السفلي للانبوب الفقري (في البالغين) والذي يعطي الأزواج الخمسة من الأعصاب الشوكية القطنية.
- p. magnocellularis nuclei rubri **جُزءُ الخَلَايَا الكَبِيرِيَّةِ لِلنَّوَاةِ الحَمْرَاءِ.** في الإنسان هو الجزء الذنب من النواة الحمراء الذي يحوي مجموعة من الخلايا الكبيرة عديدة الأقطاب وهي أقل عدداً من الخلايا الصغيرة المنتشرة خلال النواة.
- p. mamillaris hypothalami (= the mamillary bodies) **الجزء الحَلْمِيُّ للمهاد؛ الأَجْسَامُ الحَلْمِيَّةِ.**
- p. marginalis sulci singuli **الجُزءُ الهَامِشِيُّ لِلتَلَمِّ الحَزَامِيِّ.** جزء التلم الحزامي الذي ينثني بزواوية قائمةً ويتجه نحو الحافة الظهرية لنصف كرة المخ.
- p. nervosa hypophyseos **جُزءُ النَّخَامِيَّةِ العَصْبِيِّ.**
- p. nervosa retinae **جُزءُ الشَّبَكِيَّةِ العَصْبِيِّ.** وهو القسم الداخلي الشفاف من الشبكية والحساس للضوء والذي يحوي تسع طبقات.
- p. occipitalis capsulae internae (= crus posterius capsulae Internae) **الجزء القُدَالِيَّ لِلْمَحْفَظَةِ البَاطِنَةِ؛ السَّاقُ الخَلْفِيَّةِ لِلْمَحْفَظَةِ الغَائِرَةِ.**
- p. occipitalis coronae radiatae **الجُزءُ القُدَالِيُّ لِلإكْلِيلِ المُتَشَعِّعِ.** جزء الإكليل المتشعع الذي يوجد في الفص القُدَالِيَّ.

**- p. olfactoria corporis amygdaloidei**

(= p. corticomediales corporis

amygdaloidei)

الجزء القشري الإنسي  
للجسم اللوزي.**- p. opercularis gyri frontalis inferioris**الجزء الوصادي للتلفيف الجبهي السفلي. جزء  
التلفيف الجبهي السفلي الذي يقع خلف الذراع الصاعد  
للتلم الوحشي والذي يغطي فص الجزيرة.**- p. optica retinae**

جزء الشبكية البصري.

جزء الشبكية الذي يحوي المستقبلات الحساسة  
للضوء والذي يمتد إلى الخلف من الحافة المشرشرة  
على الجهة الداخلية لسطح المشيمية والمتواصل عند  
القرص البصري مع العصب البصري.**- p. orbitalis gyri frontalis inferioris**الجزء الحجاجي للتلفيف الجبهي السفلي. جزء  
التلفيف الجبهي السفلي الذي يقع تحت الذراع الامامي للتلم  
الوحشي والذي يدور حول الحافة فوق الهدبية نحو  
السطح الحجاجي للفص الجبهي لنصف كرة المخ.**- p. orbitalis nervi optici**

الجزء الحجاجي

للعصب البصري. جزء العصب البصري الذي يقع  
بين القناة البصرية والمقلة.**- p. parasympathica systematis nervosi**

الجزء اللاودي للجهاز العصبي

المستقل. القسم القحفي العجزي للجهاز العصبي  
المستقل الذي تجري اليافه قبل العقدية في الاعصاب  
القحفية الثالث والسابع والتاسع والعاشر والحادي  
عشر والجدور الامامية للاعصاب الشوكية العجزية  
الثاني والثالث والرابع. وتغذي اليافه القلب والعضلات  
الملساء وغدد الرأس والرقبة والاحشاء الصدرية  
والبنية والحوضية وتقع العقد التي تتشابك معها هذه  
الالياف غالباً بالقرب من الاعضاء التي تغذيها.**- p. parietalis coronae radiatae**الجزء الجداري للإكليل المنتشع. جزء الإكليل المنتشع  
الذي يوجد في الفص الجداري.**- p. parvocellularis nuclei rubri**جزء الخلايا الصغرى للنواة الحمراء. قسم الخلايا الصغيرة  
المنتشرة في النواة الحمراء والتي يكثر انتشارها في  
القسم الذنب من هذه النواة في الإنسان.**- p. pelvica systematis autonomici**

الجزء

الخوضي للجهاز المستقل. جزء الجهاز العصبي  
المستقل الذي يوجد في الحوض والذي يحوي أربع أو  
خمس عقد عجزية والمتصل بالقسم البطني أو القطني  
للجهاز.**- p. peripherica systematis nervosi**الجزء المحيطي للجهاز العصبي. جزء الجهاز العصبي  
المكون من الاعصاب والعقد الموجودة خارج الدماغ  
والنخاع الشوكي.**- p. posterior commissurae anterioris**

الجزء الخلفي للصوار المخي الأمامي.

**- p. posterior commissurae rostralis**

الجزء الخلفي للصوار المخي الرئيسي.

الجزء الذي تربط اليافه التلفيفين الصدغيين الوسطي  
والسفلي والتلفيف حول الحصين مع الجسمين  
اللوزيين للجهتين.**- p. posterior pedunculi cerebri (= p.**الجزء الظهرية  
dorsalis pedunculi cerebri) لسويقة المخ.**- p. postlaminaris nervi optici**جزء العصب البصري خلف الصفيحة. جزء العصب البصري خلف  
الصفيحة المصفوية للصلبة داخل العين.**- p. prelaminaris nervi optici**جزء العصب البصري أمام الصفيحة. جزء العصب البصري أمام  
الصفيحة المصفوية للصلبة العين.**- p. reticularis**الجزء الشبكي. الجزء البطني  
من المادة السوداء الذي يحوي خلايا أقل مما يوجد في  
الجزء المكتنز منها ويحوي بعضها القليل من الصبغة.**- p. retrolentiformis capsulae internae**جزء المحفظة الغائرة خلف النواة العدسية. قسم  
المحفظة الداخلية المستقر على السطح الوحشي للمهاد  
خلف النواة العدسية ويحتوي التشقق المهادي الخلفي.**- p. rostralis nervi vestibularis**الجزء المنقاري للعصب الدهليزي. الفرع الراسي أو  
العلوي للعصب الدهليزي والذي تنتهي اليافه في  
العرف الامبولي للقناتين الهلايتين الامامية والوحشية  
وفي بقعة القربة.**- p. sacralis medullae spinalis**الجزء العجزي للنخاع. قسم النخاع الشوكي الذي يوجد  
في القسم العجزي من القناة الفقرية والذي يعطي  
الأزواج الخمسة من الاعصاب الشوكية.

- p. spinalls nervi accessorii (= radices spinales nervi accessorii) **الجزءُ النَّخَاعِيّ** للعَصَبِ الإِضَافِيّ. الجذور النخاعية للعصب الإضافي.
- p. sublentiformis capsulae internae **جزءُ المَحْفَظَةِ الغائِرةِ تَحْتَ النُّوَاةِ العَدَسِيَّةِ**. جزء المَحْفَظَةِ الباطنة الذي يقع بالجهة البطنية للقسم الظهري من النواة العدسية والذي يحوي الالياف الصدىية الجسرية والركبية المهمازية والشع السمعى.
- p. superior gyri frontalis medii **الجزءُ العُلَوِيّ لِلتَلْفِيفِ الجَبْهِيّ الوَسْطِيّ**.
- p. superior partis vestibularis nervi octavi (= p. rostralis nervi vestibularis) **الجزء العُلويّ للقسم الدهليزي للعصب الثامن**.
- p. supraclavicularis plexus brachialis **الجزءُ فَوْقَ التَّرْقَوِيّ لِلضَّفِيرَةِ العَضْدِيَّةِ**. قسم الضفيرة العضدية الذي يقع في المنطقة الرقبية فوق مستوى الترقوة والذي تتفرع منه الاعصاب الكتفي الظهري والصدري الطويل وفوق الكتفي وعصب العضلة تحت الكتفية.
- p. sympathica systematis nervosi autonomici **الجزءُ الوُدِّيّ لِلجِهَازِ العَصْبِيّ المَسْتَقْل**.
- p. sympathica systematis nervosi autonomici **الجزءُ الوُدِّيّ لِلجِهَازِ العَصْبِيّ المَسْتَقْل**. جزء الجهاز العصبي المستقل الذي يستلم الياف اتصاله مع الجهاز العصبي المركزي خلال التدفق الصدري القطني للالياف الحشوية الصادرة وتنبع هذه الالياف قبل العقدية من خلايا في المستويين الصدري والقطني للنخاع الشوكي وتتركه خلاله جذوره الامامية وثم تدخل عن طريق الفروع الموصلة إلى الجذع الودي حيث تتشابك بعضها مع خلايا عقده. وثم تعود هذه الالياف بعد العقدية إلى الاعصاب الشوكية خلال الفروع الموصلة لتغذي الاعوية الدموية والغدد والعضلات الملساء للجذع والاطراف أو تمر إلى الفروع الحشوية لتغذي الاعوية الدموية والعضلات الملساء وغدد الرقبة والرأس واحشاء الصدر والبطن. وتمر بعض الالياف قبل العقدية خلال الجذع الودي وتتشابك في العقد أمام الفقرية كما تغذي الالياف بعد العقدية من هذه العقد الاحشاء المجاورة.
- p. temporalis radiationis corporis callosi **الجزءُ الصُّدْغِيّ لِشُعِّ الجِسْمِ النَّفْثِيّ**. الياف شع الجسم النفثي التي تمر إلى القص الصدغي.
- p. thalamolenticularis capsulae internae **الجزءُ المَهَادِيّ العَدَسِيّ لِلْمَحْفَظَةِ الغائِرةِ**. قسم الذراع الخلفي للمحظة الغائرة المجاور للمهاد والنواة العدسية والمكون من الياف من الشع المهادي والالياف القشرية النخاعية والقشرية الحمراء والقشرية الشبكية والقشرية المهادية والمهادية الجدارية والشع المهادي المركزي.
- p. thoracalis systematis autonomici **الجزءُ الصُّدْرِيّ لِلجِهَازِ المَسْتَقْل**. جزء الجهاز العصبي المستقل الذي يوجد في الصدر ويستمد جزءه الودي من الحبل الصدري العلوي وجزءه اللاودي من العصب المبهم كما انه يحوي اليافاً ودية قبل العقدية التي تصل الاحشاء البطنية عن طريق الاعصاب الحشوية الصدرية.
- p. thoracica medullae spinalis **الجزءُ الصُّدْرِيّ لِلنُّخَاعِ**. جزء النخاع الشوكي الذي يوجد في الأرباع الثلاثة العلوية من القسم الصدري من القناة الفقرية (في البالغين) والذي يعطي الأزواج العصبية الشوكية الصدرية الإثنا عشرية.
- p. triangularis gyri frontalis inferioris **الجزءُ المثلث لِلتَلْفِيفِ الجَبْهِيّ السُّفْلِيّ**. الجزء الإسفيني الشكل للفص الجبهي السفلي الذي يقع بين الفرعين الصاعد والامامي للتمم الوحشي لنصف كرة المخ.
- p. tuberalis adenohipophysys **الجزءُ الأَنْبُوبِيّ لِلنُّخَامِيَّةِ العُدِّيَّةِ** (= hypophyseal or pituitary stalk).
- p. vagalls nervi accessorii (= radices craniales nervi accessorii) **الجذورُ القَحْفِيَّةُ للعَصَبِ الإِضَافِيّ**.
- p. ventralis corporis geniculati lateralis (= nucleus corporis geniculati lateralis) **نواة الجسم الركبى الإنسي؛ الجزءُ اللبطنيّ للجِسْمِ الرُكْبِيّ الوَحْشِيّ**.
- p. ventralis corporis geniculati medialis (= nucleus corporis geniculati medialis) **الجزءُ البطنيّ للجِسْمِ الرُكْبِيّ الإنسيّ**.

- **p. ventralis diencephali** الجُزءُ البطنيُّ للدِّماغِ البينيِّ. جزء الدماغ البيني تحت الثلم الوطائي والمكون من المهاد البطني (تحت المهاد) والوطاء.

- **p. ventralis pedunculi cerebri** الجُزءُ البطنيُّ للسُّويقةِ المخيَّة. جزء السويقة البطني المكون من حزم كبيرة من سبل الألياف العصبية.

- **p. ventralis pontis** الجُزءُ البطنيُّ للجِسْرِ. جزء الجسر الذي يربط المخ والمخيخ والنخاع المستطيل (الصلة) وهو شريط عريض مستعرض ينحني عبر السطح البطني من القسم السفلي للدماغ المؤخر ثم يتضيق على الجهتين ليدخل المخيخ كالسويق المخيخي الوسطي، وهو يحوي أليافاً طولانية تتأصل من القشرة المخية وأليافاً مستعرضة وكثلاً من المادة السنجابية والنوى الجسرية.

- **p. vestibularis nervi octavi (= nervus vestibularis)** الجزء الدهليزي للعصب الثامن؛ العَصْبُ الدَّهْلِيْزِي.

**parthenophobia** رُهابُ العذارى؛ رُهابُ البنات. الخوف المرضي من البنات.

**passive** لا فاعل. غير نشط وغير تلقائي أو غير مولد عن طريق جهد فعال.

**passivism** الإِسْتِسْلَامُ السَّلْبِي. في الطب النفسي هو الشذوذ الجنسي الذي يتصف بالاستسلام والرضوخ الجنسي السلبي.

**passivity** السَّلْبِيَّة. في علم النفس هي عدم المقدرة أو عدم الرغبة في القيام بأية مبادرة أو أخذ أية مسؤولية اعتيادية في الحياة اليومية.

**patella** الرَضْفَة. عظم سمسماني مثلث يقع أمام الركبة في وتر مغرز العضلة الرباعية الرؤوس الفخذية الباسطة.

**pathetic** عَصْبِيٌّ بَكَرِي. متعلق أو منسوب للعصب البكري.

**pathomimesis (= malingering)** تَمَارُض. محاكاة المرض.

**pathomimia (= malingering)** تَمَارُض. محاكاة المرض.

**pathomimicry (= malingering)** تَمَارُض. محاكاة المرض.

**pathoneurosis** عَصَابٌ مَرَضِيٌّ. أعراض هستيرية تنتج عن مرض مزمن.

**pathophobia (= nosophobia)** رُهابُ المَرَضِ.

**pathopsychology** عِلْمُ النَّفْسِ المَرَضِيِّ. علم نفس الأمراض النفسية.

**pathopsychosis** ذُهَانٌ مَرَضِيٌّ. ذهان يتولد عن مرض عضوي كأورام الدماغ أو التهاباته.

**pathway** سَبِيلٌ؛ مَسَلَكٌ. في العلوم العصبية هو الطريق العصبي الذي تسلكه الدفعات الحسية التي تنقل للجهاز العصبي المركزي وقشرة المخ (الإشارات الواردة) أو تسلكه الدفعات العصبية الحركية من الدماغ إلى العضلات المنفذة (الإشارات الصادرة).

- **final common p.** السَّبِيلُ الإِنْتِهَائِيُّ العَامُّ. العصبونات الحركية التي تمر خلالها كل الدفعات العصبية الصادرة من مختلف المراكز العصبية لتصل العضلات والغدد المحيطة.

- **internuncial p.** السَّبِيلُ البينيِّ. سبيل ترابطي يربط مختلف المراكز أو العصبونات في داخل الجهاز العصبي المركزي.

**pattern** طَرَازٌ؛ غِرَارٌ. 1. تصميم يتبع عند بناء أو تركيب أية بنية أو آلة 2. مجموعة خاصة ومميزة من الخلات أو الفعاليات مثل الطرز السلوكية.

- **action p. (= instinct)** غَرِيْزَةٌ؛ فِطْرَةٌ. أسلوب السلوك الموروث حيث تؤدي بعض المنبهات إلى استجابات نوعية خاصة لدى الفرد.

- **muscle p.** طَرَازٌ عَضَلِيٌّ. عدد من العضلات المرتبة بنسق معين وتستجيب كلها مرة واحدة كوحدة وظيفية.

**pavor (= terror)** فَرَعٌ؛ رُعبٌ.

- **p. diurnus (= day terroris)** رُعبٌ نَهَارِيٌّ. نوبات قلق عند الاطفال تحدث أثناء نوم القيلولة بعد الظهر.

- **p. nocturnus** رُعبٌ لَيْلِيٌّ. اضطراب نومي عند الاطفال يتصف بقلق ورعب شديدين بعد بدء النوم بفترة قصيرة مع اضطرابات الجهاز المستقل وعدم تذكر الأحلام أو الكوابيس.



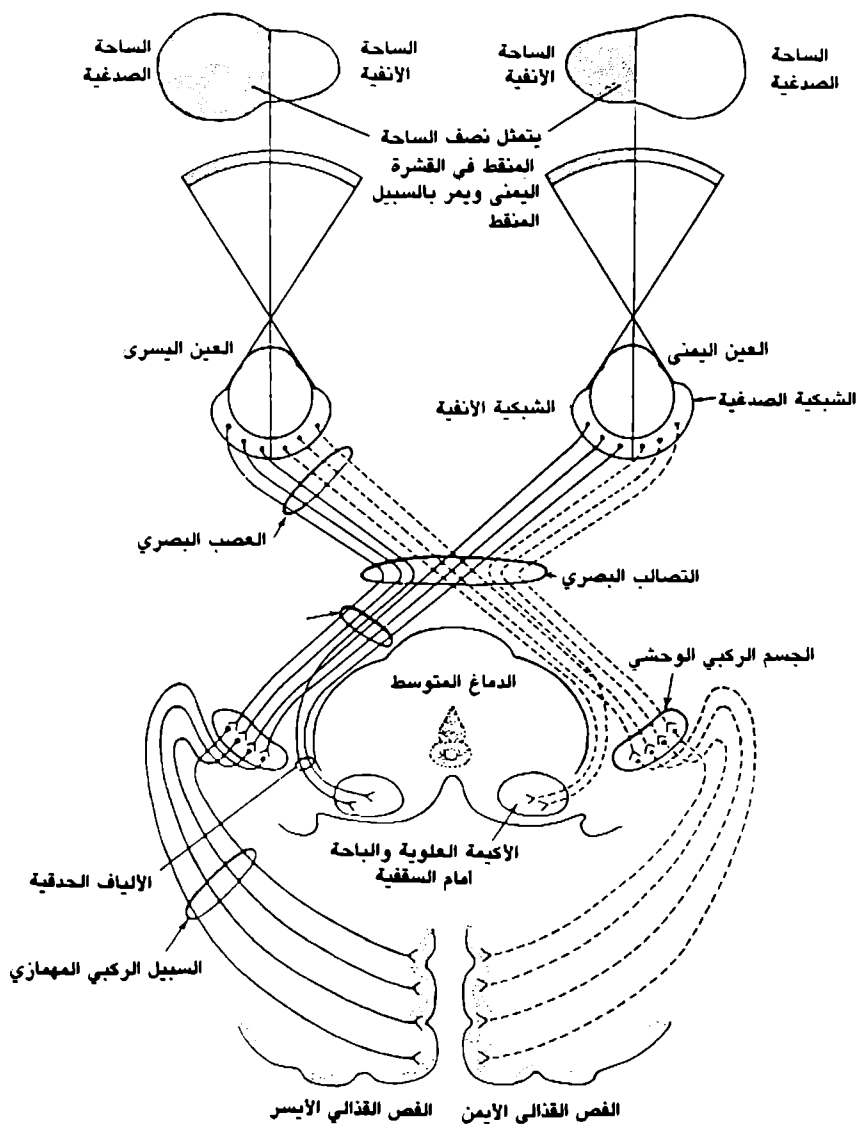
**pedialgia** ألم القدم.

**pedophilia** حُبُّ الأطفال. 1. الحب المفرط الشاذ للأطفال 2. ممارسة الكبار الجنسية مع الأطفال أو الرغبة الملحة الشاذة لعمل ذلك.

**pedophobia** رُهابُ الأطفال. الخوف الشاذ من الأطفال.

**peduncle** سَوَيْقَةٌ. قسم رابط شبيه بالساق يربط بنية سائبة بجسم العضو.

**cerebellar p., caudal** السَوَيْقَةُ المَخِيخِيَّةُ الذَّنْبِيَّةُ. حزمة كبيرة من الألياف العصبية تربط النخاع الشوكي والنخاع المستطيل بالمخيخ وهي تمر حول الحافة الوحشية للبطين الرابع وتدور ظهرياً نحو المخيخ.



السبيل البصري

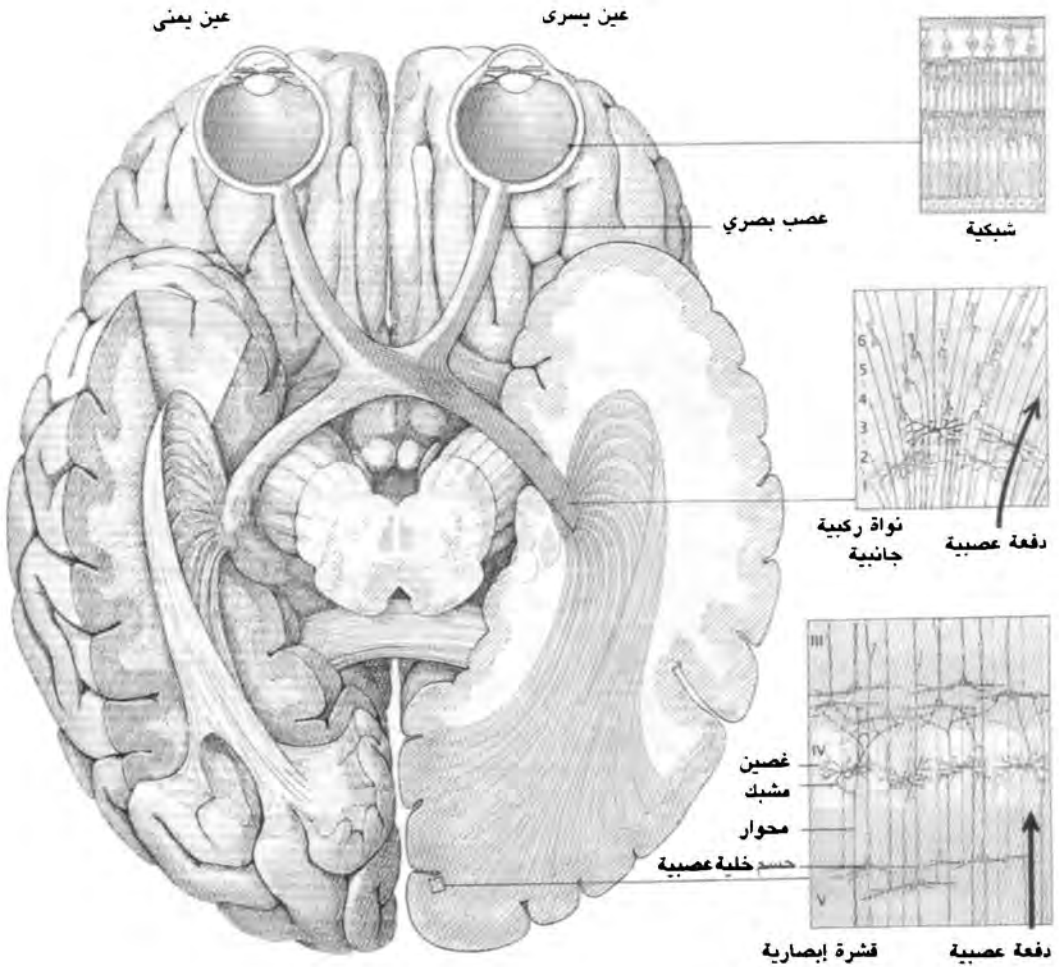
pathway, visual

أحد الأنظمة الحسية العصبية الذي يبدأ من العين ويمر حتى قشرة المخ

- cerebellar p., cranial السُوَيْقَةُ الْمُخَيَّيَّةُ الْقَحْفِيَّةُ  
حزمة كبيرة من الألياف العصبية الإسقاطية تنبع بصورة رئيسية من النواة المسننة من كل من نصفي كرة المخيخ وتبعد لتتصلب في الدماغ المتوسط وتنتهي بصورة رئيسية في النواة الحمراء والمهاد.

- cerebellar p., inferior (= cerebellar p., caudal) السُوَيْقَةُ الْمُخَيَّيَّةُ السُّفْلِيَّةُ.

- cerebellar p., middle السُوَيْقَةُ الْمُخَيَّيَّةُ الْوَسْطَىةُ.  
حزمة كبيرة من الألياف عصبية إسقاطية تتصل في النوى الجسرية للجهة المقابلة وتدخل



pathway, visual

السيبل العصبى البصرى المركزى (منظوراً من اسفل الدماغ) ويمتدأ من النصفين الأيسرين لشبكيته العينين وخلال التصلب البصرية ثم النواة الركبيّة وإلى القشرة البصرية في الفص القذالى للمخ.

- المخيخ ناقلة نبضات من قشرة المخ إلى المخيخ الجديد وتتواصل مع الجسر عند خط اتصال العصب الثلاثي التوائم به.
- cerebellar p., pontine (= middle cerebellar p.) السُّوَيْقَةُ الْمُخَيخِيَّةُ الجَسْرِيَّةُ: السُّوَيْقَةُ الْمُخَيخِيَّةُ الْمُتَوَسِّطَةُ.
- cerebellar p., rostral (= caudal cerebellar p.) السُّوَيْقَةُ الْمُخَيخِيَّةُ الذَّنْبِيَّةُ.
- cerebellar p., superior (= cranial cerebellar p.) السُّوَيْقَةُ الْمُخَيخِيَّةُ العُلْوِيَّةُ.
- p's. of cerebellum سُوَيْقَاتُ الْمُخَيخِ. الحزم الكبيرة الثلاث من الألياف العصبية الإسقاطية على جهتي المخيخ والتي تربطه مع أقسام الدماغ الأخرى ومع النخاع الشوكي.
- cerebral p. سُوَيْقَةُ المُخ. الكتلتان الكبيرتان من المادة العصبية التي تهبط من نصفي كرة المخ والمفصولاتان عن بعضهما بالحفرة بين السويقتين قبل أن تلتقيا عند دخولهما إلى الجسر حيث تكونان الجزء البطني للدماغ المتوسط وتنقسم كل سويقة إلى قسم بطني يتكون من حزمة من ألياف عصبية (قاعدة سويقة المخ) وقسم ظهري يتواصل عبر المستوى الناصف مكوناً سقيفة الدماغ المتوسط وتفصل المادة السوداء القسمين عن بعضهما البعض.
- p. of flocculus سُوَيْقَةُ الفُذْفَةِ. حزمة ضيقة من الألياف العصبية الواردة والصادرة تربط عقيدة المخيخ بالندفة ويتواصل قسمها الظهري مع القسم الأمامي الوحشي للشراع البصلي الذنبي والذي تشتق منه معظم الألياف.
- olfactory p. السُّوَيْقَةُ الشَّمِيَّةُ. سويقة الألياف الشمية خصوصاً عند اتصالها بنصف كرة المخ.
- pineal p. (= habenula) السُّوَيْقَةُ الصَّنُوبَرِيَّةُ: العِنَانُ.
- p's. of thalamus سُوَيْقَاتُ المِهَادِ. الإشعاعات الأربعة من الألياف المهادية القشرية ذات الاتجاهين التي تربط المهاد الظهري مع أقسام عديدة من قشرة المخ والتي تكون بمجموعها القسم الأكبر من المحفظة الداخلية والإكليل المتشعب. وتربط السويقة الأمامية الفص الجبهي للمخ مع المهادين الأمامي والإنسي وتربط السويقة العلوية التلغيفيين أمام المركزي وخلف المركزي والأقسام المجاورة لهما من الفصين الجبهي والجداري للمخ مع المهادين البطني والوحشي وتربط السويقة الخلفية القشرتين القذالية والجدارية مع المهادين الخلفي والوحشي وتربط السويقة السفلية الجسم الركبي الإنسي والمهاد الخلفي مع بعض مناطق قشرة الفص الصدغي للمخ.
- p. of thalamus, caudal (= inferior thalamic p.) سُوَيْقَةُ المِهَادِ السُّفْلِيَّةِ.
- pedunculotomy قَطْعُ السُّوَيْقَةِ. قطع السويقة المخية والألياف الهرمية وخارج الهرمية للتفريق عن الرعاش في داء باركنسون.
- pedunculus (= peduncle) سُوَيْقَةُ.
- PEG (= pneumoencephalography) التَّصَوُّيرُ العَازِيَّ الدِّمَاغِي.
- pellagra بِلْغُورَةٌ. متلازمة عوز سريرية لمادة النياسين تتصف بالتهاب الجلد والأغشية المخاطية والإسهال واضطرابات نفسية تشمل الكآبة والإثارة والقلق والتخليط والتوهم والتوهان والهلوسة.
- pentobarbital بِنْتُوبَارِبِيْتَال. دواء يستعمل عن طريق الفم كمهدىء ومنوم.
- p. sodium بِنْتُوبَارِبِيْتَال الصُّودِيُوم. دواء يستعمل كمونوم ومهدىء ومضاد للاختلاج وعند بدء التبنج أو معزز له وكدواء نساوي عند الولادة.
- peotillomania هَوَسٌ سَحَبِ القَضِيْبِ. هوس عادة سحب القضييب واللعب به.
- percept المُدْرَك. الصورة الفكرية التي تكونها الحواس للمواد والأشياء الموجودة في المحيط.
- perception إدْرَاك. التسجيل الفكري الواعي للمنبهات الحسية.
- depth p. إدْرَاكُ العُمُقِ. إدراك عمق المحيط أو البعد النسبي لمختلف الأجسام والمواد المنظورة في المحيط.
- extrasensory p. (ESP) إدْرَاكٌ خَارِجُ الحَسِّ. إدراك خارج الحس أو استجابات لأفكار أو أحداث خارجية من دون الحواس.

- stereognostic p. إدْرَاكٌ تَجْسِيمِيٌّ. إدْرَاكُ الأَجْسَامِ والأَشْيَاءِ بِوَسْطَةِ حَسِّ اللَّمَسِ.
- perceptivity الإدْرَاكِيَّةُ. المَقْدَرَةُ عَلَى إدْرَاكِ الانطِباعَاتِ الحِسيَّةِ.
- perceptorium (= sensorium) مَحَسِّنٌ.
- percipient 1. إدْرَاكِيٌّ 2. مُدْرِكٌ.
- perencephaly (= porencephalia) تَنْقُبُ الدِّمَاغِ. وُجُودُ المَسَامِ فِي الدِّمَاغِ.
- perfectionism تَحَرِّي الكَمَالِ؛ الكَمَالِيَّةُ. خِلةُ شَخْصِيَّةٍ تَتَصَفُّ بِوَضْعِ مَقاييسٍ مِثَالِيَّةٍ كَامِلَةٍ لِتَصَرُفَاتِ الشَّخْصِ وَأَعْمَالِهِ وَأَخْلَاقِهِ وَغالباً أَعْلَى مِنَ المَقاييسِ الَّتِي تَقْتَضِيهَا الحَالَاتُ المِخْتَلِفَةُ أَوْ المِمْكِنُ تَطْبِيقِهَا.
- periaqueductal حَوْلَ المَسَالِ. حَوْلَ أَحَدِ المَسَالَاتِ.
- periaxonal حَوْلَ المِخْوَارِ. حَوْلَ أَحَدِ المِخْوَارِيْنَ.
- pericallosal حَوْلَ الثَّقَنِيِّ. حَوْلَ الجِسمِ الثَّقَنِيِّ.
- pericephalic حَوْلَ الرُّأْسِ. يَحِيطُ بِالرُّأْسِ.
- pericranium سَمْحَاقُ القِخْفِ. السَمْحَاقُ الخَارِجِيُّ لِلْقِخْفِ.
- peridural حَوْلَ الجَافِيَّةِ. حَوْلَ أَوْ خَارِجِ الجَافِيَّةِ.
- peridurogram صُورَةُ حَوْلِ الجَافِيَّةِ.
- peridurography تَصْوِيرُ حَوْلِ الجَافِيَّةِ. التَّصْوِيرُ الشَّعاعِيُّ لِلقَنَاةِ النُّخاعِيَّةِ وَالبَاحَاتِ الخَلالِيَّةِ بَعْدَ زَرْقِ مَادَّةِ تَيَابِنِيَّةٍ حَوْلَ الجَافِيَّةِ.
- periencephalitis إلتِهَابُ مِجِيطِ الدِّمَاغِ. إلتِهَابُ سَطْحِ الدِّمَاغِ أَوْ التَّهَابُ السَّحَايَا وَقَشْرَةُ الدِّمَاغِ.
- periencephalography تَصْوِيرُ مِجِيطِ الدِّمَاغِ. التَّصْوِيرُ الشَّعاعِيُّ لِسَحايا الدِّمَاغِ.
- periglial حَوْلَ الدِّبْقِيِّ. حَوْلَ دَبْقِيَّاتِ الدِّمَاغِ.
- perikaryon جِسْمُ العَصَبِيَّونِ. جِسْمُ الخَلِيَّةِ العَصْبِيَّةِ ما عَدَا نَوَاتِهَا وَتَشْعِبَاتِهَا.
- perimedullary حَوْلَ البَصَلَةِ. حَوْلَ النُّخاعِ المِستَطِيلِ.
- perimeningitis (= pachymeningitis) إلتِهَابُ الجَافِيَّةِ.
- perimyelitis (= spinal meningitis) إلتِهَابُ السَّحَايَا النُّخاعِيَّةِ.
- perimyelography تَصْوِيرُ حَوْلِ النُّخاعِ. التَّصْوِيرُ الشَّعاعِيُّ بَعْدَ زَرْقِ مَادَّةِ تَيَابِنِيَّةٍ فِي الحَيْرِ تَحْتَ العِجْكَبوتِيَّةِ النُّخاعِيَّةِ.
- perineural حَوْلَ العَصَبِ. يَحِيطُ بِالعَصَبِ أَوْ بِالأَعصابِ.
- perineurial مَتَعَلِّقٌ بِغَمْدِ الحُرْمَةِ العَصْبِيَّةِ.
- perineuritis إلتِهَابُ غَمْدِ الحُرْمَةِ العَصْبِيَّةِ.
- perineurium ظَهارةُ الحُرْمَةِ العَصْبِيَّةِ؛ غَمْدُ الحُرْمَةِ العَصْبِيَّةِ. غَمْدُ النُّسِيجِ الضَّامِ الَّذِي يَحِيطُ بِحُرْمَةِ مِنَ الأَلْيَافِ العَصْبِيَّةِ المِحِيطِيَّةِ.
- period دَوْرٌ. (ج: أَدْوَارٌ). فَتْرَةٌ زَمَنِيَّةٌ أَوْ الوَقْتُ اللَّازِمُ الطَّبِيعِيُّ لِعُودَةِ إِحْدَى الظَّوَاهِرِ أَوْ العَمَلِيَّاتِ.
- absolute refractory p. دَوْرُ الحِرَانِ المُطْلَقِ. جِزءُ فَتْرَةِ الحِرَانِ عِنْدَمَا لا يَمِمْكِنُ فِيهَا العَصَبُ أَوْ العَضَلُ مِنَ الإِسْتِجَابَةِ لِأَيِّ مَنبِهِ مِمَّا كانَ شَدِيداً بِعَكْسِ دَوْرِ الحِرَانِ النُّسَبِيِّ.
- Isoelectric p. دَوْرُ تَسَاوِي التَّكْهُرْبِ. اللِّحْظَةُ فِي التَّقْلُصِ العَضَلِيِّ عِنْدَمَا تَتَسَاوَى عِنْدَهَا الكَهْرِبائِيَّةُ العَضَلِيَّةُ وَلا يَظْهَرُ أَيُّ تَغْيِيرٍ فِي جِهَازِ قِيَاسِ هَذِهِ الفِعَالِيَّةِ.
- p. of isometric contraction (= presphygmic p.) دَوْرُ التَّقْلُصِ المَتَسَاوِي القِيَاسَاتِ؛ دَوْرُ التَّقْلُصِ اللَّاتَّقْصُرِيِّ.
- p. of isometric relaxation (= postsp-hygmic p.) دَوْرُ الإِنْبِساطِ المَتَسَاوِي القِيَاسَاتِ؛ دَوْرُ الإِنْبِساطِ اللَّاتَّقْصُرِيِّ.
- isovolumic p. (= presphygmic p.) دَوْرُ إِسْوِيَّةِ الحَجْمِ
- latency p. (= latent p.) دَوْرُ الكُمُونِ. الدَّوْرُ غَيْرُ الفِعَالِ ظاهِرياً الَّذِي يَمُرُّ بَيْنَ تَنْبِيهِ النُّسِيجِ وَبَدءِ

- ظهور الاستجابة أو بين التعرض للعامل المخرب  
وظهور أعراض التخريب.
- **postsphygmic p.** الفترة التالية للنَّبْض. الفترة القصيرة بعد انبساط البطين التي تتلو فترة النبض عندما تنبسط العضلة من دون تغيير طولها.
- **presphygmic p.** الفترة السابقة للنَّبْض. الطور الأول لتقلص البطين عندما تنقلص العضلة من دون تغيير طولها ولكن بزيادة توترها.
- **reaction p. (= reaction time)** دَوْرُ الإِسْتِجَابَةِ. هي الفترة التي تمر بين التنبيه أو الإصابة وبين رد الفعل أو الإِسْتِجَابَةَ لأي منهم.
- **refractory p.** دَوْرُ الحِرَانِ. فترة زوال استقطاب غشاء الخلية بعد تهييجها ولا تتمكن خلالها العضلة أو العصب من الاستجابة لمنبهات أخرى.
- **relative refractory p.** دَوْرُ الحِرَانِ النِسْبِيِّ. الفترة القصيرة التي تتلو دور الحران المطلق يعود خلالها الاستقطاب تدريجياً لحِدِّ يمكن لليف العصبي أو العضلي من الاستجابة للمنبهات الشديدة ولو بمستوى أضعف من حالة الراحة.
- periodic** دَوْرِي. يعاود بفترات متقطعة ولكنها منتظمة.
- peripheral** مُحِيطِي. ما يقع عند أو بالقرب من المحيط وخارج المركز أو البنية المركزية.
- peripherocentral** مُحِيطِي مَرْكَزِي. محيطي ومركزي.
- peripheroceptor** مُسْتَقْبِلَةٌ مُحِيطِيَّة. أي من المستقبلات الموجودة في النهايات المحيطية للعصبونات الحسية والتي تستلم المنبهات.
- peripheromittor** نِهَائِيَّةٌ تَنْبِيهِيَّةٌ مُحِيطِيَّة. نهاية انتهائية توجد بالقرب من مستقبل ليف عضلي أو خلية غدية تقوم بنقل النبضات لليف أو للخلية الغدية وتنبيهها.
- peritonealgia** أَلْمُ الصِّفَاقِ. ألم في الصفاق.
- personality** شَخْصِيَّة. الطريقة الخاصة المميزة التي يفكر بها الشخص ويشعر ويسلك بها في تصرفاته وهي تشمل المواقف الواعية والقيم والأساليب بالإضافة للمتناقضات دون الواعية والفعالية الدفاعية.
- **affective p. (= cyclothymia)** شَخْصِيَّةٌ عَاطِفِيَّة: شخصية دوروية المزاج.
- **alternating p. (= multiple p.)** شَخْصِيَّةٌ تَنَاطُؤِيَّة.
- **anakastic p. (= obsessive compulsive p.)** شَخْصِيَّةٌ وَسَوَاسِيَّةٌ قَسْرِيَّة.
- **antisocial p.** شَخْصِيَّةٌ مُعَادِيَّةٌ لِلْمَجْتَمَعِ: شَخْصِيَّةٌ لَاجْتِمَاعِيَّة. اضطراب الشخصية الذي يتصف بسلوك معاد للمجتمع مزمع ومستمر ينتهك المصاب به حقوق الآخرين ويترافق مع ذلك التهور والتركيز على الذات وعدم القدرة على تحمل المسؤولية والملل أو الإخفاق والإثارة والعدوانية والطيش والكذب وعدم التمكن من مواصلة العمل وتحمل المسؤولية في المعاملة أو في تربية الأولاد.
- **asthenic p.** شَخْصِيَّةٌ وَاهِنَةٌ. اضطراب الشخصية الذي يتصف بسرعة التعب والإعياء والضعف وعدم الحماس للعمل أو التلذذ به وفرط الحساسية للكرب الجسدي أو العاطفي.
- **avoidant d.** شَخْصِيَّةٌ اجْتِنَابِيَّة. اضطراب الشخصية الذي يتصف بالانزعاج الاجتماعي وفرط الحساسية للانتقاد وتجنب الفعاليات التي تقتضي الاتصال بالآخرين مع القلق والمبالغة في الصعوبات والجبن العام والتلهف للعطف والقبول من الآخرين والخوف من رفضهم له.
- **borderline p.** شَخْصِيَّةٌ حَدِيَّة: شخصية مُبْهَمَةٌ. اضطراب الشخصية الذي يتصف بعدم الاستقرار وسرعة انفعال المزاج واضطراب العلاقات الشخصية مع الذات ومع الآخرين مع أفعال تهوئية وإيذاء للذات وحالات غضب لا يكبت والشعور المزمع بالضجر والفراغ ولوم الذات ومحاولة الانتحار.
- **compulsive p. (= obsessive compulsive p.)** شَخْصِيَّةٌ اسْتِحَاذِيَّة: شَخْصِيَّةٌ قَسْرِيَّة.
- **cycloid p. (= cyclothymia)** شَخْصِيَّةٌ دَوْرَوِيَّةٌ المِرَاجِ.
- **cyclothymic p. (= cyclothymia)** شَخْصِيَّةٌ دَوْرَوِيَّةٌ المِرَاجِ.
- **dependent p.** شَخْصِيَّةٌ اِتِّكَالِيَّة. اضطراب

الشخصية الذي يتصف بالشعور بالعجز عند الانفراد أو عند ترك المقربين له والشعور بهجرانهم له مع الصعوبة في أخذ القرارات من دون استشارة الآخرين وسماع نصائحهم مع شدة الحساسية للانتقاد والمعارضة.

- double p. (= dual p. = multiple p.)

شخصية إزدواجية.

- epileptoid p. شخصية شبه صرعية. اضطراب انفجاري متقطع.

- explosive p. شخصية انفجارية. اضطراب انفجاري متقطع.

- histrionic p. (= hysterical p.)

شخصية متكلفة. اضطراب الشخصية الذي يتصف بفرط العاطفية والبحث عن اهتمام الآخرين به مع فرط الاهتمام بالمظهر الخارجي والجاذبية الجنسية والازعاج الشديد من عدم شكر الآخرين له مع سرعة التغير العاطفي وضحالة التعبير عنه.

- hysterical d. (= histrionic p.) شخصية هستيرية.

- inadequate p. شخصية غير كافية. صنف تشخيصي للأشخاص غير الكفويين اجتماعياً وثقافياً وجسدياً وهم غير مشمولين بأي من تصانيف الشخصية الأخرى.

- multiple p. شخصية متعددة. اضطراب نفسي

وظيفي يتصف بوجود شخصيتين أو ثلاث أو أكثر في شخصية واحدة ولكل من هذه الشخصيات المتميزة ذاكرته الخاصة وسلوكه الخاص وعلاقاته الاجتماعية الخاصة التي تقرر تصرفاته عند طغيان أي من تلك الشخصيات عليه ويمكن أن يكون الانتقال من إحدى الشخصيات للأخرى مفاجئاً ولا تشعر الشخصية الأساسية بوجود هذه الشخصيات الإضافية المتعددة لديه ولكنه يشعر فقط بوجود فجوات زمنية في حسه العام.

- narcissistic p. شخصية نرجسية.

اضطراب الشخصية الذي يتصف بالشعور بالعظمة (في السلوك أو في التخيل) وقلة الاهتمام العاطفي الاجتماعي مع فرط الحساسية لاحكام الآخرين والانفجار معهم والحس بالاهمية وبضرورة الاهتمام به ومواصلة مدحه.

- obsessive p. (= obsessive compulsive p.) شخصية وسواسية قسرية.

- obsessive compulsive p. شخصية وسواسية قسرية.

اضطراب الشخصية الذي يتصف بسلوك ضيق وتقليدي جدي وعرفي مع الاهتمام الشديد بالتفاصيل الدقيقة بالقواعد والاصول والنظم والحدود والقوائم والاحاح الشديد على تنفيذ الامور بطريقته الخاصة من دون اعتبار لآراء الآخرين مع الإخلاص الشديد للعمل والإنتاج حتى على حساب الإضرار بالعلاقة مع الآخرين بالإضافة إلى التردد في اتخاذ القرارات للخوف من الوقوع بالغلط

- paranoid p. شخصية زورانية. اضطراب

الشخصية الذي يؤدي بالمصاب إلى اعتبار الآخرين أعداء له أو منحرفين لا يمكن الثقة بهم مع رد فعل عدواني للفشل أو للحوادث التي يتصورها مهينة له ويرافق ذلك الشك بإخلاص الأصدقاء له وحمل الضغينة ضدهم وحمل كلماتهم البسيطة على محمل سوء وتفسيرها بانها إهانة له.

- passive aggressive p. شخصية عدوانية

لا فاعلة. اضطراب الشخصية الذي يتصف بمقاومة المصاب غير المباشرة عند الطلب منه باتباع السلوك المهني الاجتماعي المناسب وغبه ومقاومته لسلطة رؤسائه أو لمطالب الآخرين والتي تظهر على شكل التعويق والتأجيل والعناد والتواني والتناسي وفقد الكفاءة المقصودة.

- psychopathic p. (= antisocial p.)

شخصية معتلة نفسياً؛ شخصية لا إجتماعية. شخصية معادية للمجتمع.

- sadistic p. شخصية سادية. اضطراب الشخصية

الذي يتصف بنمط سلوكي عدواني وقاسي والحط من قدر الآخرين. ويتلذذ المصاب بتهديد الآخرين وإهانتهم وإكراههم على طاعته مع هيجان المزاج عند النقاش والتلذذ بإيذاء الآخرين وإضرارهم والاعتداء عليهم بالعنف والحساسية المفرطة والسيادة.

- schizoid p. شخصية شبه فصامية. اضطراب

الشخصية الذي يتصف بعدم الاهتمام بالعلاقات الاجتماعية ومع ضيق الخبرات والتعبير العاطفية ويشمل أيضاً ضعف المقدرة على تكوين العلاقات الاجتماعية والتكبر وعدم الاهتمام بالنقد أو الاطراء أو بمشاعر الآخرين بصورة عامة.

- schizotypal p. شَخْصِيَّةُ فَصَامِيَّةِ النَّعْطِ. اضطراب الشخصية الذي يتصف بضعف العلاقات مع الآخرين وغرابة أطوار التفكير والمظهر والسلوك كالاتقادات الغريبة أو التفكير السحري وقلة الأصدقاء والقلق الاجتماعي والشك والتفكير الزوراني.
- seclusive p., shut-in p. (= schizoid p.) شَخْصِيَّةٌ شَبَه فَصَامِيَّة.
- self-defeating p. شَخْصِيَّةٌ ذَاتِيَّةُ الْإِحْفَاقِ. اضطراب الشخصية الذي يتصف بالشعور بالعذاب المستديم وبالانحراف الذي يؤدي به إلى المشاكل والعلاقات الصعبة والفشل في إنجاز المهمات الضرورية للحياة مع الرغبة في الانصراف إلى المبالغة بالتضحية بالذات وعدم المقدرة على التلذذ بمكافآت نجاحه.
- sociopathic P. (= antisocial p.) شَخْصِيَّةٌ لَا إِجْتِمَاعِيَّة. لا إجتماعية.
- split p. شَخْصِيَّةٌ إِزْدَوَاجِيَّة. كان يستعمل هذا المصطلح للدلالة على مرض الفصام ولكنه يستعمل اليوم للدلالة على الشخصية الازدواجية.
- personology عِلْمُ الشَّخْصِيَّة. علم دراسة الشخصية.
- pervert مُنْحَرِفٌ؛ ضَلُولٌ. شخص منحرف يمارس أفعالاً جنسية غير طبيعية.
- pes قَدَمٌ. (ج: أَقْدَامٌ). قدم الساق أو قسم مشابه لها.
- p. abductus قَدَمٌ بَعْدَاء. قدم مشوهة قسمها الأمامي منحرف ويبعدها إلى خارج المحور العمودي للساق.
- p. adductus قَدَمٌ قَرْبَاء. قدم مشوهة قسمها الأمامي منحرف ويقربها إلى داخل المحور العمودي للساق.
- p. anserinus (goose's foot) القَدَمُ الوَرِيَّة. 1. الضفيرة النكفية للعصب الوجهي 2. المغرز المشترك للامتداد الوترى للعضلات الخياطية والناحلة والوترية النصف.
- p. cavus قَدَمٌ كَهْفِيَّة. زيادة كبيرة في ارتفاع القوس الطولانية للقدم الذي يوجد عند الولادة أو يظهر بعد ذلك بسبب تقفع العضلات أو خلل توازنها.
- p. hippocampi قَدَمُ الحُصَيْنِ. تكوين من ارتفاعين أو ثلاثة ارتفاعات على النهاية الرأسية للسطح البطني للحصين.
- p. hippocampi major (= p. hippocampi) قَدَمُ الحُصَيْنِ الكَبِيرَةِ.
- p. hippocampi minor (= calcor avis) قَدَمُ الحُصَيْنِ الصَغِيرَةِ؛ مَهْمَازُ الطَيْرِ.
- p. pedunculi (= crus cerebri) القَدَمُ السُّوَيْقِيَّة؛ سَاقُ المُخِّ.
- p. planovalgus (= p. planus = flatfoot) قَدَمٌ رَحَاء. قدم مشوهة تكون فيها مواضع عظامها بالنسبة لأحدهما للأخر متغيرة مما يؤدي إلى انخفاض أقواس القدم.
- p. pronatus قَدَمٌ كَبَاء. قدم مشوهة تكون الحافة الخارجية لقسمها الأمامي أعلى من حافتها الداخلية.
- p. supinatus قَدَمٌ بَطْحَاء. قدم مشوهة تكون الحافة الداخلية لقسمها الأمامي أعلى من حافتها الخارجية.
- p. valgus (= flatfoot) قَدَمٌ رَحَاء.
- p. varus (= talipes varus) قَدَمٌ فَجَاء؛ حَنْفٌ فَحْجِي.
- pessimum تَقْلُصٌ تَلَوِي. تقلص العضلة الضعيف الذي يتلو تقلصها الشديد الذي يتولد استجابة لتنبه جهازها العصبي العضلي بتيار كهربائي عالي الذبذبة.
- pethidine hydrochloride (= meperidine hydrochloride) هَيْدُرُوكُلُورِيدُ البِثِيدِينِ. مخدِّر موضعي يستعمل بالحقن.
- petit mal الصَّرَعُ الصَّغِيرِ. انظر epilepsy.
- petropharyngeus الصَّخْرِيَّةُ البُلْعُومِيَّة. عضلة توجد أحياناً متصلة في السطح السفلي للقسم الصخري من العظم الصدغي وتنغرز في البلعوم.
- petrosalpingostaphylinus (= musculus levator veli palatini) العَضَلَةُ الرَّافِعَةُ لِشِرَاعِ الحَنَكِ.

**petrostaphylinus (= musculus**

**levator veli palatini)** الْعَصَلَةُ الرَّافِعَةُ  
لِشِرَازِ الْحَنَكِ.

**phagomania** هَوَسُ الْأَكْلِ. الرغبة الجامحة  
للطعام أو الاهتمام الوسواسي بالأكل.

**phagophobia** رُهَابُ الْأَكْلِ. الخوف بدون  
سبب من الأكل.

**phakoma** وَرَمٌ عَدَسِيٌّ. ورم عابي يظهر  
كأفة كيسية عديدة العقد الصفراء تنمو من القرص  
البصري وتمثل ورم النسيج الدبقي.

**phakomatosis** مُتَلَازِمَةٌ عَدَسِيَّةٌ. مجموعة  
من العيوب الخلقية الوراثية التي تتولد من نسيج  
الاديم الظاهر (الجهاز العصبي المركزي والعين  
والجلد) وتولد أراماً عابية منتشرة في أنسجة هذه  
الأعضاء وتتكون عادة من نسيج دبقي ومن أهم  
ظواهرها ورم ليفي عصبي وتصلب تدرني وتوسع  
الشعيرات الرنحي وداء هيبل - ليندا ومتلازمة  
شوركة سويبر.

**phantasia (= fantasy)** الْفُخَيْلَةُ؛ اَحْلَامُ  
الْيَقِظَةِ.

**phantasm** وَهْمٌ؛ خِيَالٌ. انطباع أو صورة  
ذهنية لا تتولد عن تنبيه حقيقي.

**phantasy (= fantasy)** تَخْيُّلٌ؛ الْفُخَيْلَةُ؛  
اَحْلَامُ الْيَقِظَةِ.

**phantogeusia** ذَوْقٌ وَهْمِيٌّ. ذوق شاذ  
مستمر في الفم وعادة ما يكون ذوقاً معدنياً أو  
ملحياً ومن دون وجود منبه له.

**phantom** شَبْحِيٌّ. 1. وهم، خيال  
2. نموذج الجسم أو لجزء منه.

**- p. limb** طَرَفٌ شَبْحِيٌّ. انظر limb.

**pharmacophilia** هَوَسُ الْأَدْوِيَّةِ. الرغبة  
الملحة الشاذة في تعاطي الأدوية.

**pharmacophobia** رُهَابُ الْأَدْوِيَّةِ.  
الخوف بدون سبب من تعاطي الأدوية.

**pharmacopsychosis** ذُهَانٌ الْأَدْوِيَّةِ.  
الذهان الذي يتولد عن تعاطي الكحول أو العقاقير  
أو السموم.

**pharyngism (= pharyngismus)**

تَشَنُّجُ الْبُلْعُومِ.

**pharyngismus** تَشَنُّجُ الْبُلْعُومِ. تشنج  
عضلات البلعوم.

**pharyngodynia** وَجَعُ الْبُلْعُومِ. ألم في  
البلعوم أو في منطقتة.

**pharyngoplegia** شَلَلُ الْبُلْعُومِ. شلل  
عضلات البلعوم.

**phemitone** فِيمِيْتُونٌ.  
انظر mephobarbital.

**phenacemide** فِينَاْسِيْمِيدٌ. دواء يستعمل  
في الصرع الحركي النفسي والصرع الكبير  
والصغير وفي حالات الصرع المختلطة.

**phenacetin** فِينَاْسِيْتِينٌ. دواء مسكن  
ومضاد للحمى.

**phenaglycodol** فِينَاغْلِيكُوْدُولٌ. دواء مهدىء.

**phenantoin . mephenytoin** انظر

**phenazocine hydrobromide**  
هَيْدُرُوْبِرُوْمِيدِ فِينَازُوْسِينِ. دواء صناعي مسكن  
مخدر.

**phencyclidine hydrochloride**  
هَيْدُرُوْكْلُوْرِيدِ الْفِينَسِيكْلِيدِينِ. دواء يستعمل  
كمسكن ومخدر.

**phenelzine sulfale** سَلْفَاتُ الْفِينِلَزِينِ.  
دواء يعطى عن طريق الفم كمضاد للكآبة.

**phengophobia (= photophobia)** رُهَابُ  
الضَّوْءِ.

**phenmetrazine hydrochloride**  
هَيْدُرُوْكْلُوْرِيدِ الْفِينِمْتِرَازِينِ. دواء منبه للجهاز  
العصبي المركزي كدواء مقهم فيقلل الشهية  
للطعام.

**phenobarbitone (= phenobarbital)**  
فِينُوْبَارْبِيْتُونٌ.

**phenomenon** ظَاهِرَةٌ. (ج: ظَوَاهِرٌ).  
آية علامة أو عرض ظاهر وملاحظ.

**- Babinski's p.** ظَاهِرَةٌ بَابِنْسِكِي. شئ خلفي



- إبهام القدم وانثناء أصابعها الأخرى وتباعدها عوضاً عن الشتي الأخصي لكل الأصابع عند تنبيه أخصم القدم وهي علامة تلف السبيل القشري النخاعي.
- **cheek p.** **ظَاهِرَةُ الحَدِّ.** عند ضغط الخدين تحت الناتئ الوجني في حالات التهاب السحايا ينتفض الذراعان للأعلى مع انثناء المرفقين.
- **cogwheel p.** **ظَاهِرَةُ الدُّوَلَابِ المُسَنَّ.** عند تمديد عضلة مفردة التوتر بصورة لا فاعلة فإنها تقاوم التمديد بطريقة نفضية ارتجاجية غير منتظمة.
- **finger p.** **ظَاهِرَةُ الأصَابِعِ.** انبساط كل أصابع اليد أو الإبهام والسبابة عند الضغط على العظم الحمصي الشكل في الشلل الشقي (الفالج).
- **Grasset's p.** **ظَاهِرَةُ غَرَّاسِيَت.** عدم استطاعة المريض رفع ساقيه سوية بالرغم من استطاعته رفع كل واحدة منهما على انفراد ويشاهد ذلك في الشلل الشقي العضوي غير الكامل.
- **Grasset- Gausseil p. (= Grasset's p.)** **ظَاهِرَةُ غَرَّاسِيَت.**
- **hip- flexion p.** **ظَاهِرَةُ ثَنِي الوَرِكِ.** في حالات الشلل السفلي عندما يحاول المريض الجلوس من وضع الاستلقاء يثني ورك الجهة المشلولة.
- **Hochsinger's p.** **ظَاهِرَةُ هُوَحْسِنَجَر.** يؤدي الضغط على الجهة الداخلية للعضلة ذات الرأسين إلى انقباض قبضة اليد في حالة التكرز.
- **Hoffmann's p.** **ظَاهِرَةُ هُوَفَمَان.** زيادة استثارية الأعصاب الحسية للمنبهات الكهربائية وعادة ما يفحص العصب الزندي لقياس ذلك.
- **Hunt's paradoxical p.** **ظَاهِرَةُ هُنْتِ المُتَنَاقِضَةِ.** في حالة خلل التوتر العضلي المشوه عندما يحاول الفاحص ثني القدم بشدة نحو الأخصم يزداد تشنجها الظهري ولكن لو طلب من المريض بسط قدمه فإنه يثنيها نحو الأخصم.
- **Kohnstamm's p. (= aftermovement)** **حَرَكَةٌ تَلَوِيَّةٌ.** ظاهرة كونستام.
- **Lust's p.** **ظَاهِرَةُ لُسْت.** ثني خلفي وتباعد القدم عند طرق العصب المأبضي الظاهر تحت رأس الشظية مباشرة وهو دلالة على سرعة التشنج.
- **muscle p.** **ظَاهِرَةُ عَضَلِيَّة.** نزعة العضلة المخططة على التقلص بكتل صلبة عند طرقها.
- **Negro's p. (= cogwheel p.)** **ظَاهِرَةُ الدُّوَلَابِ المُسَنَّ.**
- **Orbelli's p.** **ظَاهِرَةُ أُوْرْبِيلِي.** عندما تتناقص استجابة المستحضر العصبي العضلي للمنبهات بسبب التعب يؤدي تنبيه العصب الودي إلى زيادة شدة تقلص العضلة.
- **paradoxical p. of dystonia (= Hunt's paradoxical p.)** **ظَاهِرَةُ خَلَلِ التَّوْتَرِ المُتَنَاقِضَةِ.**
- **peroneal nerve p. (= Lust's p.)** **ظَاهِرَةُ العَصَبِ المَأْبُضِي.**
- **Pool's p.** **ظَاهِرَةُ بُول.** في حالة التكرز تتقلص عضلات الذراع عند رفعه فوق الرأس مع بسط الساعد مما يمدد الضفيرة العضدية ويشاهد ذلك في التكرز التالي للعمليات الجراحية.
- **psi p.** **ظَاهِرَةُ بَسِي.** ظَاهِرَةُ نَفْسِيَّةٌ. شعور أو تأثير يتولد من دون أي عامل أو منبه فيزيائي.
- **radial p.** **ظَاهِرَةُ الكَعْبُرِي.** الشني للخلف اللاإرادي للمعصم الذي يحدث عند ثني الأصابع نحو الراحة.
- **rebound p.** **ظَاهِرَةُ الإِرْتِدَاد.** ظاهرة فقدان التنسيق بين مجموعات العضلات المتضادة في الأطراف في حالة الاضطرابات المعيقية ومن الممكن إظهارها بالطلب من المريض بسط ذراعيه أفقياً فعند طرق الفاحص لذراع الشخص السليم بشدة فإنها ترد إلى موضعها رأساً أما في حالة ذراع المريض المصاب فإنها تتأرجح عند طرفها لعدة مرات حول موضعها قبل أن تستقر فيه. كما يمكن إظهار ذلك بوضع مرفق ساعد المريض على المنضدة ويحاول ثنيها ضد مقاومة الفاحص للثني. فإذا ما أوقف الأخير مقاومته لذلك يرتد ساعد المريض لصدوره بشدة أما ساعد الشخص السليم فلا يثني إلا قليلاً ليعود إلى وضعه الأصلي.
- **release p.** **ظَاهِرَةُ الحَرَّوِيرِ.** تحرر المراكز السفلية عند إزالة المراكز العلوية المثبطة لها.
- **Schüller's p.** **ظَاهِرَةُ شُولِر.** في حالة الشلل الشقي (الفالج) يتمكن المريض من السير إلى الجهة المشلولة أسهل من سيره إلى الجهة المصابة.
- **Sherrington's p.** **ظَاهِرَةُ شِرِينْغْتُون.**

ظاهرة تقلص عضلات الأطراف السفلية عند تنبيه عصب حركي متنكس.

- Sinkler's p. **ظَاهِرَةٌ سِنْكَلِرْ**. يؤدي الثني

الشديد لإبهام القدم في الطرف المصاب بالشلل التشنجي إلى ثني الركبة والورك.

- Souque's p. **ظَاهِرَةٌ سُوْكَزْ**. ظاهرة تشاهد

في الشلل الشقي غير التام وهي بسط الأصابع وانفصالها لا إرادياً عند رفع الذراع، وتسمى أيضاً ظاهرة الأصابع.

- staircase p. (= treppe) **ظَاهِرَةٌ السُّلْمِ**.

ظاهرة الزيادة التدريجية في درجة التقلص العضلي بعد تنبيهها المتتالي السريع.

- Strümpell p. **ظَاهِرَةٌ شْتْرُومْبِلْ**. الثني الخلفي

وبسط القدم عند ثني الساق الممدودة بوجه المقاومة التي يضعها الفاحص ضدها.

- toe p. (= Babinski's reflex) **ظَاهِرَةٌ إِبْهَامِ**

الْقَدَمِ. منعكس بابنسكي.

- tongue p. **ظَاهِرَةُ اللُّسَانِ**. تقلص اللسان

وظهور حفر عميقة فيه عنه النفخ عليه ويشاهد في حالات التكرز.

- Trousseau's p. **ظَاهِرَةُ تْرُوسُو**. التقلص التشنجي

للعضلات عند الضغط على الأعصاب التي تغذيها.

- Wedensky's p. **ظَاهِرَةُ وِيدَنْسْكِي**. عند وضع

سلسلة من المنبهات السريعة على العصب تتقلص العضلة بسرعة استجابة للمنبه الأول ومن ثم تتوقف عن الاستجابة ولكن لو وضعت المنبهات بسرعة أبداً لاستجابات العضلة لها كلها وباستمرار.

**phenotype** **النَّمَطُ الظَّاهِرِيُّ**. التكوين الفيزيائي

والكيميائي الحيوي والفيزيولوجي للشخص والذي يتعين وراثياً وبيئياً.

**phenoxybenzamine hydrochloride**

**هَيْدُرُوكْلُورِيدُ الْفِينُوكْسِي بِنَزَامِينِ**. دواء محصر للمفعول الأدريناليني الفعّل ألفا ويستعمل كمضاد لارتفاع ضغط الدم.

**phensuximide** **فِنْسُكْسِيمِيد**. دواء يستعمل

في علاج الصرع الصغير ويعطى عن طريق الفم.

**phenylketonuria (PKU)** **بَيْئَةُ الْفِنِيلِ**

كيتون. داء وراثي ينتج عن اختلال استقلاب الفينيل كيتون ويتصف بالتخلف العقلي وفرط الحركة والصرع بالإضافة إلى أعراض عامة أخرى.

**phenyramidol hydrochloride**

**هَيْدُرُوكْلُورِيدُ الْفِينِيرَامِيدُولِ**. دواء مسكن ومرح للعضلات الهيكلية.

**phenytoin** **فِينِيْتُونِ**. دواء مضاد للاختلاج

يستعمل في معالجة كل أنواع الصرع ما عدا الصرع الصغير وكذلك كمضاد لاختلال نظم القلب.

**phetharbital** **فَيْتَارْبَيْتَالْ**. باربيتورات غير

منوم يستعمل في معالجة الاختلاج.

**phlebalgia** **أَلْمٌ وَرِيدِيٌّ**. ألم يتولد عن دوال على

سطح العصب أو في داخله.

**phlebanesthesia (= phlebonarcosis)**

**تَحْدِيرٌ وَرِيدِيٌّ**. تخدير يولد بالحقن داخل الوريد.

**phobia** **رُهَابٌ**. خوف شديد ودائم ومن دون

سبب من شيء معين أو من فعالية أو حالة معينة وقد يدرك المصاب نفسه أن خوفه مبالغ فيه وغير منطقي. وعندما يكون الرهاب سبباً للضائقة أو يتعارض مع فعاليات الشخص الاجتماعية فإنه يعتبر نوعاً من الاختلال العقلي. ويصنف الرهاب إلى رهاب السباح والرهابيات الاجتماعية والرهابيات البسيطة.

- **simple p.** **رُهَابٌ بَسِيطٌ**. اختلال رهابي لا يشمل

رهاب الانفراد أو الوجود في المحلات العامة (رهاب السباح) أو الخوف من الإحراج في المواقف الاجتماعية (الرهاب الاجتماعي) وأنواع الرهاب البسيط الشائعة هي رهاب الحيوانات خصوصاً الكلاب والأفاعي والحشرات والفئران أو رهاب الانفلاق أو رهاب المرتفعات.

- **social p.** **رُهَابٌ اجْتِمَاعِيٌّ**. الرهاب الذي

يشمل تجنب المجتمعات لأن المصاب يخاف من التعرض للمواقف المحرجة كالانفلاق أو الإهانة كما يشمل الخوف من التحدث في الاجتماعات أو التمثيل فيها أو الأكل في المحلات العامة أو استعمال المرافق الصحية العامة.

**phobic** **رُهَابِيٌّ**. ذو طبيعة رهابية أو منسوب للرهاب.

**phobophobia** **رُهَابُ الرُهَابِ**. تخوف الشخص

من الإصابة بالرهاب.

**phonasthenia** وَهَنْ الصَّوْتِ. ضعف الصوت أو صعوبته بسبب التعب.

**phonation** تَصْوِيْت. إخراج الأصوات.

**phonophobia** رُهَابُ الأصْوَاتِ. الخوف الشاذ من سماع الأصوات أو من الكلام بصوت عالٍ.

**photalgia** أَلَمٌ ضَوْئِيٌّ. ألم العين عند تعرضها للضوء.

**photaugiaphobia** رُهَابُ الوَهِيْجِ. الخوف الشديد من وهيج الضوء.

**photodynia (= photalgia)** أَلَمٌ ضَوْئِيٌّ.

**photoperceptive** مُدْرِكٌ للضَّوْءِ. يتمكن من إدراك الضوء.

**photophobia** رُهَابُ الضَّوْءِ. عدم تحمل العين الشاذ للضوء.

**photoreception** اسْتِقْبَالُ الضَّوْءِ. عملية التحسس للموجات الضوئية التي تتراوح أطوال موجاتها بين 370 و 760 نانومتراً وهي طيف الضوء المرئي.

**photoreceptor** مُسْتَقْبَلَةٌ ضَوْئِيَّةٌ. عضو انتهائي عصبي أو مستقبل حساسة للضوء.

**phrenalgia** أَلَمُ الحِجَابِ. ألم الحجاب الحاجز.

**phrenemphraxis (= phrenicotripsy)** هَرْسُ العَصَبِ الحِجَابِيِّ.

**phrenetic (= 1. maniacal 2. maniac)** 1. هَوَسِيٌّ 2. مَهْوُوسٌ.

**phrenic** 1. حِجَابِيٌّ 2. عَقْلِيٌّ. 1. نسبة للحجاب الحاجز 2. نسبة للعقل.

**phrenicectomy (= phreniconeurectomy)** قَطْعُ العَصَبِ الحِجَابِيِّ.

**phreniclasia (= phreniclasia)** هَرْسُ العَصَبِ الحِجَابِيِّ. هرس العصب الحجابي بملقاط.

**phrenicoexairesis** قَلْعُ العَصَبِ الحِجَابِيِّ.

**phrenicoexeresis** قَلْعُ العَصَبِ الحِجَابِيِّ.

**phreniconeurectomy** قَطْعُ العَصَبِ الحِجَابِيِّ. قَطْعُ كل أو جزء من العصب الحجابي.

**phrenicotomy** قَطْعُ العَصَبِ الحِجَابِيِّ.

**phrenicotripsy** هَرْسُ العَصَبِ الحِجَابِيِّ. عملية هرس العصب الحجابي.

**phrenodynia** أَلَمُ الحِجَابِ. ألم الحجاب الحاجز.

**phrenology** فِرَاسَةُ الدِّمَاغِ. علم دراسة أخلاق الشخص وقابلياته العقلية من خلال دراسة شكل جمجمته.

**phrenoplegia** شَلْلُ الحِجَابِ. شلل الحجاب الحاجز.

**phronema** القَشْرَةُ العَقْلِيَّةُ؛ المذاهن. قسم قشرة الدماغ الذي تحتله المراكز الفكرية والارتباطية للمخ.

**physocephaly** تَفَاخُ الرُّأْسِ. تورم نفاخي بالرأس.

**physostigmine** فِيرُوسْتِغْمِين. قلواني كوليني الفعل له نشاط مضاد للكولينستراز ويستعمل موضعياً لتضييق حدقة العين ولإنقاص ضغط داخل العين في الزرق كما يستعمل داخل الجسم للتأثيرات التي تحدثها الجرعات المفرطة من الأدوية المضادة للفعل الكوليني.

**p. salicylate** سَالِيسِيْلَاتُ الفِيرُوسْتِغْمِين. ملح ساليسيلات الفيزوستغمين وله نفس تأثير الفيزوستغمين.

**p. sulfate** سَلْفَاتُ الفِيرُوسْتِغْمِين. ملح سلفات الفيزوستغمين وله تأثير الفيزوستغمين نفسه.

**pia** 1. لَيْنٌ؛ رَحْوٌ؛ رَقِيْقٌ 2. الأَمُ الحَنْوُن.

**p. mater** الأَمُ الحَنْوُن. انظر pia mater.

**pia- arachnitis (= leptomeningitis)** الِتهَابُ الحَنْوُنِ والعَنْكَبُوْتِيَّةِ.

**pia- arachnoid (= leptomeninges)** الحَنْوُنُ العَنْكَبُوْتِيَّةِ. الأم الحنون والعنكبوتية وتعتبران معاً كوحدة وظيفية واحدة.

**pia- glia** الحَنْوُنُ الدِّبْقِيَّةُ. غشاء يتكون من اندماج الأم الحنون والدبقية الهامشية ويكونان إحدى طبقات الحنون العنكبوتية.

**pial** حَنْوُنٌ. نسبة إلى الأم الحنون.

**pia mater** الأُمُ الحَنْوُن. الغشاء الداخلي للأغشية الثلاثة (السحايا) التي تغطي الدماغ والنخاع والذي يغلفهما جيداً ويمتد إلى أعماق شقوقهما وأتلامهما ويتكون من الألياف شبكية ومرنة وكلاجينية.

**p. m. encephali** الأُمُ الحَنْوُن الدِّمَاغِيَّة. الأم الحنون التي تغطي الدماغ وهي طبقة رقيقة على قشرة المخ واسمك من تلك التي تغطي جذع الدماغ وتتشعب أوعية الدماغ الدموية في داخلها والتي تدخل الدماغ لمسافة قصيرة مغطاة بطبقة من الحنون الدماغية.

**p. m. spinalis** الأُمُ الحَنْوُن النُّخَاعِيَّة. الأم الحنون التي تغطي النخاع الشوكي وتتكون من ألياف كولاجينية وهي تكون الرباط المسنن والألياف الشبكية التي تغلف النخاع وتكون مختلف الحواجز وأغلفة الجذور العصبية.

**piamatral (= pial)** حَنْوُنِي.

**piarachnitis (= pia-arachnitis)** التَّهَابُ الحَنْوُن والعَنْكَبُوتِيَّة.

**piarachnoid (= pia-arachnoid)** الحَنْوُن العَنْكَبُوتِيَّة.

**pica** وَحَمٌّ؛ قَطَا؛ شَدُوذُ الشَّهِيَّة. أكل المواد غير المغذية الإجباري كالطين والأصباغ والتلج والجبس والشعر ونشاء الغسيل وهي ممارسة شاذة عند بعض الحوامل أو في المرضى المعوزين للزنك أو للحديد.

**picrotoxin** بِكْرُوْتُوْكْسِين. مادة منبهة لكل أقسام الجهاز العصبي المركزي لأنها تحصر الدفاعات العصبية المثبطة قبل التشابكية. وقد استعملت كمادة منبهة مركزية وتنفسية في علاج تسمم الجهاز العصبي المركزي بالمواد المخدرة خصوصاً مواد الباربيتورات التي تدخل عن طريق الوريد.

**piesesthesia** حِسُّ الضَّغْط. حس منبهات الضغط.

**piesimeter** مِقْيَاسُ حِسِّ الضَّغْط. مقياس حس الضغط في الجلد.

**piezesthesia (= piesesthesia)** حِسُّ الضَّغْط.

**piezometer** 1. مِقْيَاسُ حِسِّ الضَّغْط. 2. مِقْيَاسُ الضَّغْطِ الحَجَاجِي. 1. مقياس حس الضغط. 2. مقياس الضغط داخل الحجاج.

**pilocarpine** بِيْلُوْكَرْبِين. قلواني محاكي الكولين له تأثيرات مسكارينية الفعل فهو يضيق حدقة العين عند استعماله موضعياً مع ارتفاع عابر ثم انخفاض دائم للضغط داخل العين ويستعمل في علاج الزرق.

**p. hydrochloride** هِيْدْرُوْكْلُوْرِيْد البِيْلُوْكَرْبِين. له نفس خواص البيلوكربين.

**p. nitrate** نَيْتْرَاتُ البِيْلُوْكَرْبِين. له نفس خواص البيلوكربين.

**pilomotor** مِقْفَةُ الشَّعْرِ. العضلات الصغيرة التي يؤدي تقلصها إلى انتصاب الشعر وإلى «جلد الوز».

**pineal** صَنْوَبْرِي. نسبة إلى الجسم الصنوبري أو صنوبري الشكل.

**pinelectomy** إِسْتِئْصَالُ الصَّنَوْبَرِيَّة؛ استئصال الجسم الصنوبري.

**pinealism** الحَالَةُ الصَّنَوْبَرِيَّة. حالة اختلال إفرازات الجسم الصنوبري.

**pinealoblastoma** وَرَمٌ أرومِي صَنْوَبْرِي. ورم صنوبري ولكن خلاياه الصنوبرية غير متميزة جيداً.

**pinealocytoma, pinealoma** وَرَمٌ صَنْوَبْرِي. ورم الصنوبرية.

**pinealopathy** إِعْتِلَالُ الصَّنَوْبَرِيَّة. أي مرض يصيب الغدة الصنوبرية.

**pineoblastoma** وَرَمٌ أرومِي صَنْوَبْرِي.

**pineocytoma** وَرَمٌ صَنْوَبْرِي.

**piperacetazine** بِيْرَاسِيْتَازِين. دواء مُضَادُّ لِلدَّهَانِ يستعمل في علاج الأنواع المتعددة من الفصام في البالغين ويدخل عن طريق الفم.

**piperidolate hydrochloride** هِيْدْرُوْكْلُوْرِيْد البِيْرِيْدُولِيْت. دواء مضاد للفعل الكولينيني يقلل من حركة العضلات الملساء وخصوصاً تلك التي في الجهاز المعدي المعوي

ويستعمل كدواء مضاد للتشنج في هذا الجهاز ويعطى عن طريق الفم.

### piperocaine hydrochloride

هَيْدُرُوكُلُورِيدِ البِبرُوكَاينِ. دواء يستعمل كبنج موضعي أو نخاعي أو ذنبي.

**piperoxan hydrochloride** هَيْدُرُوكُلُورِيدِ البِبرُوكْسَانَ. مادة محصورة لادرينالين الفأ. ويستعمل قبل العمليات وأثناءها لمقاومة تأثير الأدرينالين الذي يفرز أثناء العملية.

**pipoxalan hydrochloride** هَيْدُرُوكُلُورِيدِ البِپُوكْسَالَانِ. دواء يستعمل كمرخ للعضلات.

**pipradrol hydrochloride** هَيْدُرُوكُلُورِيدِ البِپِرَادْرُولِ. دواء يستعمل كمضاد للاكتئاب ويستعمل عن طريق الفم.

### pirandamine hydrochloride

هَيْدُرُوكُلُورِيدِ البِرَنْدَامِينِ. دواء يستعمل كمضاد للاكتئاب.

**pituitocyte** خَلِيَّةٌ نُخَامِيَّةٌ. أي من الخلايا المغزلية الشكل والسائدة في النخامية العصبية والمنتشرة بين الألياف العصبية والتي تعتبر خلايا دقيقة عصبية متخصصة.

**pituitarism** الحَالَةُ النُّخَامِيَّةُ. اضطراب وظائف الغدة النخامية.

**pituitarium (= pituitary)** النُّخَامِيَّةُ

1. النُّخَامِيَّةُ 2. نُخَامِيٌّ. 1. الغدة النخامية 2. منسوب للغدة النخامية.

**- anterior p.** النُّخَامِيَّةُ الأَمَامِيَّةُ. الفص الأمامي للغدة النخامية وهو النخامية الغدية أو مستحضر من هذا الفص للغدة.

**- pharyngeal p.** النُّخَامِيَّةُ البَلْعُومِيَّةُ. مجموعة صغيرة متبقية من النسيج الغدي للنخامية الغدية توجد في السمحاق المخاطي لسقف البلعوم الأنفي وتتطور من كيس رائكة في الجنين.

**- posterior p.** النُّخَامِيَّةُ الخَلْفِيَّةُ. الفص الخلفي للغدة النخامية وهي النخامية العصبية كما أنه يستحضر من هذا الفص بعد تجفيفه ويستعمل كمضاد للتبول في البوالة التقهمة أو لتنبية العضلات الملساء خصوصاً في الرحم عند نزفه.

### pituitectomy (= hypophysectomy)

إِسْتِنْتِصَالُ النُّخَامِيَّةِ.

**placebo** عُقْلٌ. علاج بدواء تمثيلي كاذب ليس له أية فعالية دوائية لمرض الشخص أو لشكواه يعطى لمجرد أعراض نفسية فيزيولوجية.

**plagiocephaly** رَأْسٌ وَارِبٌ؛ دَنْخٌ. رأس ملتف وغير متناظر يتولد عن عدم انتظام انسداد الدروز القحفية.

**plantar** أْخْفَصِيٌّ. نسبة للأخمص.

**plaque** لُويْحَةٌ. (ج. لُويْحَاتٌ). أية لطفة أو منطقة مسطحة.

**- attachment p's.** لُويْحَاتُ الإِزْتِكَازِ. مناطق صغيرة كثيفة في غمد الليف العضلي ترتكز عليها الخيوط العضلية.

**- fibromyelinic p's.** لُويْحَاتُ لِيْفِيَّةٍ مِيَالِينِيَّةٍ. مناطق في القشرة المخيخية المصابة بالنخر التصليبي الشراييني غير الكامل تظهر فيها لويحات من الألياف العصبية المغمدة المفرطة النمو.

**- Lichtheim p's.** لُويْحَاتُ لِيْحْتَايِمِ. مناطق تنكس في المادة البيضاء للمخ تشاهد في فقر الدم الوبيل.

**- Redlich- Fisher military p's.** لُويْحَاتُ رِيدَلِيخ - فِيشِرِ الأُحْمِيَّةِ. مناطق متنخنة غامقة اللون في الشبكة الدقيقة للمخ تشاهد في ذهانات الشيوخة.

**- senile p's.** لُويْحَاتُ الشَيْخُوخَةِ. آفات مجهرية مكونة من شدة مقطعة من نهايات المحاورير والتغصنات العصبية تشاهد في قشرة المخ في الشيوخ في داء الزهايمر.

### platybasia (= basilar impression)

تَفَلُّحُ القَاعِدَةِ؛ تَسَطُّحُ القَاعِدَةِ. تشوه خلقي في العظم القذالي والنهائية العلوية للفقرار الرقبى الذي يدفع قاعدة القذالي للأعلى ويعطيها شكل الصفيحة.

**platycephalic** عَرِيضُ الرُّأْسِ. ذو رأس عريض يكون فيه معامل العرض للطول أقل من 70.

**platycrania** تَسَطُّيْحُ القَحْفِ. تسطيح القحف صنعياً.

**pleocytosis** كَثْرَةٌ خَلَايَا السَائِلِ الدِمَاغِيِّ النُّخَاعِيِّ. وجود عدد من الخلايا في السائل الدماغي النخاعي أكثر من العدد السوي.

**pleonexia** هَوَسُ التَّمَلُّكِ: الجَشَعُ. الطمع والرغبة المفرطة في التملك والحصول على الثروة.

**pleurodynia** وَجَعُ الجَنْبَةِ. ألم انتبائي في العضلات الوربية بسبب الروماتزم العضلي أو تهيج سطح الجنبه.

**plexal** ضَفِيرِيّ. نسبة للضفيرة.

**plexalgia** أَلْمُ ضَفِيرِيّ. ألم يسبب آفة ضفيرية.

**plexectomy** إِسْتِنصَالُ الضَّفِيرَةِ. قطع الضفيرة وإزالة جزء منها أو كلها.

**plexitis** التَّهَابُ الضَّفِيرَةِ. التهاب إحدى الضفائر العصبية.

**plexopathy** إِعْتِلَالُ الضَّفِيرَةِ. اعتلال إحدى الضفائر وخصوصاً العصبية منها.

**- lumbar p.** إِعْتِلَالُ الضَّفِيرَةِ القَطَنِيَّةِ. اعتلال عصبي للضفيرة القطنية.

**plexus** ضَفِيرَةٌ. (ج: ضَفَائِرُ). شبكة من الأعصاب أو الأوعية اللمفية أو الأوردة.

**- annular p.** الضَّفِيرَةُ الحَلَقِيَّةُ. ضفيرة من الألياف العصبية تحيط بحافة القرنية.

**- anserine p. (p. parotidus nervi facialis)** الضفيرة الوزية: الضَّفِيرَةُ النَّكْبِيَّةُ للعَصَبِ الوَجْهِيّ.

**- p. aorticus abdominalis** الضَّفِيرَةُ الأَبْهَرِيَّةُ البَطْنِيَّةُ. ضفيرة مفردة غير مزدوجة تتكون من حزم الألياف عصبية رابطة تتصل من الضفائر البطنية المساريقية العلوية وتنزل مع الأبره حيث تستلم فروعاً من الأعصاب المساريقية القطنية لتصبح الضفيرة الختلية العلوية تحت انشعاب الشريان الأبره وتتوزع فروعها متجاورة مع فروع الشريان المذكور.

**- p. aorticus thoracalis (= p. aorticus thoracicus)** الضَّفِيرَةُ الأَبْهَرِيَّةُ الصَّدْرِيَّةُ. ضفيرة توجد حول الأبره الصدري تتكون من الألياف من الجذعين الوديين والعصبين المبهمين وتتفرع منها فروع صغيرة ترافق فروع الأبره وهي متواصلة عند جهتها السفلية مع الضفائر البطنية والأبهرية البطنية.

**- p. arteriae cerebri anterioris** الضَّفِيرَةُ

الشَّرِيَانِيَّةُ المُخَيَّةُ الأَمَامِيَّةُ. ضفيرة رقيقة من الأعصاب الودية تحيط بالشريان المخي الأمامي.

**- p. arteriae cerebri mediae** الضَّفِيرَةُ الشَّرِيَانِيَّةُ المُخَيَّةُ المُتَوَسِّطَةُ. ضفيرة رقيقة من الأعصاب الودية تحيط بالشريان المخي المتوسط.

**- p. arteriae chorioideae** الضَّفِيرَةُ الشَّرِيَانِيَّةُ المُشِيمِيَّةُ. ضفائر دقيقة ترافق الشرايين المشيمية.

**- Auerbach's p. (= p. myentericus)** الضَّفِيرَةُ العَضَلِيَّةُ العَوِيَّةُ.

**- p. auricularis posterior** الضَّفِيرَةُ الأُذِينِيَّةُ الخَلْفِيَّةُ. ضفيرة أعصاب ودية توجد على الشريان الأذيني الخلفي.

**- autonomic p's. (= p's. autonomici)** الضَفَائِرُ المُسْتَقْلِيَّةُ. شبكة واسعة من الألياف وأجسام الخلايا العصبية التي تصاحب الجهاز العصبي المستقل وتوجد بصورة خاصة في البطن والصدر والحوض وتحوي أليافاً ودية ولا ودية وحشوية واردة.

**- basilar p. (= p. basilaris)** الضَّفِيرَةُ القَاعِيَّةُ. ضفيرة وريدية توجد في الام الجافية وتقع على القسم القاعدي من العظم القذالي والقسم الخلفي من العظم الوددي وتمتد من الجيب الكهفي حتى الثقب العظمي كما أنها تتصل بجميع جيوب الجافية.

**- brachial p. (= p. brachialis)** الضَّفِيرَةُ العَضُدِيَّةُ. ضفيرة تتأصل من الفروع البطنية للأعصاب النخاعية الرقبية الأربعة الأخيرة ومن معظم الفرع البطني للعصب الصدري الأول وهي تقع جزئياً في الرقبة وجزئياً في الإبط وتتكون من الفروع والجذوع البطنية - القسم فوق الترقوي والمجاور للشريان تحت الترقوة والذي يتفرع إلى الأعصاب الكتفي الظهرية والصدري الطويل وتحت الترقوي والفوق الكتفي. ويتكون القسم تحت الترقوي من الفروع التي تقع خلف الترقوة تقريباً ومن الحبال والفروع التي توجد في الإبط بجوار الشريان الإبطي ويتفرع إلى الأعصاب الصدريين الإنسي والحوشي والجلدي العضدي الإنسي والجلدي الساعدي الإنسي والناصف والزنددي والكعبري وتحت الكتفي والصدري الظهرية والإبطي.

**- cardiac p., deep** الضَّفِيرَةُ القَلْبِيَّةُ العَمِيقَةُ.

قسم الضفيرة القلبية الذي يقع بين القوس الأبهرى وانشعاب الرغامى.

- **cardiac p., superficial (= anterior cardiac p.)** الضفيرة القلبية السطحية.

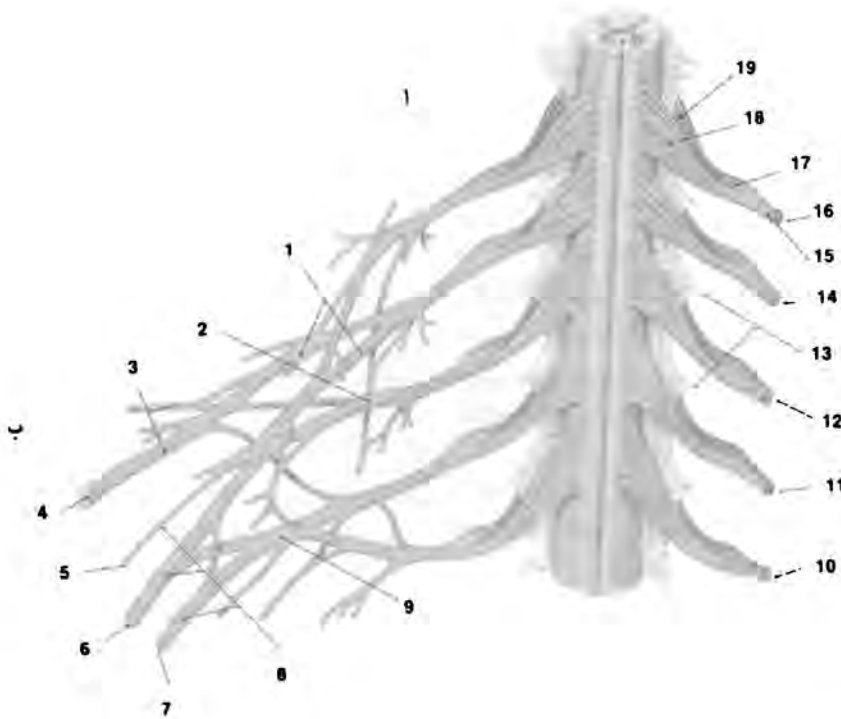
قسم الضفيرة القلبية الذي يقع تحت قوس الأبهر وإلى اليمين من الرباط الشرياني.

- **p. cardiacus (= cardiac p.)** الضفيرة القلبية. الضفيرة حول قاعدة القلب وبصورة خاصة في تامور القلب وهي مكونة من الفروع القلبية للعصب المبهم والجذعين والعقد الودية وتحوي اليافاً حشوية واردة وتتفرع إلى فروع للقوس الأبهر وللأذنين الأيسر والأيمن والشريانين التاجيين الأيمن والأيسر.

- **p. cardiacus profundus (= deep cardiac p.)** الضفيرة القلبية العميقة.

- **p. cardiacus superficialis (= superficial cardiac p.)** الضفيرة القلبية السطحية.

- **p. caroticus communis** الضفيرة السباتية الأصلية. ضفيرة عصبية على الشريان السباتي الأصلي تتكون من فروع من الضفيرتين السباتيتين الظاهرة والباطنة ومن العقد الودية الرقبية.



#### plexus, brachial

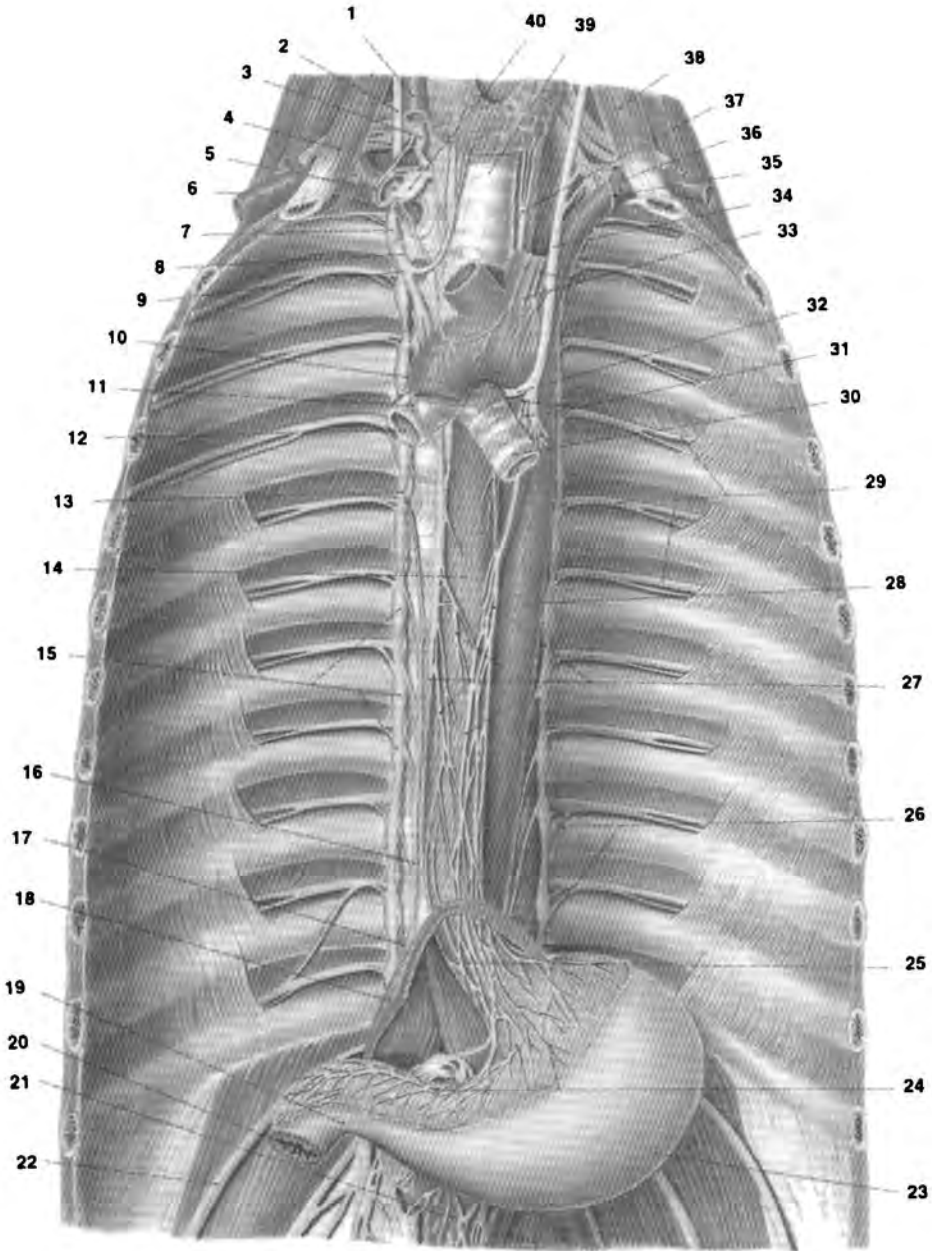
الضفيرة العصبية وقطع النخاع الرقبية والصدرية المناظرة لها.

- أ - الجزء فوق الترقوة: (1) الجذع العلوي (2) الجذع المتوسط (3) الأقسام الخلفية  
 ب - الجزء تحت الترقوة: (4) العصب الكعبري (5) العصب العضلي الجلدي (6) العصب الناصف (المتوسط) (7) العصب الزندي  
 (8) الأقسام الأمامية (9) الجذع السفلي (10) العصب الصدري الأول (11) العصب الرقبي الثامن (12) العصب الرقبي السابع (13)  
 الأربطة المسننة (14) العصب الرقبي السادس (15) عصب شوكي (16) العصب الرقبي الخامس (17) العقدة الشوكية (18) الجذر  
 الأمامي (19) الجذر الخلفي.

- p. caroticus externus** **الضْفِيرَةُ السَّبَاتِيَّةُ الظَّاهِرَةُ.** ضفيرة عصبية تقع حول الشريان السباتي الظاهر تتكون من الأعصاب السباتية الظاهرة من العقد الرقبية العلوية وتغذي اليافاً ودية ترافق فروع الشريان السباتي الظاهر.
- p. caroticus internus** **الضْفِيرَةُ السَّبَاتِيَّةُ البَاطِنَةُ.** ضفيرة عصبية تقع حول الشريان السباتي الباطن تتكون من العصب السباتي الباطن وهي تغذي أعصاباً ودية إلى فروع الشريان السباتي الباطن وإلى الضفيرة الطبلية وإلى أعصاب الجيب الكهفي وبصورة مباشرة أو غير مباشرة إلى العقد القحفية اللاودية لتمر خلالها.
- p. cavernosus** **الضْفِيرَةُ الكَهْفِيَّةُ.** ضفيرة من ألياف عصبية ودية توجد في الجيب الكهفي للام الجافية.
- p. cavernosus clitoridis** **الضْفِيرَةُ الكَهْفِيَّةُ البَطْرِيَّةُ.** ضفيرة ألياف عصبية في جذر البظر تتاصل من الضفيرة المثانية وتغذي الجسم الكهفي للبظر.
- p. cavernosus penis** **الضْفِيرَةُ الكَهْفِيَّةُ القُضَيْبِيَّةُ.** ضفيرة عصبية في جذر القضيب تتاصل من الضفيرة المثانية وتغذي الجسم الكهفي للقضيب.
- celiac p. (= p. celiacus = p. coeliacus)** **الضْفِيرَةُ البَطْنِيَّةُ.**
- cervical p., posterior** **الضْفِيرَةُ الرَقْبِيَّةُ الخَلْفِيَّةُ.** ضفيرة عصبية في المنطقة الرقبية الخلفية تتكون من الفروع الظهرية للأعصاب النخاعية الرقبية. الثلاث أو الأربع الأولى.
- p. cervicalis** **الضْفِيرَةُ الرَقْبِيَّةُ.** ضفيرة عصبية تتكون من الفروع البطنية للأعصاب الرقبية الأربعة العلوية ومرتبطة على شكل سلسلة عرى غير منتظمة وتعطي فروعاً سطحية (الأعصاب القذالي الصغير والأذني الكبير والرقبي المستعرض والفوق الترقوي) وفروعاً عميقة (الأعصاب الحجاجي والحجاجي الإضافي والعروة الرقبية وأعصاباً عضلية أخرى).
- cervicobrachialis p.** **الضْفِيرَةُ الرَقْبِيَّةُ العَضْدِيَّةُ.** الضفيران الرقبية والعضدية معاً.
- choroid p.** **الضْفِيرَةُ المَشِيمِيَّةُ.** لفات من الأوعية الدموية للام الحنون تغطيها طبقة رقيقة من خلايا البطانة العصبية فتولد بروزات عنقودية في البطينات الثالث والرابع والجانبى للدماغ وهي تفرز السائل الدماغي النخاعي.
- p. choroideus ventriculi lateralis** **الضْفِيرَةُ المَشِيمِيَّةُ لِلْبُطِينِ الجَانِبِيِّ.** وهي لفات وعائية مع طبقات من الأم الحنون في القسم المركزي للبطين الجانبى وسقف قرنه الصدغي وهي تولد السائل الدماغي النخاعي.
- p. choroideus ventriculi quarti** **الضْفِيرَةُ المَشِيمِيَّةُ لِلْبُطِينِ الرَّابِعِ.** لفات وعائية مع طبقات من الأم الحنون في سقف القسم الخلفى من البطين الرابع تمتد إلى الرذب الوحشى وخلالها وتولد السائل الدماغي النخاعي.
- p. choroideus ventriculi tertii** **الضْفِيرَةُ المَشِيمِيَّةُ لِلْبُطِينِ الثَّلَاثِ.** ضفيرة وعائية مع طبقات من الأم الحنون في سقف البطين الثالث تساهم في توليد السائل الدماغي النخاعي.
- ciliary ganglionic p.** **الضْفِيرَةُ العَقْدِيَّةُ الهُدَيْبِيَّةُ.** ضفيرة مستقلة تتكون من العصبين الهدبيين القصير والطويل وتقع على العضلة الهدبية وتغذي العضلتين الموسعة والمضيق للحدقة.
- coccygeal p. (= p. coccygeus)** **الضْفِيرَةُ الغُصْعُصِيَّةُ.** ضفيرة صغيرة تتكون من الفروع البطنية للأعصاب العصبية والعجزى الخامس وتوصيلة من العصب العجزى الرابع وتعطي العصب الشرجى المصعصي.
- p. coeliacus** **الضْفِيرَةُ البَطْنِيَّةُ.** قسم الضفيرة أمام الفقرية الواقعة على أمام وجوانب الأبرع عند منابت الجذعين البطنيين والشريانين المساريقي والكروي وهي تحوي العقدتين البطنيتين المزدوجتين والعقد المساريقية العلوية وكتلة من العقد غير المسماة وترسل فروعاً تمتد مع الشرايين المجاورة وتسمى أيضاً الضفيرة الشمسية.
- colic p., left** **الضْفِيرَةُ القَوْلُونِيَّةُ اليُسْرَى.** قسم الضفيرة المساريقية العلوية الذي يرافق الشريان القولوني الأيسر.
- colic p., middle** **الضْفِيرَةُ القَوْلُونِيَّةُ الوَسْطِيَّةُ.** قسم الضفيرة المساريقية العلوية الذي يرافق الشريان القولوني الوسطي.



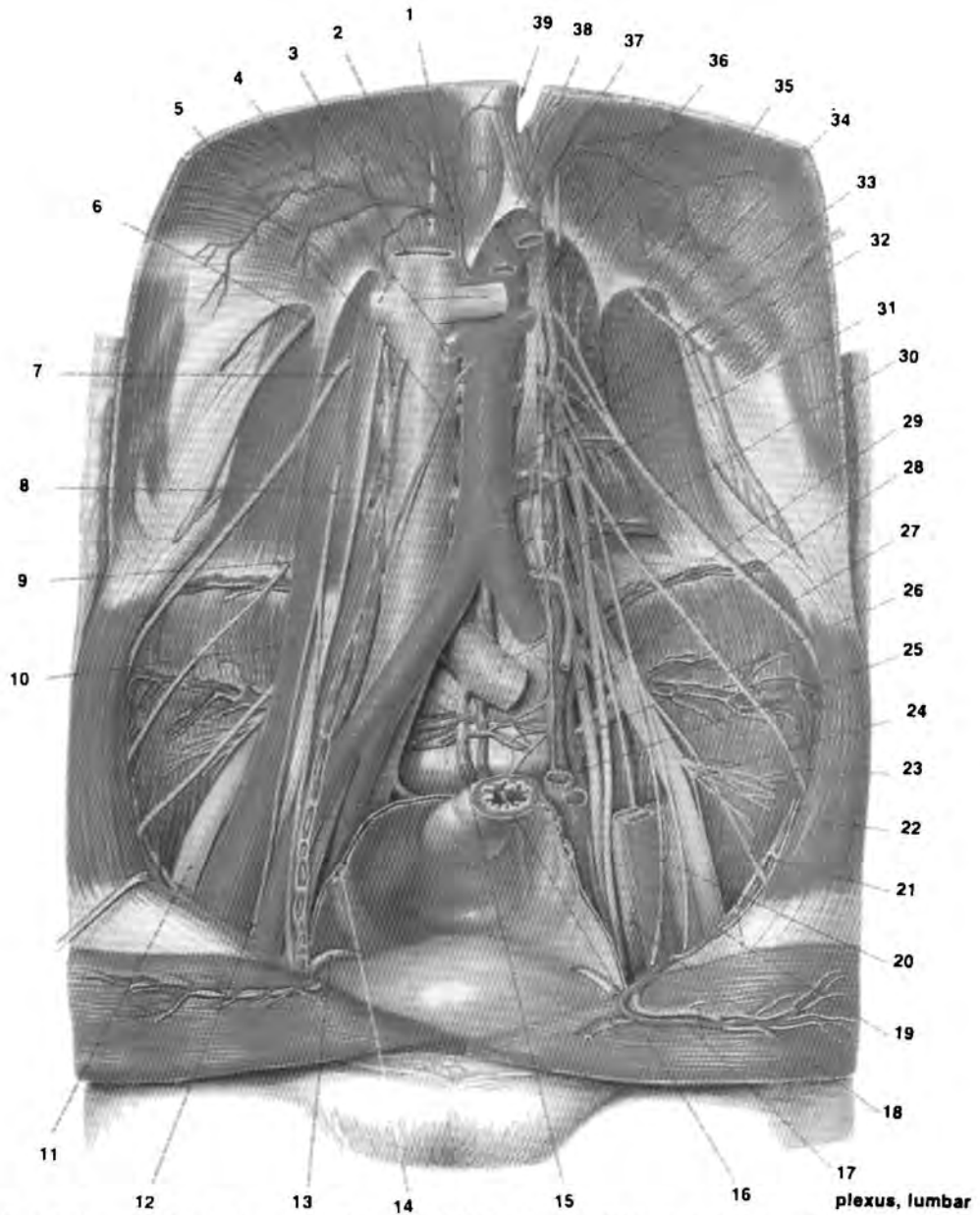
- **colic p. right** **الضفيرة القولونية اليمينية.**  
قسم الضفيرة المساريقية العلوية الذي يرافق الشريان القولوني الايمن.
- **p. coronarius cordis anterior** **الضفيرة التاجية القلبية الامامية.**  
ضميرة من اعصاب ودية امام القلب ومتعلقة بصورة رئيسية مع فروع الشريان التاجي الامامي.
- **p. coronarius cordis posterior** **الضفيرة التاجية القلبية الخلفية.**  
القلب ومتعلقة بصورة رئيسية مع فروع الشريان التاجي الايمن.
- **crural p. (= p. femoralis)** **الضفيرة الفخذية.**  
الضفيرة الكيسية. ضفيرة عصبية بالقرب من المرارة ومتعلقة بالشريان الكيسي.
- **deferential p. (= p. deferentialis)** **الضفيرة الاسهرية.**  
القسم الثانوي من الضفيرة الختلية السفلية الذي يغذي اليافاً عصبية للقناة الاسهرية.
- **p. dentalis inferior** **الضفيرة السننية السفلية.**  
السنخي السفلي تقع حول جذور الاسنان السفلية.
- **p. dentalis superior** **الضفيرة السننية العلوية.**  
السنخية العلوية تقع حول جذور الاسنان العلوية.
- **enteric p. (= p. entericus)** **الضفيرة المعوية.**  
ضميرة من الياف عصبية مستقلة داخل جدار الانبوب الهضمي ومكونة من الضفائر تحت المخاطية والعضلية المعوية وتحت المصلية وتحوي اليافاً حشوية ويافاً ودية بعد العقدية ولا ودية قبل العقدية وبعد العقدية واجسام خلايا لا ودية بعد العقدية.
- **epigastric p. (= p. celiacus)** **الضفيرة الشرسوفية.**  
الضفيرة البطنية.
- **esophageal p. (= p. oesophageus)** **الضفيرة المريئية.**
- **Exner's p. (= molecular p.)** **ضفيرة إكسنر.**  
طبقة الياف مماسة لقشرة المخ في طبقة الجزيئية.
- **facial p. (= p. of facial artery)** **الضفيرة الوجيهية.**  
ضميرة عصبية على سطح الشريان الوجيهي.
- **femoral p. (= p. femoralis)** **الضفيرة الفخذية.**  
ضميرة عصبية ترافق الشريان الفخذي تشق من الضفيرة الابهرية عن طريق الضفائر الوركية العامة والخارجية.
- **gastric p's. (= p. gastrici)** **الضفائر المعديّة.**  
قسم ثانوي من الجزء البطني من الضفائر امام الفقرية ترافق الشريان المعدي وفروعه وتغذي اليافاً عصبية للمعدة.
- **p. gastricus anterior (= rami gastrici anteriores nervi vagi)** **الضفائر المعديّة الامامية.**  
الضفائر المعديّة الامامية للعصب المبهم.
- **p. gastricus inferior** **الضفيرة المعديّة السفلية.**  
ضميرة من الالياف العصبية على الحنية المعديّة الكبرى.
- **p. gastricus posterior (= rami gastrici posteriores nervi vagi)** **الضفائر المعديّة الخلفية.**  
الضفائر المعديّة الخلفية للعصب المبهم.
- **p. gastricus superior** **الضفيرة المعديّة العلوية.**  
ضميرة من الالياف العصبية على الحنية المعديّة الصغرى.
- **gastroepiglotic p., left** **الضفيرة المعديّة القزبية اليسرى.**  
ضميرة عصبية بالقرب من الحنية المعديّة الكبرى.
- **hepatic p. (= p. hepaticus)** **الضفيرة الكبدية.**  
قسم ثانوي من الضفيرة البطنية يرافق الشريان الكبدى حتى الكبد.
- **p. hypogastricus inferior** **الضفيرة الختلية السفلية.**  
ضميرة عصبية تتكون على جهتي السطح الامامي للقسم السفلي من العجز باتحاد الاعصاب الختلية والحشوية الحوضية وتجهز فروعاً للأعضاء الحوضية.
- **p. hypogastricus superior** **الضفيرة الختلية العلوية.**  
الاستمرارية السفلية للضميرة الابهرية وتقع امام القسم العلوي من العجز تحت انشعاب الأبرر مباشرة وتستلم اليافاً من الاعصاب الحشوية القطنية السفلية وتنقسم إلى العصبين الختلي الايمن والختلي



#### plexus, esophageal

منظر أمامي لجوف الصدر يبين الضفيرة المرئية والعصبين المبهم الأيمن والأيسر والجذع الودي: (1) الشريان السباتي الأصلي (2) العصب المبهم (العصب القحفي العاشر) (3) العقدة الودية الرقبية المتوسطة (4) العضلة الأضعمية الأمامية (5) العروة تحت الترقوية (6) الشريان تحت الترقوة (7) العقدة الودية الصدرية الثانية (8) العصب المبهم (9) العصب الحنجري الراجع الأيمن (10) الأبرص الصاعد (11) الفروع العصبية للعصب المبهم (12) القصبة الأولية اليمنى (13) الجذع الودي (14) المريء (15) العقد الصدرية الودية (16) العصب الحشوي الكبير (17) العصب الحشوي الصغير (18) الحجاب (19) البواب (20) الإثنا عشري (21) الأبرص البطني (22) العصب تحت العضلي 12 (23) المعدة (24) الضفيرة المعدية (من العصب المبهم) (25) الجزء البطني للمريء (26) فروع عصبية موصلة (بين الجذع الودي والأعصاب الوربية) (27) الضفيرة المرئية للعصبين المبهمين (الأيسر والأيمن) (28) الأبرص الصدري (29) الأعصاب الوربية (30) القصبة الرئيسية اليسرى (31) الفروع القصصية للعصب المبهم (32) العصب الحنجري الراجع (الأيمن) (33) الضفيرة القلبية الأبهريّة (34) العصب المبهم (35) العروة تحت الترقوية (36) الشريان تحت الترقوة (37) العصب الحنجري الراجع (الأيسر) (38) العضلة الأضعمية الأمامية (39) الرغامى (40) العقدة الرقبية الصدرية.

- ileocolic p. الضفيرة المعوية القولونية. قسم الضفيرة المساريقية العلوية الذي يرافق الشريان المعوي القولوني.
- iliac p. (= p. iliacus) الضفيرة الحرقفية. ضفيرة تتأصل بصورة رئيسية من الضفيرة الأبهريّة وترافق الشرايين الحرقفية الأصلية.
- infraorbital p. الضفيرة تحت الحجاجية. ضفيرة عصبية تقع بالعمق من العضلة رافعة الجفن العلوي وتتكون من الفروع الشفوية العلوية للعصب تحت الحجاج وفروع من العصب الوجهي.
- Intermesenteric p., lumbo-aortic (= p. aorticus abdominalis) الضفيرة القطنية الأبهريّة بين المساريقية؛ الضفيرة الأبهريّة البطنية.
- p. intermesentericus الضفيرة بين المساريقية. قسم الضفيرة الأبهريّة الذي يقع بين أصل الشريانين المساريقيين العلوي والسفلي.
- intramuscular p. الضفيرة داخل العضل. ضفيرة خلايا عصبية مستقلة داخلية واللياف عصبية توجد في جدران الأمعاء والمثانة بصورة تامة وتساهم أو تتحكم في المنعكسات والفعاليات الموضعية لهذه الأعضاء.
- ischiadic p. (= p. sacralis) الضفيرة الأسكية؛ الضفيرة العجزية.
- laryngeal p. الضفيرة الحنجريّة. ضفيرة عصبية على السطح الخارجي للعضلة المضيقّة السفلية للبلعوم وهي فرع جانبي للضفيرة البلعومية وتتكون من اللياف من الأعصاب الودية والحنجري الظاهر.
- lingual p. (= p. lingualis) الضفيرة اللسانية. ضفيرة عصبية ترافق الشريان اللساني.
- p. lumbalis الضفيرة القطنية. ضفيرة تتكون من الفروع البطنية للأعصاب القطنية 2-5 (وأحياناً فروع من العصب القطني الأول) وتوجد عند العضلة القطنية الكبيرة. ويتصل الفرع السفلي من العصب القطني الرابع مع العصب القطني الخامس ليكونا الجذع القطني العجزية والذي يكون جزءاً من الضفيرة العجزية. أما فروع العصب القطني الأول فهي العصبين الحرقم الأربي والحرقفي الختلي. أما فروع الضفيرة القطنية الأصلية فهي الأعصاب التناسلي
- الفخذي والجلدي الفخذي الوحشي والسدادي والفخذي.
- p. lumbaris (= p. lumbalis) الضفيرة القطنية.
- lumbosacral p. (= p. lumbosacralis) الضفيرة القطنية العجزية. الضفيران القطنية والعجزية وتعتبران كضفيرة واحدة لاتصالهما المباشر.
- p. mammarius internus الضفيرة الثديية الباطنة. ضفيرة ترافق الشريان الصدري الباطن وفروعه.
- p. maxillaris externus (= p. of facial artery) الضفيرة الفكّية العلوية الظاهرة.
- p. maxillaris internus الضفيرة الفكّية العلوية الباطنة. ضفيرة عصبية ترافق الشريان الفكّي العلوي الباطن.
- Meissner's p. (= p. submucosus) الضفيرة تحت المخاطية.
- p. meningeus الضفيرة السحائية. ضفيرة عصبية ترافق الشريان السحائي المتوسط.
- p. mesentericus inferior الضفيرة المساريقية السفلية. قسم ثانوي من الضفيرة الأبهريّة يرافق الشريان المساريقي السفلي.
- p. mesentericus superior الضفيرة المساريقية العلوية. قسم من الضفيرة البطنية يرافق الشريان المساريقي العلوي.
- myenteric p. (= p. myentericus) الضفيرة العضلية المعوية. قسم الضفيرة المعوية الذي يوجد في داخل الغلالة العضلية.
- nasopalatine p. الضفيرة الأنفية الحنكية. ضفيرة عصبية بالقرب من الثقب القاطعية.
- nerve p. ضفيرة عصبية. ضفيرة مكونة من اللياف عصبية متشابهة.
- p. nervorum spinalium ضفيرة عصبية نخاعية. ضفيرة تتكون من تشابك اللياف عصبين نخاعيين أو أكثر مثل الضفيرتين العضدية والقطنية العجزية.
- nervous p. (= nerve p.) ضفيرة عصبية.



الاعصاب والأوعية الدموية لجدار البطن الخلفي والصفيرة القطنية: (1) الشريان الحجابي السفلي (2) العصب الحشوي الكبير  
 (3) الوريد الأجوف السفلي (4) الوريد والشريان الكلويان (5) الوريد والشريان الخصويان (6) العصب تحت الضلعي (الصدري)  
 (7) العصب الحرقفي الخثلي (8) العصب التناسلي الفخذي (9) العصب الحرقفي الأربي (10) العضلة القطنية الكبيرة (11)  
 (12) العصب الفخذي (12) الفرع الفخذي للعصب التناسلي الفخذي (13) القناة الأسهرية (14) الجزء الحوضي للحالب (15) الوريد  
 والشريان العجزيان المتوسطان (16) المستقيم (17) الوريد والشريان الشرسوفيان السفليان (18) الوريد والشريان الحرقفيان  
 (19) الوريد والشريان المنعطفان الحرقفيان (20) الفرع التناسلي للعصب التناسلي الفخذي (21) العصب الفخذي الجلدي  
 الوحشي (22) العضلة البطنية المستعرضة (23) العصب الحرقفي الأربي (24) فروع العصب الفخذي (للمعضلة الحرقفية) (25)  
 الشريان الحرقفي القطني (26) العصب السداي (27) الوريد والشريان الحرقفيان القطنيان (28) الجذع القطني العجزي (29)  
 الشريان القطني الرابع (30) الوريد والشريان الحرقفيان القطنيان (31) الشريان المساريقي السفلي (32) الأبهري البطني (33)  
 الجذع الودي (34) العصب تحت الضلعي (العصب الصدري) (12) (35) العضلة القطنية المربعة (36) الوريد القطني الصاعد  
 الأيسر (37) الجذع البطني (38) الشريان المساريقي العلوي (39) فرجة المريء.

- **occipital p. (= p. occipitalis)** **الضْفِيرَةُ القَدَالِيَّةُ.** ضفيرة عصبية ترافق الشريان القذالي.
- **p. oesophageus** **الضْفِيرَةُ العَرِيثِيَّةُ.** ضفيرة عصبية تحيط بالمرء وتتكون من فروع من العصبين المبهمين الأيمن والأيسر والجذعين الوديين كما تحوي أيضاً أعصاباً حشوية واردة من المرء وهي تنقسم إلى قسمين أمامي وخلفي.
- **ophthalmic p. (= p. ophthalmicus)** **الضْفِيرَةُ العَيْنِيَّةُ.** ضفيرة عصبية ترافق الشريان العيني.
- **ovarian p. (= p. ovaricus)** **الضْفِيرَةُ المَبِيضِيَّةُ.** قسم ثانوي من الضفيرة الأبهريّة يرافق الشرايين المبيضة.
- **pancreatic p. (= p. pancreaticus)** **الضْفِيرَةُ البَنَكْرِيَّاسِيَّةُ.** قسم ثانوي من الضفيرة البطنية يرافق الشرايين البنكرياسية.
- **parotid p. of facial nerve (= p. parotideus nervi faialis)** **الضْفِيرَةُ النَكَفِيَّةُ لِلْعَصَبِ الوَجْهِيّ.** ضفيرة عصبية تتكون من تشابك الفروع الانتهائية من فروع العصب الوجهي الصدغي والوجني والشدقي والفكي السفلي الهامشي وفروعه الرقبية التي تبدأ عند الغدة النكفية.
- **pelvic p. (= p. hypogastricus inferior)** **الضْفِيرَةُ الحَنْثَلِيَّةُ السُّفْلِيَّةُ.** الضفيرة الحوضية.
- **periarterial p. (= p. periarterialis)** **الضْفِيرَةُ حَوْلَ الشَّرْيَانِيَّةِ.** شبكة من الياف عصبية ذاتية وحسية توجد في الغلالة البرانية للشريان وتتبع مساره بغرض الوصول إلى إحدى البنيات أو الأعضاء لتغذيته كما يغذي بعضها الشريان نفسه.
- **p. pharyngeus ascendens** **الضْفِيرَةُ البَلْعُومِيَّةُ الصَّاعِدَةُ.** ضفيرة عصبية ترافق الشريان البلعومي الصاعد.
- **p. pharyngeus nervi vagi** **الضْفِيرَةُ البَلْعُومِيَّةُ لِلْعَصَبِ المَبْهَمِ.** ضفيرة تتكون بصورة رئيسية من فروع من العصبين المبهمين ولكنها تحوي أيضاً أليافاً من العصبين اللسانيين البلعوميين ومن الجذوع الودية وهي تغذي أعصاباً حركية وحسية عامة ومستقلية لبعضلات البلعوم والحفّاف ومخاطبتهما ما عدا العضلة الموترة للحفّاف (شراع الحنك).
- **phrenic p. (= p. phrenicus)** **الضْفِيرَةُ الحِجَابِيَّةُ.** ضفيرة عصبية ترافق الشريان الحجابي السفلي إلى الحجاب الحاجز والغدتين الكظريتين.
- **popliteal p. (= p. popliteus)** **الضْفِيرَةُ المَابِضِيَّةُ.** ضفيرة الياف عصبية ترافق الشريان المابضي.
- **prevertebral p's.** **الضَّفَائِرُ أَمَامَ الفَقْرِيَّةِ.** صفائر أعصاب مستقلية تقع في الصدر والبطن والحوض أمام العمود الفقاري وتتكون من الياف حشوية واردة ومن الياف لاودية قبل العقدية ومن الياف ودية قبل العقدية وبعد العقدية وعقد تحوي خلايا عصبية عقدية ودية تعطي أليافاً بعد عقدية. وأكبر هذه الصفائر هي القلبية والرئوية والمريئية والبطنية والمسايقية والخثلية وكلها متعلقة بالأبهر وتغذي أليافها الموجودة في البطن والحوض الأحشاء المجاورة لها بانقسامها إلى فروع ترافق فروع الشريان الأبهر وتسمى باسم هذه الفروع وأحياناً بأسماء الأعضاء التي تغذيها.
- **p. prostaticus** **الضْفِيرَةُ البَرُوسْتَاتِيَّةُ.** قسم ثانوي من الضفيرة الخثلية يغذي أليافاً عصبية للبروستاتة والأنسجة المجاورة لها.
- **p. pulmonalis** **الضْفِيرَةُ الرئويَّةُ.** ضفيرة عصبية تتكون من عدة جذوع من العصب المبهم وتتصل بها عند جذر الرئة فروع من الجذع الودي والصفيرة القلبية وعادة ما تنقسم هذه الضفيرة إلى قسمين أمامي وخلفي تتفرع منهما الياف ترافق الأوعية الدموية والقصبات إلى الرئتين.
- **p. pulmonalis anterior** **الضْفِيرَةُ الرئويَّةُ الأماميَّةُ.** القسم الصغير من الضفيرة الرئوية أمام جذر الرئة والذي يرتبط مع الضفيرة الرئوية الخلفية.
- **p. pulmonalis posterior** **الضْفِيرَةُ الرئويَّةُ الخَلْفِيَّةُ.** القسم الكبير من الضفيرة الرئوية خلف جذر الرئة والذي يرتبط مع الضفيرة الرئوية الأمامية.
- **pyloric p.** **الضْفِيرَةُ البَوَابِيَّةُ.** الضفيرة العصبية التي تغذي منطقة البواب.
- **p. of Raschkow** **ضْفِيرَةُ رَاشكُو.** ضفيرة الياف عصبية رقيقة تحت الأرومة السنية في الحليمة السنية أثناء تطور العاج.
- **p. rectales inferiores** **الضَّفَائِرُ المُسْتَقِيمَةُ السُّفْلِيَّةُ.** صفائر ترافق الشريان المستقيمي السفلي

- وتشتق بصورة رئيسية من العصب المستقيمي السفلي.
- **p. rectales medii** الضَّفَائِرُ المُسْتَقِيمِيَّةُ الوُسْطِيَّةُ. أقسام ثانوية من الضفيرة الخلفية السفلية بالقرب من المستقيم الذي تغذيه باللياف عصبية.
- **p. rectalis superior** الضَّفِيرَةُ المُسْتَقِيمِيَّةُ العُلْوِيَّةُ. ضفيرة ترافق الشريان المستقيمي العلوي إلى المستقيم وتشتق من الضفيرتين المساريقية السفلية والخلفية السفلية.
- **Remak's p. (= p. submucosus)** الضَّفِيرَةُ تَحْتَ المَخَاطِيَّةِ. قسم ثانوي من الضفيرة البطنية يرافق الشريان الكلوي.
- **p. renalis** الضَّفِيرَةُ الكُلَوِيَّةُ. ضفيرة تتواصل من الفروع البطنية للعصبين النخاعيين القطنيين الأخيرين اللذين يكونان الجذع القطني العجزي ومن الأعصاب العجزية الأربعة. ولهذه الضفيرة التي تقع أمام العضلة الكثيرة الشكل اثنا عشر فرعاً خمسة منها تغذي بنيات حوضية (الأعصاب الكثيرة الشكل لرافعة الشرج والعصعص ولمضيق الشرج والعصب الفرجي) وسبعة فروع تغذي الآلية والأطراف السفلية (الأعصاب الألوي العلوي والألوي السفلي والفخذي الجلدي الخلفي والجلدي الثاقب والعصب الوركى والعصبين المغذيين للعضلتين الرباعية الرؤوس الغذائية والمسدة الباطنة).
- **solar p. (= p. celiacus)** الضَّفِيرَةُ الشَّمْسِيَّةُ؛ الضَّفِيرَةُ البَطْنِيَّةُ.
- **spermatic p. (= p. testicularis)** الضفيرة المنوية؛ الضَّفِيرَةُ الخُصْوِيَّةُ.
- **splenic p. (= p. splenicus)** الضَّفِيرَةُ الطَّحَالِيَّةُ. قسم ثانوي من الضفيرة البطنية يرافق الشريان الطحالي.
- **stroma p.** الضَّفِيرَةُ السَّدَوِيَّةُ. ليفات عصبية سطحية وعميقة في المادة المخصوصة للقرونية.
- **subclavian p. (= p. subclavius)** الضَّفِيرَةُ تَحْتَ التَّرْقُوِيَّةُ. ضفيرة عصبية ودية على الشريان تحت الترقوي تنبع من العقدة الرقبية الصدرية وتساهم باللياف إلى العصب الحجابي وإلى فروع الشريان تحت الترقوي تمر لتتواصل إلى الشريان الإبطي.
- **p. submucosus (= submucous p.)** الضَّفِيرَةُ تَحْتَ المَخَاطِيَّةِ. قسم الضفيرة المعوية الذي يوجد في تحت المخاطية.
- **subsartorial p.** الضَّفِيرَةُ تَحْتَ الخِيَّاطِيَّةِ. ضفيرة عصبية للعضلة الخياطية تتكون من الاتصالات بين فروع العصب الفخذي الجلدي الإنسي والعصبين الصافن والسداي.
- **subserosal p. (= p. subserosus)** الضَّفِيرَةُ تَحْتَ المَصْلِيَّةِ. قسم الضفيرة المعوية التي تقع تحت السطح المصلي للغلالة المصلية.
- **subtrapezius p.** الضَّفِيرَةُ تَحْتَ شِبْهِ المُنْحَرَفَةِ. ضفيرة صغيرة تقع تحت العضلة شبه المنحرفة تتكون من اتصالات بين فروع العصب الإضافي والأعصاب الرقبية.
- **suprarenal p. (= p. suprarenalis)** الضَّفِيرَةُ الكُظْرِيَّةُ. قسم ثانوي من الضفيرة البطنية بجوار الغدة الكظرية التي يغذيها باللياف عصبية.
- **p. sympathici (= p. autonomici)** الضَّفِيرَةُ الوُدِّيَّةُ. الضفيرة المستقلة.
- **p. temporalis superficialis** الضَّفِيرَةُ الصُّدْغِيَّةُ السُّطْحِيَّةُ. ضفيرة ألياف عصبية ترافق الشريان الصدغي السطحي.
- **testicular p. (= p. testicularis)** الضَّفِيرَةُ الخُصْوِيَّةُ. قسم ثانوي من الضفيرة الأبهريّة يرافق الشرايين الخصوية.
- **p. thyroideus inferior** الضَّفِيرَةُ الدَّرْقِيَّةُ السُّفْلِيَّةُ. ضفيرة عصبية ترافق الشريان الدرقي السفلي إلى الحنجرة والبلعوم ومنطقة الدرقيّة.
- **p. thyroideus superior** الضَّفِيرَةُ الدَّرْقِيَّةُ العُلْوِيَّةُ. ضفيرة عصبية ترافق الشريان الدرقي العلوي إلى الحنجرة والبلعوم ومنطقة الدرقيّة.
- **tonsillar p.** الضَّفِيرَةُ الوُزِيَّةُ. ضفيرة حول اللوزة تتكون من الاتصال بين العصبين الحنكيين الوسطي والخلفي وبين الفروع اللوزية للعصب اللساني البلعومي وتجهز أليافاً إلى اللوزة والحنك الرخو ومنطقة الحلق.
- **tympanic p. (= p. tympanicus)** الضَّفِيرَةُ الطَّبْلِيَّةُ. ضفيرة عصبية على طرف الأذن الوسطى تتكون من العصبين الطبلي والسباتي الطبلي وتعطي

العصب الصخري الصغير وفرع العصب الصخري الكبير والياض حسية للغشاء المخاطي للتجويف الطبلي والقناة السمعية والخلايا الخشائية الهوائية.

- **ureteric p.** الضفيرة الحالبية. ضفيرة تغذي الحالب - مشتقة من الضفيرتين الكلوية والخلوية.
- **uterine p.** الضفيرة الرحمية. قسم من الضفيرة الرحمية المهبلية التي تعطي أليافاً إلى عنق الرحم وإلى قسمه السفلي.

- **uterovaginal p. (= p. uterovaginalis)** الضفيرة الرحمية المهبلية. قسم ثانوي من الضفيرة الخلفية السفلية يغذي أليافاً عصبية للرحم والأنسجة الناعطة للدمليز.

- **vaginal p.** الضفيرة المهبلية. قسم الضفيرة الرحمية المهبلية الذي يعطي أليافاً عصبية لجدار المهبل.

- **vertebral p. (= p. vertebralis)** الضفيرة الفقارية. ضفيرة عصبية ترافق العصب الفقاري وتتكون من الياف من العقد الفقارية والرقبية الصدرية وتحمل أليافاً ودية إلى الحفرة القحفية الخلفية خلال الأعصاب القحفية.

- **vesical p. (= p. vesicalis)** الضفيرة المثانية. قسم ثانوي من الضفيرة الخلفية السفلية يغذي أليافاً ودية إلى المثانة وإلى الحالب والقناة الاسهرية والحوصلة المنوية.

- **Vidian p. (= nervus canalis pterygoidei)** ضفيرة فيديان. عصب القناة الجناحية.

- **visceral p's. (= p. viscerales = p. autonomici)** الضفائر الحشوية. الضفائر المستقلة.

- **p. viscerales et vasculares** الضفائر الحشوية والوعائية. ضفائر عصبية محيطية تغذي الأحشاء والوعية بالياض عصبية.

**plica** ثنية. (ج: ثنيات). مصطلح عام لطية أو حرف كطية في الصفاق أو في أي غشاء آخر.

1. فتق رئوي 2. قيلة هوائية. **pneumatocele**
1. بروز فتقي للنسيج الرئوي خلال شق خلقي في الصدر 2. كيسة في الرئة ممتلئة بالهواء كالتالي

تتولد في التهاب الرئة بالمكورات العنقودية 3. ورم أو كيسة تحوي غازات خصوصاً تلك التي تتولد في الصفن.

- **p. cranii (= extracranial p.)** قيلة هوائية قحفية. أورام غازية تتولد تحت فروة الرأس بعد كسور القحف التي تتصل بالجيوب مجاورة الأنفية.

- **Intracranial p. (= pneumocephalus)** قيلة هوائية قحفية.

**pneumatocephalus (= pneumocephalus)** إسترواح الرأس؛ قيلة غازية قحفية.

**pneumatorrhachis** قيلة غازية فقارية. وجود الهواء أو بعض الغازات في القناة الفقارية.

**pneumoencephalography (= pneumo- oen- cephalography)** تصوير الدماغ الغازي: تصوير الدماغ المحقون بالغاز.

**pneumoangiogram** صورة الأوعية الغازية. صورة شعاعية هوائية للدماغ وأوعيته الدماغ تؤخذ بصورة مشتركة.

**pneumoangiography** تصوير الأوعية الغازية. التصوير الشعاعي للأوعية الدموية للرئة.

**pneumocephalus** إسترواح القحف. وجود الهواء في داخل تجويف القحف.

**pneumocrania (= pneumocephalus)** إسترواح القحف.

**pneumoencephalogram** صورة الدماغ الغازية. الصورة التي يحصل عليها بالتصوير الغازي للدماغ.

**pneumoencephalography** تصوير الدماغ المحقون بالغاز؛ تصوير الدماغ الغازي. التصوير الشعاعي للبنى الدماغية التي تحوي سائله بعد سحب السائل الدماغية الشوكي بصورة متقطعة بطريقة البزل النخاعي وتعميضة بالهواء أو الاكسجين أو الهليوم.

**pneumoencephalomyelogram** صورة الدماغ والنخاع الغازية. الصورة التي يحصل عليها بالتصوير الغازي للدماغ والنخاع.

**pneumoencephalomyelography**

تصوير الدِّماغ والنُّخاع الغَازِي. التصوير الشعاعي للدماغ والنخاع بعد بزل السائل الدماغي النخاعي وتعويضه بالهواء أو الأكسجين أو الهليوم.

**pneumoencephalos** إِسْتِرَوَاحُ القَحْف.

وجود الهواء أو الغاز داخل تجويف القحف.

**pneumography** تَصْوِيرٌ غَازِيٌّ. تصوير

أحد أقسام الجسم بعد حقن أحد الغازات فيه.

**- cerebral p.** تَصْوِيرُ الدِّماغِ الغَازِيِّ. تصوير

الدماغ بعد حقن أحد الغازات لداخله.

**pneumomyelography** تَصْوِيرُ النُّخاعِ

الغَازِي. التصوير الشعاعي للنخاع الشوكي بعد سحب السائل الدماغي النخاعي منه وحقن أحد الغازات إلى القناة النخاعية.

**pneumoventriculi** إِسْتِرَوَاحُ البُطِيناتِ.

وجود الهواء في بطينات الدماغ.

**pneumoventriculography** تَصْوِيرٌ

البُطِيناتِ الغَازِي. تصوير بطينات الدماغ بعد حقن الهواء أو أحد الغازات إلى داخلها.

**podalgia** أَلَمُ القَدَمِ. ألم في القدم

بسبب الروماتزم أو النقرس مثلاً.

**poikilothermic** مُتَغَيِّرُ الحَرَارَةِ. حيوان

تتغير درجة حرارة جسمه بتغير درجة حرارة محيطه.

**poikilothermy** تَغْيِيرُ الحَرَارَةِ. تغير

درجة حرارة جسم الحيوان بتغير درجة حرارة المحيط مع قدرته على التكيف لذلك.

**poikilothymia (= cyclothymia)** تَغْيِيرٌ

المَرَج؛ دَوْرِيَّة المَرَج.

حالة نفسية تتصف باختلافات المزاج الشادة.

**poliiencephalitis (= poliienceph-**

**alitis)** التَّهَابُ سِنجَابِيَّة الدِّماغِ.

**poliiencephalomyelitis (= poliience-**

**phalomyelitis)** التَّهَابُ سِنجَابِيَّة الدِّماغِ والنُّخاعِ.

**polio (= poliomyelitis)** التَّهَابُ سِنجَابِيَّة

النُّخاعِ.

**polioclastic** مُخَرَّبُ السِنجَابِيَّة. مدمر

المادة السنجابية للجهاز العصبي ويستعمل المصطلح للتعبير عن الفيروسات المخربة للمادة السنجابية والمولدة لالتهاب سنجابية النخاع أو التهاب الدماغ الوبائي أو داء الكلب.

**poliodystrophia (= poliodystrophy)**

حَثَلُ السِنجَابِيَّة.

**- p. cerebri** حَثَلُ سِنجَابِيَّة الدِّماغِ. مرض نادر

يصيب الأطفال الصغار ويتصف بتكس عصيونات قشرة الدماغ ومواقع أخرى منه ويترافق مع تردُّ نفسي مترق واضطرابات حركية والموت المبكر.

**poliodystrophy** حَثَلُ السِنجَابِيَّة. ضمور

المادة السنجابية للدماغ.

**polioencephalitis** التَّهَابُ سِنجَابِيَّة

الدِّماغِ. التهاب المادة السنجابية للدماغ.

**- p. acuta infantum** التَّهَابُ سِنجَابِيَّة الدِّماغِ

الطِّفْلِ الحَادِ. التهاب حاد لسنجابية الدماغ في الأطفال دون سن السادسة يتصف بالحمى والقيء والاختلاج وعادة ما ينتهي بالشلل الدائم للأطراف التي تصاب أيضاً بالاختلاجات.

**- acute bulbar p. (= acute bulbar**

**paralysis)** التَّهَابُ سِنجَابِيَّة الدِّماغِ البَصَلِي

الحَاد؛ شَلْلٌ بَصَلِيٌّ حَادٌ.

**- acute superior hemorrhagic p.** التَّهَابُ

سِنجَابِيَّة الدِّماغِ النَزْفِي العُلْوِي الحَاد؛ إِغْتِلَالٌ دِمَاعِيٌّ فَرْنِيكِي. انظر Wernicke's encephalopathy.

**- inferior p. (= bulbar paralysis)** التَّهَابُ

سِنجَابِيَّة الدِّماغِ السَفَلِي؛ شَلْلٌ بَصَلِيٌّ

**- posterior p.** التَّهَابُ سِنجَابِيَّة الدِّماغِ الخَلْفِي.

التهاب المادة السنجابية للقسم الخلفي من البطين الرابع.

**- superior hemorrhagic p. (= Wernicke's**

**encephalopathy)** إِغْتِلَالٌ دِمَاعِيٌّ فَرْنِيكِي.

**polioencephalomyelitis**

التَّهَابُ سِنجَابِيَّة الدِّماغِ والنُّخاعِ والسَّحَايَا. التهاب يصيب سنجابية الدماغ والنخاع والسحايا التي تحيط بهما.



**polioencephalomyelitis** **التَهَابُ**

**سِنَجَابِيَّةُ الدُّمَاجِ والنُّخَاعِ.** التهاب يصيب المادة السنجابية للنخاع والدماغ.

**polioencephalopathy** **اِغْتِلَالٌ سِنَجَابِيَّةٌ**

**الدُّمَاجِ.** أي مرض يصيب سنجابية الدماغ.

**polioencephalotropic** **مَوْجُهُ لسنجابية**

**الدماغ؛ النَفْ سِنَجَابِيَّةُ الدُّمَاجِ.** ما له ألفة خاصة بسنجابية الدماغ.

**poliomyelencephalitis**

**التَهَابُ (= polioencephalomyelitis)**

**سِنَجَابِيَّةُ الدُّمَاجِ والنُّخَاعِ.** التهاب سنجابيتي الدماغ والنخاع.

**poliomyeliticidal** **مُبيدُ فيرُوسِ التَهَابِ**

**سِنَجَابِيَّةُ النُّخَاعِ.** أي عامل أو مادة تبيد الفيروس المسبب لالتهاب سنجابية النخاع.

**poliomyelitis (= infantife parafysis)**

**شللُ الأطفال؛ التَهَابُ سِنَجَابِيَّةُ النُّخَاعِ.** داء فيروسي حاد يحدث بصورة فردية أو وبائية ويتصف بالحمى والتهاب الحلق والصداع والقيء وغالباً مع تيبس الرقبة والظهر وهذه أعراض الالتهاب الصغير، أما في حالة التهاب سنجابية النخاع الكبير فإنه يشمل إصابة الجهاز العصبي المركزي مع تيبس الرقبة وكثرة خلايا السائل الدماغي الشوكي وأحياناً مع الشلل وقد يتلو ذلك ضمور مجموعات من العضلات الذي يؤدي إلى تقلصها الدائم وتشوهها.

**- acute anterior p. (= poliomyelitis)**

**التَهَابُ سِنَجَابِيَّةُ النُّخَاعِ الأمامي الحاد؛ شلل الأطفال.**

**- acute lateral p. (= spinal paralytic p.)**

**التهاب سنجابية الدماغ الوحشي الحاد؛ التَهَابُ سِنَجَابِيَّةُ النُّخَاعِ الشَّلَلِي.**

**- anterior p.** **التَهَابُ سِنَجَابِيَّةُ النُّخَاعِ الأمامية.** التهاب القرون الأمامية للنخاع الشوكي.

**- ascending p.** **التَهَابُ سِنَجَابِيَّةُ النُّخَاعِ الصَّاعِدِ.** التهاب سنجابية النخاع الذي يؤدي إلى الشلل الذي يبدأ أولاً في الساق ثم يصعد تدريجياً باتجاه الرأس.

**- bulbar p.** **التَهَابُ سِنَجَابِيَّةُ البَصَلَةِ.** نوع شديد من التهاب السنجابية الذي يمتد إلى النخاع

المستطيل (البصلة) والذي يتصف بخلل وظائف البلع والتنفس والدوران.

**- cerebral p.** **التَهَابُ سِنَجَابِيَّةُ الدُّمَاجِ.** التهاب السنجابية الذي يمتد إلى سنجابية الدماغ وخصوصاً

جذع الدماغ وقشرة المخ الحركية.

**- endemic p.** **التَهَابُ سِنَجَابِيَّةُ النُّخَاعِ المَتَوَطَّنِ.**

حالات فردية من التهاب سنجابية النخاع أو مجموعات صغيرة خاصة أثناء فصول السنة الحارة في العديد من البلدان في العالم.

**- epidemic p.** **التَهَابُ سِنَجَابِيَّةُ النُّخَاعِ الوَبَائِي.**

التهاب سنجابية الدماغ الذي يظهر بصورة مرض وبائي.

**- post-inoculation p.** **التَهَابُ سِنَجَابِيَّةُ**

**النُّخَاعِ التَّالِي لِلقَاحِ.** التهاب سنجابية النخاع الذي يظهر بعد حوالي ثلاثة أسابيع من التلقيح ببعض أنواع اللقاح.

**- post-tonsillectomy p.** **التَهَابُ سِنَجَابِيَّةُ**

**النُّخَاعِ التَّالِي لاسْتِئْصَالِ اللُّوزَتَيْنِ.** التهاب السنجابية الذي يظهر بعد فترة قصيرة من استئصال اللوزتين.

**- postvaccinal p. (= post-inoculation p.)**

**التَهَابُ السِنَجَابِيَّةُ التَّالِي لِلقَاحِ.**

**- spinal paralytic p.** **التَهَابُ سِنَجَابِيَّةُ النُّخَاعِ**

**الشَّلَلِي.** النوع الشائع من التهاب سنجابية النخاع الأمامية الذي يظهر فيه الشلل الرخو عادة لأحد الأطراف أو لأكثر من ذلك.

**poliomyeloencephalitis**

**التَهَابُ (= polioencephalomyelitis)**

سنجابية النخاع والدماغ.

**poliomyelopathy** **اِغْتِلَالٌ سِنَجَابِيَّةٌ**

**النُّخَاعِ.** أي مرض يصيب سنجابية النخاع.

**polioneuromere** **قُسَمِ عَصَبِي سِنَجَابِي؛**

**قُسَمِ سِنَجَابِي نُّخَاعِي.** أحد القسيمات الابتدائية للمادة السنجابية للنخاع الشوكي.

**poliovirus** **الفِيرُوسَةُ السِنَجَابِيَّةُ.**

الفيروس المولد لالتهاب السنجابية.

**polus (= pole)** **قُطْبُ.**

(ج: أَقْطَابُ). أي من نهايتي المحور أو العضو.

- p. anterior bulbi oculi القُطْبُ الأمامي  
للمُقَلَّة. مركز المنحنى الأمامي لعلقة العين.

- p. frontalis hemispherii cerebri القُطْبُ  
الأمامي لِنِصْفِ كُرَّةِ المُخ. الجزء الأكثر بروزاً من  
النهاية الأمامية لنصف كرة المخ.

- p. occipitalis hemispherii cerebri القُطْبُ  
القُدالي لِنِصْفِ كُرَّةِ المُخ. الجزء الأكثر بروزاً للنهاية  
الخلفية للفص القُدالي لنصف كرة المخ.

- p. posterior bulbi oculi القُطْبُ الخَلْفِيّ  
للمُقَلَّة. مركز المنحنى الخلفي لعلقة العين.

- p. temporalis hemispherii cerebri القُطْبُ  
الصُدغيّ لِنِصْفِ كُرَّةِ المُخ. النهاية الأمامية البارزة  
للفص الصدغي للدماغ.

polyalgia تَعَدُّدُ التَّألم. شعور المريض  
بعده وخزات في وقت واحد عند وخزه لمرّة واحدة  
فقط.

polydipsia العُطاش. العطاش الشديد  
المزمن كالذي يحصل في الداء السكري أو البوالة  
التفحة.

polydysspondylism تَشَوُّهُ الفِقْرَات  
المُتَعَدِّد. تشوه عدة فقرات مترافق مع القزامة  
ونقص الذكاء وتشوه السرج التركي.

polyesthesia تَعَدُّدُ التَّحَسُّس. حس  
المريض بعدة إحساسات في عدة مواضع من  
جسمه لمنبه واحد ينبه موضعاً واحداً منه.

polyesthetic مُتَعَدِّدُ الإحساسات. ما ينبه  
عدة حواس أو يولد عدة إحساسات.

polygyria كَثْرَةُ التَّلَافيف. وجود تلافيف  
دماغية أكثر من العدد السوي.

polymicrogyria كَثْرَةُ التَّلَافيف الصَّغِيرَة.  
تشوه في الدماغ يتصف بتكون الكثير من التلافيف  
الصفيرة فيه.

polymyalgia ألمُ العَضَلَات. ألم عضلي  
يصيب عدة عضلات مرة واحدة.

- p. arteritica (= p. rheumatica) ألمُ  
العَضَلَاتِ الشَّرِيانيّ. ألم العضلات الروماتزمي.

- p. rheumatica ألمُ العَضَلَاتِ الرُّوماتزمي.

الدانية والعضلات مع ارتفاع سرعة تثقل الكريات  
الحمر وعادة ما يترافق مع التهاب الشريان الصدغي  
وغالبا ما يتحدد المرض ذاتياً.

رَمْعُ العَضَلَات. رعاش  
عضلي دقيق.

إِعْتِلَالُ العَضَلَات. اعتلال  
عدة عضلات في وقت واحد.

التَّهَابُ العَضَلَات. داء  
التهابي مترقّ مزمن يصيب العضلات الهيكلية في  
الأطفال والبالغين ويتصف بضعف متناظر في  
أحزمة الأطراف والرقبة والبلعوم ويترافق عادة مع  
الآلم أو الإيلام وقد يسبق أو يتلو مظاهر شبيهة  
بتصلب الجلد أو التهاب المفاصل أو الذأبة الحمامية  
الجهازية أو متلازمة جوغرن. كما أنه يترافق أحياناً  
مع الخباثة أو مع آفات جلدية مميزة أخرى.

التَّهَابُ  
العضلات بالشعريينات: داءُ الشَّعْرِيَّات.

مُتَعَدِّدُ التَّعَصُّيب. ما يغذي  
بعده من الأعصاب.

ألمُ الأَعْصَاب. آلام عصبية  
لعدة أعصاب.

التَّهَابُ الأَعْصَاب. التَّهَابُ  
العديد من الأعصاب في وقت واحد أو التهاب  
الأعصاب المتعدد أو المنتشر.

التَّهَابُ الأَعْصَابِ الحَمُويّ  
الحَاد. شلل العصبون الحركي المساعد السريع  
المترقى المجهول السببيات وعادة ما يتلو التهاب  
المعوي أو التنفسي، وهو يبدأ بمنزل القدم الذي يتلوه  
شلل رخو وضعف الساقين ثم يترقى إلى الذراعين  
والجذع والوجه مع حمى بسيطة وشلل بصلي وفقدان  
أو قلة المنعكسات الوترية وزيادة بروتين السائل  
الدماغي النخاعي من دون زيادة خلاياه.

- acute idlopathic p. (= acute febrile p.)  
التَّهَابُ الأَعْصَابِ الحَادِ المجهول السبب. التهاب  
الأعصاب الحموي الحاد.

- acute infective p. (= acute febrile p.)  
التَّهَابُ الأَعْصَابِ العدواني الحَاد. التهاب الأعصاب

- **acute postinfectious p. (acute febrile)**  
إِغْتِلَالُ الْأَعْصَابِ التَّالِي لِلْعَدْوَى الْحَادِ. التهاب الأعصاب العدواني الحاد.
- **anemic p.**  
إِغْتِلَالُ الْأَعْصَابِ بِفَقْرِ الدَّمِ. التهاب الأعصاب الذي يشاهد في التنكس المشترك دون الحاد للنخاع الشوكي الذي يحدث في فقر الدم الوبيل.
- **p. cerebri meningiformis**  
إِغْتِلَالُ الْأَعْصَابِ الْمُخَيَّةِ الشَّبِيهِ بِالْتِهَابِ السَّحَايَا. أعراض تهيج الأعصاب القوقعية والدهلزية والوجهية وثلاثي التوائم التي تحدث في الدور الأولي للزهري.
- **endemic p. (= p. endemica = beri beri)**  
إِغْتِلَالُ الْأَعْصَابِ الْمُتَوَطَّنِ. بري بري.
- **Guillain-Barré p. (= acute febrile p.)**  
إِغْتِلَالُ الْأَعْصَابِ الْحُمُويِّ الْحَادِ.
- **postinfectious p. (= acute febrile p.)**  
إِغْتِلَالُ الْأَعْصَابِ التَّالِي لِلْعَدْوَى الْحَادِ.
- **p. potatorum (= alcoholic neuropathy)**  
إِغْتِلَالُ عَصَبِيٍّ كُحُولِيٍّ.
- polyneuromyositis**  
إِغْتِلَالُ الْأَعْصَابِ وَالْعَضَلَاتِ. التهاب العضلات والأعصاب المحيطية مع فقدان المنعكسات والإحساسات مع المذل.
- polyneuropathy**  
إِغْتِلَالُ الْأَعْصَابِ. داء يصيب عدة أعصاب في وقت واحد وقد يكون مرضاً جهازياً سميماً أو استقلابياً أو غير معروف السبب وقد يكون داءً مزيلاً لنخاعين الألياف العصبية.
- **acromegalic p.**  
إِغْتِلَالُ الْأَعْصَابِ المرافق لضخامة النهايات. التهاب الأعصاب غير المصحوب بالأعراض أو المصحوب بها أو الأعراض الذي يرافق ضخامة النهايات والتي يمكن أن تسبب انحباس الأعصاب مثل اعتلال الأعصاب الانحباسي لذنب القرس أو للعصب الناصف الذي يسبب متلازمة النفق الرسغي.
- **acute febrile p. (= Guillain- Barré syndrome)**  
إِغْتِلَالُ الْأَعْصَابِ الْحُمُويِّ الْحَادِ. متلازمة غيان بارييه، وهي داء شلل العصبون الحركي الصاعد المتروقي السريع المجهول السبب والذي يتلو غالباً عدوى الجهاز التنفسي أو المعوي، وهو يبدأ بمذل القدمين ويتلو ذلك شلل الساقين الرخو وضعفهما

- والذي يصعد تدريجياً إلى الذراعين والجذع والوجه مع حمى بسيطة ومن ثم شلل بصلي وفقدان أو ضعف المنعكسات الوترية وزيادة بروتين السائل الدماغي النخاعي مع عدم الزيادة المناسبة لكريات الدم البيضاء فيه.
- **acute idiopathic p. (= Guillain- Barré syndrome)**  
إِغْتِلَالُ الْأَعْصَابِ الْحَادِ المجهول السبب.
- **acute infective p. (= Guillain- Barré syndrome)**  
إِغْتِلَالُ الْأَعْصَابِ العدواني الْحَادِ.
- **acute postinfectious p. (= guillain- Barré syndrome)**  
إِغْتِلَالُ الْأَعْصَابِ التَّالِي لِلْعَدْوَى الْحَادِ.
- **alcoholic p. (= alcoholic neuropathy)**  
إِغْتِلَالُ عَصَبِيٍّ كُحُولِيٍّ.
- **amyloid p. (= amyloid neuropathy)**  
إِغْتِلَالُ عَصَبِيٍّ نَشَوَانِيٍّ. اعتلال عصبي يتصف بترسب النشاء (الداء النشواني) في الأعصاب المحيطية.
- **anemic p.**  
إِغْتِلَالُ الْأَعْصَابِ بِفَقْرِ الدَّمِ. اعتلال الأعصاب الذي يشاهد في التنكس المشترك دون الحاد للنخاع الشوكي في فقر الدم الخبيث.
- **buckthorn p.**  
إِغْتِلَالُ الْأَعْصَابِ النَّبَقِيٍّ. اعتلال الأعصاب الذي يتولد أحياناً عن أكل النبق المسهل الذي يحوي مادة الكينون السام.
- **carcinomatous p.**  
إِغْتِلَالُ الْأَعْصَابِ السرطاني. اعتلال الأعصاب الذي يترافق مع الإصابات السرطانية وقد ينتج عن ارتشاح الأعصاب الطرفية بالسرطان وغالباً ما يكون بصورة اعتلال عصبي حسي حركي ويترافق مع اعتلال عضلي.
- **cranial p. (= cranial polyneunitis)**  
إِغْتِلَالُ الْأَعْصَابِ القَحْفِيَّةِ.
- **diabetic p.**  
إِغْتِلَالُ الْأَعْصَابِ السُّكْرِيِّ. اعتلال الأعصاب الذي يصيب مرضى السكري، وهناك أربعة أنواع منه أحدها استقلابي السبب يصيب المرضى الأحداث ومتوسطي العمر وهو اعتلال حسي حركي. ويصيب النوع الثاني مرضى السكر المسنين ويتصف بالآلم وفقدان الحس وانعدام المنعكسات خصوصاً في الأطراف السفلية الذي يتولد عن إقفارها وقد يشابه التابس الظهري حيث لا تستجيب الحدقتان للضوء.

- وفي النوع الثالث يحدث اعتلال في أعصاب محيطية متفرقة (خصوصاً في العصب محرك العين وفي العصب الفخذي) ويحدث ذلك بسبب الإقفار كما يحصل في الضمور العضلي. أما النوع الرابع فهو اعتلال الأعصاب المستقلة السكري كما يحصل في الضفائر العصبية المستقلة الباطنة.
- erythredema p.** وَجَعُ النِّهَائِيَّاتِ. انظر acrodynia.
- familial recurrent p.** اِغْتِلَالُ الأَعْصَابِ العَائِلِيّ. نوع انتكاسي غير شائع من اعتلال الأعصاب المزيل للميالين الذي يصيب أكثر من عضو واحد في العائلة.
- Isoniazid p.** اِغْتِلَالُ الأَعْصَابِ الإيزُونِيَّازِيدِيّ. اعتلال عصبي حسي حركي يصيب المحاور وينتج عن نقص البيرييدوكسين (فيتامين B<sub>6</sub>) في مرضى السل الذين يعالجون بالايزوتيازيد.
- lead p.** اِغْتِلَالُ الأَعْصَابِ الرِّصَاصِيّ. اعتلال الأعصاب الذي يتولد في التسمم المزمن بالرصاص وقد يكون اعتلالاً حسيّاً حركياً متناظراً في الجهتين وغالباً ما يكون متوضعاً مع ضعف موضعي وقليل من فقدان الحس مع تدلي الإصبع أو الترسخ.
- paraneoplastic p. (= carcinomatous p.)** اِغْتِلَالُ الأَعْصَابِ السَّرطَانِيّ
- recurrent p. (= relapsing p.)** اِغْتِلَالُ الأَعْصَابِ الرَّاجِعِ.
- relapsing p.** اِغْتِلَالُ الأَعْصَابِ الرَّاجِعِ. نوع من اعتلال الأعصاب دون الحاد المزيل للميالين الذي تحدث فيها الهدآت والنكسات بصورة تلقائية. وقد تحدث النكسة أثناء الحمل وغالباً ما ترافقها ضخامة الأعصاب الطرفية.
- uremic p.** اِغْتِلَالُ الأَعْصَابِ اليُورِيمِيّ. اعتلال أعصاب حسي حركي محواري يحدث في المرضى المصابين بفشل كلوي مزمن وقد يتحسن بعد ديال الكلية أو بعد غرس كلية للمريض.
- polyneuroradiculitis** اِغْتِلَالُ الجُذُورِ والأَعْصَابِ. التهاب العقد النضاعية الشوكية والجذور العصبية والأعصاب المحيطية.
- polyphagia (= balimia)** نَهَمٌ. فرط الأكل.
- polyphobia** رُهابٌ مُتَعَدِّدٌ. الخوف من عدة أشياء أو لعدة أسباب.
- polyplegia** شَلَلٌ مُتَعَدِّدٌ. شلل عدة أقسام أو عدة أعضاء من الجسم.
- polyradiculitis** اِغْتِلَالُ الجُذُورِ. التهاب عدة جذور عصبية.
- polyradiculoneuritis** اِغْتِلَالُ الجُذُورِ والأَعْصَابِ والنُّخَاعِ. التهاب الأعصاب المحيطية وجذورها والنخاع الشوكي.
- polyradiculoneuropathy (= Guillain-Barré syndrome)** اِغْتِلَالُ الجُذُورِ والأَعْصَابِ والنُّخَاعِ.
- polysensitivity** تَعَدُّدُ التَحَسُّسِ. التحسس للعديد من المنبهات المتباينة.
- polysensory** مُتَعَدِّدُ التَحَسُّسِ. المقدرة على الاستجابة إلى أكثر من نوع واحد من المنبهات، ويقال ذلك عن عصبونات قشرة المخ أو ما تحتها.
- polysynaptic** عَدِيدُ التَشَابِكَاتِ. سبيل عصبي عديد التشابكات وهو عديد العصبونات أيضاً.
- ponograph** مِخْطَاطُ الأَلَمِ. جهاز لقياس وتسجيل شدة التحسس للألم.
- pons** 1. جِسْرٌ. 2. الجِسْرُ. 1. أي جزء من نسيج أو مجموعة أنسجة تربط قسمين من أقسام أحد الأعضاء. 2. قسم الجهاز العصبي المركزي الذي يقع بين النخاع المستطيل والدماغ الواسطي وفي الجهة البطنية للمخيخ ويتكون من الجزئين الظهري والبطني.
- p. cerebelli (= pons)** الجِسْرُ.
- p. hepatis** جِسْرُ الكَبِدِ. بروز ليفي يظهر أحياناً يعبر شق الكبد الطولاني.
- p. Tarlni (= substantia perforata posterior)** جِسْرُ تَارِينِيّ؛ المَادَّةُ المُنْقَبَةُ الخَلْفِيَّةُ.
- pons- oblongata** الجِسْرُ والبَصَلَةُ. الجسر والنخاع المستطيل (البصلة).
- pontibrachium (= pedunculus cerebellaris medius)** السُّوَيْقَةُ المُخِيخِيَّةُ المتوسطة.

- pontile (= pontine)** جِسْرِيّ. متعلق أو منسوب للجسر.
- pontobulbar** جِسْرِيّ بَصَلِيّ. منسوب إلى الجسر ومنطقة النخاع المستطيل التي تقع في ظهره أو بما يؤثر فيهما أو أنهما تسيطران على وظائفه.
- pontobulbia (= syringobulbia)** تَكَهْفُ البَصَلَةِ والجِسْرِ.
- pontocerebellar** جِسْرِيّ مَخِيخِيّ. منسوب للجسر والمخيخ.
- pontomedullary** جِسْرِيّ بَصَلِيّ. منسوب للجسر والبصلة (النخاع المستطيل).
- pontomesencephalic** جِسْرِيّ دِمَاغِيّ مَتَوَسِّطِيّ. منسوب للجسر والدماغ المتوسط.
- pontopeduncular** جِسْرِيّ سُوَيْقِيّ. منسوب إلى الجسر والسويقتين المخيخيتين أو يؤثر بهما أو يتصل بهما.
- porencephalia** تَكَهْفُ الدِمَاغِ؛ مَسَامِيَّةُ الدِمَاغِ. 1. وجود أكياس أو كهوف في قشرة الدماغ تتصل بمسام مع الحيز العنكبوتي 2. وجود كهوف في الدماغ تولدت خلال الحياة الجنينية أو الطفولة المبكرة قد تتصل بالحيز العنكبوتي بتقوب أو قد لا تتصل به وقد تتولد هذه الكهوف إما بسبب مرضي أو بسبب خلل التطور الجنيني للدماغ.
- porencephalitis** تَكَهْفُ الدِمَاغِ الالتهابي؛ مَسَامِيَّةُ الدِمَاغِ الالتهابيَّة. تثقب الدماغ وتكهفه الذي يرافقه التهاباته.
- porencephaly (= porencephalia)** تَكَهْفُ الدِمَاغِ؛ مَسَامِيَّةُ الدِمَاغِ.
- porlomania** هَوَسُ التَرَحُّالِ. الرغبة في السفر التي لا تقاوم.
- porosis** تَكَهْفُ. تكون الكهوف.
- cerebral p.** تَكَهْفُ الدِمَاغِ. حالة تكون الكهوف داخل الدماغ.
- portio** قِسْم. (ج: أقسام). جزء من عضو أو بنية.
- p. dura paris septimi (= nervus facialis)** العَصَبُ الوَجْهِيّ.
- p. intermedia nervi acustici (= nervus intermedius)** العَصَبُ المتوسِّط.
- p. major nervi trigemini (= radix sensoria nervi trigemini)** القسم الكبير من العصب الثلاثي التوائم؛ الجَذْرُ الجِسْرِيّ للعَصَبِ الثَّلَاثِيّ التَوَائِمِ.
- p. minor nervi trigemini (= radix motoria nervi trigemini)** القسم الصغير من العصب الثلاثي التوائم؛ الجَذْرُ الحَرَكَتِيّ للعَصَبِ الثَّلَاثِيّ التَوَائِمِ.
- p. mollis paris septimi (= nervus vestibulo-cochlearis)** العَصَبُ الدِّهْلِيْزِيّ القَوَاقِيّ.
- position** وُضْع؛ وُضْعِيَّة. 1. وضعة الجسم أو الموقف الذي يتخذه المريض الأكثر راحة له 2. وضعة الجنين في رحم الأم عند الحمل 3. الوضعة التي يوضع بها المريض عند إجراء أي فحص له أو أية عملية جراحية.
- positrocephalogram** صُورَةُ الدِمَاغِ البُورْتُرُونِيّ. تصوير يؤخذ بإشعاع البورترونات (الالكترونات الموجبة) من نظائر الزرنيخ التي تحقن في لتعيين مواضع الأورام الدماغية.
- positron** بُوْرْتُرُون. إلكترون حر موجب الشحنة الكهربائية.
- postbulbar** خَلْفَ البَصَلَةِ. خلف أو تحت النخاع المستطيل (البصلة).
- postcentral** خَلْفَ المَرْكَزِيّ. ما يقع خلف المركز مثل التلفيف خلف المركزي.
- postcentralis** الشَّقُّ خَلْفَ المَرْكَزِيّ. الشق خلف المركزي للمخ.
- postcisterna (= cisterna cerebellomedullaris)** الصِّهْرِيْجُ المَخِيخِيّ النخاعي البَصَلِيّ.
- postganglionic** بَعْدَ العُقْدَةِ؛ خَلْفَ العُقْدَةِ. ما يقع بعد العقدة أو خلفها وخاصة الألياف العصبية المستقلة بعد العقدية.
- posthypophysis** النُّخَامِيَّةُ الخَلْفِيَّة. القسم الخلفي من النخامية.

**postural** وَضْعِي. نسبة إلى وضعية الجسم.  
**posture** وَضْعَةٌ. وضع الجسم.

**potential** 1. كَامِنٌ 2. الجُهدُ. 1. يوجد في حالة استعداد للعمل أو تمكنه من ذلك ولكنه غير فعال في الوقت الحاضر 2. العمل اللازم لوحدة الشحنة الكهربائية كي تحرك جسماً مشحوناً من نقطة الأساس في الساحة الكهربائية إلى نقطة أخرى فيها ويقاس فرق الجهد بين نقطتين بالعمل اللازم لتحريك وحدة شحنة موجبة من نقطة لأخرى.

**- action p.** جُهدُ الفِعلِ. الفعالية الكهربائية التي تتولد في العضلة أو في الليف العصبي أثناء فعاليتها. ومن الممكن إثارة هذه الفعالية بالتنبيه الكهربائي أو الكيميائي أو الآلي أو الحراري وما شاكل ذلك.

**- after p.** الجُهدُ التَلَوِيّ. الفترة التي تتلو الجهد المسماري ذات الطورين السالب والموجب.

**- after p., negative** الجُهدُ التَلَوِيّ السَّالِبُ. الفترة التي تتلو الجهد المسماري تباطئاً خلالها عودة جهد الغشاء الهيج إلى مستوى جهد الراحة.

**- after p., positive** الجُهدُ التَلَوِيّ المُوجِبُ. الفترة التي تتلو نهاية الجهد التلوي السالب.

**- bioelectric p.** الجُهدُ الكَهْرَبَائِيّ الحَيَوِيّ. الجهد الكهربائي الذي يصاحب كل الفعاليات الكيميائية الحيوية كالذي يظهر في المخطط الكهربائي للقلب أو للدماغ أو للعضل.

**- demarcation p.** جُهدُ التَحْدِيدِ. فرق الجهد الكهربائي بين نقطة سليمة على طول العضلة أو العصب ونهايتهما المخربة أو المقطوعة.

**- evoked cortical p's.** الجُهوْدُ القَشْرِيَّةُ المُسْتَثَارَةُ. التفريغ الكهربائي الذي يشاهد في قشرة المخ عند تنبيه أعضاء الحس أو إحدى النقاط على السبل العصبية الصاعدة إليها.

**- excitatory postsynaptic p.** الجُهدُ الإِسْتَثَارِيّ. النقص العابر في استقطاب غشاء العصبون بعد التشابكي الذي تولده رشقة من الدفعات العصبية في السبل الاستثاري الوارد ويؤدي تراكم هذه الجهود إلى تفريغ العصبون وتوليد النبضة العصبية.

**- generator p. (= receptor p.)** جُهدُ المُولَدِ؛ جهد المستقبلية. إزالة الاستقطاب الذي يولد في

المستقبلية العصبية عند استجابتها للتنبيه بأحد المنبهات النوعية الخاصة بها.

**- inhibitory postsynaptic p.** الجُهدُ التَثْبِيطِيّ بَعْدَ التَشَابِكِيّ. الزيادة العابرة في استقطاب غشاء العصبون بعد التشابكي عند تعرضه لرشقة من النبضات العصبية التي ترده من السبل التثبيطي الوارد والتي تؤدي إلى التقليل من هيجية العصبون.

**- membrane p.** جُهدُ الغِشَاءِ. الجهد الكهربائي الذي يوجد على جهتي غشاء الخلية أو عبره.

**- Nernst p.** جُهدُ نَرْنِسْت. الفولتية التي يولدها الانحدار التركيزي لإحدى الشوارد (الأيونات) عبر الغشاء التي تتمكن من النفوذ خلال مساماته بينما لا تتمكن الشوارد متعاكسة الشحنات من النفوذ خلالها.

**- receptor p. (= generator p.)** جُهدُ المُسْتَقْبَلَةِ.

**- resting p.** جُهدُ الرَّاحَةِ. فرق الجهد عبر غشاء الخلية في حالة الراحة وهو الفرق بين الجهد في داخل الخلية وخارجها.

**- spike p.** جُهدُ السَّفَاةِ. التغيير الأولي الكبير في جهد غشاء الخلية الهيج عند استثارته بأحد المنبهات.

**potentiometer** مَقْيَاسُ الجُهدِ. آلة لقياس الجهد الكهربائي أو الفولتية بصورة دقيقة.

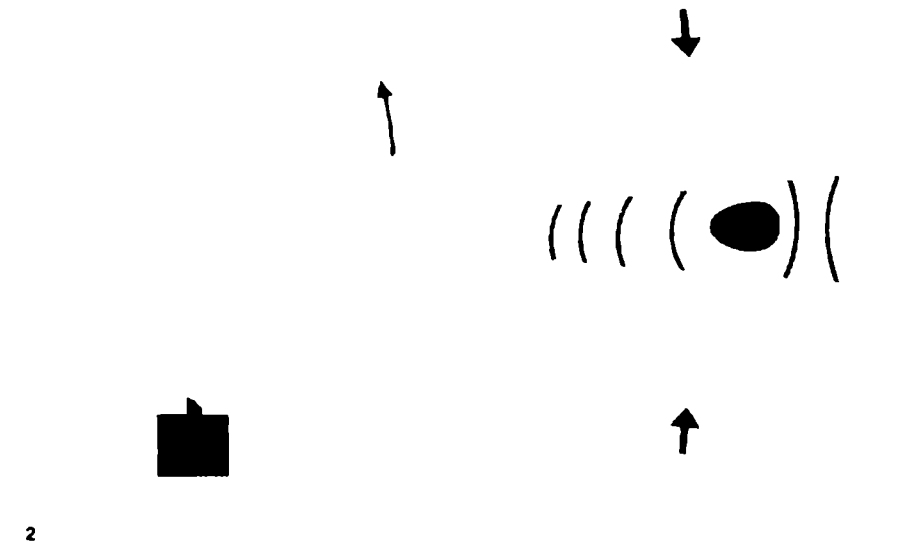
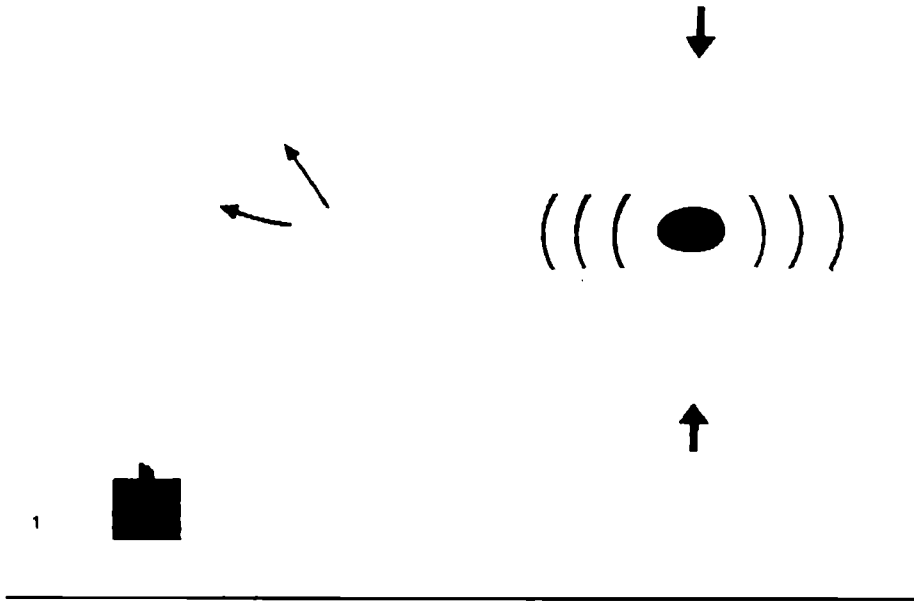
**preanesthesia** مُقَدِّمَةُ التَّخْدِيرِ. تبنيج خفيف أو تخدير يولد بإعطاء بعض الأدوية قبل إعطاء المَبْنِج العميق.

**preanesthetic** 1. مُقَدِّمُ التَّخْدِيرِ 2. قَبْلَ التَّخْدِيرِ. 1. دواء يستعمل كمقدمة للتخدير 2. يحدث قبل التخدير.

**precognition** عِرافة؛ إِسْتِيَابُ الحَوَادِثِ؛ إدراك مُسَبِّق. إدراك خارج الحس للحوادث المقبلة.

**precoma** مُقَدِّمَاتُ الغَيْبِيَّةِ؛ طَلِيعَةُ السُّبَاتِ. حالة عصبية نفسية تسبق السبات كما يحصل في اعتلال الدماغ.

**preconscious** حَارِجُ الوَعْيِ. قسم الفكر الذي هو خارج حدود الوعي المباشر ولكنه من الممكن تذكره ببذل بعض الجهد.



posture

يعاني العمود الفقري عند رفع ثقل عن الأرض بعض الإجهاد ويكون ذلك شديداً عند انحنائه (كما يظهر في الشكل 2) أكثر مما هو عندما يكون مستقيماً (كما هو في 1). ويظهر ذلك جلياً عند النظر في توزيع الضغط على الفقرات. ففي حالة العمود المستقيم يتوزع الضغط بطريقة متجانسة على سطوح الفقرات. أما في حالة العمود المنحني فيتكون ضغط شديد على مقدمة الفقرات بينما يحصل جذب عكسي على جهتها الخلفية مما يسبب أحياناً تخریباً فيها.

**precordialgia** ألمٌ بَرَكِيّ؛ ألمُ البَرَك. ألمٌ في الصدر في المنطقة أمام القلبية.

**prefrontal** مُقَدَّمُ الجَبْهِيّ. يقع في القسم الأمامي من الفص الجبهي أو من المنطقة الجبهية.

**preganglionic** قَبْلُ العُقْدَةِ. يقع أمام أو قبل العقدة ويوصف بهذا الليف العصبي الودي قبل العقدي.

**pregenital** قَبْلُ النَّسَائِيّ. المراحل الأولى في التطور النفسي الجنسي (الفموي والشرجي) قبل أن تسيطر الأعضاء التناسلية على السلوك الجنسي للطفل.

**prehypophyseal** نُخَامِيٌّ أَمَامِيٌّ. منسوب إلى الفص الأمامي للغدة النخامية.

**prehypophysis** النُخَامِيَّةُ الأَمَامِيَّةُ. الفص الأمامي للغدة النخامية.

**preictal** مُقَدِّمَةُ السَّكَّةِ. ما يحدث قبل السكّة أو الهجمة، مثلاً قبل نوبة الصرع الحاد.

**pre narcosis** مُقَدِّمَةُ التَّخْدِيرِ. التخدير الذي يولد بإعطاء بعض المخدرات قبل البدء بالتخدير العام أو الموضعي.

**preperception** إدْرَاكٌ مُسَبِّقٌ. التكهن المسبق بالأمر.

**presbycusis (= presbycusis)** صَمَمٌ شَيْخُوخِيّ. صمم إدراكي مترقٌ يصيب الأذنين عند الشيخوخة.

**presbyophrenia (= Wernicke's dementia)** خَرَفٌ شَيْخُوخِيّ. خرف شيخوخي يتصف بالنساوة والتخريف والتخليط والتوهان.

**pressoreceptive** حَسَّاسٌ لِلضَّغْطِ. حساس للمنبهات المولدة عن الفعاليات الحركية الوعائية مثل ضغط الدم.

**pressoreceptor** مُسْتَقْبِلَةُ الضَّغْطِ. مستقبلات عصبية حساسة للضغط المولد عن الفعاليات الحركية الوعائية.

**pressosensitive (= pressoreceptive)** حَسَّاسٌ لِلضَّغْطِ.

**presynaptic** قَبْلُ التَّشَابُكِيّ. ما يقع قبل العبور التشابكي.

**pretectal** أَمَامُ السَّقْفِ. يقع أمام سقف الدماغ المتوسط.

**priapism** قُسُوحٌ. انتصاب القضيب الشاذ والمستمر من دون أن تصاحبه رغبة جنسية ويصاحبه ألم شديد وإيلام ويشاهد في أمراض وإصابات نخاع الشوكي وقد يتولد عن حصاة المثانة أو إصابات القضيب نفسه.

**principle** 1. مَبْدَأٌ. 2. جَوْهَرٌ. 1. قانون أو أسلوب سلوكي 2. المادة الأساسية التي يعتمد عليها فعل الدواء.

**- pleasure- pain p.** مَبْدَأُ البَهْجَةِ والأَلَمِ. في نظريات التحليل النفسي هي النزعة الولادية لاجتناب الألم والبحث عن البهجة وذلك بالتقليل من التوتر بطريقة مباشرة أو بطريقة إشباع الرغبات.

**- reality p.** مَبْدَأُ الوَاقِعِيَّةِ. في نظرية التحليل النفسي هي الوظائف الغريزية التي تطور متطلبات مبدأ البهجة لإشباع رغبات الحياة الواقعية.

**procaine** بَرُوكَايْنين. مادة كيميائية تستعمل كمبنيج موضعي.

**procaine hydrochloride** هِيدُرُوكْلُورِيد البرُوكَايْنين. دواء يستعمل كمبنيج حول الجافية أو محصر للأعصاب المحيطة ومبنيج نخاعي شوكي.

**process** 1. نَاتِيءٌ. 2. حَدَثٌ. 3. اسْتِطَالَةٌ. 4. طَرِيقَةٌ. 1. بارزة من عظم أو من بنية أو عضو 2. عملية أو سلسلة عمليات نوعية تؤدي إلى تحقيق نتيجة معينة.

**- dendritic p.** النَاتِيءُ التَغْصُنِيّ. الفرع المتفرع من العصبون.

**- floccular p. (= flocculus)** النُدْفَةُ.

**proctalgia** أَلَمُ المُسْتَقِيمِ. ألم عصبي في الشرج والقسم السفلي من المستقيم.

**- p. fugax** أَلَمُ المُسْتَقِيمِ العَارِضِ. ألم عارض شديد في المستقيم يوقظ المريض أحياناً من نومه وقد يكون ناتجاً عن تشنج العضلة رافعة الشرج والعضلات المعصصية.



**proctodynia** وَجَعُ الشَّرَجِ. ألم في الشرج. ألم في المنطقة المحيطة به.

**proencephalon (= prosencephalon)** الدِّمَاغُ المُقَدَّم.

**progeria** شَيْخَاح. متلازمة وراثية غير مؤكدة تتصف بالشيخوخة المبكرة والشديدة والموت من مرض الشريان التاجي وعادة ما تحدث قبل سن العاشرة.

**progression** تَقَدُّم. الحركة أو السير إلى الامام.

**- backward p.** التَّرَاجُعُ لِلخَلْفِ. السير للخلف. حركة تشاهد في بعض الامراض العصبية.

**- cross- legged p.** تَقَدُّمٌ مُتَصَالِبُ السَّاقَيْنِ. سير إلى الامام تدور فيه اصابع القدم للداخل وتقدم القدم امام القدم المعاكسة.

**- metadromic p.** تَقَدُّمٌ هَزُولِي. أحد عقابيل التهاب الدماغ الوبائي الذي يتصف بعدم مقدرة المريض على السير ولكنه لا يجد صعوبة في الجري إلى الامام.

**progressive** مُتَرَقٌّ؛ تَقَدُّمِي. 1. يزداد تدريجياً في الشدة أو الاتساع كأن يتطور من السيء إلى الأسوأ. 2. يتقدم إلى الامام.

**projection** 1. إِزْتِسَامٌ 2. إِسْقَاطٌ. 1. عملية رسم الانطباعات التي تتولد من تنبيه أعضاء الحس على المواد أو الأشياء التي تولدها بحيث يتمكن الشخص من تعيين مواضعها بدقة. 2. الارتباطات بين قشرة المخ والأعضاء الأخرى من الجهاز العصبي أو أعضاء الحس.

**- eccentric p. (= referred sensation)** إرتسام لا مترآكز؛ حسٌ محوّل؛ حسٌ رجيع.

**- erroneous p.** إِزْتِسَامٌ وَضْعِيٌّ مَغْلُوطٌ. سوء تعيين موضع الأجسام بسبب ضعف أو شلل عضلات العين.

**- thalamocortical p. (= thalamocortical fibres)** الإِسْقَاطُ المِهَادِيّ القَشْرِيّ.

**prolepsis** تَبْكِيرُ الإِنْتِيَابِ. عودة الانتياب وتكرره قبل موعده المتوقع.

**proleptic** مُبَكِّرُ الإِنْتِيَابِ. نوبة مرضية معاودة قبل موعدها المتوقع.

**promazine hydrochloride** هِيدُرُوكلُورِيدُ البَرُومَازِينِ. دواء يستعمل كمضاد للذهان ومضاد للقيء ومسكن وكمعزز للبنج ومن الممكن إدخاله عن طريق الفم أو بداخل العضل أو الوريد.

**promethazine hydrochloride** هِيدُرُوكلُورِيدُ البَرُومِيثَازِينِ. دواء يستعمل كمضاد للهستامين ومسكن ومضاد للقيء ويستعمل عن طريق الفم أو بداخل العضل أو الوريد.

**prominentia** شَامِخَةٌ. (ج: شَوَامِخ). ناتئ أو تبارز صغير من أحد الأعضاء أو البنيات.

**pronation** الكَبُّ؛ الإِنْبِطَاح. عملية الانكباب أو الاستلقاء بوضع الكعب ويطلق عادة على وضع اليد بوضعة الكعب مع وضع الوجه للأسفل أو بتدوير الراحة إلى الخلف أو الأسفل وذلك بالتدوير الإنسي للساعد.

**propantheline bromide** بَرُومِيدُ البَرُوبَانْتِيلِينِ. مادة مضادة للفعل الكولينيني وتثبط فرط حركية الجهاز المعدي المعوي وتستعمل في علاج القرحة الهضمية.

**propiomazine hydrochloride** هِيدُرُوكلُورِيدُ البَرُوبيومَازِينِ. دواء مسكن مضاد للقيء.

**propoxycaïne hydrochloride** هِيدُرُوكلُورِيدُ البَرُوبُوكْسِيكَاينِ. دواء يستعمل كمسكن للألم.

**proprioception** الحِسُّ العَمِيقُ. الحس الذي يتولد من الأنسجة العميقة من داخل العضل أو أوتارها مثلاً.

**proprioceptive** مُسْتَقْبِلُ حِسِّيٍّ عَمِيقٍ. يستقبل الحس العميق.

**proprioceptor** مُسْتَقْبِلَةُ الحِسِّ العَمِيقِ. نهاية عصبية حسية توفر المعلومات الخاصة عن حركات الجسم ووضعاته وهي توجد بصورة رئيسية في العضلات والأوتار والتهيه.

**propriospinal** نُحَاغِيَّةٌ عَمِيقَةٌ. وصف للسبل العصبية الصاعدة والنازلة في النخاع الشوكي التي تربط قسيماته العديدة ببعضها البعض.

**proptosis (= exophthalmos)** جُحُوظ.

**propulsion** 1. إندفاع 2. حَبَب. 1. الميل

للسقوط على الوجه عند السير 2. السير السريع.

**proroxan hydrochloride** هيدُرُوكُلُوريد

البرُوزُوكَسَان. دواء مضاد للفعل الأدريناليني.

**prosencephalon** الدُماغُ المُقدِّم. قسم

الدماغ الذي يتطور من الحويصلة الامامية من الحويصلات البدائية الثلاث للأنبوب العصبي الجنيني والذي ينقسم بعد ذلك إلى الدماغ الانتهائي والدماغ البيني.

**prosocele (= prosocoele)** تَجْوِيف

الدُماغُ المُقدِّم.

**prosocoele** تَجْوِيفُ الدُماغِ المُقدِّم. التجويف

الأمامي للدماغ وهو التجويف البطني للدماغ المقدم.

**prosopagnosia** عَمَةُ الوُجُوه. نوع من

العمه البصري يتصف بعدم مقدرة المريض على التعرف على أوجه معارفه وحتى على وجهه نفسه في المرأة والذي يتسبب عن إصابة الفصين القذاليين السفليين الإنسيين على طول الوجهين الإنسيين البطينين للفصين الصدغيين.

**prosopalgia (= trigeminal neuralgia)** الأَلَمُ العَصَبِيُّ الثَلَاثِي التَّوَائِم.

**prosophenosia (= prosopagnosia)** عَمَةُ الوُجُوه.

**prosopodiplegia** 1. شَلَلُ الوَجْهِ والطَّرْف

السُّفْلِي 2. شلل وجهي مزدوج. 1. شلل الوجه وأحد الأطراف السفلية. 2. شلل جهتي الوجه.

**prosopodysmorphia** ضُمُورُ الوَجْهِ الشَّقِي. ضمور أحد نصفي الوجه.

**prosoponeuralgia** أَلَمٌ عَصَبِيٌّ وَجْهِي. ألم أعصاب الوجه.

**prosopoplegia (= facial paralysis)** شَلَلُ الوَجْهِ.

**prosopoplegic** مَشَلُولُ الوَجْهِ. مصاب بشلل الوجه.

**prospospasm** تَشَنُّجُ الوَجْهِ. تشنج عضلات الوجه.

**prostaglandin** بَرُوسْتِغْلانِدِين. واحد من المجموعة الكبيرة من المركبات المشتقة من الحموض الدهنية ذات العشرين كربوناً، ولكل واحد من هذه المجموعة وظائف وتأثيرات عديدة ومتباينة.

**protospasm** التَشَنُّجُ الأوَّلِي. تشنج يبدأ في منطقة محدودة ثم يمتد إلى النواحي الأخرى من الجسم وهو التشنج الأولي البسيط في الصرع الجاكسوني.

**protriptyline hydrochloride** هيدُرُوكُلُوريد البرُوتِرِيتَلِين. دواء مضاد الكآبة ويستعمل عن طريق الفم.

**proximoataxia** رَنَحٌ دَان. رنح يصيب القسم الداني لأحد الأطراف مثل الساعد أو الذراع أو الفخذ أو الساق.

**proximoceptor (= contiguous receptor)** مُسْتَقْبَلَةٌ تَلَامُسِيَّة. مُسْتَقْبَلَةٌ حسية تستوجب تلامسها مع العامل أو المادة المنبهة لها لتولد الاستجابة مثل مستقبلات حسن الذوق.

**psalterium (= commissura fornicis)** صِوَارُ القَبُور.

**pselaphesia (= tactile sense)** حِسُّ اللَّمْس.

**psellism (= stuttering)** تَأْتَأَةٌ.

**pseudaphia** خَطَلُ اللَّمْس. خلل في حس اللمس.

**pseudesthesia** حِسٌّ كاذِب. حس وهمي يتولد من دون وجود أي منبه خارجي أو حس لا يتناسب مع المنبه المولد له.

**pseudoaphasia (= functional aphasia)** حُبْسَةٌ وَظِيفِيَّة.

**pseudoapoplexy** سَكْتَةٌ كاذِبَةٌ. حالة تشبه السكتة ولكن من دون نزف دماغي.

**pseudobulbar** بَصَلِيٌّ كاذِب. شبيه بالبصلي ظاهرياً ولكن في الحقيقة من دون إصابة بصلية.

**pseudocele (= cavitas septi pellucidi)** جَوْفُ الْحَاجِزِ الشَّفَافِ.

**pseudocephalocele** قَيْلَةٌ دِمَاعِيَّةٌ كَاذِبَةٌ. فَتَقُ دِمَاعِيٌّ غَيْرُ خَلْقِي وَلَكِنَّهُ نَاتِجٌ عَنِ مَرَضٍ أَوْ كَسْرٍ فِي الْقَحْفِ.

**pseudochorea** رَقَصٌ كَاذِبٌ. حَالَةٌ عَدَمٍ تَنَاسِقُ عَامٌ كَامِلٌ مَعَ أَعْرَاضٍ تُشَابِهُ أَعْرَاضَ الرَقَصِ.

**pseudochromesthesia** حِسٌّ لَوْنِيٌّ كَاذِبٌ. نَوْعٌ مِنَ الْحَسِّ الْمَشْتَرِكِ تُولَدُ فِيهِ بَعْضُ الْأَصْوَاتِ حَسًّا بِبَعْضِ الْأَلْوَانِ.

**pseudoclaudication** عَرَجٌ كَاذِبٌ. عَرَجٌ مُتَقَطِعٌ يَنْتِجُ عَنِ انْضِغَاطِ ذَنْبِ الْفَرَسِ.

**pseudoclonus** رَمَعٌ كَاذِبٌ. اسْتِجَابَةٌ رَمَعِيَّةٌ قَصِيرَةٌ الْأَمَدِ.

**pseudococele (= pseudocele)** جَوْفٌ الْحَاجِزِ الشَّفَافِ.

**pseudodementia** خَرَفٌ كَاذِبٌ. 1. اضْطِرَابٌ يُشَابِهُ الْخَرَفَ وَلَكِنَّهُ لَيْسَ بِسَبَبِ مَرَضٍ دِمَاعِيٍّ عَضْوِيٍّ وَمِنْ الْمُمْكِنِ مَعَالَجَتُهُ وَشِفَاؤُهُ 2. خَمُولٌ شَدِيدٌ وَعَدَمُ الْاهْتِمَامِ بِالْمَحِيطِ وَحَوَادِثُهُ عِنْدَ عَدَمِ وُجُودِ أَيِّ مَرَضٍ عَقْلِيٍّ.

**- hysterical p.** خَرَفٌ هِسْتِيرِيٌّ كَاذِبٌ. حَالَةٌ تُتَصَفُّ بِشَلَلِ الذَّاكِرَةِ مَعَ عَدَمِ الْمَقْدَرَةِ عَلَى الْإِجَابَةِ حَتَّى عَنِ الْأَسْئَلَةِ الْبَسِيطَةِ مَعَ حَالَةٍ تُشَابِهُ الْحَالَةَ النَّفْسِيَّةَ وَسُلُوكِ شَاذٍ وَنَوْبَاتِ هِجَاجٍ أَوْ ذَهُولٍ.

**pseudoesthesia (= pseudesthesia)** حِسٌّ كَاذِبٌ.

**pseudoganglion** عُقْدَةٌ كَاذِبَةٌ. تُتَخَنُّ فِي الْعَصَبِ يُشَابِهُ الْعُقْدَةَ.

**pseudogeusesthesia** ذَوْقٌ كَاذِبٌ. حَسُّ ذَوْقِ كَاذِبٍ يَتَرَفَّقُ مَعَ إِحْسَاسَاتٍ أُخْرَى.

**pseudogeusia** مَذَاقٌ كَاذِبٌ؛ ذَوْقٌ مَغْلُوطٌ. حَسُّ ذَوْقٍ لَا يَتَنَاسَبُ مَعَ ذَوْقِ الْمَادَّةِ الْمُنْبَهَةِ لَهُ أَوْ حَسُّ ذَوْقٍ يَحْدُثُ مِنْ دُونِ وُجُودِ أَيِّ مَنبِهِ لَهُ.

**pseudohallucination** هَلُوسَةٌ كَاذِبَةٌ. هَلَسٌ يَتُولَدُ عَنِ فِعْلِ الذَّاكِرَةِ وَالْخِيَالِ وَيَشْعُرُ الشَّخْصُ الْمَصَابَ بِهِ بِأَنَّهُ غَيْرُ حَقِيقِيٍّ.

**pseudohydrocephalus** مَوَّةُ الرَّأْسِ الْكَاذِبِ. ضَخَامَةُ الرَّأْسِ الْمَفْرَطَةِ وَالسُّوِيَّةِ وَلَكِنَّهَا تَظْهَرُ كَأَنَّهَا شَاذَةٌ بِسَبَبِ صَفْرِ حِجْمِ الْوَجْهِ وَالْجِسْمِ بِالنِّسْبَةِ لِحِجْمِ الرَّأْسِ.

**pseudohypertrophy** ضَخَامَةٌ كَاذِبَةٌ. زِيَادَةُ الْحِجْمِ مِنْ دُونِ الضَّخَامَةِ الْمَفْرَطَةِ.

**- muscular p.** ضَخَامَةٌ عَضَلِيَّةٌ كَاذِبَةٌ. زِيَادَةُ حِجْمِ الْعَضَلَاتِ لَيْسَ بِسَبَبِ ضَخَامَتِهَا وَلَكِنْ بِسَبَبِ ارْتِشَاحِ الْعَضَلَةِ بِأَنْسِجَةِ أُخْرَى.

**pseudomyotonia** تَأَثَّرٌ عَضَلِيٌّ كَاذِبٌ. التَّقَلُّصُ وَالْإِنْبَسَاطُ الْبَطِيئَانِ اللَّذَانِ يَحْدُثَانِ بِالتَّوَابُ فِي قِصُورِ الدَّرْقِيَّةِ.

**pseudonarcotic** مُخَدَّرٌ كَاذِبٌ. مَادَةٌ مَسْكَنَةٌ وَلَكِنَّهَا لَيْسَتْ مُخَدَّرَةً.

**pseudonarcotism** تَخَدُّرٌ كَاذِبٌ. حَالَةٌ هِسْتِيرِيَّةٌ تُشَابِهُ حَالَةَ التَّخَدُّرِ.

**pseudoneuritis** الْتِهَابٌ الْأَعْصَابِ الْكَاذِبِ. حَالَةٌ تَبِيْعُ الْحَلِيمَةِ الْبَصْرِيَّةِ تُحْدِثُ كَعِيبَ خَلْقِيٍّ.

**pseudoneuroma** وَرَمٌ عَصَبِيٌّ كَاذِبٌ. تَوَرَّمٌ عَلَى الْعَصَبِ يُشَابِهُ الْوَرَمَ الْعَصَبِيَّ وَلَكِنَّهُ لَيْسَ بِالْوَرَمِ الْعَصَبِيِّ.

**pseudonystagmus (= end position nystagmus)** رَازَأَةٌ الْوَضْعِ الْأَخِيرِ.

**pseudopapilledema** وَدْمَةٌ الْحَلِيمَةِ الْبَصْرِيَّةِ الْكَاذِبَةِ. ارْتِفَاعُ الْقُرْصِ الْبَصْرِيِّ الشَّاذِ.

**pseudoparalysis** شَلَلٌ كَاذِبٌ. فَقْدَانُ الْقُوَّةِ الْعَضَلِيَّةِ الظَّاهِرِيٍّ مِنْ دُونِ شَلَلٍ حَقِيقِيٍّ فِيهَا وَيُتَصَفُّ بِضَعْفِ التَّنْسِيقِ فِي حَرَكَاتِهَا أَوْ تَحْدِيدِ الْحَرَكَاتِ بِسَبَبِ الْمَهَا.

**- p. agitans (= paralysis agitans)** شَلَلٌ رَعَشِيٌّ كَاذِبٌ؛ شَلَلٌ رَعَشِيٌّ.

**- arthritic general p.** شَلَلٌ عَامٌ كَاذِبٌ بِالْتِهَابِ الْمَفَاصِلِ. حَالَةٌ تُشَابِهُ الشَّلْلَ الْعَامَ تَنْتِجُ عَنِ عَصِيدَةِ دَاخِلِ الْقَحْفِ فِي شَخْصٍ مَصَابٍ بِالنَّقْرَسِ أَوْ بِالْتِهَابِ الْمَفَاصِلِ الْعَامِ.

**- congenital atonic p. (= amyotonia congenita)** شَلَلٌ وَهْنِيٌّ خَلْقِيٌّ كَاذِبٌ؛ وَهْنِيٌّ عَضَلِيٌّ خَلْقِيٌّ.

**- Parrot's p. (= syphilitic p.)** شَلَلٌ زَهْرِي  
كَأَذِب. شلل كاذب لأحد الأطراف أو لعدة أطراف في الأطفال ينتج عن التهاب العظم والغضروف الإفرنجي للمشاشات.

**pseudoparaplegia** شَلَلٌ سَفَلِيٌّ كَأَذِب.  
شلل سفلي زائف كالذي يحصل في حالات التمارض أو الهستيريا.

**pseudoparesis** خَزَلٌ كَأَذِب. حالة  
مستيرية أو حالة لا عضوية أخرى تشبه الخزل.

**pseudophotoesthesia** حِسٌّ ضَوْئِيٌّ  
كَأَذِب. حس ضوئي يتولد عن استلام منبهات غير ضوئية.

**pseudoplegia** شَلَلٌ كَأَذِب. شلل هستيري  
أو أي شلل كاذب آخر.

**pseudopolyomyelitis** الْتِهَابُ سَنْجَابِيَّةُ  
الدِّمَاغِ الكَأَذِب. داء شبيه بالتهاب سنجابية الدماغ ينتج عن الفيروس المعوي غير فيروس السنجابية.

**pseudopolymelia** حِسُّ النِّهَائِيَّاتِ الكَأَذِب.  
حس وهمي يحس في عدة أجزاء انتهائية في الجسم مثل الأنف والحلمة وحشفة القزيب والأصابع والأباحس.

**pseudopsia** إِبْصَارٌ كَأَذِب. هلوسة أو انخداع  
بصري.

**pseudopsychosis (= Ganser's  
syndrome)** ذُهَانٌ كَأَذِب.

**pseudotabes** تَابِسٌ كَأَذِب. أي اعتلال  
عصبي يتصف بأعراض تشبه أعراض التابس الظهرى من دون أن يكون ناتجاً عن الزهري.

**pseudotetanus** تَكَرُّزٌ كَأَذِب. تقلص  
عضلي مستمر شبيه بالكزاز ولكنه غير ناجم عن الإصابة بجراثيمه.

**pseudotrismus** ضَرْزَرٌ كَأَذِب. اضطراب  
حركي في الفم له أعراض تشابه أعراض الضرز.

**pseudotumor** وَرَمٌ كَأَذِب. تضخم شبيه  
بالورم.

**- p. cerebri** وَرَمٌ دِمَاعِيٌّ كَأَذِب. حالة تولدما  
وذمة الدماغ بأسباب مرضية مختلفة وتتصف بارتفاع

ضغط داخل القحف مع الصداع والقيء ووذمة القرص البصري ولكن من دون أية علامات عصبية سوى شلل العصب القحفي السادس أحياناً.

**psoriasis** الْتِهَابُ القَطْنِيَّة. التهاب إحدى  
العضلات القطنية أو غمدها.

**psychalgia (= psychalgia)** أَلَمٌ نَفْسِيٌّ  
المنشأ.

**psychalgia** أَلَمٌ نَفْسِيٌّ المنشأ. 1. صداع  
يُحَسُّ به وكأنه ناتج عن أسباب عاطفية ويمكنه أن يكون مصاحباً لأفكار غريبة غير محتملة أو لوسواس أو لهوس 2. ألم نفسي المنشأ ناتج عن أسباب مستيرية ويُحَسُّ به كأنه ألم جسدي.

**psychoanalysis (= psychoanalysis)**  
تَحْلِيلُ نَفْسِيٍّ.

**psychanopsia (= psychic blindness)**  
عَمَى نَفْسِيٍّ المنشأ.

**psychasthenia** وَهْنٌ نَفْسِيٌّ. مصطلح  
يستعمل للدلالة على كل العصابات النفسية غير الهستيرية التي تشمل ما يسمى اليوم بالرهاب وعصاب القلق.

**psychataxia** رَنَجٌ نَفْسِيٌّ. حالة اضطراب  
عقلي تتصف بالتخليط وعدم المقدرة على التركيز.

**psyche** النَفْس. قدرة الإنسان على التفكير  
والتحكيم والشعور العاطفي وقد تشمل هذه الحياة النفسية عمليات واعية أو لا شعورية.

**psychedelic** 1. ذُهَانِيٌّ الأَعْرَاضُ  
2. ذُهَانِيٌّ التَّأثير. 1. منسوب إلى أو لما يتصف بالأهلاس البصرية والإدراك الشديد وأحياناً السلوك الشبيه بالذهان 2. عقار يولد أعراضاً شبيهة بكل ذلك.

**psychiatric** نَفْسِيٌّ. منسوب للطب  
النفسي أو يقع في حقل هذا الاختصاص.

**psychiatrics (= psychiatry)** الطِّبُّ.

**psychiatrist** الطَّبِيبُ النَفْسِيٌّ. الطبيب  
الاختصاصي في الطب النفسي.

**psychiatry** الطِّبُّ النَفْسِيٌّ. فرع الطب  
الذي يعنى بدراسة ومعالجة الأمراض النفسية وطرق الوقاية منها.

- **biological p.** **الطبُّ النَّفْسِيَّ البِيُولُوجِيَّ.**  
فرع الطب النفسي الذي يؤكد على الأسباب الكيميائية الحياتية والعصبية والدوائية عند معالجة الأمراض النفسية.
- **community p.** **الطبُّ النَّفْسِيَّ المُجْتَمَعِيَّ.**  
فرع الطب النفسي الذي يعنى بالتحري عن حالات الأمراض النفسية ومعالجتها والوقاية منها في منطقة جغرافية أو حضارية معينة مع التأكيد على تأثير العوامل المحيطة عليها.
- **cross- cultural p. (= comparative p.)** **الطبُّ النَّفْسِيَّ المُقَارِن.**  
الدراسة المقارنة للأمراض النفسية والصحة العقلية بين مختلف المجتمعات والقوميات والحضارات.
- **cultural p.** **الطبُّ النَّفْسِيَّ الثَّقَافِيَّ.** فرع  
الطب النفسي الاجتماعي الذي يعنى بالمرضى النفسيين وعلاقتهم بمحيطهم الثقافي.
- **descriptive p.** **الطبُّ النَّفْسِيَّ الوُصْفِيَّ.** الطب  
النفسي الذي يعتمد على الأعراض والأوصاف السلوكية الظاهرة أكثر من الاعتماد على العوامل النفسية الديناميكية الكامنة.
- **dynamic p.** **الطبُّ النَّفْسِيَّ الدِيْنَامِيكِيَّ.** الطب  
النفسي الذي يعتمد على الآليات غير الواعية والتناقضات والفعاليات العاطفية الأخرى أكثر من العوامل السلوكية الظاهرة.
- **existential p.** **الطبُّ النَّفْسِيَّ الوُجُودِيَّ.** الطب  
النفسي الذي يعتمد على الفلسفة الوجودية التي ترتأي بأن الشخص يتحمل مسؤولية وجوده.
- **forensic p.** **الطبُّ النَّفْسِيَّ الشَّرْعِيَّ.** الطب  
النفسي الذي يعنى بالنواحي القانونية للاضطرابات النفسية.
- **industrial p. (= occupational p.)** **الطبُّ النَّفْسِيَّ المِهْنِيَّ.**
- **occupational p.** **الطبُّ النَّفْسِيَّ المِهْنِيَّ.** فرع  
الطب النفسي الذي يعنى بتشخيص ومعالجة الأمراض العقلية في الأوساط الصناعية والوقاية منها وعودة المرضى المهنيين إلى أعمالهم ودراسة أسباب تغييرهم عن العمل واحتمال إصابتهم بالأعراض وسلوكهم الشخصي وتعبهم المهني وتكيفهم للعمل وتقاعدهم منه والظواهر الأخرى المتعلقة بعملهم.
- **organic p.** **الطبُّ النَّفْسِيَّ العَضْوِيَّ.**  
العلم الذي يعنى بالنواحي النفسية في الأمراض الدماغية العضوية.
- **orthomolecular p.** **الطبُّ النَّفْسِيَّ التَّقْوِيْمِيَّ الجَزِيئِيَّ.** الطب النفسي الذي يعتمد على النظرية التي تنص على أن الأمراض النفسية تنتج عن اضطرابات المحيط الجزيئي للدماغ ومن الممكن شفاؤها بإعادة التراكيز المثلى للمواد التي توجد عادة في الجسم كالفيتامينات والأملاح.
- **preventive p.** **الطبُّ النَّفْسِيَّ الوَقَائِيَّ.**  
مصطلح عام يستعمل للدلالة على تخفيف الأمراض النفسية ومكافحتها والإقلال من الإعاقة التي تولدها للمرضى.
- **social p.** **الطبُّ النَّفْسِيَّ الإِجْتِمَاعِيَّ.** الطب  
النفسي الذي يعنى بالحقائق والوقائع الثقافية والبيئية والاجتماعية التي تؤثر على سلوك المرضى والتي تطيل أمد المرض وتعمقه أو تولد اختلالاته وتؤثر على معالجته.
- **transcultural p. (= cross- cultural p.)** **الطبُّ النَّفْسِيَّ المُقَارِن.**  
**نَفْسِيَّ:** نَفْسَانِيَّ. نسبة إلى النفس  
**psychic** أو العقل.  
**مُؤَثِّرٌ نَفْسِيَّ.** ما يؤثر في النفس أو في السلوك مثل الدواء المؤثر النفسي.  
**psychoactive**  
**مُؤَثِّرٌ نَفْسِيَّ:** مُنْعَشٍ  
**psychoanaleptic** نفسيَّ. ما يؤدي إلى تأثير مهيج للنفس.  
**نَفْسِيَّ.**  
**التَّحْلِيلُ النَّفْسِيَّ.** طرُق  
**psychoanalysis** إظهار التجارب العاطفية السابقة للمريض وأدوارها في التأثير على حياته العقلية الحاضرة بغرض اكتشاف التناقضات والآليات التي تؤدي إلى الحالات المرضية العقلية لديه والتعرف على بعض الدلائل التي تساعد في علاجه النفسي وتستخدم في هذا التحليل العلاقات الحرة بين التجارب وتذكر الأحلام ودلالاتها وظواهر المقاومة لها والتحول عنها وما شاكل ذلك.  
**المُحَلِّلُ النَّفْسِيَّ.** الاختصاصي  
**psychoanalyst** الذي يمارس التحليل النفسي.  
**سَمْعِيَّ نَفْسِيَّ.** متعلق  
**psychoauditory** بالإدراك الواعي والذكي للأصوات.

- psychocatharsis (= catharsis)** تَفْرِيعٌ فِكْرِيٌّ؛ تَفْرِيعٌ نَفْسِيٌّ.
- psychochemistry** الكِيمِيَاءُ النَّفْسِيَّةُ. العلم الذي يعنى بدراسة العلاقات بين الكيمياء والفعاليات النفسية.
- psychochrome** اللَوْنُ النَّفْسِيُّ. الرابطة الفكرية الشخصية بين بعض الإحساسات الجسمية وبعض الألوان.
- psychochromesthesia** حِسُّ اللَوْنِ النَّفْسِيِّ. الحالة التي تولد فيها المنبهات السمعية والمنبهات غير البصرية إحساسات بالألوان أو إحساسات مرتبطة باللون.
- psychocortical** قَشْرِيٌّ عَقْلِيٌّ. منسوب إلى العقل وقشرة الدماغ كموضع للفعاليات النفسية.
- psychocutaneous** جِلْدِيٌّ نَفْسِيٌّ. منسوب إلى العلاقة بين العوامل الفكرية أو العاطفية والاضطرابات الجلدية.
- psychodelic (= psychedelic)** ذُهَانِيٌّ التَّأثير؛ ذُهَانِيٌّ الأَعْرَاضُ.
- psychodiagnosis** تَشْخِصٌ نَفْسِيٌّ. استعمال الطرق القياسية النفسية في تشخيص الاضطرابات النفسية.
- psychodimeter** مِقْيَاسٌ نَفْسِيٌّ. آلة تستعمل لقياس سرعة الفعاليات العقلية.
- psychodometry** القِيَاسُ النَّفْسِيُّ. قياس سرعة الفعاليات الفكرية.
- psychodrama** تَمَثِيلٌ نَفْسِيٌّ. أسلوب معالجة نفسانية يشجع فيه المرضى على تمثيل تناقضاتهم العاطفية والنفسية بصورة مؤثرة.
- psychodynamics** الدِيْنَامِيكَا النَّفْسِيَّةُ. تفاعلات العوامل كالقلق والتناقضات والآليات التي تولد التعبير عن الفعاليات النفسية.
- psychodysleptic** مُخَمِّدٌ نَفْسِيٌّ. ما يولد حالة شبيهة بالأحلام أو التوهم.
- psychogenesis** التَّنَامِي النَّفْسِيُّ. دراسة الاضطرابات النفسية والاختلالات السلوكية.
1. التنامي والتطور النفسي 2. تكون الاعراض المرضية بعوامل نفسية وليس بعوامل عضوية.
- psychogeriatrics** الطَّبُّ النَّفْسِيُّ الشَّيْخُوخِيَّ. معالجة المشاكل النفسية عند الشيوخ.
- psychogogic** مُهَيِّجٌ نَفْسِيٌّ. ما يثير ويشدد التوترات النفسية أو ينبهها.
- psychogram** 1. مخطط الشخصية 2. مَحْطَطٌ نَفْسِيٌّ. 1. مخطط الجلال النفسية والصفات الشخصية للفرد 2. حس بصري يترافق مع الأفكار الذهنية كحس رؤية شكل الأرقام عند التفكير بها.
- psychograph** حَظُّ بَيَانِيٍّ نَفْسِيٍّ. 1. مخطط يرسم الجلال النفسية والصفات الشخصية للشخص بشكل خط بياني 2. وصف مكتوب للوظائف النفسية للشخص.
- psychokinesia (= psychokinesis)** حَرَكَتٌ نَفْسِيَّةٌ المُنْشَأُ.
- psychokinesis** حَرَكَتٌ نَفْسِيَّةٌ. 1. التأثير المتوقع للأفعال الإرادية على المواد الفيزيائية، أو التأثير الفكري على المادة من دون استعمال أية قوة فيزيائية 2. عمل انفجاري بسبب عدم تثبيط الفرائز الابتدائية.
- psycholagny** التَلَذُّذُ الجِنْسِيُّ النَّفْسِيُّ؛ شَبَقٌ نَفْسِيٌّ. الشعور باللذة الجنسية بمجرد تصور أو تخيل العملية الجنسية.
- psycholepsy** نَوْبَةٌ نَفْسِيَّةٌ. هبوط مفاجيء وشديد للمزاج يدوم عادة لفترة قصيرة.
- psycholinguistics** اللُغَوِيَّاتُ النَّفْسِيَّةُ. دراسة العوامل النفسية التي تؤثر على تطوير واستعمال اللغة.
- psychologic (= psychological)** نَفْسِيٌّ. متعلق بعلم النفس.
- psychologist** اِخْتِصَاصِيٌّ عِلْمِ النَّفْسِ.
- psychology** عِلْمُ النَّفْسِ. العلم الذي يعنى بالعقل والعمليات النفسية خاصة ما يتعلق منها بسلوك البشر والحيوانات.
- abnormal p.** عِلْمُ النَّفْسِ المَرَضِيِّ. دراسة الاضطرابات النفسية والاختلالات السلوكية.

- **analytic p. (= analytical p.)** عِلْمُ النَّفْسِ التَّحْلِيلِيّ. علم النفس الذي يعتمد على دراسة المفاهيم والمعتقدات اللاشعورية.
- **animal p.** عِلْمُ نَفْسِ الْحَيَوَانَات. دراسة سلوك الحيوانات.
- **behavioristic p. (= behaviorism)** عِلْمُ النَّفْسِ السُّلُوكِيّ.
- **child p.** عِلْمُ نَفْسِ الْأَطْفَال. دراسة تطور عقل الطفل.
- **clinical p.** عِلْمُ النَّفْسِ السَّرِيرِيّ. استعمال المعلومات والطرق النفسية في معالجة الأشخاص المصابين باضطرابات عقلية أو سلوكية أو نمائية.
- **cognitive p.** عِلْمُ النَّفْسِ الْإِدْرَاكِيّ. فرع علم النفس الذي يعني بدراسة طرق استلام العقل للأفكار والانطباعات وكيفية تعليقه لها وتفهمها.
- **community p.** عِلْمُ النَّفْسِ الْإِجْتِمَاعِيّ. تطبيق المعلومات والأسس النفسية في دراسة الصحة النفسية للأفراد ضمن مجتمعاتهم.
- **criminal p.** عِلْمُ النَّفْسِ الْإِجْرَامِيّ. دراسة عقليات ودوافع المجرمين وسلوكهم الاجتماعي.
- **depth p.** عِلْمُ النَّفْسِ الْعَمَقِيّ. دراسة العمليات النفسية العميقة.
- **developmental p.** عِلْمُ النَّفْسِ النِّمَاطِيّ. دراسة التغيرات السلوكية التي تحصل للشخص خلال عمره الطويل.
- **environmental p.** عِلْمُ النَّفْسِ الْمِيْثِيّ. دراسة التأثيرات الفيزيائية والاجتماعية في المحيط الاجتماعي على سلوك الفرد.
- **experimental p.** عِلْمُ النَّفْسِ التَّجْرِيْبِيّ. دراسة العمليات العقلية باستعمال الطرق المختبرية المحكمة.
- **gestalt p. (= gestaltism)** علم النفس الغشتاليني؛ التكوينية الإدراكية.
- **Individual p.** عِلْمُ النَّفْسِ الْفَرْدِيّ. المبدأ النفسي الذي ينص على أن الشعور بالنقص هو مصدر معظم المشاكل النفسية والمشاكل بين الأفراد.
- **physiologic p. (= physiological p.)** عِلْمُ النَّفْسِ الْفِيْزِيُوْلُوجِيّ. فرع علم النفس الذي يدرس العلاقة بين العمليات الفيزيولوجية والسلوك.

- **social p.** عِلْمُ النَّفْسِ الْإِجْتِمَاعِيّ. علم النفس الذي يركز على العلاقات الاجتماعية والطريقة التي يؤثر فيها سلوك الآخرين على سلوك الفرد نفسه.
- psychometer** مَقْيَاسٌ نَفْسِيّ. جهاز يستعمل لقياس العمليات النفسية.
- psychometrics (= psychometry)** الْقِيَاسُ النَّفْسِيّ.
- psychometry** الْقِيَاسُ النَّفْسِيّ. قياس الفعاليات الفكرية والعمليات السلوكية والنفسية.
- psychomotor** نَفْسِيّ حَرَكَيّ. نسبة للتأثيرات الحركية التي تتولد من التفاعلات الدماغية أو النفسانية.
- psychoneural** نَفْسِيّ عَصْبِيّ. نسبة إلى العملية العصبية التي تبدأ بالتنبه الحسي والتي قد تؤدي إلى خزنه أو إلى تمييزه أو إلى نتاج أو استجابة من نوع ما لهذا التنبه.
- psychoneurosis** عَصَابٌ ذُهَانِيّ. عصابات تشمل الهستيريا والوسواس والرهاب وتتولد نتيجة تجارب أثناء الطفولة.
- psychonomy** الْقَوَائِنُ النَّفْسِيَّة. علم يعني بقوانين الفعاليات النفسية.
- psychopath** مُعْتَلُّ النَّفْسِ. شخص مصاب باضطراب الشخصية المعادية للمجتمع.
- psychopathology** السيكوباتولوجيا. 1. مرضيات الاضطرابات العقلية التي تعنى بدراسة أسباب وأعراض الأمراض العقلية 2. سلوك أو فعالية عقلية مرضية.
- psychopathy** سيكوباتيا؛ اِغْتِلَالٌ نَفْسِيّ. اعتلال النفس سواء ترافق ذلك مع انحطاط الذكاء لدون المستوى السوي أم لا.
- psychopharmacology** الدَوَائِيَّاتُ النَّفْسَانِيَّة؛ الفارماكولوجيا النفسية. 1. دراسة تأثير الأدوية على الوظائف النفسية والحالات النفسية 2. استعمال الأدوية لتحويل الوظائف النفسية ومعالجة انحرافاتهما.
- psychophysics** الْفِيْزِيَاءُ النَّفْسِيَّة. العلم الذي يعني بدراسة العلاقات الكمية بين صفات

وأنماط المنبهات الفيزيائية والإحساسات المولدة بها.

**psychophysiology** فيزيولوجيا النفس. علم وظائف النفس.

**psychoplegia** شلل نفسي. نوبة خرف حادة.

**psycho sedation** تهدئة نفسية. عملية تزيل عن المريض الخوف والتوجس وذلك باستعمال دواء مركز نفسي.

**psycho sedative** مهدئ نفسي. عامل يزيل التوجس بتأثيره على المراكز دون القشرية في الدماغ ولا يولد إلا القليل من التأثير على الوظائف الحسية أو الحركية لتأثيره الضعيف على القشرة المخية.

**psychosensory** حسي نفسي. متعلق بالادراك الواعي للدفعات الحسية التي تصل الدماغ.

**psychoses** ذهانات. جمع ذهان.

**psychosexual** جنسي نفسي. متعلق بالناحية النفسية للجنس.

**psychosis** ذهان. (ج: ذهانات). اضطراب عقلي يتصف بخلل كبير في إدراك الواقع والذي يتصف بالتوهم والأهلاس والكلام غير المترابط والسلوك غير المتناسق أو المضطرب من دون وعي المريض بعدم الترابط أو الانسجام في سلوكه. ويستعمل المصطلح للدلالة على عدم مقدرة المريض على القيام بأمور الحياة بصورة طبيعية.

**- affective p.** ذهان عاطفي. اضطراب المزاج.

**- alcoholic p's.** ذهانات كحولية. ذهانات تترافق مع استعمال الكحول وتشمل الهذيان الارتعاشي ومتلازمة كورساكوف والهلاس الكحولي والزور الكحولي.

**- brief reactive p.** ذهان تفاعلي قصير. فترة من أعراض نفسانية تشمل عدم الترابط وضعف التمييز والتوهم والأهلاس والسلوك اللامنسجم، وتظهر كل هذه الأعراض بصورة مفاجئة نتيجة مشاكل أو أعراض حياتية مزعجة وتدوم لمدة حوالي شهر واحد.

**- circular p.** ذهان دوري. اضطراب هوسي اكتتابي متناوب.

**- depressive p.** ذهان اكتتابي. اكتئاب شديد.

**- drug p.** ذهان يتولد عن استعمال أحد الادوية

**- functional p.** ذهان لا يتولد عن آفة عضوية أو عن خلل وظيفي معين واضح لأحد اقسام الدماغ.

**- hysterical p.** ذهان هستيري. ذهان تصير الامد يحدث عند المرضى المصابين باضطرابات الشخصية.

**- involuntional p. (= involuntional melancholia)** ذهان أوبي.

**- Korsakoff's p. (= Korsakoff's syndrome)** متلازمة كورساكوف.

**- manic p.** ذهان هوسي. اضطراب دوري هوسي.

**- manic- depressive p. (= bipolar p.)** ذهان هوسي اكتتابي. ذهان دوري.

**- organic p.** ذهان عضوي. ذهان يتولد عن آفة عضوية نفسانية.

**- postpartum p.** ذهان تالي للوضع. نوبة اضطراب نفسي تحدث بعد الوضع.

**- prison p.** ذهان السجن. ذهان تحفز ظهوره لدى المريض ظروف السجن القاسية.

**- schizoaffective p. (= schizoaffective disorder)** ذهان فصامي عاطفي.

**- senile p.** ذهان شيخوخي. خوف شيخوخي مع اكتئاب أو توهم زوراني أو هلاس.

**- symbiotic p. (= symbiotic infantile p.)**

ذهاني تعائشي. حالة تشاهد في الاطفال بين سن الثانية حتى الرابعة من العمر تتصف بعلاقة شاذة مع الام كالقلق الشديد من الانفصال عنها والخوف الشديد ومقاطعة الكلام النافع والانطواء على الذات.

**- toxic p.** ذهان تسممي. ذهان يتولد عن تناول مادة سامة كالكحول أو الأفيون أو عن وجود الذيفان في الجسم.

**- unipolar p. (= major depression)** ذهان أحادي القطب. اكتئاب كبير.

**psychosocial** نفسي اجتماعي. متعلق بالنفس وبالمجتمع.



**psychosomatic** نَفْسِيٌّ جِسْمِيٌّ. متعلق بالعلاقة بين الجسد والنفس أو وجود أعراض جسدية ناتجة عن أسباب نفسية أو عاطفية أو عقلية.

**psychosomimetic (= psychotomimetic)** مُحاكي الذَّهَانِ.

**psychostimulant** مُنْبِهٌ نَفْسَانِيٌّ. 1. عامل يولد زيادة عابرة في الفعالية النفسية الحركية 2. دوار يولد مثل هذه الزيادة كالامفيتامين أو الكافئين.

**psychosurgery** الجِرَاحَةُ النَفْسِيَّةُ. جراحة دماغية تجري لمعالجة الاضطرابات العقلية.

**psychotechnics** التِقْنِيَّاتُ النَفْسِيَّةُ. استعمال الطرق النفسية في دراسة المشاكل الاجتماعية وما شاكل.

**psychotherapeutics (= psychotherapy)** المُعَالَجَةُ النَفْسِيَّةُ.

**psychotherapy** المُعَالَجَةُ النَفْسِيَّةُ. معالجة الامراض النفسية والاضطرابات السلوكية باستعمال التقنيات النفسية كالتشجيع والإيحاء والاغراء والتثقيف والتطمين والتبصر لتشجيع تنمية الشخصية وإصلاح النمط الحياتي غير المنسجم مع المحيط لدى المريض.

**- brief p.** مُعَالَجَةُ نَفْسِيَّةٍ قَصِيْرَةٍ. معالجة نفسية نشطة وفعالة تدوم لعشر إلى عشرين جلسة لمعالجة مشكلة نفسية خاصة أو عرض سلوكي معين.

**- existential p.** مُعَالَجَةُ نَفْسِيَّةٍ وُجُوْدِيَّةٍ. معالجة نفسية تعتمد على الفلسفة الوجودية التي تؤكد على التفاعلات الانية وتجارب الإحساسات الذاتية بصرف النظر عن التفكير المنطقي.

**- personologic p.** مُعَالَجَةُ نَفْسِيَّةٍ شَخْصِيَّةٍ. معالجة تركز على شخصية المريض بصرف النظر عن الاعراض السريرية التي تظهر عليه.

**- supportive p.** مُعَالَجَةُ نَفْسِيَّةٍ دَاعِمَةٍ. طريقة علاجية تشجع دفاعات المريض لتثبيت العوامل النفسية المقلقة لتجنب التناقضات العاطفية.

**psychotic** ذُهَانِيٌّ. منسوب للذهان أو يتصف به أو ينتج عنه أو مصاب به.

**psychotogenic** مُؤَلِّدُ الذَّهَانِ. دواء أو عامل يولد الذهان.

**psychotomimetic** مُحاكي الذَّهَانِ. يتصف أو يولد أعراضاً تشبه الذهان كالهلاس البصري أو انحراف الإدراك والسلوك الشبيه بالانقصاص.

**psychotropic** مُؤَثِّرٌ نَفْسِيٌّ. عامل أو دواء يؤثر على العقل ويمكنه تغيير الفعاليات النفسية.

**psychoalgia** أَلَمُ البُرْدِ؛ أَلَمُ بُرُوْدِيٍّ. الحس المؤلم للبرد.

**psychoesthesia** حِسُّ البُرْدِ. حالة يحس بها الشخص جزءاً من جسمه بارداً رغم سخونته.

**puberty** البُلُوغُ. الفترة التي تبدأ فيها الصفات الجنسية الثانوية بالظهور وعندها يتمكن الفرد من التناسل الجنسي.

**- precocious p.** البُلُوغُ المُبَكِّرُ. النضج الجنسي المبكر الغامض أو المرضي والذي تظهر فيه الصفات الخاصة بالجنس مبكراً أو تتنامى فيه صفات الجنس المعاكس.

**pulvinar** الوَسَادَةُ. الكتلة الوسادية الشكل البارزة التي تكون الجزء الإنسي من النهاية الخلفية للمهاد والتي تغطي جزئياً الأكيمة الرأسية وعضدها وتكون مفصولة في الأسفل عن الجسم الركيبي بعضد الأكيمة الرأسية، وهي تستلم أليافاً من النوى المهادية الأخرى وترسل إسقاطات عديدة إلى قشرة المخ.

**- p. thalami (= nuclei posteriores thalami)** نَوَى المِهَادِ الخَلْفِيَّةِ.

**puncture** 1. يَزُلُ 2. نُقِبَ؛ وَخَزَ. ثقب بنية بارزة أو الثقب المكونة عن ذلك.

**- Bernard's p.** وَخَزُ بَرْنَارْدِ. وخز نقطة معينة في قاع البطين الرابع تجريبياً يؤدي إلى توليد السكرى لدى الحيوان.

**- cisternal p.** يَزُلُ الصَّهْرِيحِ. ثقب الصهريج المخيخي البصلي خلال الرباط القذالي الفقهي لغرض سحب السائل الدماغي النخاعي.

**- cranial p. (= cisternal p.)** يَزُلُ القِخْفِ.

**- Intracisternal p. (= cisternal p.)** يَزُلُ الصَّهْرِيحِ.

**putamen** البطامة؛ قَشْرَةُ العَدْسِيَّة. قشرة النواة العدسية وهي القسم الأكبر والأعمق لوناً والوحشي من النواة العدسية وتفصلها عن الكرة الشاحبة الوحشية الصفيحة النخاعية الوحشية.

**pygalgia** ألم الأليّة. ألم في الأليتين.

**pyknoepilepsy (= absence epilepsy)** الصَّرَعُ الغيبوبي.

**pyramid** هَرَمٌ. مصطلح يستعمل للدلالة على هرم البصلة (النخاع المستطيل).

- **p. of cerebellum (= pyramis vermis)** هَرَمُ الدُّوْدَة.

- **p. of medulla oblongata (= pyramis medullae oblongatae)** هَرَمُ البَصَلَة. هرم النخاع المستطيل.

**pyramidotomy** قَطْعُ الهَرَم. قطع السبيل الهرمي.

**pyramis** هَرَمٌ. مصطلح عام لوصف البنيات الشبيهة بالهرم.

- **p. cerebelli (= p. vermis)** هَرَمُ الدُّوْدَة.

**p. medullae oblongatae** هَرَمُ البَصَلَة. هرم النخاع المستطيل وهو إحدى الكتلتين المدورتين الموجودتين على جهتي الشق الناصف الأمامي للبصلة والمكون من الألياف الحركية (السبيل الهرمي) النازلة من قشرة المخ إلى البصلة والنخاع الشوكي.

- **p. vermis** هَرَمُ الدُّوْدَة. قسم دودة المخ بين حذبة الدودة ولهاتها.

**pyrolagnia** شَبَقُ النار؛ التَلَذُّدُ الجِنْسِيُّ بالنيران. التلذذ الجنسي بمشاهدة النيران أو بإشعالها.

**pyromania** هَوَسُ النيران. الرغبة الملحة في إشعال النيران.

- **erotic p. (= pyrolagnia)** شَبَقُ النار؛ التَلَذُّدُ الجِنْسِيُّ بالنيران.

**pyrophobia** رَهَابُ النار. الخوف الشاذ من النار.

**pyrrocaine** بِيْرُوْكَائِين. دواء يستعمل كمخدر موضعي.

- **p. hydrochloride** هِيْدْرُوْكَلوْرِيْدُ البِيْرُوْكَائِين. دواء يستعمل كمبنج موضعي في طب الاسنان وذلك بحصر أعصاب الاسنان الحسية.

# Q

**quadriplegia (= tetraplegia)** شَلَلٌ رُبَاعِيٌّ.

شلل الأطراف الأربعة.

**quotient** حَاصِلُ القِسْمَةِ. رقم يحصل عليه نتيجة القسمة.

- **achievement q.** حاصل الإنجاز. مدى انجاز الطفل وتقدمه في تعلمه نسبة إلى قابلياته العامة.

- **intelligence q.** حَاصِلُ الذِّكَاة. مقياس الذكاء الذي يحصل عليه بقسمة عمر المريض العقلي (الذي يحصل عليه باختبار بينيت) على عمره الزمني وضرب الناتج بمئة.

**- spinal q. (= Ayala's q.)** الحَاصِلُ النُّخَاعِي؛

حاصل أياالا. حاصل ضغط السائل الدماغى النخاعى الذى يحصل عليه بقسمة ضغطه بعد إزالة 10 مليلترات منه على ضغطه الذى نحصل عليه قبل إزالة هذه الكمية منه وضرب الناتج بالرقم عشرة. والحاصل الطبيعى هو حوالى 5.5-5.6. فإذا كان الحاصل أقل من 5 فإن ذلك يدل على مستودع صغير للسائل كما يحصل فى الانسداد تحت العنكبوتى أما إذا كان فوق الـ 7 فإنه يدل على مستودع متوسع للسائل كما يشاهد فى التهاب السحايا المصلى أو فى مؤه الرأس.

# R

<b>racephedrine hydrochloride</b>	هيدروكلوريد الرسفدرين. مادة كيميائية تستعمل كمادة محاكية للودي.	<b>rachimeter</b>	مقياس السيساء. آلة لقياس انحناءات العمود الفقري.
<b>rachial (= rachidial)</b>	سيسائي. متعلق بالسيساء أو العمود الفقري.	<b>rachiomylitis</b>	إلتهاب النخاع الشوكي.
<b>rachialgia</b>	ألم سيسائي. ألم في العمود الفقري.	<b>rachiopathy</b>	إعتلال سيسائي. أي داء يصيب العمود الفقري.
<b>rachianalgesia (= spinal anesthesia)</b>	تخدير نخاعي.	<b>rachioscoliosis</b>	جنف السيساء. الانحناء الجانبي للعمود الفقري.
<b>rachicentesis (= lumbar puncture)</b>	بزل قطني.	<b>rachiotome</b>	مبضع السيساء. آلة لبضع الفقرات.
<b>rachidial</b>	سيسائي. متعلق بالسيساء أو بالعمود الفقري.	<b>rachiotomy</b>	بضع السيساء؛ بضع الفقار. بضع السيساء أو إحدى فقراته.
<b>rachidian (= rachidial)</b>	سيسائي.	<b>rachiresistance</b>	مقاومة للتخدير النخاعي. حالة تتصف بعدم توليد أي تأثير للتخدير النخاعي.
<b>rachigraph</b>	مرسّم السيساء. آلة لرسم شكل السيساء والظهر.	<b>rachiresistant</b>	مقاوم للتخدير النخاعي. شخص يتصف بالمقاومة للتخدير النخاعي.
<b>rachilysis</b>	إفتكاك سيسائي. طريقة آلية لمعالجة العمود الفقري الرقبي بالسحب والضغط.	<b>rachis (= vertebral column)</b>	السيساء؛ العمود الفقاري.
<b>rachiocampsis</b>	إنحناء السيساء. انحناء العمود الفقري.	<b>rachisagra</b>	نوبة سيسائية. ألم في العمود الفقري أو نقرس العمود الفقري.
<b>rachiocentesis (= lumbar puncture)</b>	بزل قطني.	<b>rachischisis</b>	إنشقاق السيساء. شق خلقي في العمود الفقري.
<b>rachiochysis</b>	موة السيساء. انصباب مائي بداخل القناة الفقرية.	<b>- r. partialis (= merorachischisis)</b>	إنشقاق السيساء الجزئي.
<b>rachiocephosis (= kyphosis)</b>	حداب.	<b>- r. posterior (= spina bifida)</b>	انشقاق السيساء الخلفي؛ السيسنة المشقوقة.
<b>rachiodynia</b>	وجع سيسائي. ألم في العمود الفقري.	<b>- r. totalis (= holorachschesis)</b>	إنشقاق السيساء الكامل.
<b>rachiochyphosis (= kyphosis)</b>	حداب.		

**rachisensibility** حساسية للتخدير النخاعي.

حالة الحساسية المفرطة الشاذة للتخدير النخاعي.

**rachisensibile** حساس للتخدير النخاعي.

شخص ذو حساسية للتخدير النخاعي مفرطة شاذة.

**rachitic** رَحْدِيّ. متعلق بالرخد أو منسوب إليه.

**rachitis** 1. رَحْدٌ 2. إِتِهَابُ السِّنِيَاءِ.

1. داء الرخد 2. مرض التهابي للعمود الفقاري.

**radiatio** شُعْ. بنية متشعبة، ويستعمل اللفظ في التشريح للدلالة على مجموعة من الألياف العصبية التي تربط أقسام الدماغ المختلفة.

**r. acustica** - الشُعُ السَّمْعِيّ. سبيل الياف عصبية يبدأ من النواة الركبية الإنسية ويمر إلى الجهة الوحشية في القسم تحت العدسي من المحفظة الداخلية لينتهي في التلافيف الصدغية المستعرضة للفص الصدغي للمخ وهو سبيل للاتصالات المتبادلة ويكون السويق الذنبي للمهاد.

**r. corporis callosi** - شُعُ الجِسْمِ الثَّقَنِيّ. ياف الجسم الثقني التي تنتشر إلى كل أقسام الدماغ الحديث.

**r. corporis striati** - شُعُ الجِسْمِ المُخَطَّطِ. ياف تتمد من المهاد والوطاء إلى الجسم المخطط.

**r. optica** - الشُعُ البَصَرِيّ. سبيل ليفي عصبي يبدأ من الجسم الركبي الوحشي ويمر إلى الجهة الوحشية خلال الجزء خلف العدسي للمحفظة الباطنة وشم يسقط للجهة الخلفية لينتهي في الباحة المخططة على السطح الإنسي للفص القذالي وعلى جهتي الثلم المهمازي. ويجهز هذا الشع ارتباطات متبادلة ويكون جزءاً من السويق الذنبي للمهاد ويسمى أيضاً السبيل الركبي المهمازي والشع المهادي القذالي.

**r. pyramidalis** - الشُعُ الهَرَمِيّ. إسقاط الياف عصبية من قشرة المخ إلى السبيل الهرمي.

**radiationes thalamicae anteriores** - الشُعَاتُ المِهَادِيَّةُ الأَمَامِيَّةُ. الألياف المهادية القشرية للساق الخلفية للمحفظة الداخلية والتي تربط النوى الأمامية والإنسية مع قشرة الفص الجبهي.

**radiationes thalamicae centrales** - الشُعَاتُ المِهَادِيَّةُ المَرْكَزِيَّةُ. الألياف المهادية القشرية

للساق الخلفية للمحفظة الداخلية التي تحمل الدفعات الحسية العامة من النوى المهادية البطنية إلى التلفيف خلف المركزي وتسمى أيضاً الشُعَاتُ المِهَادِيَّةُ العلوية.

**radiationes thalamicae posteriores**

الشُعَاتُ المِهَادِيَّةُ الخَلْفِيَّةُ. الألياف المهادية القشرية للقسم خلف العدسي الشكل للمحفظة الداخلية والتي تربط قشرات الفصوص القذالية والجدارية مع القسم الذنبي من المهاد.

**radiation** 2.1. شُعْ 3. إشْعَاعُ. تباعد

من مركز مشترك 2. بنية مكونة من عناصر متباعدة مثل سبل الألياف العصبية في الدماغ 3. طاقة تنتقل بموجات خلال حيز أو خلال أحد الأوساط الناقلة كالإشعاع الكهربائي المغناطيسي.

الشُعُ السَّمْعِيّ. **acoustic r. (= radiatio acustica)**

الشُعُ السَّمْعِيّ. **auditory r. (= acoustic r.)**

الشُعُ القذالي المهادي: **occipitthalmic r. (= optic r.)**

الشُعُ البَصَرِيّ. **optic r. (= radiatio optica)**

الشُعُ السَّقِيْفِيّ. ألياف تتشعب وحشياً من النواة الحمراء.

**tegmental r.** وحشياً من النواة الحمراء.

**thalamic r.** - الشُعُ المِهَادِيّ. سبل الياف عصبية تربط المهاد بصورة متبادلة مع قشرة المخ عن طريق المحفظة الداخلية.

**thalamotemporal r. (= acoustic r.)** - الشُعُ المِهَادِيّ الصَّدْغِيّ: الشُعُ السَّمْعِيّ.

**radiculaigia** - أَلَمُ الجَذْرِ. ألم يتولد عن مرض جذور الأعصاب النخاعية الشوكية.

**radicectomy** - قَطْعُ الجَذْرِ. قطع جذر أو جذور الأعصاب النخاعية الشوكية.

**radiculitis** - إِتِهَابُ الجَذْرِ. التهاب جذر أحد الأعصاب النخاعية الشوكية خاصة في الجزء الذي يقع بين النخاع الشوكي والقناة بين الفقرتين.

**radiculoganglionitis** - إِتِهَابُ الجُذُورِ والعُقَدِ. التهاب الجذر الخلفي لأعصاب النخاع الشوكي وعقدها.

**radiculomedullary** - جَذْرِيّ نَخَاعِيّ. ما يتعلق وما يصيب الجذور العصبية والنخاع الشوكي.

**radiculomeningomyelitis** التَهَابُ الجُذُورِ والسَّحَايَا والنُّخَاعِ. التهاب الجذور العصبية والنخاع الشوكي والسحايا.

**radiculomyelopathy** اغْتِلَالُ الجُذُورِ والنَّفَقِ الفقْرِيِّ. اعتلال الجذور العصبية والنفق الفقري.

**radiculoneuritis (= acute febrile polyneuritis)** التَهَابُ الجُذُورِ والأعصاب. اعتلال الأعصاب الحُموي الحاد.

**radiculoneuropathy** اغْتِلَالُ الجُذُورِ والأعصاب. اعتلال الجذور العصبية والأعصاب.

**radiculopathy** اغْتِلَالُ الجُذُورِ العَصَبِيَّةِ. مرض الجذور العصبية.

**- spondylotic caudal r.** اغْتِلَالُ الجُذُورِ العَصَبِيَّةِ الفقَارِيَّةِ الدَّنِيَّةِ. انضغاط ذنب الفرس بسبب عبوره على قناة شوكية صغيرة خلقياً والناتج عن قسط فقاري والذي يؤدي إلى عرج أو اضطرابات عصبية في الأطراف السفلية.

**radiectomy** اسْتِنْصَالُ الجُذُورِ. بتر أحد الجذور العصبية.

**radioencephalogram** مَحْطَطُ الدِّمَاغِ الإشعاعي. مخطط يظهر مرور النظير المشع الذي يحقن خلال الأوعية الدماغية كما يظهرها العداد الومضاني الخارجي.

**radioencephalography** تَحْطِيطُ الدِّمَاغِ الإشعاعي؛ التَحْطِيطُ الأَسْلِكِيَّ للدِّمَاغِ. تسجيل تغيرات الجهود الكهربائية للدماغ من دون توصيل جهاز التسجيل بالمريض مباشرة أو تنتقل الإشارات بصورة موجات شعاعية من المريض للجهاز.

**radiomuscular** كُغْبُرِيٌّ عَضَلِيٌّ. عصب يمر من العصب الكعبري إلى العضلة.

**radioneuritis** التَهَابُ عَصَبِيٌّ إشعاعي. التهاب الأعصاب الذي يتولد عن التعرض إلى أشعة رونتجن أو أية طاقة شعاعية أخرى.

**radiophobia** رُهَابُ الإشعاع. الخوف الشديد أو القلق من آثار التخريب الذي تولده الأشعة السينية أو الراديوم.

**radioulnar** كُغْبُرِيٌّ زَنْدِيٌّ. نسبة للكعبرة والزند.

**radisectomy** قَطْعُ الجُذُورِ. قطع أو بتر الجذر العصبي.

**radix (= root)** جَذْرٌ. الجزء السفلي من البنية أو الجزء الذي تثبت بواسطته إحدى البنيات كجذور الشعر أو الأظافر أو الأسنان أو الأعصاب.

**- r. anterior nervorum spinalium** الجُذُرُ الأَمَامِيَّةُ لِلْعَصَبِ النُّخَاعِيِّ.

**- r. brevis ganglii ciliaris (= r. oculomotoria ganglii ciliaris)** الجُذُرُ القَصِيرُ لِلْعُقْدَةِ الهَدْيِيَّةِ.

**- r. cochlearis nervi acustici (= r. inferior nervi vestibulocochlearis)** الجُذُرُ الفُوقِيَّةُ لِلْعَصَبِ السَّمْعِيِّ.

**- radices cranialis nervi accessorii** الجُذُورُ القَحْفِيَّةُ لِلْعَصَبِ الإِضَافِيِّ. جذور تتصل من النواة الملتبسة وتبرز من جانب النخاع المستطيل بالأسفل من جذور العصب المبهم ثم تتحد مع الجذور الشوكية في الثقبة الوداجية وتكوّن أليافها الفرع الباطن الذي يتحد مع العصب المبهم وتتوزع إلى شراع الحنك (الحفّاف) ومضيقات البلعوم والحنجرة. كما أنها تسمى الجزء المبهم من العصب الإضافي.

**- r. dorsalis nervorum spinalium** الجُذُرُ الظَهْرِيَّةُ لِلْعَصَبِ النُّخَاعِيِّ. القسم الحسي من العصب الشوكي النخاعي والذي يتصل بالنخاع الشوكي مركزياً ثم يتحد محيطياً مع القسم البطني (الحركي) ليكونا العصب النخاعي الذي يمر خلال الثقبة بين الفقرتين ويحمل كل جذر ظهري عقدة نخاعية شوكية وينقل الدفعات العصبية من المحيط إلى الجهاز العصبي المركزي. يسمى أيضاً الجذر الخلفي أو الحسي للعصب النخاعي.

**- r. facialis (= nervus canalis pterygoidei)** الجُذُرُ الوَجْهِيَّةُ. عصب القناة الجناحية.

**- r. inferior anse cervicalis** الجُذُرُ السُّفْلِيَّةُ لِلْعُرْوَةِ الرَقَبِيَّةِ. حزمة من الألياف تربط العروة الرقبية مع فروع العصبين الرقبين الثاني والثالث.

**- r. inferior nervi vestibulocochlearis** الجُذُرُ السُّفْلِيَّةُ لِلْعَصَبِ الدِهْلِيْزِيِّ الفُوقِيَّةِ.

الاستمرارية المركزية للجزء القوعي للعصب الثامن من العقدة الحلزونية الذي يمر على الجهة الظهرية للسويقة المخيخية السفلية ليدخل الدماغ. يسمى أيضاً الجذر القوعي للعصب السمي.

**- r. lateralis nervi mediani الجَذْرُ الوَحْشِيُّ**  
لِلْعَصَبِ النَّاصِفِ. الألياف العصبية التي يساهم بها الحبل الوحشي للضفيرة العضدية في تكوين العصب الناصف.

**- r. lateralis tractus optici الجَذْرُ الوَحْشِيُّ**  
لِلسَّبِيلِ البَصْرِيِّ. الألياف عصبية من السبيل البصري تدخل إلى الجسم الركيبي الوحشي.

**- r. longa ganglii ciliaris (= r. nasociliaris ganglii ciliaris) الجَذْرُ الطَوِيل**  
لِلْعُقْدَةِ الهَدْبِيَّةِ. الجذر الأنفي الهدبي للعقدة الهدبية.

**- r. medialis nervi mediani الجَذْرُ الإِنْسِيَّ**  
لِلْعَصَبِ النَّاصِفِ. الألياف التي يساهم بها العمود الإنسي للضفيرة العضدية لتكوين العصب الناصف.

**- r. medialis tractus optici الجَذْرُ الإِنْسِيَّ**  
لِلسَّبِيلِ البَصْرِيِّ. الألياف من السبيل البصري تدخل إلى الأكمة العلوية والمنطقة أمام السقيفة.

**- r. mesencephalica nervi trigemini (= tractus mesencephalicus nervi trigemini) الجَذْرُ الدُّمَاعِي المَتَوَسِّطِي للعَصَبِ**  
الثَّلَاثِي التَّوَاتِمِ.

**- r. motoria nervi trigemini الجَذْرُ الحَرَكِيَّ**  
لِلْعَصَبِ الثَّلَاثِي التَّوَاتِمِ. أصغر الجذرين اللذين يتصل بواسطتهما العصب الثلاثي التوائم بالجسر، وهو يحوي أليافاً مستقبلية حسية عميقة وأليافاً حركية وهو يمر تحت عقدة ثلاثي التوائم ليتصل بالعصب الفك السفلي. كما أنه يسمى القسم الأصفر للعصب الثلاثي التوائم.

**- r. motoria nervorum spinalium (= r. ventralis nervorum spinalium) الجَذْرُ**  
الحَرَكِيَّ للعَصَبِ الخُضَاعِيِّ.

**- r. nasociliaris ganglii ciliaris الجَذْرُ الأنْفِي**  
الهِدْبِيَّ لِلْعُقْدَةِ الهَدْبِيَّةِ. ألياف حسية من القرنية والقزحية والجسم الهدبي والمشمية تمر خلال العقدة الهدبية إلى العصب الأنفي الهدبي. وهي تسمى أيضاً الجذر الطويل أو الحسي للعقدة الهدبية.

**- r. nervi facialis جَذْرُ العَصَبِ الوَجْهِيِّ.** جذر

يتكون من الألياف تمر من نواة العصب الوجهي إلى الأكمة الوجهية ومنها إلى الوجه البطني للجزء السفلي من الجسر.

**- r. oculomotoria ganglii ciliaris جَذْرُ مَحْرُوك**  
العَيْنِ لِلْعُقْدَةِ الهَدْبِيَّةِ. مجموعة قصيرة من الألياف تمر من الفرع السفلي للعصب محرك العين إلى القسم السفلي الخلفي من العقدة الهدبية. وهو يحوي أليافاً لا ودية قبل عقدية للعضلتين مضيقية الحدقة والهدبية وهو يسمى أيضاً الجذر القصير للعقدة الهدبية.

**- r. parasympathetica ganglii ciliaris الجَذْرُ**  
اللاؤدِيَّ لِلْعُقْدَةِ الهَدْبِيَّةِ. (= r. oculomotoria ganglii ciliaris)

**- r. sensoria nervi trigemini الجَذْرُ الحِسِّيَّ**  
لِلْعَصَبِ الثَّلَاثِي التَّوَاتِمِ. أكبر الجذرين اللذين يتصل بواسطتهما العصب الثلاثي التوائم بالجسر وهو يحوي أليافاً حسية ويتوسع إلى عقدة مسطحة كبيرة (عقدة ثلاثي التوائم) التي تعطي الأعصاب العيني والفكي السفلي والفكي العلوي.

**- r. sensoria nervorum spinalium (= r. dorsalis nervorum spinalium) الجَذْرُ**  
الحِسِّيَّ للعَصَبِ الخُضَاعِيِّ: الجذر الظهراني للعصب الخضاعي.

**- radices spinales nervi accessorii الجُذُورُ**  
الخُضَاعِيَّةُ للعَصَبِ الإِضَافِيِّ. الألياف تتصل من المادة السنجابية للخضاع الشوكي وتبرز من جانبه حتى المستوى بين العصبين العنقيين الثالث والرابع وتكون جذعاً يصعد في القناة الفقرية ويمر خلال الثقبة العظمى ويتحد مع القسم القحفي للعصب في الثقبة الوداجية. وتكون هذه الألياف الفرع الظاهر الذي يغذي العضلتين القصية الترقوية الخشائية وشبه المنحرفة.

**- r. superior ansae cervicalis الجَذْرُ العُلُويَّ**  
لِلعُرْوَةِ الرَقْبِيَّةِ. الألياف من العصب الرقبى الأول أو الثاني تهبط مرافقة للعصب تحت اللساني وترتبط مع العروة الرقبية وتغذي العضلة تحت اللامية وتسمى أيضاً الفرع الهابط للعصب تحت اللساني.

**- r. superior nervi vestibulocochlearis الجَذْرُ العُلُويَّ للعَصَبِ الدِّهْلِيْزِيِّ**  
القَوَاعِيِّ. (= r. vestibularis nervi vestibulocochlearis)

- **r. sympathica ganglii ciliaris** الجَذْرُ الوُدِّيُّ لِلْعُقْدَةِ الِهْدِيَّةِ. الياف بعد عقدة من العقدة الرقبية العلوية مشتقة من الضفيرة السباتية الباطنة تمر إلى العقدة الهدبية لتتوزع كاعصاب هدية قصيرة إلى العضلة موسعة الحدقة والعضلة الحاجبية والعضلات الجفنية والاوعية الدموية للعين.

- **r. sympathica ganglii submaxillaris**  
(= **ramus sympathicus ad ganglion submandibularis**) الجَذْرُ الوُدِّيُّ لِلْعُقْدَةِ تَحْتَ الفَكِّيَّةِ العُلْوِيَّةِ.

- **r. ventralis nervorum spinalium** الجَذْرُ البَطْنِيُّ لِلْعَصَبِ النُّخَاعِيِّ. القسم الحركي من العصب النخاعي يتصل مركزياً بالنخاع الشوكي ويتصل طرفياً مع نظيره الجذر الظهرى (الحسي) ليكونا العصب الذي يبرز من الثقب بين الفقرتين. وهو يحوي أليافاً حركية إلى العضلات الهيكلية وأليافاً ذاتية قبل عقدة في المستويات الصدرية والقطنية والعجزية. ويسمى أيضاً الجذر الأمامي أو الحركي للعصب النخاعي.

- **r. vestibularis nervi vestibulocochlearis** الجَذْرُ الدِهْلِيْزِيُّ لِلْعَصَبِ الدِهْلِيْزِيِّ القَوْعِيِّ. الاستمرارية المركزية للعصب الدهليزي من العقدة الدهليزية ويدخل الدماغ مباشرة على الجهة الوحشية للعصب المتوسط وأمام السويقة المخيخية السفلية. ويسمى أيضاً الجذر العلوي للعصب الدهليزي القوقعي.

**rage** اسْتِشَاطَةٌ؛ غَيْظٌ. حالة غضب شديد.

- **sham r.** اسْتِشَاطَةٌ كاذِبَةٌ؛ غَيْظٌ كاذِبٌ. حالة سلوكية تتصف بالغضب الشديد تظهر في الحيوانات منزوعي قشرة المخ شبيهة بالخوف الشديد مع الغضب وقد تظهر حالة شبيهة بذلك عند الإنسان في حالة نقص سكر الدم المولد بالانسولين أو التسمم بأحادي أكسيد الكربون.

**ramicotomy (= ramisection)** قَطْعُ الفُرُوعِ.

**ramisection** قَطْعُ الفُرُوعِ. عملية قطع الفروع الاتصالية للجهاز العصبي الودي بعضها أو كلها.

**ramisectomy (= ramisection)** قَطْعُ الفُرُوعِ.

**ramitis** الِتِهَابُ الفُرْعِ. التهاب أحد الفروع.

**ramus** فَرْعٌ. (ج: فُرُوعٌ). مصطلح عام لبنية صغيرة تتفرع من أخرى كبيرة.

- **rami alveolares superiores anteriores nervi infraorbitalis** الفُرُوعُ السِّنْحِيَّةُ العُلْوِيَّةُ الأَمَامِيَّةُ لِلْعَصَبِ تَحْتَ الحَجَاجِيِّ. فروع من العصب تحت الحجاجي تغذي الاسنان القواطع والانياب في الفك العلوي وتساعد في ذلك فروع من الضفيرة السنية العلوية كما أنها تغذي قاع الأنف. وهي أعصاب حسية عامة.

- **r. alveolaris superior medius nervi infraorbitalis** الفُرْعُ السِّنْحِيُّ العُلْوِيُّ الوَسْطِيُّ لِلْعَصَبِ تَحْتَ الحَجَاجِيِّ. فرع من العصب تحت الحجاجي يغذي الاسنان الضاحكة للفك العلوي عن طريق الضفيرة السنية العلوية. وهو عصب حسي عام.

- **rami alveolares superiores posteriores nervi maxillaris** الفُرُوعُ السِّنْحِيَّةُ العُلْوِيَّةُ الخَلْفِيَّةُ لِلْعَصَبِ الفَكِّيِّ العُلْوِيِّ. فروع عصبية تغذي جيب الفك العلوي والوجنة واللثة والاسنان الضاحكة والرحى في الفك العلوي وتكون جزءاً من الضفيرة السنية العلوية وهي أعصاب حسية عامة.

- **r. anastomoticus (= r. communicans)** فَرْعٌ تَفَاعُغْرِيٌّ؛ فَرْعٌ اتِّصَالِيٌّ. فرع يوصل أحد الاعصاب بعصب آخر.

- **r. anterior ascendens fissurae cerebri lateralis (sylvii) (= r. ascendens sulci lateralis cerebri)** الفُرْعُ الأَمَامِي الصَّاعِدُ للشَّقِّ المَخِّي الوَحْشِيِّ (السيلفي).

- **r. anterior horizontalis fissurae cerebri lateralis (= r. anterior sulci lateralis cerebri)** الفُرْعُ الأَمَامِيُّ الأَفْقِيُّ للشَّقِّ المَخِّي الوَحْشِيِّ.

- **r. anterior nervi auricularis magni** الفُرْعُ الأَمَامِيُّ لِلْعَصَبِ الأُذُنِيِّ الكَبِيرِ. عصب يتوزع إلى جلد الوجه فوق الغدة النكفية وهو عصب حسي عام.

- **rami anteriores nervorum cervicalium (= rami ventrales nervorum cervicalium)** الفُرُوعُ الأَمَامِيَّةُ للأَعْصَابِ الرَقَبِيَّةِ.

- **r. anterior nervi coccygei (= r. ventralis nervi coccygei)** الفُرْعُ الأَمَامِيُّ



- السمعي الظاهر والمنطقة المجاورة من غشاء الطبل وهو عصب حسي عام.
- r. anterior nervi cutanei anteribrachii  
الْفَرْعُ الْأَمَامِيُّ لِلْعَصَبِ الْجِدِّيِّ (medialis) الإنسيّ للسّاعد. عصب يغذي جلد الجهتين الامامية والإنسية للسّاعد وهو عصب حسي عام.
- r. anterior nervi laryngel inferioris  
الْفَرْعُ الْأَمَامِيُّ لِلْعَصَبِ الْحَنَجْرِيِّ السُّفْلِيِّ.
- rami anteriores nervorum lumbalium  
(= rami ventrales nervorum lumbalium)  
الْفُرُوعُ الْأَمَامِيَّةُ لِلْأَعْصَابِ الْقَطَنِيَّةِ.
- r. anterior nervi obturatorii  
الْفَرْعُ الْأَمَامِيُّ لِلْعَصَبِ السِّدَائِيِّ. عصب يغذي العضلات الرشيقة والمقربتين الطويلة والقصيرة والعانية ويعطي أحياناً فرعاً للجهة الإنسية من الفخذ والساق وهو عصب حركي وحسي عام.
- rami anteriores nervorum sacralium  
(= rami ventrales nervorum sacralium)  
الْفُرُوعُ الْأَمَامِيَّةُ لِلْأَعْصَابِ الْعَجَزِيَّةِ.
- r. anterior nervorum spinalium (= r. ventralis nervorum spinalium)  
الْفَرْعُ الْأَمَامِيُّ لِلْعَصَبِ النَّخَاعِيِّ.
- rami anteriores nervorum thoracalium  
(= rami ventrales nervorum thoracorum)  
الْفُرُوعُ الْأَمَامِيَّةُ لِلْأَعْصَابِ الصَّدْرِيَّةِ.
- r. anterior ramorum cutaneorum lateralium (pectoralium et abdominalium) nervorum intercostalium  
الْفَرْعُ الْأَمَامِيُّ لِلتَّلَمِّ الْوَحْشِيِّ الْمُخَيِّ. تلم يسير إلى الامام لمسافة قصيرة إلى التليف الجبهي السفلي ويسمى أيضاً الفرع الأقبلي الامامي للشقّ المخي الوحشي.
- r. ascendens sulci lateralis cerebri  
الْفَرْعُ الصّاعِدُ لِلتَّلَمِّ الْوَحْشِيِّ الْمُخَيِّ. تلم يجري إلى الأعلى لمسافة قصيرة حتى التليف الجبهي السفلي.
- r. auricularis nervi vagi  
الْفَرْعُ الْأُذُنِيُّ لِلْعَصَبِ الْمُبْهَمِ. فرع ينبع من العقدة العلوية للعصب المبهم ويغذي السطح القحفي للاذن وقاع الصماخ
- الْفُرُوعُ الْقَصْبِيَّةُ الْأَمَامِيَّةُ لِلْعَصَبِ الْمُبْهَمِ.
- rami bronchiales nervi vagi  
الْفُرُوعُ الْقَصْبِيَّةُ لِلْعَصَبِ الْمُبْهَمِ. فروع العصب المبهم التي تغذي القصبات والاورعية الدموية الرئوية بصورة مباشرة عن طريق القسمين الامامي والخلفي للضفيرة الرئوية وهي اعصاب ودية وحشوية وارده.
- rami buccales nervi facialis  
الْفُرُوعُ الشِّدْقِيَّةُ لِلْعَصَبِ الْوَجْهِيِّ. فروع تغذي العضلات الوجنية ورافعة الشفة العلوية والمبوقة والفم الدويرية وهي اعصاب حركية وحسية عامة.
- rami calcanei laterales nervi suralis  
الْفُرُوعُ الْعَقَبِيَّةُ الْوَحْشِيَّةُ لِلْعَصَبِ الرَّبْلِيِّ. فروع تغذي جلد خلف الساق والجهة الوحشية للقدم والعقب وهي اعصاب حسية عامة.
- rami calcanei mediales nervi tibialis  
الْفُرُوعُ الْعَقَبِيَّةُ الْإِنْسِيَّةُ لِلْعَصَبِ الظَّنْبُوبِيِّ. فروع تغذي الجهة الإنسية للعقب والقسم الخلفي من الاخمص وهي اعصاب حسية عامة.
- rami capsulae internae  
الْفُرُوعُ الْمَحْفَظَةُ الدّاخلِيَّةُ. فروع صغيرة من الشريان المشيمائي الامامي تغذي المحفظة الداخلية.
- rami cardiaci cervicales inferiores  
النَّصَبِ الرَّاجِعِ (nervi recurrentis (= rami cardiaci cervicales inferiores nervi vagi)  
الْفُرُوعُ الْقَلْبِيَّةُ السُّفْلِيَّةُ لِلْعَصَبِ الرَّاجِعِ.
- rami cardiaci cervicales inferioris  
النَّصَبِ الْمُبْهَمِ (nervi vagi)  
الْفُرُوعُ الْقَلْبِيَّةُ الرَّقِيبِيَّةُ السُّفْلِيَّةُ لِلْعَصَبِ الْمُبْهَمِ. فروع (تسمى أحياناً الرقبية الصدرية) تنبع من العصبين المبهمين ومن العصب الحنجري الراجع في مدخل الصدر وتتحد مع الاعصاب الرقبية الصدرية الودية القلبية ويمر العصب الموحد منهما إلى الضفيرة القلبية وهي اعصاب لا ودية وحشوية وارده. وتسمى أيضاً الفروع القلبية السفلية للعصب الحنجري الراجع.
- rami cardiaci cervicales superiores  
الْفُرُوعُ الْقَلْبِيَّةُ الْعُلْوِيَّةُ لِلْعَصَبِ الْمُبْهَمِ. فروع مختلفة تنبع من العصب المبهم في

المنطقة الرقبية وعادة ما تتصل بالأعصاب الودية الرقبية ومن ثم تنزل هذه الأعصاب المتحدة أمام أو خلف قوس الأبهري إلى الضفيرة القلبية وهي أعصاب لا ودية وحشوية واردة.

- rami cardiacii inferiores nervi

recurrentis (= rami cardiacii cervicales inferiores nervi vagi) الفروع القلبية السفلية للعصب الراجع.

- rami cardiacii thoracici nervi vagi الفُرُوع القَلْبِيَّة الصَّدْرِيَّة لِلْعَصَبِ المُبْهِم. فروع تتبع في الصدر من العصبين المبهمين الأيمن والأيسر والعصب الحنجري الراجع الأيسر وتسير مباشرة إلى الجدران الخلفية للالذين وإلى الضفائر التاجية والرئوية الأمامية.

- rami celiacii nervi vagi (= rami coeliacii nervi vagi) الفُرُوع البَطْنِيَّة لِلْعَصَبِ المُبْهِم.

- rami coeliacii nervi vagi الفُرُوع البَطْنِيَّة لِلْعَصَبِ المُبْهِم. فروع تتبع من الجذعين المبهمين الأمامي والخلفي وتتحد مع الضفيرة البطنية وهي أعصاب لا ودية وحشوية واردة.

- r. colli nervi facialis الفُرُوع الرَقْبِيَّة لِلْعَصَبِ الوَجْهِي. فرع عصبي يقع تحت العضلة الجذلية للعنق التي يغذيها باللياف حركية.

- r. communicans فُرُوعٌ مُوصِلٌ. 1. فرع عصبي يوصل عصبين 2. فرع يوصل شريانين.

- r. communicans albus الفُرُوعُ المُوصِلُ الأبيض. اليااف عصبية بيضاء مغمدة قبل عقدية تجري من العقد الودية إلى الجذور البطنية والظهرية للأعصاب النخاعية.

- r. communicans cochlearis الفُرُوعُ المُوصِلُ القَوَاقِي. فرع من العصب الدهليزي يتحد مع العصب القوقعي.

- r. communicans fibularis nervi fibularis communis الفُرُوعُ الشَطْوِي المُوصِلُ الشَطْوِي الأَصْلِي. فرع صغير ينبع من العصب الشطوي الأصلي إما مع العصب الجلدي الربلي الوحشي أو بصورة منفصلة، ثم يتصل مع العصب الجلدي الربلي الإنسي ليكونا العصب الربلي.

- r. communicans ganglii ciliaris cum nervo nasocillari الفُرُوعُ المُوصِلُ لِلْعُقْدَةِ

الهِدْبِيَّة مَعَ الْعَصَبِ الأَنْفِيِّ الهِدْبِيِّ. فرع أو فروع تحمل اليااف عصبية حسية من القرنية والقزحية والجسم الهدبي والمشيماء ويمر خلال العقدة الهدبية إلى العصب الأنفي الهدبي. ويسمى أيضاً الجذر الحسي للعقدة الهدبوية.

- r. communicans ganglii otici cum chorda tympani الفُرُوعُ المُوصِلُ لِلْعُقْدَةِ الأُذُنِيَّة مَعَ جِذْع الطَّبَل. فرع عصبي صغير يربط العقدة الأذنية مع عصب حبل الطبل.

- r. communicans ganglii otici cum nervo auriculotemporalis الفُرُوعُ المُوصِلُ لِلْعُقْدَةِ الأُذُنِيَّة مَعَ الْعَصَبِ الأُذُنِيِّ الصُدْغِيِّ. فرع يحمل اليااف لا ودية بعد عقدية من العقدة الأذنية إلى العصب الأذني الصدغي لتتوزع إلى الغدة النكفية.

- r. communicans ganglii otici cum nervo pterygoideo mediali الفُرُوعُ المُوصِلُ لِلْعُقْدَةِ الأُذُنِيَّة مَعَ الْعَصَبِ الجَنَاحِيِّ الإنْسِيِّ. فرع من العصب الجناحي الإنسي يتصل مع العقدة الأذنية.

- r. communicans ganglii otici cum ramo meningeo nervi mandibularis الفُرُوعُ المُوصِلُ لِلْعُقْدَةِ الأُذُنِيَّة مَعَ الفُرُوعِ السِّحَاقِيِّ لِلْعَصَبِ الفَكِّيِّ السُّفْلِيِّ. فرع يحمل الياافاً مستقلة متوجهة للسحايا من العقدة الأذنية إلى الفرع السحائي من العصب الفكي السفلي.

- rami communicantes ganglii submandibularis cum nervo linguai الفُرُوعُ المُوصِلَةُ لِلْعُقْدَةِ تَحْتَ الفَكِّيَّةِ السُّفْلِيَّةِ مَعَ الْعَصَبِ اللِّسَانِيِّ. فروع عصبية تربط العصب اللساني مع العقدة تحت الفكية السفلية التي تتعلق بواسطتها من العصب وهي تنقل الياافاً قبل عقدية مشتقة من حبل الطبل وتتشابك مع اليااف بعد عقدية في العقدة تحت الفكية السفلية وتسمى أيضاً الجذور الحركية للعقدة تحت الفكية السفلية.

- r. communicans griseus الفُرُوعُ المُوصِلُ السَّبْجَابِي. أي من اليااف العصبية غير المغمدة وبعد العقدية التي تسير من العقد الودية كالألياف الحشوية الصادرة التي تغذي الأوعية الدموية والغدد العرقية والعضلات الملساء.

- r. communicans griseus ganglii sympathetici الفروع السنجابي الموصِل

للعقدة الودية. أحد الفرعين العصبيين الموصلين بين العقدة الودية والعصب الشوكي وهو ينقل الدفعات بعد العقدة إلى العصب الشوكي ثانية وثم ليوصل إلى الأوعية الدموية والغدد العرقية والعضلات الملساء.

- rami communicantes nervi

auriculotemporalis cum nervo faciali

الْفُرْعُ الْمُوَصَّلُ لِلْعَصَبِ الْأُذْنِي الصَّدْغِي مَعَ الْعَصَبِ الْوَجْهِي. فروع تحوي أليافاً حسية من العصب الأذني الصدغي تتصل بالعصب الوجهي في داخل الغدة النكفية لتنتشر مع فروعها الأخرى.

- r. communicans nervi facialis cum

nervo glossopharyngeo الْفُرْعُ الْمُوَصَّلُ

لِلْعَصَبِ الْوَجْهِي مَعَ اللُّسَانِي الْبَلْغُومِي. فرع يربط العصب اللساني البلعومي مع العصب الوجهي بعد خروج الأخير من الثقب الإبرية الخشائية.

- r. communicans nervi facialis cum

plexus tympanico الْفُرْعُ الْمُوَصَّلُ لِلْعَصَبِ

الْوَجْهِي مَعَ الضَّفِيرَةِ الطَّبَلِيَّة. فرع يربط العصب الوجهي مع الضفيرة الطبلية للعصب اللساني البلعومي.

- r. communicans nervi glossopharyngei

cum ramo auricularis nervi vagi الْفُرْعُ

الْمُوَصَّلُ لِلْعَصَبِ اللُّسَانِي الْبَلْغُومِي مَعَ الْفُرْعِ الْأُذْنِي لِلْعَصَبِ الْمُبْهَم.

- r. communicans nervi intermedii cum

nervo vagi الْفُرْعُ الْمُوَصَّلُ لِلْعَصَبِ الْمُتَوَسِّطِ

مَعَ الْعَصَبِ الْمُبْهَم.

- r. communicans nervi intermedii

cum plexus tympanico الْفُرْعُ الْمُوَصَّلُ

لِلْعَصَبِ الْمُتَوَسِّطِ مَعَ الضَّفِيرَةِ الطَّبَلِيَّة.

- r. communicans nervi lacrimalis cum

nervo zygomatico الْفُرْعُ الْمُوَصَّلُ لِلْعَصَبِ

الدُّمْعِي مَعَ الْعَصَبِ الْوَجْهِي. فرع يحمل أليافاً لا ودية بعد عقدة يتأصل في العقدة الجناحية الحنكية ويتجه نحو الغدة الدمعية.

- r. communicans nervi laryngei inferi-

oris cum ramo laryngeo interno الْفُرْعُ

الْمُوَصَّلُ لِلْعَصَبِ الْحَنْجَرِيِّ السُّفْلِي مَعَ الْفُرْعِ الْحَنْجَرِيِّ الْغَائِرِ. فرع صغير يربط العصب الحنجري

السفلي مع الفرع الباطن للعصب الحنجري العلوي خلف أو في العضلة الحلقية الطرجهالية.

- r. communicans nervi laryngei

superioris cum nervo laryngeo inferiore

الْفُرْعُ الْمُوَصَّلُ لِلْعَصَبِ الْحَنْجَرِيِّ الْعُلْوِيِّ مَعَ الْعَصَبِ الْحَنْجَرِيِّ السُّفْلِي. فرع صغير يربط الفرع الباطن للعصب الحنجري العلوي مع العصب الحنجري السفلي خلف أو في العضلة الحلقية الطرجهالية.

- r. communicans nervi lingualis cum

chorda tympani الْفُرْعُ الْمُوَصَّلُ لِلْعَصَبِ

اللُّسَانِي مَعَ الْحَبْلِ الطَّبَلِي. الحبل الطبلي عند اتصاله بالعصب اللساني في الحفرة تحت الصدغية بالجهة الانسية من العضلة الجناحية الوحشية وهو عصب لا ودي وحسي خاص.

- rami communicantes nervi lingualis

cum nervo hypoglosso الْفُرُوعُ الْمُوَصَّلَةُ

لِلْعَصَبِ اللُّسَانِي مَعَ الْعَصَبِ تَحْتَ اللُّسَانِي. فروع انتهائية ضفيرية الشكل تربط العصب اللساني مع العصب تحت اللساني مباشرة أمام العضلة تحت اللسانية.

- r. communicans nervi mediani cum

nervo ulnari الْفُرْعُ الْمُوَصَّلُ لِلْعَصَبِ النَّاصِفِ

مَعَ الْعَصَبِ الزَّنْدِي. فرع صغير يعبر العضلة المثبتة للأصابع العميقة يربط العصب الناصف بالعصب الزندي.

- rami communicantes nervorum

spinalium الْفُرُوعُ الْمُوَصَّلَةُ لِلْأَعْصَابِ

النَّخَاعِيَّة. فروع تربط الأعصاب النخاعية الشوكية مع العقد الودية حيث يستلم كل عصب نخاعي فرعاً موصلاً سنجابياً كما تستلم الأعصاب الصدرية والقطنية بالإضافة لذلك فروعاً موصلة بيضاء.

- r. communicans nervi vagi cum nervo

glossopharyngeo الْفُرْعُ الْمُوَصَّلُ لِلْعَصَبِ

الْمُبْهَم مَعَ الْعَصَبِ اللُّسَانِي الْبَلْغُومِي. فرع صغير يربط الفرع الأذني للعصب المبهم مع العصب اللساني البلعومي.

- r. communicans peroneus nervi

peronei communis (= r. communicans

fibularis nervi fibularis communis)

الْفُرْعُ الْمُوَصَّلُ لِلْعَصَبِ الشَّظْوِيِّ الْأَصْلِيِّ.

**- r. communicans ulnaris nervi radialis**

الفَرْعُ المُوصِلُ الزَّنْدِي لِلْعَصَبِ الكُعبِرِيِّ. فرع صغير في اليد يربط العصب الأصبعي الظهري الإنسي من الفرع السطحي للعصب الكعبري مع العصب الأصبعي الظهري الوحشي المجاور من الفرع الظهري للعصب الزندي.

**- rami cutanei anteriores nervi**

الفُرُوعُ الجِلْدِيَّةُ الأمامِيَّةُ لِلْعَصَبِ femorales الفَحْذِيِّ. ألياف عصبية تغذي الجلد على الوجهين الأمامية والإنسية للفخذ والرضفة وتساهم في تكوين الضفيريَّتين الرضفية وتحت الخياطية وهي الألياف حسية عامة.

**- r. cutaneus anterior nervi**

illiohypogastrici الفَرْعُ الجِلْدِيُّ الأمامِيُّ لِلْعَصَبِ الحَزَقْفِيِّ الخَلْتِيِّ. فرع يسير إلى الأمام بين العضلتين المائلتين الظاهرة والباطنة ويغذي الجلد فوق العانة وهو عصب حسي عام.

**- r. cutaneus anterior (pectoralis/ abdominalis) rami ventralis nervi thoracici**

الفَرْعُ الجِلْدِيُّ الأمامِيُّ (الصدري والبطني) للفُرُوعِ البطنيَّةِ للأعصاب الصدريَّة. فرع يساعد في تغذية جلد المناطق الأمامية الإنسية للبطن والصدر بالاشتراك مع الفروع الثديية الإنسية التي تتفرع في منطقة الثدي وهي أعصاب حسية عامة.

**- r. cutaneus lateralis nervi**

illiohypogastrici الفَرْعُ الوَحْشِيُّ الجِلْدِيُّ لِلْعَصَبِ الحَزَقْفِيِّ الخَلْتِيِّ. فرع يتوزع على جانب الألية وهو عصب حسي عام.

**- r. cutaneus lateralis (pectoralis/ abdominalis) nervorum intercostalium**

الفَرْعُ الوَحْشِيُّ الجِلْدِيُّ (الصدري والبطني) لِلْعَصَبِ الوَرَبِيِّ.

**- r. cutaneus lateralis (pectoralis/ abdominalis) rami ventralium**

الفَرْعُ الوَحْشِيُّ الجِلْدِيُّ (الصدري والبطني) للفُرُوعِ البطنيَّةِ لِلْعَصَبِ الصدريِّ. تنقسم الفروع الوحشية الوربية إلى قسمين أمامي وخلفي ليغذيا الجلد على جهتي الجسم الوحشية والخلفية وهي فروع حسية عامة.

**- r. cutaneus lateralis ramorum**

dorsalium nervorum thoraciorum

الفَرْعُ الوَحْشِيُّ الجِلْدِيُّ للفُرُوعِ الظَّهْرِيَّةِ للأعصاب الصدرية. الفرع الوحشي من القسمين الانتهايين للفرع الظهري من كل من الأعصاب الصدرية والذي يغذي العضلة الرافعة للضلع ثم العضلات الصدرية الطويلة والقطنية الضلعية الصدرية. أما الفروع السفلية من هذه الأعصاب فإنها تنقب العضلة العريضة الظهرية وتغذي جلد الظهر.

**- r. cutaneus medialis ramorum**

dorsalium nervorum thoraciorum

الفَرْعُ الإنْسِيُّ الجِلْدِيُّ للفُرُوعِ الظَّهْرِيَّةِ للأعصاب الصدريَّة. الفرع الإنسي للقسمين الانتهايين من الفرع الظهري الصدري. وتغذي الفروع العلوية من هذه الأعصاب جلد الظهر أما الفروع السفلية فإنها تغذي العضلة الناصبة للفقار كما تغذي المجموعتان السحاق والأوتار والمفاصل المجاورة.

**- r. cutaneus nervi obturatorii**

الفَرْعُ الجِلْدِيُّ لِلْعَصَبِ السِّدَّادِيِّ. فرع ينبع من الفرع الأمامي للعصب السدادي مكوناً جزءاً من الضفيرة تحت الخياطية ويغذي جلد الناحية الإنسية للفخذ والساق وهو عصب حسي عام.

**- r. cutaneus palmaris nervi ulnaris**

الفَرْعُ الرَّاجِعِيُّ (= r. palmaris nervi ulnaris) لِلْعَصَبِ الزَّنْدِيِّ.

**- rami dentales inferiores plexus**

الفُرُوعُ السِّنِّيَّةُ السُّفْلِيَّةُ dentalis inferioris لِلضْفِيرَةِ السِّنِّيَّةِ السُّفْلِيَّةِ. فروع تغذي الأسنان السفلية بأعصاب حسية عامة.

**- rami dentales superiores plexus**

الفُرُوعُ السِّنِّيَّةُ العُلْوِيَّةُ dentalis superioris لِلضْفِيرَةِ السِّنِّيَّةِ العُلْوِيَّةِ. فروع تغذي الأسنان العلوية بأعصاب حسية عامة.

**- r. descendens nervi hypoglossi (= radix superior ansae cervicalis)**

الفَرْعُ النَّازِلُ لِلْعَصَبِ تَحْتَ اللِّسَانِ. الجذر العلوي للعروة الرقبية.

**- r. digastricus nervi facialis**

فَرْعُ ذَاتِ البَطْنَيْنِ لِلْعَصَبِ الوَجْهِيِّ. فرع يغذي البطن الخلفي للعضلة ذات البطنين بألياف حركية ويسمى عصب ذات البطنين.

**- r. dorsalis manus nervi ulnaris (= r.**

دorsalis nervi ulnaris) الفَرْعُ الظَّهْرِيُّ اليَدَوِيُّ لِلْعَصَبِ الزَّنْدِيِّ.

- **rami dorsales nervorum cervicalium**  
الْفُرُوعُ الظَّهْرِيَّةُ لِلْأَعْصَابِ الرَّقِيبِيَّةِ. الفروع الظهرية للأعصاب الرقبية الثمانية.
- **r. dorsalis nervi coccygei** الْفُرْعُ الظَّهْرِيُّ لِلْعَصَبِ الْعَصْفُصِيِّ. الفرع الظهرى للعصب النخاعي الأخير الذي يساعد في تغذية الجلد الذي يغطي العصعص باللياف حسية عامة.
- **rami dorsales nervorum lumbalium**  
الْفُرُوعُ الظَّهْرِيَّةُ لِلْأَعْصَابِ الْقَطْنِيَّةِ. الفروع الظهرية للأعصاب القطنية الخمسة.
- **rami dorsales nervorum sacralium**  
الْفُرُوعُ الظَّهْرِيَّةُ لِلْأَعْصَابِ الْعَجْزِيَّةِ. الفروع العصبية الظهرية للأعصاب العجزية الخمسة.
- **r. dorsalis nervorum spinalium** الْفُرْعُ الظَّهْرِيُّ لِلْأَعْصَابِ النَّخَاعِيَّةِ. أصغر الفرعين الرئيسيين التي يتفرع لهما العصب النخاعي الشوكي عند مجرد ظهوره من الثقبة بين الفقرتين وتغذي الفروع الظهرية الجلد والعضلات والمفاصل وعظام المنطقتين الخلفيتين للرقبة والظهر وينقسم عادة كل فرع ظهري إلى قسم إنسي وآخر وحشي.
- **rami dorsales nervorum thoraciorum**  
الْفُرُوعُ الظَّهْرِيَّةُ لِلْأَعْصَابِ الصَّدْرِيَّةِ. الفروع العصبية الظهرية للأعصاب الصدرية الإثني عشر.
- **r. dorsalis nervi ulnaris** الْفُرْعُ الظَّهْرِيُّ لِلْعَصَبِ الرَّنْدِيِّ. فرع جلدي كبير يتأصل من العصب الزندي ويمر إلى الجزء الأسفل من الساعد إلى الجهة الإنسية من ظهر اليد حيث ينقسم إلى ثلاثة وأحياناً إلى أربعة أعصاب ظهرية أصبعية ويسمى أيضاً الفرع الظهري اليدوي للعصب الزندي وهو عصب حسي.
- **r. externus nervi accessorii** الْفُرْعُ الظَّاهِرُ لِلْعَصَبِ الْإِضَافِيِّ. فرع العصب الإضافي القحفي الحادي عشر الذي ينبع من الجذور النخاعية للعصب ويرسل فروعاً عضلية لتغذية العضلتين القصية الترقوية الخشائية وشبه المنحرفة.
- **r. externus nervi laryngei superioris**  
الْفُرْعُ الظَّاهِرُ لِلْعَصَبِ الْحَنْجَرِيِّ الْعُلْوِيِّ. أصغر الفرعين اللذين ينقسم لهما العصب الحنجري العلوي والذي ينزل تحت غطاء العضلة القصية الدرقية ويغذي العضلتين الحلقية الدرقية ومضيقة البلعوم السفلية وهو عصب حركي.
- **rami faciales nervi lingualis (= rami isthmi faucium nervi lingualis)**  
الْفُرُوعُ الْحَقِيقَةُ لِلْعَصَبِ السَّنَانِيِّ.
- **r. femoralis nervi genitofemoralis** الْفُرْعُ الْفَخْذِيُّ لِلْعَصَبِ التَّنَاسُلِيِّ الْفَخْذِيِّ. فرع يتكون من انقسام العصب التناسلي الفخذي فوق الرباط الأربي ثم يدخل الغمد الفخذي ويدور إلى الامام ليغذي جلد المثالث الفخذي وهو عصب حسي عام.
- **r. frontalis nervi frontalis** الْفُرْعُ الْجَبْهِيُّ لِلْعَصَبِ الْجَبْهِيِّ.
- **rami ganglionares nervi lingualis** الْفُرُوعُ الْعُقْدِيَّةُ لِلْعَصَبِ السَّنَانِيِّ. اليااف عصبية تربط العصب اللساني بالعقدة تحت اللسانية.
- **rami ganglionares nervi maxillaris** الْفُرُوعُ الْعُقْدِيَّةُ لِلْعَصَبِ الْفَكِّيِّ الْعُلْوِيِّ. اليااف عصبية تربط العصب الفكي العلوي بالعقدة الجناحية الحنكية.
- **r. ganglionis trigemini** الْفُرْعُ الْعُقْدِيُّ لِلثَّلَاثِيِّ التَّوَاتِمِيِّ. فرع صغير من الجزء الكهفي من الشريان السباتي الباطن يغذي العقدة ثلاثية التواتم.
- **rami gastrici anteriores nervi vagi** الْفُرُوعُ الْمَعِدِيَّةُ الْأَمَامِيَّةُ لِلْعَصَبِ الْمُبْهَمِ. فروع تنبع من الجذع الأمامي للعصب المبهم بالقرب من النهاية الفؤادية للمعدة وتغذي الوجه الأمامي للحنية المعدية الصغرى والسطح الأمامي للمعدة حتى البواب تقريباً، وهي أعصاب لا ودية وحشوية واردة.
- **rami gastrici nervi vagi** الْفُرُوعُ الْمَعِدِيَّةُ لِلْعَصَبِ الْمُبْهَمِ.
- **rami gastrici posteriores nervi vagi** الْفُرُوعُ الْمَعِدِيَّةُ الْخَلْفِيَّةُ لِلْعَصَبِ الْمُبْهَمِ. فروع تنبع من الجذع الخلفي للمبهم بالقرب من النهاية الفؤادية وتغذي الفوهة الفؤادية وقاع المعدة وأنتاحية الخلفية للحنية المعدية الصغرى والوجه الخلفي للمعدة حتى غار البواب وهي أعصاب لا ودية وحشوية واردة.
- **r. genitalis nervi genitofemoralis** الْفُرْعُ التَّنَاسُلِيُّ لِلْعَصَبِ التَّنَاسُلِيِّ الْفَخْذِيِّ. فرع ينبع من العصب التناسلي الفخذي فوق الرباط الأربي ثم يدخل القناة الأربية خلال الحلقة العميقة ويغذي العضلة المشتمرة ثم يستمر ليغذي جلد الصفن أو الشفر الكبير

- ومناطق الفخذ المجاورة له وهو عصب حركي وحسي عام.
- **rami gingivales inferiores plexus dentalis inferioris** **الْفُرُوعُ اللِّدَوِيَّةُ السُّفْلِيَّةُ dentalis inferioris** للضفيرة السنّية السُّفْلِيَّةُ. فروع تنبع من الضفيرة السنّية العلوية وتغذي لثة الفك الأسفل بأعصاب حسية عامة.
- **rami glandulares ganglii submandibularis** **الْفُرُوعُ الغُدِّيَّةُ لِلْعُقْدَةِ submandibularis** تحت الفَكَّةِ السُّفْلِيَّةِ. فروع قصيرة تجري من العقدة تحت الفك السفلية لتغذي الغدة تحت الفك السفلية وهي تحمل أليافاً لا ودية بعد عقدية (اليافاً إفرازية) من هذه العقدة وأليافاً ودية بعد عقدية من العقدة الرقبية العلوية.
- **rami hepatici nervi vagi** **الْفُرُوعُ الكَبِدِيَّةُ لِلعَصَبِ المَبْهَمِ.** فروع (وأحياناً فرع واحد) تنبع من الجذع الأمامي للمبهم تسير إلى الضفيرة الكبدية وتساعد في تغذية الكبد والمرارة والبنكرياس والبواب والإثنا عشري، وهي أعصاب لا ودية وحشوية واردة.
- **rami inferiores nervi cutanei colli (= rami inferiores nervi transversi colli)** **الْفُرُوعُ السُّفْلِيَّةُ لِلعَصَبِ الجِدِّيِّ الرِّقْبِيِّ.**
- **r. inferior nervi oculomotorii** **الْفَرْعُ السُّفْلِيُّ لِلعَصَبِ المُحَرِّكِ للعينين.** فرع العصب المحرك للعين الذي يغذي العضلات المستقيمة السفلية والإنسية والمائلة السفلية للعين ويغذي من خلال الجذر الحركي للعقدة الهدبية الذي يمر إلى الأعصاب الهدبية القصيرة العضلات مضيقة الحدقة والهدبية وهو عصب حركي ولا ودي.
- **rami inferiores nervi transversi colli** **الْفُرُوعُ السُّفْلِيَّةُ لِلعَصَبِ الرِّقْبِيِّ المُسْتَعْرِضِ.** أوطاً الفروع العصبية التي تنبع من العصب الرقبى المستعرض قرب الحافة الأمامية للعضلة القصية الترقوية الخشائية ويغذي الجلد والأنسجة تحت الجلدية في المنطقة الرقبية الأمامية بأعصاب حسية عامة.
- **r. infrapatellaris nervi sapheni** **الْفَرْعُ تَحْتَ الرُّضْفَةِ لِلعَصَبِ الصَّافِنِ.** فرع عصبي يجري إلى الجهة السفلية الوحشية من العصب الصافن إلى الضفيرة الرضفية وهو عصب حسبي عام.
- **rami Interganglionares** **الْفُرُوعُ بَيْنَ العُقَدِ.** فروع عصبية تربط عقد الجذع الودي.
- **r. Internus nervi accessorii** **الْفَرْعُ الغَائِرُ لِلعَصَبِ الإِضَافِيِّ.** الفرع العصبي الذي يستمر من الجذور القحفية للعصب الإضافي حاملاً أليافاً حركية تنتشر عن طريق فروع العصب المبهم إلى شراع الحنك (الحقاف) ومضيقات البلعوم والحنجرة.
- **r. Internus nervi laryngel superioris** **الْفَرْعُ الغَائِرُ لِلعَصَبِ الحَنجَرِيِّ العُلْوِيِّ.** أكبر الفرعين من العصب الحنجري العلوي الذي يغذي الغشاء المخاطي للفتحة (لسان المزمار) وقاعدة اللسان والحنجرة وهو عصب حسبي عام.
- **rami isthmi faucium nervi lingualis** **الْفُرُوعُ البِزْرَجِيَّةُ الحَلْقِيَّةُ لِلعَصَبِ اللِّسَانِيِّ.** فروع من العصب اللساني إلى برزخ الحلق لتغذيه بأعصاب حسية عامة. وهي تسمى أيضاً الفروع الحلقية للعصب اللساني.
- **rami labiales inferiores nervi mentalis** **الْفُرُوعُ الشَّفَوِيَّةُ السُّفْلِيَّةُ لِلعَصَبِ الذَّقْنِيِّ.** فروع من العصب الذقني تغذي الشفة السفلية بأعصاب حسية عامة.
- **rami labiales superiores nervi infraorbitalis** **الْفُرُوعُ الشَّفَوِيَّةُ العُلْوِيَّةُ لِلعَصَبِ تحت الحَجَاجِيِّ.** فروع من العصب تحت الحجاجي تنتشر إلى الأغشية المخاطية للخم ووجد الشفة العليا وتغذيها بأعصاب حسية عامة.
- **rami laryngopharyngeal ganglii cervicalis superioris** **الْفُرُوعُ الحَنجَرِيَّةُ البُلْعُومِيَّةُ لِلْعُقْدَةِ الرِّقْبِيَّةِ العُلْوِيَّةِ.** فروع من العقدة الرقبية العلوية إلى الحنجرة وجدار البلعوم وتغذيها بألياف ودية.
- **r. lateralis nervi supraorbitalis** **الْفَرْعُ الوَحْشِيِّ لِلعَصَبِ فَوْقَ الحَجَاجِيِّ.** فرع يغذي الجيب الجبهي والجفن العلوي ووجد الجبهة وأنسجتها تحت الجلدية والجهة الوحشية للفرجة حتى منطقة الصدغ وهو فرع حسبي عام.
- **r. lateralis ramorum dorsallum nervorum cervicalium** **الْفَرْعُ الوَحْشِيِّ لِلْفُرُوعِ الظَّهْرِيِّ لِلأعصابِ الرِّقْبِيَّةِ.** الفرع الوحشي الذي ينبع من الفرع الظهري لكل من الأعصاب الرقبية الثمان ويغذي العضلات المجاورة.

**-r. lateralis ramorum dorsalium nervorum lumbalium** الفرع الوحشي للفرع الظهرى للأعصاب القطنية.

الفرع الذي يجري نحو الجهة السفلية الوحشية من الفرع الظهرى من كل من الأعصاب القطنية ليفذي العضلات المجاورة وتكون الفروع العليا من هذه المجموعة عند نهاياتها الأعصاب الأولية التي تغذي جلد الألية.

**- r. lateralis ramorum dorsalium nervorum sacralium** الفرع الوحشي للفرع الظهرية للأعصاب العجزية.

الفرع الوحشي الذي ينبع من الفرع الظهرى من كل من الأعصاب العجزية العلوية الثلاث.

**- r. lateralis ramorum posteriorum nervorum cervicalium (= r. lateralis ramorum dorsalium nervorum cervicalium)** الفرع الوحشي للفرع الخلفية للأعصاب الرقبية.

**- r. lateralis ramorum posteriorum nervorum lumbalium (= r. lateralis ramorum dorsalium nervorum lumbalium)** الفرع الوحشي للفرع الخلفية للأعصاب القطنية.

**- r. lateralis ramorum posteriorum nervorum sacralium (= r. lateralis ramorum dorsalium nervorum sacralium)** الفرع الوحشي للفرع الخلفية للأعصاب العجزية.

**- rami ilenales plexus coeliaci** الفرع الطحالية للضفيرة البطنية.

**- r. lingualis nervi facialis** الفرع اللساني للعصب الوجهي. فرع عصبي غير ثابت للعصب الوجهي ينبع أحياناً مع الفرع الإبري اللامي ويساعد في تغذية العضلتين الإبرية اللسانية واللسانية الحنكية بالياف حركية.

**- rami linguales nervi glossopharyngei** الفرع اللسانية للعصب اللساني البلعومي. فروع من العصب اللساني البلعومي تغذي الثلث الخلفي من اللسان بالياف حسية عامة وخاصة.

**- rami linguales nervi hypoglossi** الفرع اللسانية للعصب تحت اللساني. فروع من

العصب تحت اللساني تغذي العضلات الظاهرة والباطنة للسان بالياف عصبية حركية.

**- rami linguales nervi lingualis** الفرع اللسانية للعصب اللساني. فروع تغذي الثلثين الامامين للسان وبأحات الفم المجاورة واللثة بالياف حسية عامة وخاصة.

**- rami mammarii laterales rami cutanei lateralis nervorum intercostalium** الفرع الثديية الوحشية للفرع الجذبية الوحشية للعصب الوربي.

**- rami mammarii laterales rami cutanei lateralis nervorum thoracicorum** الفرع الصدري (الوربي). وهي أعصاب حسية عامة.

**- r. marginalis mandibulae nervi facialis** الفرع الهامشي الفكي السفلي للعصب الوجهي. فرع من العصب الوجهي يجري إلى الامام من الغدة النكفية على طول حافة الفك السفلي وبالعمق من العضلتين الجذبية للعنق ومخفضة زاوية الفم ويفذيها والعضلات الضحكية وخافضة الشفة السفلية والذقنية بالياف عصبية حركية.

**- r. medialis nervis supraorbitalis** الفرع الإنسي للعصب فوق الحاجي. فرع يغذي الجيب الجبهي والجفن العلوي والجلد والانسجة تحت الجلدية للجبهة وفروة الرأس حتى العظم الجداري من الخلف بالياف حسية عامة.

**- r. medialis ramorum dorsalium nervorum cervicalium** الفرع الإنسي للفرع الظهرية للأعصاب الرقبية. فرع ينبع من الفرع الظهرى من كل من الأعصاب الرقبية الثمانية ويفذي العضلات والسماح والمفاصل والأربطة ثم ينتهي بفروع جذبية ما عدا الأعصاب الأول والسادس والسابع والثامن.

**- r. medialis ramorum dorsalium nervorum lumbalium** الفرع الإنسي للفرع الظهرية للأعصاب القطنية. فروع تنبع من الفرع الظهرى لكل من الأعصاب القطنية الخمسة وتغذي بصورة رئيسية العضلات ولكنها تساعد أيضاً في تغذية الأربطة والسماح والمفاصل.

- r. medialis ramorum dorsalium nervorum sacralium **الْفَرْعُ الْإِنْسِيّ لِلْفُرُوعِ الظَّهْرِيَّةِ لِلأَعْصَابِ العَجْزِيَّةِ.** فرع ينبع من الفرع الظهري لكل من الأعصاب العجزية العلوية الثلاث.
- r. medialis ramorum posteriorum nervorum cervicalium (= r. medialis ramorum dorsalium nervorum cervicalium) **الْفَرْعُ الْإِنْسِيّ لِلْفُرُوعِ الخَلْفِيَّةِ لِلأَعْصَابِ الرِّقْبِيَّةِ.**
- r. medialis ramorum posteriorum nervorum lumbalium (= r. medialis ramorum dorsalium nervorum lumbalium) **الْفَرْعُ الْإِنْسِيّ لِلْفُرُوعِ الخَلْفِيَّةِ لِلأَعْصَابِ القَطَنِيَّةِ.**
- r. medialis ramorum posteriorum nervorum sacralium (= r. medialis ramorum dorsalium nervorum sacralium) **الْفَرْعُ الْإِنْسِيّ لِلْفُرُوعِ الخَلْفِيَّةِ لِلأَعْصَابِ العَجْزِيَّةِ.**
- r. membranae tympani nervi auriculotemporalis **الْفَرْعُ الغَشَائِيّ الطَّبَنِيّ لِلعَصَبِ الأذنيّ الصُدْغِيّ.** فرع من عصب الصماخ الظاهر من فرع العصب الأذني الصدغي يغذي غشاء الطبل باللياف عصبية حسية عامة.
- r. meningeus medius nervi maxillaris **الْفَرْعُ السِّحَائِيّ الوَسْطِيّ لِلعَصَبِ الفَكِّيّ العُلُويّ.** فرع ينبع من العصب الفكي العلوي في الحفرة القحفية الوسطية ويرافق الشريان السحائي الوسطي ليغذي الأم الجافية بأعصاب حسية عامة. ويسمى أيضاً العصب السحائي.
- r. meningeus nervi mandibularis **الْفَرْعُ السِّحَائِيّ لِلعَصَبِ الفَكِّيّ السُّفْلِيّ.** فرع يتفرع عن جذع العصب الفكي السفلي ثم يعود ليدخل القحف خلال الثقبية الشوكية مرافقاً الشريان السحائي المتوسط ليغذي الجافية ويساعد في تغذية الغشاء المخاطي للخلايا الهوائية الخشائية. ويسمى أيضاً العصب الشوكي.
- r. meningeus nervi ophthalmici (= r. tentori nervi ophthalmici) **الْفَرْعُ السِّحَائِيّ لِلعَصَبِ العَيْنِيّ.**
- r. meningeus nervorum spinalium **الْفَرْعُ السِّحَائِيّ لِلأَعْصَابِ النُّخَاعِيَّةِ.** الفرع الصغير من كل من الأعصاب النخاعية الذي يعود ليدخل الثقبية بين الفقرتين ليغذي الأم الجافية والعمود الفقاري والأربطة المتعلقة به.
- r. meningeus nervi vagi **الْفَرْعُ السِّحَائِيّ لِلعَصَبِ المُبْهِمِ.** فرع ينبع في الثقبية الوداجية من عقدة العصب المبهم العليا ويغذي الأم الجافية في الحفرة القحفية الخلفية.
- rami mentales nervi mentalis **الْفُرُوعُ الدَّقْنِيَّةُ لِلعَصَبِ الدَّقْنِيّ.** فروع تغذي جلد الذقن باللياف حسية عامة.
- rami musculares **الْفُرُوعُ العَضَلِيَّةُ.** فروع الأعصاب المحيطة التي تغذي العضلات وليس لها اسم مميز خاص بها.
- rami musculares nervi accessorii **الْفُرُوعُ العَضَلِيَّةُ لِلعَصَبِ الإِضَافِيّ.** فروع الفرع الظاهر للعصب الإضافى التي تغذي العضلتين القصية الترقوية الخشائية وشبه المنحرفة.
- rami musculares nervi axillaris **الْفُرُوعُ العَضَلِيَّةُ لِلعَصَبِ الإِبْطِيّ.** فروع تغذي العضلتين الدالية والمدورة الكبيرة باللياف عصبية حركية.
- rami musculares nervi femoralis **الْفُرُوعُ العَضَلِيَّةُ لِلعَصَبِ الفَخْذِيّ.** فروع تغذي عضلات الفخذ الأمامية باللياف عصبية حركية.
- rami musculares nervi fibularis **الْفُرُوعُ العَضَلِيَّةُ لِلعَصَبِ الشَّظْوِيّ profundi** العميق. الياف تغذي العضلات الظنبوبية الأمامية وبواسطة أصابع القدم الطويلة وبواسطة إبهام القدم الطويلة والشظوية الثالثة باللياف حركية.
- rami musculares nervi fibularis **الْفُرُوعُ العَضَلِيَّةُ لِلعَصَبِ الشَّظْوِيّ السُّطْحِيّ.** الياف تغذي العضلتين الشظوية الطويلة والشظوية القصيرة باللياف عصبية حركية.
- rami musculares nervi iliohypogastrici **الْفُرُوعُ العَضَلِيَّةُ لِلعَصَبِ الحَرَاقِيّ الخَلْتِيّ.** الياف غالباً ما تكون حسية ما عدا فروع صغيرة للعظام الهرمية.
- rami musculares nervi ilioinguinalis **الْفُرُوعُ العَضَلِيَّةُ لِلعَصَبِ الحَرَاقِيّ الأزْبِيّ.** الياف عصبية غالباً ما تكون حسية عامة.



- rami musculares nervorum  
intercostalium الفُرُوعُ العَضَلِيَّةُ للأَعْصَابِ  
intercostalium الوَزْبِيَّةُ. الياف عضلية حركية.
- rami musculares nervi Ischiadici الفُرُوعُ  
العَضَلِيَّةُ لِلْعَصَبِ الوَرِكِيِّ.
- rami musculares nervi mediani الفُرُوعُ  
العَضَلِيَّةُ لِلْعَصَبِ النَّاصِفِ. فروع تغذي معظم  
العضلات المثنية في الواجهة الامامية للساعد ومعظم  
العضلات القصيرة للابهام بالياف عصبية حركية.
- rami musculares nervi musculocutanei  
الفُرُوعُ العَضَلِيَّةُ لِلْعَصَبِ العَضَلِيِّ الحُدِيِّ. فروع  
تغذي العضلات الغرابوية العضدية وذات الراسين  
والعضدية وهي فروع حركية وحسية عامة.
- rami musculares nervi obturatorii  
الفُرُوعُ العَضَلِيَّةُ لِلْعَصَبِ السِّدَّادِيِّ. فروع تنبع من  
الفرعين الامامي والخلفي للعصب السدادي وتغذي  
العضلات المسدة الظاهرة والرشيقة والمقربة وأحياناً  
العضلة العانية أيضاً، وهي الياف عصبية حركية.
- rami musculares nervi peronei  
profundi (= rami musculares nervi  
fibularis profundi) الفُرُوعُ العَضَلِيَّةُ لِلْعَصَبِ  
الشظوي العميق.
- rami musculares nervi peronei  
superficialis (= rami musculares nervi  
fibularis superficialis) الفُرُوعُ العَضَلِيَّةُ  
لِلْعَصَبِ الشظوي السطحي.
- rami musculares nervi radialis الفُرُوعُ  
العَضَلِيَّةُ لِلْعَصَبِ الكُفْبُرِيِّ. فروع تغذي العضلات  
ثلاثية الرؤوس والمرفقية والعضدية الكعبرية وباسطة  
الرسغ الكعبرية كما أنها تجهز فرعاً للعضلة العضدية  
يحتمل أن يكون حسيّاً، وهي فروع حركية وحسية.
- rami musculares nervi tibialis الفُرُوعُ  
العَضَلِيَّةُ لِلْعَصَبِ الظَّنْبُوبِيِّ. فروع تغذي عضلات  
ظهر الساق بالياف عصبية حركية.
- rami musculares nervi ulnaris الفُرُوعُ  
العَضَلِيَّةُ لِلْعَصَبِ الزَّنْدِيِّ. فروع تغذي العضلة مثنية  
الرسغ الزندية والنصف الزندي من العضلة مثنية  
الاصابع العميقة بالياف عصبية حركية.
- rami musculares plexus lumbalis الفُرُوعُ  
العَضَلِيَّةُ لِلضَّفِيرَةِ القَطْنِيَّةِ.
- r. musculi stylopharyngei nervi  
glossopharyngei الفُرُوعُ العَضَلِيَّةُ الإِبْرِيَّةُ  
البُلْعُومِيَّةُ لِلْعَصَبِ اللِّسَانِيِّ البُلْعُومِيِّ. فرع يغذي  
العضلة الإبرية البلعومية بالياف عصبية حركية.
- rami nasales anteriores nervi  
ethmoidalis anterioris (= rami nasales  
nervi ethmoidalis anterioris) الفُرُوعُ  
الأنْفِيَّةُ الأَمَامِيَّةُ لِلْعَصَبِ الغِرْبَالِيِّ الأَمَامِيِّ.
- r. nasalis externus nervi ethmoidalis  
anterioris الفُرُوعُ الأنْفِيَّةُ الظَّاهِرُ لِلْعَصَبِ الغِرْبَالِيِّ  
الأَمَامِيِّ. فرع استمراري أو انتهائي للعصب الغربالي  
الامامي يغذي جلد القسم الظهري من الانف بالياف  
عصبية حسية عامة.
- rami nasales externi nervi infraorbitalis  
الفُرُوعُ الأنْفِيَّةُ لِلْعَصَبِ تَحْتَ الحَجَاجِيِّ. فروع  
تغذي جلد القسم الجانبي من الانف بالياف  
حسية عامة.
- rami nasales interni nervi ethmoidalis  
anterioris الفُرُوعُ الأنْفِيَّةُ البَاطِنَةُ لِلْعَصَبِ  
الغِرْبَالِيِّ البَاطِنِ. يغذي الفرعان الإنسي والروحشي  
منها حاجز الانف والغشاء المخاطي للجدار الروحشي  
لتجويف الانف بالياف عصبية حسية عامة.
- rami nasales laterales nervi  
ethmoidalis anterioris الفُرُوعُ الأنْفِيَّةُ  
الوَخْشِيَّةُ لِلْعَصَبِ الغِرْبَالِيِّ الأَمَامِيِّ. فروع تنبع من  
الفروع الأنفية الباطنة للعصب الغربالي الامامي وتغذي  
الغشاء المخاطي للجدار الروحشي لتجويف الانف  
بالياف عصبية حسية عامة.
- rami nasales mediales nervi  
ethmoidalis anterioris الفُرُوعُ الأنْفِيَّةُ  
الإنْسِيَّةُ لِلْعَصَبِ الغِرْبَالِيِّ الأَمَامِيِّ. فروع تنبع من  
الفروع الأنفية الباطنة للعصب الغربالي الامامي وتغذي  
حاجز الانف بالياف حسية عامة.
- rami nasales nervi ethmoidalis  
anterioris الفُرُوعُ الأنْفِيَّةُ لِلْعَصَبِ الغِرْبَالِيِّ  
الأَمَامِيِّ. الفرعان الأنفيان الباطن والظاهر للعصب  
الغربالي الامامي وفروعهما.

- rami nasales posteriores inferiores  
(laterales) ganglii pterygopalatini  
(sphenopalatini)

الفُرُوعُ الأَنْفِيَّةُ الخَلْفِيَّةُ السُّفْلِيَّةُ (الوَحْشِيَّةُ) لِلْعَقْدَةِ الجَنَاحِيَّةِ الحَنَكِيَّةِ. فروع من العصب الحنكي الكبير تغذي الصماخين الأنفيين الوسطي والسفلي والقرين السفلي بالياف عصبية حسية عامة.

- rami nasales posteriores inferiores  
nervi palatini الفُرُوعُ الأَنْفِيَّةُ الخَلْفِيَّةُ السُّفْلِيَّةُ  
للعَصَبِ الحَنَكِي.

- rami nasales posteriores superiores  
(laterales) ganglii pterygopalatini  
(sphenopalatini) الفُرُوعُ الأَنْفِيَّةُ الخَلْفِيَّةُ  
الْعُلْوِيَّةُ الوَحْشِيَّةُ لِلْعَقْدَةِ الجَنَاحِيَّةِ الحَنَكِيَّةِ. فروع

تغذي القرنين العلوي والسفلي والجيوب الغربالية الخلفية بالياف حسية عامة.

- rami nasales posteriores mediales  
ganglii pterygopalatini

الفُرُوعُ الأَنْفِيَّةُ الخَلْفِيَّةُ الإِنْسِيَّةُ لِلْعَقْدَةِ الجَنَاحِيَّةِ الحَنَكِيَّةِ. فروع من العصب الأنفي الحنكي تغذي حاجز الأنف بالياف عصبية حسية عامة.

- r. nasociliaris ganglii ciliaris (= radix  
nasociliaris ganglii ciliaris)

الفُرُوعُ الأَنْفِيَّةُ الهُدْبِيَّةُ لِلْعَقْدَةِ الهُدْبِيَّةِ.

- rami nuclei rubris

فُرُوعُ النُّوَاةِ الحَمْرَاءِ.

فروع من الشريان المشيماتي تغذي النواة الحمراء.

- r. occipitalis nervi auricularis  
posterioris

الفُرُوعُ القَدَالِيَّةُ للعَصَبِ الأَذِنِي الخَلْفِي. فرع يغذي البطن القذالية للعضلة القذالية الجبهية بأعصاب حركية.

- rami oesophagei nervi laryngei  
recurrentis

الفُرُوعُ المَرِيئِيَّةُ للعَصَبِ الحَنَجْرِي الرَّاجِعِ. فروع تساعد في تغذية المريء، وهي ألياف عصبية حشوية واردة وحسية عامة.

- rami orbitales ganglii pterygopalatini  
(sphenopalatini) الفُرُوعُ الحَجَاجِيَّةُ

لِلْعَقْدَةِ الجَنَاحِيَّةِ الحَنَكِيَّةِ. فروع تمر من العقدة الجناحية الحنكية خلال الشق الحجاجي السفلي لتغذي سمحاق الحجاج والجيبين الغربالي والوتدي، وهي أعصاب حسية عامة ولا ودية.

الفُرُوعُ الرَّاحِيَّةُ لِلْعَصَبِ النَّاصِفِ. فرع ينبع من العصب الناصف في القسم السفلي من الساعد ويغذي جلد القسم الوحشي من اليد بالياف عصبية حسية عامة.

- r. palmaris nervi ulnaris الفُرُوعُ الرَّاحِيَّةُ لِلْعَصَبِ الرَّنْدِي. فرع ينبع من العصب الرندي ويغذي البنيات الجلدية للقسم الإنسي من اليد بالياف عصبية حسية عامة.

- rami palpebrales inferiores nervi  
infraorbitalis الفُرُوعُ الجَفْنِيَّةُ السُّفْلِيَّةُ للعَصَبِ  
تَحْتَ الحَجَاجِي. فروع تغذي جلد الجفن السفلي وملتحمته بالياف عصبية حسية عامة.

- rami palpebrales nervi  
Infratrochlearis الفُرُوعُ الجَفْنِيَّةُ للعَصَبِ  
تَحْتَ البِكْرِي. فروع عصبية تساعد في تغذية الأجزاء بالياف عصبية حسية عامة.

- rami parotidei nervi  
auriculotemporalis الفُرُوعُ النَّكَفِيَّةُ للعَصَبِ  
الأَذِنِي الصُّدْغِي. فروع تحمل اليافاً لا ودية بعد عقدة من العقدة الأذنية إلى الغدة النكفية.

- r. pericardiacus nervi phrenici الفُرُوعُ  
التَّامُورِي للعَصَبِ الحَجَاجِي. فرع ينبع من العصب الحجابي أو من الحجابي الإضافي ويغذي التامور بالياف حسية عامة.

- rami perineales nervi cutanei femoris  
posterioris الفُرُوعُ الشَّظْوِيَّةُ للعَصَبِ الفَخْذِي الخَلْفِي  
الجلدي الخلفي عند الحافة السفلية للعضلة الالوية الكبيرة وتغذي جلد الأعضاء التناسلية الظاهرة بالياف عصبية حسية عامة.

- r. pharyngeus ganglii pterygopalatini  
الفُرُوعُ البَلْعُومِيَّةُ لِلْعَقْدَةِ الجَنَاحِيَّةِ الحَنَكِيَّةِ. فرع عصبى يجري من القسم الخلفي من العقدة الجناحية الحنكية خلال القناة البلعومية مع الفرع البلعومي للشريان الفكي العلوي إلى الفشاء المخاطي للقسم الأنفي من البلعوم الخلفي حتى القناة السمعية.

- rami pharyngei nervi glossopharyngei  
الفُرُوعُ البَلْعُومِيَّةُ للعَصَبِ اللِّسَانِي البَلْعُومِي. فروع تغذي الفشاء المخاطي للبلعوم بالياف عصبية حسية عامة.

- rami pharyngei nervi vagi **الفُرُوعُ البُلغُومِيَّةُ لِلْعَصَبِ المُبْتَهَمِ.** فروع تغذي عضلات البلعوم وغشائه المخاطي وهو عصب حركي وحسي عام.
- rami phrenicoabdominales nervi phrenici **الفُرُوعُ الحِجَابِيَّةُ البَطْنِيَّةُ لِلْعَصَبِ الحِجَابِيِّ.** فروع من العصبين الحجابي والحجابي الإضافي تغذي الحجاب الحاجز وتشارك في الضفيرة البطنية وهي ألياف حسية عامة وحركية.
- r. posterior fissurae cerebri lateralis (Sylvii) **الفُرُوعُ الخَلْفِيَّةُ لِلشَّقِ المُخِيِّ الوَحْشِيِّ.**
- r. posterior nervi auricularis magni **الفُرُوعُ الخَلْفِيَّةُ لِلْعَصَبِ الأذنيِّ الكَبِيرِ.** فرع يتكون من انقسام العصب الأذني الكبير وهو يغذي الجلد فوق الناتئ الخشائي وظهر الأذن الخارجية بالياف حسية عامة.
- rami posteriores nervorum cervicium (= rami dorsales nervorum cervicalium) **الفُرُوعُ الخَلْفِيَّةُ لِلأَعْصَابِ الرِّقَبِيَّةِ.**
- r. posterior nervi coccygei (= r. dorsalis nervi coccygei) **الفُرُوعُ الخَلْفِيَّةُ لِلْعَصَبِ العُضْغُصِيِّ.**
- r. posterior nervi cutanei antebrachii medialis **الفُرُوعُ الخَلْفِيَّةُ لِلْعَصَبِ السَّاعِدِيِّ الجِلْدِيِّ الإنْسِيِّ.** فرع يغذي جلد الناحيتين الظهرية الإنسية من الساعد بالياف حسية عامة ويسمى أيضاً الفرع الزندي للعصب الساعدي الجلدي الأنسي.
- r. posterior nervi laryngei inferioris **الفُرُوعُ الخَلْفِيَّةُ لِلْعَصَبِ الحَنَجْرِيِّ السُّفْلِيِّ.**
- rami posteriores nervorum lumbalium (= rami dorsales nervorum lumbalum) **الفُرُوعُ الخَلْفِيَّةُ لِلأَعْصَابِ القَطْنِيَّةِ.**
- r. posterior nervi obturatorii **الفُرُوعُ الخَلْفِيَّةُ لِلْعَصَبِ السِّدَائِيِّ.** فرع ينزل ليغذي مفصل الركبة كما يعطي فروعاً عضلية للعضلات المسددة الظاهرة والمقربة الكبيرة وأحياناً المقربة الصغيرة وهي ألياف حركية وحسية عامة.
- rami posteriores nervorum sacralium (= rami dorsales nervorum sacralium) **الفُرُوعُ الخَلْفِيَّةُ لِلأَعْصَابِ العَجْزِيَّةِ.**
- r. posterior nervorum spinalium (= r. dorsalis nervorum spinalium) **الفُرُوعُ الخَلْفِيَّةُ لِلْعَصَبِ النُّخَاعِيِّ.**
- rami posteriores nervorum thoracicarum (= rami dorsales nervorum thoracicarum) **الفُرُوعُ الخَلْفِيَّةُ لِلأَعْصَابِ الصَّدْرِيَّةِ.**
- r. posterior ramorum cutaneorum lateralia (abdominalium et pectoralia) nervorum intercostalia **الفُرُوعُ الخَلْفِيَّةُ لِلفُرُوعِ الجِدِّيَّةِ الوَحْشِيَّةِ (البَطْنِيَّةِ والصَّدْرِيَّةِ) لِلأَعْصَابِ الوُرْبِيَّةِ.**
- r. posterior sulci lateralis cerebri **الفُرُوعُ الخَلْفِيَّةُ لِلتَلَمُّ المُخِيِّ الوَحْشِيِّ.** قسم التلم المخي الوحشي الذي يجري بصورة مائلة إلى الخلف بين الفصين الصدغي والجداري. ويسمى أيضاً الشق الخلفي المخي الوحشي (السيلفي).
- r. profundus nervi plantaris lateralis **الفُرُوعُ العَمِيقُ لِلْعَصَبِ الأَحْمَصِيِّ الوَحْشِيِّ.** فرع يرافق الشريان الأحمصي الوحشي وعلى جهته الإنسية وعلى القوس الأحمصي ويغذي العضلات بين العظام والخرائطينيات الثانية والثالثة والرابعة والمقربة لإبهام القدم وبعض المفاصل أحياناً بالياف حسية عامة.
- r. profundus nervi radialis **الفُرُوعُ العَمِيقُ لِلْعَصَبِ الكَعْبَرِيِّ.** فرع ينبع من العصب الكعبري ويدور على الجهة الوحشية حول الكعبرة إلى ظهر الساعد ليغذي العضلات الباسطة وباسطة الأصابع وباسطة الخنصر والباسطة الزندية للرسغ وغالباً الباسطة الكعبرية للزند أيضاً. ويغذي استمراره العصب بين العظمي الخلفي عضلات القسم القاصي من الساعد والمفاصل الرسغية وبين الرسغية وهو ليف عصبي حركي.
- r. profundus nervi ulnaris **الفُرُوعُ العَمِيقُ لِلْعَصَبِ الزَّنْدِيِّ.** الفرع العميق الذي يرافق الفرع الراجحي العميق للشريان الزندي ويدور حول العظم الكلابي ويتبع القوس الراجحي العميق تحت أوتار المثنية ويغذي مفصل الرسغ والعضلات بين العظام والخرائطينيات الثالثة والرابعة والمقربة لإبهام اليد وعادة الرأس العميق للعضلة المثنية للإبهام، وهو فرع حركي وحسي عام.

**- rami pulmonales plexus cardiaci**

(= rami pulmonales systematis automatici) الفُزُوعُ الرِئَوِيُّ لِلضَّفِيرَةِ القَلْبِيَّةِ.

**- rami pulmonales systematis autonomici**

الفُزُوعُ الرِئَوِيُّ لِلجِهَازِ المِستَقَلِّي. فروع من الجذعين الوديين والضفيرة القلبية والتي ترافق الاوعية الدموية والقصيبات خلال الضفائر الرئوية إلى الرئة، وهي فروع عصبية ودية وحشوية واردة.

**- r. renalis nervi splanchnici minoris**

الفُزُوعُ الكُلَوِيُّ لِلعَصَبِ الحَشَوِيِّ الصَّغِيرِ. فرع من العصب الحشوي الصغير إلى العقدة الابهريه الكلوية مكون من الياف ودية قبل عقدية وحشوية واردة.

**- rami renales nervi vagi**

الفُزُوعُ الكُلَوِيُّ لِلعَصَبِ المُبْهَمِ. فروع تمر من جذع العصب المبهم خلال الضفيرة البطنية إلى الكلية، وهي الياف لا ودية وحشوية واردة.

**- rami renales plexus coeliaci (= rami renales nervi vagi)**

الفُزُوعُ الكُلَوِيُّ لِلضَّفِيرَةِ البَطنِيَّةِ.

**- r. sinus carotici nervi glossopharyngei**

فُزُوعُ الجَنَبِ السَّبَاتِيِّ لِلعَصَبِ اللِّسَانِيِّ البُلْغُومِيِّ. فرع يغذي المستقبلات الضغطية والكيميائية للجيب والجسم السباتيين بالياف عصبية حشوية واردة.

**- r. stylohyoideus nervi facialis**

الفُزُوعُ الإِبْرِيُّ اللِّسَانِيِّ لِلعَصَبِ الوَجْهِيِّ. فرع ينبع من العصب الوجهي تحت قاعدة القحف مباشرة ليغذي العضلة الإبرية اللامية بالياف عصبية حركية.

**- r. stylopharyngeus nervi glossopharyngei (= r. musculi stylopharyngei)**

الفُزُوعُ الإِبْرِيُّ لِلعَصَبِ اللِّسَانِيِّ البُلْغُومِيِّ.

**- rami submaxillares ganglii**

الفُزُوعُ تَحْتَ الفُكِّيَّةِ العُلْوِيَّةِ لِلعُقْدَةِ تَحْتَ الفُكِّيَّةِ العُلْوِيَّةِ: الفروع الغدية للعقدة تحت الفكية العلوية.

**- rami substantiae nigrae**

فُزُوعُ المَادَّةِ السُّودَاءِ. فروع صغيرة من الشريان المشيمائي الامامي تغذي العادة السوداء.

**- r. superficialis nervi plantaris lateralis**

الفُزُوعُ السَّطْحِيُّ لِلعَصَبِ الأَخْمَصِيِّ الوَحْشِيِّ. فرع ينبع من العصب الأخمصي الوحشي عند الحافة الوحشية للعضلة المربعة الأخمصية يمر إلى الامام وينقسم إلى القسم الوحشي الذي يغذي جلد الجهة الوحشية للأخمص وأصبع القدم الصغير ومفاصله والعضلة الصغيرة المثنية لإصبع القدم الصغير، وإلى القسم الإنسي الذي يكون العصب الأخمصي العام لأصابع القدم الذي يعطي عصبين أصبعيين أخمصييين إلى إصبعي القدم الرابع والخامس، وهو فرع عصبي حسي عام.

**- r. superficialis nervi radialis**

الفُزُوعُ السَّطْحِيُّ لِلعَصَبِ الكَعْبَرِيِّ. استمرارية العصب الكعبري الذي يرافق الشريان الكعبري في الساعد ويدور نحو جهته الظهرية ليغذي الجهة الوحشية لظهر اليد وينقسم إلى الاعصاب الإصبعية الظهرية التي تغذي الأوجه الظهرية والاسطح المجاورة للإبهام والسبابة والوسطى وأحياناً الوجه الكعبري للبنصر، وهو عصب حسي عام.

**- r. superficialis nervi ulnaris**

الفُزُوعُ السَّطْحِيُّ لِلعَصَبِ الزَّنْدِيِّ. فرع العصب الزندي في اليد الذي يغذي العضلة الراحية القصيرة وينقسم إلى عصب راحي إصبعي أصلي للجهة الإنسية من الخنصر وإلى عصب راحي إصبعي عام يعطي بحصين أصليين ليغذيا الجهتين المتجاورتين من الخنصر والبنصر ويعطي أحياناً أعصاباً راحية إصبعية لتغذية الجهتين المتجاورتين للأصبعين الوسطى والبنصر، وهو عصب حركي وحسي عام.

**- rami superiores nervi colli (= rami superiores nervi transversi colli)**

الفُزُوعُ العُلْوِيُّ لِلأَعْصَابِ الرِّقْبِيَّةِ.

**- r. superior nervi oculomotorii**

الفُزُوعُ العُلْوِيُّ لِلعَصَبِ مَحْرُوكِ العَيْنِ. الفرع العلوي والأصغر من فرعي العصب محرك العين الذي يغذي العضلة المستقيمة العلوية وينتهي ليغذي رافعة الجفن العلوي وهو فرع حركي.

**- rami superiores nervi transversi colli**

الفُزُوعُ العُلْوِيُّ لِلعَصَبِ الرِّقْبِيِّ المُسْتَقْرَضِ. الفروع العلوية من الفروع التي تنبع من العصب الرقبى المستعرض بالقرب من الحافة الامامية للعضلة القصية الترقوية الخشائية وتغذي جلد المنطقة الرقبية الامامية وأنسجتها تحت الجلدية بأعصاب حسية عامة.

- r. sympathicus ad ganglii ciliaris  
(= radix sympathic ganglii ciliaris) **الْفَرْعُ**  
الْوَدِّي لِلْعُقْدَةِ الْهَيْبِيَّةِ.
- r. sympathicus ad ganglion submandibularis **الْفَرْعُ** الْوَدِّي إِلَى الْعُقْدَةِ  
تَحْتَ الْفَكِّيَّةِ. فرع يحمل اليافاً ودية بعد عقدية من  
العقدة الرقبية العلوية مشتقة من ضفيرة على الشريان  
الوجهي إلى العقدة تحت الفكية لتتوزع للغدة اللعابية  
تحت الفكية.
- rami temporales nervi facialis **الْفُرُوعُ**  
الصُّدْغِيَّةُ لِلْعَصَبِ الْوَجْهِيِّ. الفروع الانتهائية للعصب  
الوجهي التي تغذي العضلتين الأذنتيين العلوية  
والسفلية والبطن الجبهي للعضلة القذالية الجبهية  
والعضلتين الدويرية العينية والمغضنة بالياف حركية.
- rami temporales superficiales nervi  
auriculotemporalis **الْفُرُوعُ** الصُّدْغِيَّةُ  
السُّطْحِيَّةُ لِلْعَصَبِ الْأَذْنِيِّ الصُّدْغِيِّ. فروع تنتشر إلى  
المنطقة الصدغية من جلد فروة الرأس وهي الياف  
عصبية حسية عامة.
- r. tentorii nervi ophthalmici **الْفَرْعُ**  
الْخَيْمِيِّ لِلْعَصَبِ الْعَيْنِيِّ. فرع ينبع من العصب  
العيني بالقرب من منشئه بالقرب من عقدة ثلاثي  
التوائم ويدور للخلف ليغذي الأم الجافية للخيمة  
المخيخية ومنجل المخ وهو فرع عصبي حسي عام.
- r. thyreoideo nervi hypoglossi  
(= r. thyreoideo ansae cervicalis) **الْفَرْعُ**  
الدَّرَقِيُّ الْأَمِّيُّ لِلْعَصَبِ تَحْتَ اللِّسَانِيِّ.
- r. thyreoideo ansae cervicalis **الْفَرْعُ**  
الدَّرَقِيُّ لِلْعُرْوَةِ الرَّقْبِيَّةِ. فرع من الجذر العلوي  
للعروة الرقبية يغذي العضلة الدرقية اللامية بأعصاب  
حركية.
- rami tonsillares nervi glossopharyngei  
**الْفُرُوعُ** اللُّوزِيَّةُ لِلْعَصَبِ اللِّسَانِيِّ الْبُلْغُومِيِّ. فروع  
تغذي الغشاء المخاطي الذي يغطي اللوزة الحنكية  
والمنطقة المجاورة من الحَقَافِ (شراع الحنك).
- rami tracheales nervi laryngei  
recurrentis **الْفُرُوعُ** الرُّغَامِيَّةُ لِلْعَصَبِ الْحَنْجَرِيِّ  
الرَّاجِعِ. فروع تنتشر للغشاء المخاطي للرغامى، وهي  
الياف حسية عامة.
- r. tubarius plexus tympanici **الْفَرْعُ** الْنُفِيرِيُّ  
لِلضَّفِيرَةِ الطَّبْلِيَّةِ. فرع من الضفيرة الطبلية إلى  
الأنبوب السمعي وهو فرع حسي عام.
- r. ulnaris nervi cutanei antebrachii  
medialis (= r. posterior nervi cutanei  
antebrachii medialis) **الْفَرْعُ** الرَّئْدِيُّ لِلْعَصَبِ  
الْجِلْدِيِّ السَّاعِدِيِّ الْإِنْسَانِيِّ.
- rami ventrales nervorum cervicalium  
**الْفُرُوعُ** الْبَطْنِيَّةُ لِلْأَعْصَابِ الرَّقْبِيَّةِ. الفروع الأربعة  
الرقبية العلوية التي تكون الضفيرة الرقبية والفروع  
الأربعة الرقبية السفلية التي تكون الضفيرة العضدية.  
وتسمى أيضاً الفروع الأمامية للأعصاب الرقبية.
- r. ventralis nervi cocceygei **الْفَرْعُ** الْبَطْنِيُّ  
لِلْعَصَبِ الْمُصْغَصِيِّ. الفرع البطني للجذر النخاعي  
الشوكي الأخير والذي يبرز من الفرجة العجزية  
ويساعد في تكوين الضفيرة العصصية.
- rami ventrales nervorum lumbalium  
**الْفُرُوعُ** الْبَطْنِيَّةُ لِلْأَعْصَابِ الْفَطْنِيَّةِ. الفروع البطنية  
للأعصاب القطنية الخمسة وتتكون الفروع الأربعة  
العلوية من الضفيرة القطنية ويشارك الخامس وجزء  
من الرابع في تكوين الضفيرة العجزية.
- rami ventrales nervorum sacralium  
**الْفُرُوعُ** الْبَطْنِيَّةُ لِلْأَعْصَابِ الْعَجْزِيَّةِ. تبرز الفروع  
الأربعة العلوية من العجز خلال الثقوب العجزية  
الأمامية وتساعد في تكوين الضفيرة العجزية أما الفرع  
الخامس فإنه يبرز خلال الفرجة العجزية ويشارك  
باتصال مع الفرع الرابع في تكوين الضفيرة  
العصصية.
- r. ventralis nervorum spinalium **الْفَرْعُ**  
الْبَطْنِيُّ لِلْعَصَبِ النُّخَاعِيِّ. الفرع الأكبر من الفرعين  
الذي ينقسم لهما العصب النخاعي الشوكي مباشرة  
بعد ظهوره من الثقبة بين الفقرتين وتغذي الفروع  
البطنية القسمين البطني والوحشي من الجذع وكل  
أقسام الأطراف.
- rami ventrales nervorum thoracicorum  
**الْفُرُوعُ** الْبَطْنِيَّةُ لِلْأَعْصَابِ الصَّدْرِيَّةِ. وهي الفروع  
الأحد عشر الأولى من الأعصاب الصدرية النخاعية  
الشوكية الوربية وتعطي الفروع الثلاثة الأولى فروعاً  
للضفيرة العضدية ولجدار الصدر وتغذي الفروع  
الرابعة والخامسة والسادسة جدار الصدر فقط

وتنتشر الفروع السابع حتى الحادي عشر إلى الجدار الصدري البطني. أما القسم الامامي الاولي للعصب الصدري فهو تحت الاضلاع اكثر مما هو بينها ويختلف في مساوره وعلاقته عن الفروع الاخرى ويسمى العصب تحت الاضلاع.

- r. volaris manus nervi ulnaris (= r. palmaris nervi ulnaris) **الْفَرْعُ الرَّاحِي لِلْعَصَبِ الرَّنْدِيِّ**

- r. volaris nervi cutanei antebrachii medialis (= r. anterior nervi cutanei antebrachii medialis) **الْفَرْعُ الرَّاحِي لِلْعَصَبِ الْجِلْدِيِّ السَّاعِدِيِّ الْإِنْسِيِّ**

- rami zygomatici nervi facialis **الْفُرُوعُ الْوَجْهِيَّةُ لِلْعَصَبِ الْوَجْهِيِّ**. فروع تعبر العظم الوجني وتغذي العضلة الدويرية العينية باللياف عصبية حركية.

- r. zygomaticofacialis nervi zygomatici **الْفَرْعُ الْوَجْهِيُّ الْوَجْهِيُّ لِلْعَصَبِ الْوَجْهِيِّ**. فرع يعبر من الجدار الوحشي للحجاج ويتقب العظم الوجني ليغذي الجلد الذي يغطيه باللياف حسية عامة.

- r. zygomaticotemporalis nervi zygomatici **الْفَرْعُ الْوَجْهِيُّ الصَّدْعِيُّ لِلْعَصَبِ الْوَجْهِيِّ**. فرع يمر من الجدار الوحشي للحجاج ويتقب العظم الوجني ليغذي جلد المنطقة الصدغية الامامية باللياف عصبية حسية عامة.

**رَفَاءَ**. (ج: أَرْفِئَةٌ). مصطلح عام لخط **raphe** الالتحام نصفى البنيات المتناظرة.

- r. corporis callosi **رَفَاءَ الْجِسْمِ الثَّقْفِيِّ**.

- r. medullae oblongatae **رَفَاءَ الْبَصَلَةِ**. الخط الناصف لالتحام نصفى النخاع المستطيل (البصلة) الجانبيين والذي يستمر حتى القسم الظهري من الجسر.

- r. pontis **رَفَاءَ الْجِسْرِ**. الخط الناصف لالتحام نصفى الجسر الجانبيين وهو امتداد لرفاء النخاع المستطيل إلى ظهر الجسر.

1. رَدُّ الْفِعْلِ 2. إِسْتِجَابَةٌ 3. تَفَاعُلٌ. **reaction**  
1. فعل مضاد أو معاكس 2. استجابة للمنبهات، وفي علم النفس هي الحالة العقلية أو النفسية التي تتولد استجابة لظرف أو لتنبه أو لحالة معينة 3. الظاهرة التي تتولد بتفاعل العوامل الكيميائية أو

الحالة التي تتحول فيها مادة كيميائية إلى مادة أو مواد أخرى.

- acute situational r. (= acute stress r.) **إِسْتِجَابَةٌ كَرْبِيَّةٌ حَادَّةٌ**.

- acute stress r. **إِسْتِجَابَةٌ كَرْبِيَّةٌ حَادَّةٌ**. استجابة عاطفية عابرة حادة لحالة نفسية كربية شديدة.

- alarm r. **إِسْتِجَابَةُ النَّذِيرِ**. التأثيرات الفيزيولوجية التي تنتقل عن طريق الجهاز الودي العصبي وتحزر الأدرينالين من الغدة الكظرية استجابة لحالة كرب حاد أو خوف أو غيظ وتتصف بارتفاع ضغط الدم وزيادة النتاج القلبي وزيادة جريان الدم للعضلات الهيكلية ونقصه للأحشاء وزيادة تحلل الغلوكوز وارتفاع سكر الدم.

- anxiety r. (= anxiety neurosis) **عُصَابُ الْقَلْقِ**.

- associative r. **إِسْتِجَابَةٌ تَرَابُطِيَّةٌ**. تفاعل تتوقف فيه الاستجابة حتى تربط الفكرة المنبهة بفكرة أخرى مترابطة أو متداعية معها.

- axon r. (= axonal r.) **تَفَاعُلٌ مَحْوَارِيٌّ**. سلسلة التغييرات التي تحدث في الخلية العصبية (كالانحلال الكروماتيني وانزياح النواة) عند قطع محوارها.

- consensual r. **إِسْتِجَابَةٌ إِتْفَاقِيَّةٌ**. 1. منعكس متصلب 2. فعل لا إرادي يصاحب الفعل الإرادي

- r. of degeneration **إِسْتِجَابَةُ التَّنَكُّسِ**.

استجابة العضلات متنكسة الأعصاب للتنبيه الكهربائي ويتكون من فقدان استجابة العضلة للتنبيه الفارادي وفقدان العصب للتنبيه الفارادي والغلطاني بينما تزداد استتارية العضلة للتنبيه الغلطاني.

- fight- or-flight r. (= alarm r.) **إِسْتِجَابَةُ الْهَرَاكِ أَوْ الْفَرَارِ**.



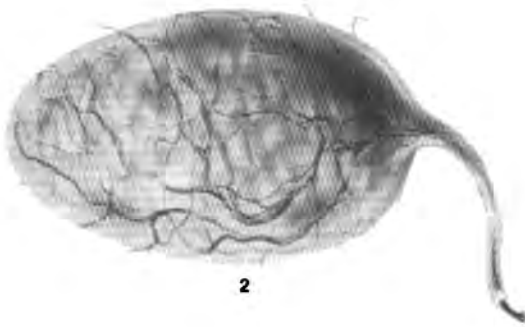
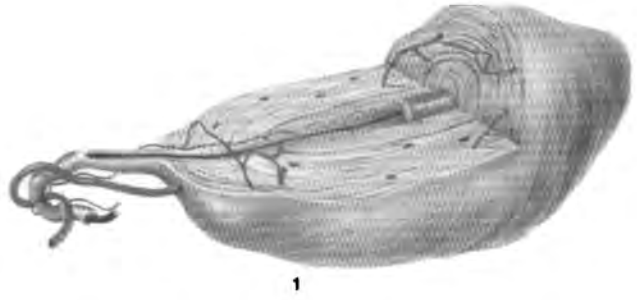
- gross stress r. (= post- traumatic stress disorder) **إِسْتِجَابَةُ الْكَرْبِ الشَّدِيدِ**: اضطراب كربي تالي للرضح.

- lengthening r. **إِسْتِجَابَةُ التَّطْوِيلِ**. تطويل العضلة الباسطة الذي يؤدي إلى ثني الذراع ويسمى منعكس المطواة الممسكة.

- myasthenic r. **إِسْتِجَابَةُ الْوَهْنِ الْعَضَلِيِّ**. ضعف الاستجابة العضلية التدريجي للتنبيه الكهربائي المتكرر.

- myotonic r. **إِسْتِجَابَةٌ تَوْتَرِيَّةٌ عَضَلِيَّةٌ**. عدم

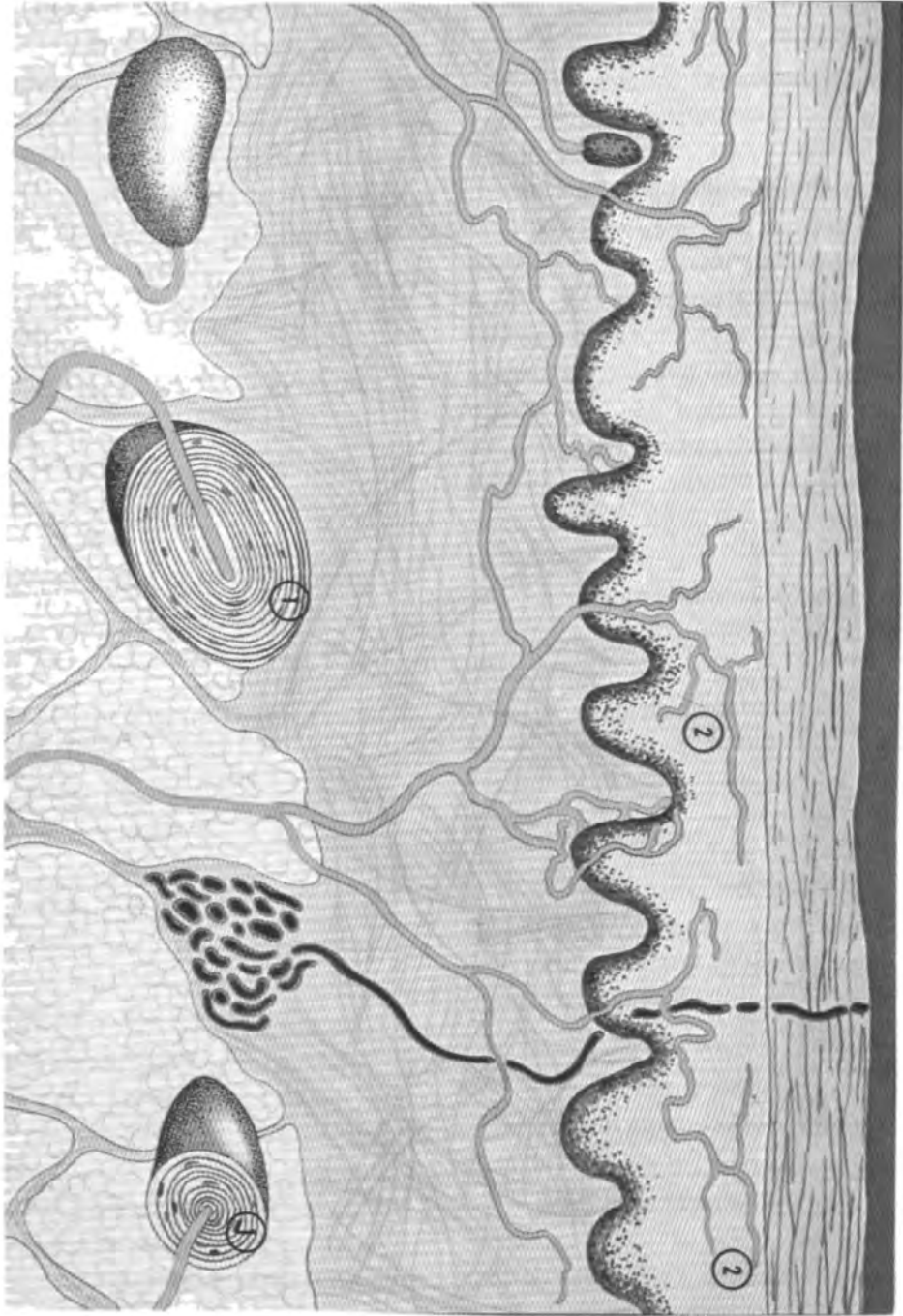
- ارتخاء العضلة مباشرة بعد توقف التقلص الإرادي أو التقلص الذي يولده التنبيه الكهربائي.
- **neurotonic r.** **إِسْتِجَابَةٌ تَوَثِّرِيَّةٌ عَصَبِيَّةٌ.** استمرار التقلص العضلي بعد توقف المنبه المولد له.
- **pain r.** **إِسْتِجَابَةٌ الْأَلْمِ.** توسع الحدقة عند الشعور بالألم.
- **startle r.** **إِسْتِجَابَةٌ الْإِجْفَالِ.** الظواهر النفسية الفيزيولوجية التي تشمل الاستجابات الحركية اللاإرادية والاستجابات الودية التي تظهر عند الشخص عند تنبيهه بمنبه غير متوقع كسماعه صوتاً حاداً عالياً بصورة مفاجئة.
- **sympathetic stress r. (= alarm r.)** استجابة الكرب الودي؛ **إِسْتِجَابَةٌ النَّذِيرِ.**
- **vestibular pupillary r.** **الاستجابة الدهليزية الحدقية.** توسع الحدقتين عند تنبيه القناة السمعية الظاهرة.
- تَكْوِينُ الْإِسْتِجَابَةِ. reaction- formation** آلية دفاعية لاشعورية يتخذ فيها الشخص موقفاً معاكساً لرغباته ودوافعه.
- إِرْتِدَادُ. rebound** استجابة معكوسة تتولد عند سحب المنبه.
- **REM r.** **إِرْتِدَادُ الْحَرَكَاتِ الْعَيْنِيَّةِ السَّرِيعَةِ.** زيادة نوم الحركات العينية السريعة لدى الشخص عند نومه بعد أن حرم منه لفترة طويلة.
- تَذَكُّيرٌ؛ تَذَكُّرٌ. recall** عملية تذكر الحوادث الماضية وجلبها لمستوى الوعي.
- مُسْتَقْبَلَةٌ. (ج: مُسْتَقْبَلَاتٌ) receptor**
1. بنية جزيئية داخل الخلية أو على سطحها تختص بـ (أ) ارتباط انتقائي مع مادة معينة، (ب) التأثير الفيزيولوجي المعين الذي يرافق هذا الارتباط مثل مستقبلات سطح الخلايا للهرمونات البيبتيدية وللناقلات العصبية والمستضدات وللشذفات المتممة وللغلوبيينات المناعية وكذلك المستقبلات الهيولية للهرمونات الستيرويدية 2. نهاية عصبية حسية تستجيب للمنبهات المختلفة.
- **adrenergic r's.** **مُسْتَقْبَلَاتُ الْفِعْلِ الْأَدْرِينَالِيِّ.** مواقع على الأعضاء المنفذة تغذيها الياف عصبية بعد عقدة درينالينية الفعل من الجهاز العصبي الودي تصنف إلى مستقبلات ألفا ومستقبلات بيتا حسب نوع استجابتها للنورأدينيفرين أو للابينيفرين على التوالي ولبعض المحصرات الخاصة للعوامل المنبهة.
- **alpha- adrenergic r's.** **مُسْتَقْبَلَاتُ الْفِعْلِ الْأَدْرِينَالِيِّ أَلْفَا.** مستقبلات تستجيب للنورأدينيفرين (نورأدرينالين) ولعوامل محصرة مثل الفينوكسي بنزامين والفينتول أمين.
- **beta- adrenergic r.** **مُسْتَقْبَلَةُ الْفِعْلِ الْأَدْرِينَالِيِّ بِيْتَا.** مستقبلات تستجيب للابينيفرين ولعوامل محصرة مثل بروبرانولول وهناك نوعان منها بيتا 1 وبيتا 2
- **cholinergic r's.** **مُسْتَقْبَلَاتُ الْفِعْلِ الْكُولِينِيِّ.** مستقبلات سطحية خلوية ترتبط مع الناقل العصبي أسيتيل كولين وتنقل فعله إلى الخلايا بعد الاتصالية التي تشمل الخلايا المنفذة المستقلة اللاودية والخلايا الودية والسلاودية المستقلة العقدية والعضلات المخططة وبعض عصبونات الجهاز العصبي المركزي.
- **contact r.** **مُسْتَقْبَلَةٌ تَلَامُسِيَّةٌ.** عضو حسي يستجيب للمنبهات من المواد والأجسام التي تلامس سطح الجسم مباشرة.
- **contiguous r.** **مُسْتَقْبَلَةٌ تَجَاوُرِيَّةٌ.** مستقبله تتحسس عندما تكون بتلامس مباشر مع المنبه مثل مستقبلات اللمس والذوق.
- **distance r.** **مُسْتَقْبَلَةٌ بُعْدِيَّةٌ.** مستقبله تتحسس للمنبهات الصادرة من مصادر بعيدة عن الجسم كمنبهات البصر والسمع والشم.
- **gustatory r.** **مُسْتَقْبَلَةٌ ذَوْقِيَّةٌ.** مستقبله حس الذوق وهي البراعم الذوقية.
- **muscarinic r's.** **مُسْتَقْبَلَاتُ مُسْكَارِينِيَّةٌ.** مستقبلات الفعل الكولينيني التي تتنبه بالقولواني مسكارين وتحصر بالأتروبيين وهي توجد على الخلايا الذاتية المنفذة وعلى العصبونات المركزية في المهاد وفي قشرة الدماغ.
- **nicotinic r's.** **مُسْتَقْبَلَاتُ نِيْكَوْتِينِيَّةٌ.** مستقبلات الفعل الكولينيني التي تنبته أولاً ثم تحصر بالجرعات الكبيرة من النيكوتين أو بالتوبوكورارين وتوجد على الخلايا العقدية المستقلة والعضلات المخططة وعلى العصبونات المركزية للنخاع الشوكي.
- **pressure r.** **مُسْتَقْبَلَةٌ الضَّغْطِ.** مستقبله تنبته بالضغط أو اللمس الشديد.



#### receptor

بعض المستقبلات العصبية الحسية العامة: (1) جسيمة باسيني وتُظهر فيها صفائحها المترابطة حول الليف العصبي وهي شديدة الحساسية للضغط إذ يكفي حرفها 0.2-0.5 ميكرومتر حتى تولد الدفعات العصبية (2) البصلة الإنتهائية لكرأوزة وتُظهر فيها بروز بعض نهايات فروعها العصبية خلال محفظتها وهي حساسة للمس وتوجد في الجلد وفي الأغشية المخاطية (3) جسيمة مايسنر الحساسة للمس وتُظهر فيها صفائحها المطبقة والتي تنتشر بينها النهايات العصبية (4) النهايات العصبية الحرة الحساسة للحس والضغط والألم وتنتشر في مناطق عديدة من الجسم.





receptor

مقطع في الجلد يبين بعض انواع المستقبلات الحسية: (1) جسيمات باسيني وهي نهايات عصبية للمس (2) نهايات عصبية حرة لحس الالم.

- visual r. مستقبلية بصرية. إحدى مستقبلات العصب والمخاريط في شبكية العين.

رَدْب. (ج: رُدُوب). recess (= recessus)

رَدْب. حيزٌ صغير فارغ أو فجوة أو تجويف.

- r. anterior fossae interpeduncularis

الرَدْبُ الأمامي للحفرة بين السويقتين. قسم الحفرة بين السويقتين الذي يمر تحت الجسمين الحليين.

- r. chiasmatis (= r. opticus) الرَدْبُ التصلبي.

- r. cochlearis vestibuli الرَدْبُ القَوَعيُّ للدهليز. باحة صغيرة منخفضة على الجدار الإنسي لدهليز الأذن يمر من فتحة فيها عصب أنبوب القوقعة.

- r. infundibuli الرَدْبُ القمعي. وحدة قمعية الشكل في القسم الأمامي من قاع البطين الثالث للدماغ في داخل قمع النخامية.

- r. lateralis fossae rhomboidei (= r. lateralis ventriculi quarti) الرَدْبُ الوَحْشيُّ للحفرة المعينية.

- r. lateralis ventriculi quarti الرَدْبُ الوَحْشيُّ للبطين الرابع. استئالة ضيقة ومنحنية لتجويف البطين الرابع للدماغ تمتد وحشياً على السطح الظهري على السويقة المعخية السفلية وتحوي استئالة وحشية للصفيرة المشيمائية وتسهل مرور السائل الدماغي النخاعي إلى الحيز تحت العنكبوتية.

- r. opticus الرَدْبُ البَصْرِي. وهدة في قاع البطين الثالث للدماغ تقع بين التصالبة إلى الخلف والصفحة الانتهاية إلى الأمام.

- r. pinealis الرَدْبُ الصَنْوَبْرِي. امتداد للبطين الثالث إلى سويقة الجسم الصنوبري.

- r. posterior fossae interpeduncularis الرَدْبُ الخَلْفِيُّ للحفرة بين السويقتين. جزء الحفرة بين السويقتين الذي يقع جزئياً تحت حافة الجسر الأمامية.

- r. suprapinealis الرَدْبُ فَوْقَ الصَنْوَبْرِي. الامتداد الخلفي للبطين الثالث للدماغ فوق وحول الجسم الصنوبري.

- r. triangularis الرَدْبُ المثلث. رَدْبٌ مثلث صغير على الجدار الأمامي للبطين الثالث للدماغ وتقع

قاعدته تحت الصوار الأمامي وتتكون جوانبه من تقارب عمودي قبو المخ.

أَلْمُ المُسْتَقِيم. rectalgia (= proctalgia)

رَجْعَة. عودة الأعراض بعد هداتها.

رَاجِع. 1. يجري إلى الخلف أو إلى مصدره. 2. العودة بعد فاصلة زمنية أو حيزية.

مُنْعَكَس. (ج: مُنْعَكَسَات). فعل أو حركة reflex أو صور منعكسة من جسم أو مجموع فعاليات أية حركة لا إرادية.

- abdominal r's. المنْعَكَسَاتُ البطنيَّة. تقلص العضلات البطنية عند تحديش جدار البطن.

- abdominocardiac r. المنْعَكَسُ البطنيُّ القلبي. أي منعكس قلبي يتولد عن تنبيه الأعصاب الودية البطنية.

- accommodation r. مُنْعَكَسُ التَكْيِيف. التغييرات المنسقة التي تتم عند تكيف العين للنظر القريب وهي تضيق الحدقة وتقارب العينين وزيادة تحدب عدسيتهما.

- Achilles tendon r. (= jerk, triceps surae) مُنْعَكَسُ العُرْقُوب.

- acoustic r. مُنْعَكَسُ السَّمْع. تقلص العضلة الركابية عند التنبيه بصوت عالٍ.

- acquired r. (= conditioned r.) مُنْعَكَسٌ مُكْتَسَبٌ؛ منعكس شرطي.

- adductor r. (of thigh) مُنْعَكَسُ المُقَرَّبَة. عند نقر وتر العضلة المقربة الكبيرة عندما يكون الفخذ في حالة التباعده تتقلص العضلات المقربة.

- allied r's. المنْعَكَسَاتُ المتحالفة؛ المنْعَكَسَاتُ المُتَحَدَّة. منعكسات يستعمل فيها منبهان يردان إلى نفس السبيل المشترك أو تولد تأثيرات على عضلتين متآزرتين.

- anal r. مُنْعَكَسُ الشَّرْج. تقلص مصرة الشرج عند تهيج جلده أو الجلد المحيط به.

- ankle r. (= jerk, triceps surae) مُنْعَكَسُ العُرْقُوب. منعكس الكاحل.

- antagonistic r's. مُنْعَكَسَاتُ مُضَادَّة. حركات منعكسية لا تحدث في العضلة المنبهة نفسها بل في العضلة المضادة لها.

- **Aschner's r. (= oculocardiac r.) مُنْعَكْسُ أَشْنَر:** المنعكس العيني القلبي.
- **attention r. of pupil مُنْعَكْسُ الْإِنْتِبَاهِ الْحَدَقِي:** تغير سعة الحدقة عند تثبيت الانتباه بصورة مفاجئة.
- **attitudinal r's. الْمُنْعَكْسَاتُ الرُّضِعِيَّة:** المنعكسات المتعلقة والمرافقة لوضع الجسم.
- **audio- oculoogyric r. الْمُنْعَكْسُ السَّمْعِيُّ:** المُحْرَكُ لِلْعَيْنِ. توجيه العينين سوية إلى جهة الصوت عند سماع صوت مفاجيء.
- **auditory r. مُنْعَكْسُ سَمْعِي:** أي من المنعكسات التي ترافق سماع الأصوات وخصوصاً غلق العينين عند سماع صوت مفاجيء.
- **aural r. مُنْعَكْسُ أُذْنِي:** أي منعكس يترافق مع فعاليات جهاز السمع.
- **auricle r. مُنْعَكْسُ الْأُذُن:** حركة الأذن اللاإرادية التي تتولد عند سماع صوت مفاجيء.
- **auriculocervical nerve r. (= Snellen's r.) مُنْعَكْسُ الْعَصَبِ الْأُذْنِي الرَّقَبِي:** احتقان أحد الأذنين عند تنبيه النهاية الدنيا للعصب الأذني الكبير المقطوع.
- **auriculopalpebral r. (= Kehrer's r.) الْمُنْعَكْسُ الْأُذْنِي الْجَفْنِي:** غلق العين نتيجة التنبيه للمس أو الحراري لأعمق قسم من الصماخ السمعي الظاهر وغشاء الطبل.
- **autonomic r. مُنْعَكْسٌ مُسْتَقْلِي:** استجابات العضلات الملساء أو الغدد أو التنسج الناقل في القلب والتي تغير الحالة الوظيفية للعضو الذي يغذيه العصب المنبه.
- **axon r. الْمُنْعَكْسُ الْمُخَوَّارِي:** منعكس ينتج عن تنبيه أحد فروع العصب الذي يولد دفعات تسير باتجاه مركز العصبون حتى نقطة تفرعه حيث تنعكس الدفعات إلى الفرع الثاني وإلى العضو المنفذ.
- **Babinski's r. مُنْعَكْسُ بَابِنْسْكي:** ثني خلفي لإبهام القدم عند تنبيه أخمص القدم الذي يحدث في أفات السبيل الهرمي والذي يدل على وجود شلل عضوي وبذلك يفرق عن الشلل الهستيري.
- **Babkin's r. مُنْعَكْسُ بَابِكِن:** يؤدي الضغط بإبهام الفاحص على راحتي يدي الوليد إلى فتح فمه ولا يحدث ذلك عند الولدان في حالة الوسن أو السبات.
- **Bainbridge r. مُنْعَكْسُ بَيْنْبِرِيدج:** يؤدي ارتفاع

- الضغط أو تمدد الأوردة الجسمية الكبيرة أو تمدد الأذين الأيمن المفرط إلى تسرع القلب.
- **Barkman's r. مُنْعَكْسُ بَارْكَمان:** تقلص العضلة المستقيمة البطنية على نفس الجهة عند تنبيه الجلد تحت الحلمة.
- **basal joint r. (= finger- thumb r.) مُنْعَكْسُ الْمُفَصِّلِ الْقَاعِدِي:**
- **behavior r. (= conditioned response) مُنْعَكْسٌ سَلُوكِي:** استجابة شرطية.
- **Bekhterev's r. مُنْعَكْسٌ بِخْتِيرِيَف:** واحد من المنعكسات الأربع التالية. 1. العميق deep B.r. يؤدي الثني اللاناعل للقدم وأصابعها باتجاه الأخص ثم إطلاقها إلى عودتها لتنتهي بالاتجاه الظهري المعاكس ويترافق ذلك مع حركات انثنائية للركبة والورك. 2. الخثلي hypogastric B.r. تقلص العضلات السفلية للبطن عند تخديش جلد السطح الإنسي للفخذ. 3. الحدقي paradoxical pupillary B.r. توسع الحدقة عند تعرضها للضوء والذي يشاهد أحياناً في التابس الظهري والشلل العام. 4. الأنفي nasal B.r. تؤدي دغدغة الغشاء المخاطي للتجويف الأنفي بريشة أو قطعة ورق إلى تقلص عضلات نفس الجهة من الوجه ويسمى هذا المنعكس الأنفي.
- **Bekhterev- Mendel r. (= Mendel- Bekhterev r.) مُنْعَكْسٌ بِخْتِيرِيَف - مَنْدِيل:**
- **biceps r. مُنْعَكْسُ ذَاتِ الرَّأْسَيْن:** تقلص عضلة ذات الرأسين للذراع عند نقر وترها وهو منعكس سوي ولكن تدل زيادته المفرطة على الإصابة بأحد الأمراض مثل زيادة منعكس الركبة.
- **bladder r. مُنْعَكْسُ الْمَثَانَةِ:** أي من المنعكسات العديدة التي تساعد على إفراغ البول من دون جهد وإدانة ذلك من دون وعي ومنها تقلص المثانة عند امتلائها بالبول أو تقلصها عند تنبيه الإحليل بالجريان أو تقلصها عند تمدد القسم الداني من الإحليل أو توسع الإحليل عند جريان السائل فيه أو توسع المثانة الذي يؤدي إلى ارتخاء المصرة الإحليلية الخارجية أو ارتخاء العضلة الإحليلية الدانية الملساء عند تمدد المثانة.
- **blink r. (= corneal r.) مُنْعَكْسُ الطَّرْف:**
- **Brain's r. مُنْعَكْسُ بَرِين:** امتداد الذراع المثني

- العضلة الدويرية للعين عند توليد صوت حاد مفاجيء بالقرب من الأذن ولا يحدث ذلك عند الصمم التام بسبب مرض تيهي.
- bregmocardiac r.** **الْمُنْعَكْسُ الْهَامِي الْقَلْبِي.** يؤدي الضغط على اليافوخ الهامي إلى بطء القلب.
- Brissaud's r.** **مُنْعَكْسُ بَرِيْسُو.** تقلص العضلة الموترة للفاقة الفخذية عند دغدغة أخمص القدم.
- bulbocavernous r.** **الْمُنْعَكْسُ الْبِصْلِيُّ الْكَهْفِيُّ.** يؤدي نقر ظهر القضيب إلى تقلص العضلة البصلية الكهفية.
- bulbomimic r.** **الْمُنْعَكْسُ الْمَحَاكِي لِلْبِصْلِيِّ.** في حالة السبات الناتج عن السكته يؤدي الضغط على المقلة إلى تقلص عضلات نصف الوجه المعاكس للآفة أما عند السبات الناتج عن التسمم فيحدث المنعكس على جهتي الوجه.
- carotid sinus r.** **مُنْعَكْسُ الْجَيْبِ السَّبَاتِيِّ.** يؤدي الضغط على الشريان السباتي أو في داخله عند مستوى تفرعه إلى بطء سرعة القلب ويتاصل هذا المنعكس من جيب الشريان السباتي الباطن.
- cerebral cortex r. (= Haab's r.)** **مُنْعَكْسُ قَشْرَةِ الْمَخِّ.** تقلص حدقتي العينين عند جلوس المريض في غرفة مظلمة ومن دون أي تكيف أو تقارب لهما عندما يوجه نظره إلى جسم مضيء موجود في الساحة البصرية.
- Chaddock r.** **مُنْعَكْسُ تَشَادُوك.** يؤدي تنبيه أسفل الكعب الخارجي إلى انبساط إبهام القدم ويحدث ذلك في آفات السبيل الهرمي.
- chain r.** **مُنْعَكْسُ مُسَلْسَل.** سلسلة من المنعكسات ينبه كل واحد منها المنعكس الذي يليه لتوليد فعالية منسقة.
- chin r.** **مُنْعَكْسُ الذَّقْن.** يؤدي نقر الذقن إلى غلق الفم.
- ciliary r.** **الْمُنْعَكْسُ الْهَدْبِيُّ.** حركة الحدقة عند تكيف العين.
- ciliospinal r.** **الْمُنْعَكْسُ الْهَدْبِيُّ النُّخَاعِي.** يؤدي التنبيه المؤلم لجلد الرقبة إلى توسيع الحدقة.
- clasp-knife r. (= lengthening r.)** **مُنْعَكْسُ التَطْوِيل.**
- cochleo-auricular r. (= cochleopalpebral r.)** **الْمُنْعَكْسُ الْقَوَاعِي الدَّوِيرِي.** تقلص العضلة الدويرية للعين عند توليد صوت حاد مفاجيء بالقرب من الأذن ولا يحدث ذلك عند الصمم التام بسبب مرض تيهي.
- cochleopupillary r.** **الْمُنْعَكْسُ الْقَوَاعِي الْخَدَقِي.** استجابة القرنية المكونة من تقلص الحدقة الذي يتلوه توسعها عند التنبيه بصوت عالٍ.
- cochleostapedial r.** **الْمُنْعَكْسُ الْقَوَاعِي الرِّكَابِي.** التقلص الانعكاسي للعضلة الركابية عند سماع الضوضاء.
- concealed r.** **مُنْعَكْسٌ مَكْتُومٌ؛ مُنْعَكْسٌ مَخْفِي.** منعكس يتولد عن أحد المنبهات ولكنه يختفي بسبب وجود منعكسات سائدة أقوى منه تتولد عن نفس المنبه.
- conditioned r. (= conditioned response)** **مُنْعَكْسٌ شَرْطِي.** منعكس مكتسب يتولد عن الإشراف بعينه لم يكن يولد مثل هذا المنعكس قبل ذلك.
- conjunctival r..** **الْمُنْعَكْسُ الْمُتَّجِمِي.** غلق العين عند لمس ملتحماتها.
- consensual light r.** **مُنْعَكْسُ الضَّوْءِ الْإِتِّفَاقِي.** التنبيه الضوئي لإحدى العينين يؤدي إلى تقلص حدقة العين الثانية.
- convergency r.** **الْمُنْعَكْسُ التَّقَارِبِي.** تقارب المحور البصري وتثبيت العينين على نقطة قريبة عند النظر إليها.
- convulsive r.** **مُنْعَكْسٌ إِخْتِلَاجِي.** منعكس تنقلص فيه عدة عضلات اختلاجياً ومن دون أي تناسق بين تقلصاتها.
- coordinated r.** **مُنْعَكْسٌ مُنَسَّقٌ.** منعكس تساهم فيه عدة عضلات وتنقلص بطريقة منسقة لتوليد عمل نافع.
- corneal r.** **مُنْعَكْسُ الْقَرْنِيَّةِ.** 1. يؤدي تهيج القرنية إلى اغلاق الجفنين 2. انعكاس الضوء من سطح القرنية.
- corneomandibular r. (= corneo-ptyergoid r.)** **الْمُنْعَكْسُ الْقَرْنِي الْفَكِّي السُّفْلِي.** حركة الفك السفلي إلى الجهة المعاكسة للعين التي تلمس قرنيته مع انفتاح الفم الجزئي.
- corneomentar r.** **الْمُنْعَكْسُ الْقَرْنِي الذَّقْنِي.** تجعد عضلات الذقن على جهة العين التي يضغط عليها.

- **cough r.** مُنْعَكْسُ السُّعَالِ. سلسلة الحوادث التي تبدأ من حساسية بطانة السبل الهوائية للرئة وتتوسط البصلة (النخاع المستطيل) فيها نتيجة النبضات العصبية التي تصلها بواسطة العصب المبهم والتي تؤدي إلى السعال وهو إفراغ السبل الهوائية من الأجسام الغريبة.
- **cranial r.** منعكس قحفي؛ مُنْعَكْسُ دِمَاغِي. أي من المنعكسات التي تمر سبلها إلى الدماغ مباشرة.
- **cremastric r.** مُنْعَكْسُ المُشْمَرَةِ. يؤدي تنبيه جلد الجهتين الأمامية والداخلية للفتخز إلى انسحاب خصية نفس الجانب للأعلى ويدل وجود هذا المنعكس على سلامة شدة العصب القطني الأول في النخاع الشوكي أو جذوره بينما يدل غيابها على تلف شدة العصب القطني الأول أو جذره أو آفة السبل القشري النخاعي الشوكي.
- **crossed r.** المُنْعَكْسُ المُتَصَالِبِ. يؤدي تنبيه إحدى جهتي الجسم عادة إلى استجابة مناسبة في الجهة الأخرى خاصة في العين.
- **cutaneous pupillary r.** المُنْعَكْسُ الجِلْدِيّ. توسع حدقة العين عند قرص جلد العنق أو الوجنة.
- **dartos r. (= serotal r.)** مُنْعَكْسُ السَّلْخِيَّةِ. يؤدي التنبيه المفاجيء لعجان المريض عند وقوفه مع الانفراج الواسع لساقيه إلى تقلص العضلة السلخية الدودي الشكل.
- **dazzle r.** مُنْعَكْسُ الإِنْبَهَارِ. يؤدي توجيه ضوء ساطع إلى العين إلى غلق الجفنين المباشر الذي يدوم طيلة مدة التنبيه.
- **deep r.** مُنْعَكْسٌ عَمِيقٌ. منعكس يتولد عن النقر الحاد للعضلة أو لوترها الذي يولد تمددها أولاً ومن ثم تقلصها ويسمى أيضاً المنعكس الوترى.
- **defecation r. (= rectal r.)** مُنْعَكْسُ التَّفَوُّطِ.
- **defence r.** مُنْعَكْسٌ دِفَاعِيٌّ. حركات تقلصية وتعددية في الطرف المشلول يتولد عن ثني أصابع القدم نحو الأخص.
- **delayed r.** مُنْعَكْسٌ أَجَلٌ. منعكس يحدث بعض الوقت بعد التنبيه.
- **depressor r.** مُنْعَكْسٌ خَافِضٌ. منعكس لحد المنبهات يؤدي إلى خفض فعالية المركز الحركي.
- **direct r.** مُنْعَكْسٌ مُبَاشِرٌ. تقلص في نفس الجهة التي يوضع عليها المنبه.
- **direct light r.** مُنْعَكْسُ الضُّوءِ المُبَاشِرِ. عند توجيه ضوء لشبكية العين خلال حدقتها تتقلص مضيق الحدقة مباشرة وتضيق فتحتها.
- **doll's eye r.** مُنْعَكْسُ عَيْنِ الدُّمِيَّةِ. عند تدوير رأس الوليد الخديج إلى الجهة الوحشية تنسحب العينان بصورة تآزرية إلى الجهة المعاكسة ثم تعود إلى منتصف الشق الجفني، ويجري ذلك للوليد الخديج وللمريض المصاب بالقيوبية لفحص سلامة العصب المحرك للعين وحيوية جذع الدماغ.
- **dorsal r.** المُنْعَكْسُ الظَهْرِيّ. تقلص عضلات الظهر استجابة لتنبيه الجلد على طول العضلة الناصبة للفقار.
- **dorsalcuboidal r. (= Mendel Beckhterev r.)** المُنْعَكْسُ الظَهْرِيّ النُورِيّ. يؤدي قرع ظهر القدم عادة إلى الانثناء الظهرى لأصابع القدم الثاني حتى الخامس ويحدث في بعض الحالات المرضية العصبية العضوية بدلاً من ذلك انثناءها نحو الأخص.
- **elbow r. (= triceps r.)** مُنْعَكْسُ المِرْفَقِ.
- **embrace r. (= Moro's r.)** مُنْعَكْسُ العُنَاقِ. تنبيه الوليد المفاجيء مثل قرع المنضدة عند إحدى جهتيه أو بتمديد العنق المفاجيء مثل السماح للراس بالسقوط نحو الخلف أو سحب الطفل المستلقي من ذراعيه فجأة ثم تركه ليسقط يؤدي كل ذلك إلى انثناء الفخذين والركبتين وتباعد الأصابع وثم أطباقها مع انتشار الذراعين ثم ضمهما في وضع العناق. ويشاهد ذلك في الولدان حتى الشهر الثالث أو الرابع من العمر.
- **emergency light r.** مُنْعَكْسُ الضُّوءِ الطَّارِئِ. عند تنبيه الشبكية بضوء شديد تتقلص الحدقة وتغلق الأجفان ويهبط الحاجب.
- **enterogastric r.** المُنْعَكْسُ المِعْوِيّ المِعْدِيّ. تثبيط الحركات المعدية عند دخول مادة مهيجة إلى الإثناشري.
- **epigastric r.** المنعكس الشرسوفي. تقلص العضلات البطنية عند تنبيه جلد الشرسوف أو تنبيه الجلد فوق الحيزين الأربيين الخامس والسادس قرب الإبط.
- **Erben's r.** مُنْعَكْسٌ إِرْبِنِ. ببطء النبض عند ثني

- الرأس والجذع بشدة إلى الأمام ويعزى ذلك إلى استئارة المبهم.
- **erector spinae r.** **مُنْعَكْسُ نَاصِبَةِ الْفَقَّارِ.** تقلص العضلة الناصبة للفقار عند تنبيه الجلد على حافظها.
- **extensor r.** **مُنْعَكْسُ الْبَسْطِ.** تقلص العضلة المضادة للجاذبية عند تنبيهها المناسب.
- **eylid closure r. (= 1. corneal r. 2. conjunctival r.)** **مُنْعَكْسُ غَلْقِ الْأَجْفَانِ.**
- **facial r. (= bulbomimic r.)** **الْمُنْعَكْسُ الْوَجْهِيّ.**
- **faucial r.** **الْمُنْعَكْسُ الْخَلْقِيّ.** قيء انعكاسي عند تهيج الحلق.
- **femoral r. (= Remak's r.)** **الْمُنْعَكْسُ الْفَخْذِيّ.** الانثناء الأخصي لأصابع القدم الثلاثة الأولى وأحياناً القدم أيضاً عند ضرب سطح القسم العلوي الأمامي للفخذ.
- **finger- thumb r.** **مُنْعَكْسُ الإصْبَعِ وَالْإِبْهَامِ.** يؤدي ثني المفصل السنعي السلامي لأحد الأصابع إلى انثناء المفصل القاعدي وبسط المفصل النهائي للإبهام.
- **flexion r.** **مُنْعَكْسُ الْفَتْئِيّ.** وهو منعكس السحب عند تنبيه العضو بمنبه مؤز والذي يؤدي إلى انثناء الذراع وانسحابه.
- **flexion r. of leg** **مُنْعَكْسُ فَتْنِيّ السَّاقِ.** يؤدي قرع وترى العضلتين الغشائية النصف والوترية النصف إلى ثني الساق.
- **flexor r., paradoxical** **مُنْعَكْسُ الْفَتْئِيّ التَّنَاقُضِيّ.** الانثناء الظهري لإبهام القدم أو لكل الأبخس عند الضغط على عضلات الربلة.
- **fontanel r. (= Grünfelder's r.)** **مُنْعَكْسُ الْيَافُوقِ.** الانثناء الظهري للأبخس الكبير مع انتشار أصابع القدم الأخرى عند الضغط المستمر على زاوية اليافوخ الخلفي الوحشي ويحدث ذلك في مرض الأذن الوسطى عند الأطفال دون سن الخامسة من العمر.
- **front- tap r.** **مُنْعَكْسُ النَّقْرِ الْأَمَامِيّ.** تقلص عضلة الساق المنبسط عند النقر على جلد الساق.
- **fusion r.** **مُنْعَكْسُ الْإِنْدِغَامِ.** المنعكس الذي يضم صورتين شبكييتين العينين ليولد حساً بصورة واحدة للجسم المنظور.
- **gag r. (= pharyngeal r.)** **مُنْعَكْسُ التَّهْوُوعِ؛ الْمُنْعَكْسُ الْبَلْغُومِيّ.**
- **gastrocolic r.** **الْمُنْعَكْسُ الْمَعِدِيّ الْقَوْلُونِيّ.** زيادة الفعالية التمعجية للأمعاء والقولون بعد دخول الغذاء إلى المعدة الخالية.
- **gastropancreatic r.** **الْمُنْعَكْسُ الْمَعِدِيّ الْبَنْكْرِيَّاسِيّ.** زيادة إفراز البنكرياس نتيجة تمدد جسم المعدة وهو منعكس يتم بواسطة العصب المبهم.
- **Geigel's r.** **مُنْعَكْسُ غَيْكِل.** منعكس في الإناث يناظر منعكس المشعرة عند الذكور أي عند ضرب الناحية الداخلية العلوية للقسم العلوي من الفخذ تتقلص الألياف العضلية لحافة العلوية من رباط بوبار (الرباط الأربي).
- **genital r.** **مُنْعَكْسُ تَنَاسُلِيّ.** أبة هيجية منعكسية تتولد عن اضطراب الجهاز التناسلي.
- **Gifford's r. (= orbicularis pupillary r.)** **مُنْعَكْسُ غِيْفُورْد؛ الْمُنْعَكْسُ الدَّوِيرِيّ الْحَدَقِيّ.**
- **gluteal r.** **الْمُنْعَكْسُ الْأَلْوِيّ.** يؤدي ضرب جلد الآلية إلى تقلص العضلات الآلوية.
- **Gordon's r. (= paradoxical flexor r.)** **مُنْعَكْسُ غُورْدِن؛ مَنْعَكْسُ الثَّنِيّ التَّنَاقُضِيّ.**
- **grasp r. (= grasping r.)** **مُنْعَكْسُ الْغَبْضِ.** منعكس يتكون من حركة قبضية لأصابع اليد أو أباحس القدم استجابة لتنبيهها.
- **Grünfelder's r. (= fontanel r.)** **مُنْعَكْسُ غُرُونْفِلْدَر.** منعكس اليافوخ.
- **gustolacrimial r.** **الْمُنْعَكْسُ الدَّوْقِيّ الدَّمْعِيّ.** منعكس شاذ حيث يؤدي تناول الطعام بالفم إلى تنبيه إفراز لعاب الدموع.
- **H-r.** **مُنْعَكْسُ H.** منعكس أحادي التشابك يظهر عند تنبيه أحد الأعصاب وخصوصاً عند تنبيه العصب الظنبوبي بمنبه كهربائي.
- **Haab's r. (= cerebral cortex r.)** **مُنْعَكْسُ هَاب.**
- **heel- tap r.** **مُنْعَكْسُ نَقْرِ الْعَقَبِ.** منعكس يحدث في أمراض السبيل الهرمي ويتكون من انتشار أصابع القدم وانثناءها الأخصي عند نقر عقب المريض.
- **Hering-Breuer r.** **مُنْعَكْسُ هِيرِنْغ - بَرُور.** الآلية العصبية التي تحدد التحركات التنفسية، إذ تمر المنبهات من النهايات الحسية في الرئة ولربما في

- أقسام أخرى إلى العصب المبهم لتحدد الحركات الزفيرية والشهيقية في التنفس الطبيعي.
- **Hirschberg's r.** مُنْعَكْسُ هِرْشْبِرْغ. تؤدي دغدغة أخمص القدم عند قاعدة إبهامها إلى تقاربها وانتشاءها الأحمصي.
- **hypochondrial r.** المُنْعَكْسُ المَرَاقي. يؤدي الضغط السريع على الحافة السفلية للأضلاع إلى شهيق مفاجيء.
- **hypogastric r.** المنعكس الحظلي. يؤدي تخديش جلد السطح الإنسي للفخذ إلى تقلص العضلات السفلية للبطن.
- **ileogastric r.** المُنْعَكْسُ اللِّغَائِفي المَعِدِي. تشييط الحركات المعدية عند تمدد اللغائف.
- **inborn r. (= unconditioned r.)** مُنْعَكْسٌ خَلْقِي. منعكس لا شرطي.
- **indirect r. (= crossed r.)** مُنْعَكْسٌ لا مباشر؛ منعكس متصالب.
- **Infraspinatus r.** مُنْعَكْسُ العَضَلَة تحت الشوكية. عند طرق نقطة معينة على الكتف على خط ينصف الزاوية المكونة من شوكة العظم وحافته الداخلية تدور الذراع للخارج مع استقامة المرفق.
- **inguinal r. (= Geigel's r.)** المُنْعَكْسُ الأَرْبِي. يؤدي التنبيه الموضع بين الكتفين إلى تقلص العضلات الكتفية.
- **intestinointestinal r.** المُنْعَكْسُ المِعْوِي. عند الزيادة المفرطة لتمدد أحد أقسام الأمعاء أو عند تهيج غشائه المخاطي تثبط فعاليات الأقسام الباقية من الأمعاء حتى زوال التمدد المفرط أو العامل المهيج.
- **Inverted radial r.** المُنْعَكْسُ الكُعْبُرِي المُنْقَلِب. انثناء الأصابع من دون حركة الساعد الذي يتولد عند نقر النهاية السفلية للكعبرة ويدل ذلك على مرض الشدقة العنقية الخامسة للنخاع الشوكي والمترافقة مع تخريب السبيل الهرمي تحت ذلك المستوى.
- **Iris contraction r. (= pupillary r.)** مُنْعَكْسُ تَقَلُّصِ القَرَجِيَّة. منعكس الحدقة.
- **ischemic r.** مُنْعَكْسُ الإقْفَار. ارتفاع ضغط الدم الشرياني استجابة لإقفار الدماغ.
- **jaw r. (= jaw jerk r.)** مُنْعَكْسُ نَفْضَةِ الفَكِّ. انغلاق الفم الذي يتولد عن ضرب الفك السفلي للأسفل عندما يكون معلقاً وفتحاً بصورة لا فاعلة ونادراً ما يشاهد ذلك في الحالة الطبيعية ولكنه يظهر بوضوح في آفات السبيل القشري النخاعي.
- **Joffroy's r.** مُنْعَكْسُ جُوفَرُوي. نفضان العضلات الألوية عند الضغط على الأليتين في الشلل التشنجي.
- **Juster r.** مُنْعَكْسُ جِسْتَر. انبساط الأصابع بدلاً من انثناءها عند تنبيه الراحة.
- **Kehrer's r. (= kisch r. = auriculopalpebral r.)** مُنْعَكْسُ كِيرَز. منعكس الرُكْبَة؛ منعكس رباعية الرؤوس.
- **knee jerk r. (= quadriceps jerk)** مُنْعَكْسُ كُوحَر. تقلص العضلات البطنية عند الضغط على الخصية.
- **lacrimal r.** المُنْعَكْسُ الدَّمْعِي. إفراز الدمع عند مس الملتحمة فوق القرنية.
- **Landau r.** مُنْعَكْسُ لَانْدَاو. عند حمل الوليد في الوضع المكبوب يكون الجسم قوساً مع تحديه للأعلى وعند الضغط الخفيف على الرأس أو بتأثير الجاذبية تنتهي الرقبة والورك وينعكس اتجاه القوس.
- **laryngeal r.** مُنْعَكْسُ البَلْعُوم. يؤدي تهيج الحلق والحنجرة إلى السعال.
- **laughter r.** مُنْعَكْسُ الضَّحْك. الضحك الذي يتولد عن الدغدغة.
- **Liddell & Sherrington r. (= stretch r.)** مُنْعَكْسُ لِيدِل وشِيرِنغْتُون.
1. مُنْعَكْسُ الضَّوء. 2. مُنْعَكْسُ ضِيَائِي. 1. تضيق الحدقة عند سقوط الضوء على العين 2. صورة مضيئة تنعكس من غشاء الطبل عند فحص الأذن بالمنظار. 3. نقطة دائرية ضوئية ترى منعكسة من الشبكية بمرآة منظار الشبكية.
- **llp r.** مُنْعَكْسُ الشَّفَقَة. حركة انعكاسية للشفتين عند الولدان أثناء نومهم تشاهد عند نقر زاوية الفم.
- **Loven r.** مُنْعَكْسُ لُوفِن. توسع الأوعية العام للعضو عند تنبيه عصبه الوارد.
- **lumbar r. (= dorsal r.)** المُنْعَكْسُ القَطْنِي.

- **Lust's r.** مُنْعَكْسُ لِسْت. تبعيد القدم مع انثناءها. الظهري عند نقر العصب الشظوي الأصلي.
- **Magnus & de Kleijn neck r's.** مُنْعَكْسَات الرقبة لماغنوس ودي كلاين. امتداد الطرفين العلوي والسفلي على نفس الجهة مع زيادة التوتر في جهة الجسم التي يدور الشخص نحوها مع انثناء وفقدان التوتر في الجهة المعاكسة التي يتجه القذال نحوها وهذا هو علامة أساسية في صَمَل فصل المخ.
- **mandibular r. (= jaw r.)** مُنْعَكْسُ الْفَكِّ السُّفْلِيِّ. منعكس كُتْلِيّ. المنطقة التي يتحكم بها الجزء المصاب من النخاع الشوكي.
- **Mayer's r.** مُنْعَكْسُ مَآيِر. مقاومة وتقريب الإبهام مع الثاني في المفصل السنعي السلامي وامتداد في المفصل بين السلاميات عند الضغط على إصبع السبابة.
- **McCarthy's r.** مُنْعَكْسُ مَكَارِثِي. تقلص العضلة الدويرية العينية عند نقر العصب فوق الحجاجي.
- **McCormac's r.** مُنْعَكْسُ مَآك كُورمَآك. يؤدي قرع الوتر الرضفي لأحد الساقين إلى تقريب الساق الثانية.
- **Mendel- Bekhterev r.** مُنْعَكْسُ مِندَل بَحْتَرِيْف. يسبب عادة طرق ظهر القدم انثناءاً ظهرياً لأصابع القدم الثاني حتى الخامس ولكنه يسبب في بعض الأمراض العضوية انثناء الأصابع نحو الأخصص.
- **Morley's peritoneocutaneous r.** مُنْعَكْسُ مُورلي الصِّفَاقِي الْجِلْدِيّ. عند تهيج أي من نهايات الأعصاب الدماغية النخاعية التي تغذي الصفاق أو الأنسجة تحت الصفاقية يتولد ألم يرجع إلى باحة الشدقة الجلدية المناسبة للعصب المنبه.
- **Moro's r., Moro embrace r.** مُنْعَكْسُ مُورُو؛ مُنْعَكْسُ الْعِنَاقِ. (= embrace r.)
- **motor r.** مُنْعَكْسُ حَرَكَتِيّ. منعكس يتولد عند التنبيه المحيطي للألية الحركية.
- **muscular r.** مُنْعَكْسُ عَضَلِيّ. حركة انعكاسية تتولد عند تمديد العضلة.
- **myenteric r.** مُنْعَكْسُ عَضَلِيّ مِعْوِيّ. تقلص المعى فوق جزئه المهيج أو الموسع وانبساطه تحت هذا الجزء.
- **myotatic r. (= stretch r.)** مُنْعَكْسُ الْمِسْط. منعكس التمدد.
- **nasal r.** مُنْعَكْسُ أَنْفِيّ. يؤدي تهيج غشاء تجويف الأنف إلى العطاس وإلى تقلص عضلات نفس الجهة من الوجه.
- **nasolabial** المُنْعَكْسُ الْأَنْفِيّ الشَّفْوِيّ. يؤدي لمس ذروة الأنف وتحريكها للأعلى بسرعة وبلطف إلى الانقلاب الخلفي للرأس بصورة مفاجئة مع تمدد الظهر وانقلاب خلفي للذراعين والتمكيبين وامتداد وانكباب الساعد وانبساط وتقريب الساقين ويحصل ذلك في الولدان الأصحاء ثم يختفي بعد الشهر الخامس من عمرهم.
- **nasomental r.** المُنْعَكْسُ الْأَنْفِيّ الذَّقْنِيّ. تقلص العضلة الذقنية عند القرع على جانب الأنف بالمطرقة.
- **neck righting r.** المُنْعَكْسُ الْمُقَوِّمُ لِلرَّقَبَةِ. دوران الجذع بالاتجاه الذي يدور فيه رأس الوليد ويختفي أو يقل هذا المنعكس في الولدان المصابين بالتشنج.
- **nociceptive r's.** مُنْعَكْسَات الْأَلْمِ. المنعكسات التي تتولد عن المنبهات المؤلمة.
- **nostril r.** مُنْعَكْسُ الْمِنْحَرِ. نقص حجم فتحة المنخر الذي يتم على نفس جهة الرئة المريضة.
- **obliquus r.** مُنْعَكْسُ الْمَنْحَرِفَةِ. يؤدي تنبيه الجلد تحت الرباط الأربي إلى تقلص جزء من العضلة المائلة الظاهرة.
- **oculocardiac r.** المُنْعَكْسُ الْعَيْنِيّ الْقَلْبِيّ. بطء نظم ضربات القلب عند الضغط على العين أو على الجيب السباتي وعادة ما يبلغ في الحالة السوية من 13-5 ضربة بالدقيقة.
- **oculocephalogyric r.** المُنْعَكْسُ الْعَيْنِيّ الرَّأْسِيّ الْحَرَكَتِيّ. حركة الرأس والعينين والجسم باتجاه موضع الاهتمام البصري.
- **oculopharyngeal r.** المُنْعَكْسُ الْعَيْنِيّ الْبَلْعُومِيّ. غلق العينين تلقائياً عند البلع السريع.
- **oculopupillary r. (= trigeminus r.)** المُنْعَكْسُ الْعَيْنِيّ الْحَدَقِيّ.
- **oculosensory cell r. (= trigeminus r.)** المُنْعَكْسُ الْعَيْنِيّ الْخَلْوِيّ الْحِسِّيّ.

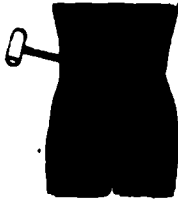

- **oculovagal r.** **الْمُنْعَكْسُ الْعَيْنِيُّ الْعُيْهِيَّ.**  
يؤدي الضغط على العين إلى زيادة سرعة ضربات القلب أو النظم الاذيني البطيني.
- **opticofacial winking r.** **مُنْعَكْسُ الرَّفِّ الْعَيْنِيِّ الْوَجْهِيِّ.**  
غلق الاجفان عند ظهور الاجسام بصورة مفاجئة في الساحة البصرية.
- **orbicularis r. (= orbicularis pupillary r.)**  
**الْمُنْعَكْسُ الدَّوِيرِيُّ.**
- **orbicularis oculi r.** **مُنْعَكْسُ عضلة العين الدويرية.**  
التقلص السوي للعضلة الدويرية العينية التي تؤدي إلى غلق العين عند طرق الناحية الخارجية للحرف فوق الحاجبي فوق المقطب أو حول حافة الحاجب.
- **orbicularis pupillary r.** **الْمُنْعَكْسُ الدَّوِيرِيُّ الحَدَقِيُّ.**  
تقبض الحدقة على جهة واحدة ثم اتساعها عند غلق أو محاولة غلق الجفنين اللذين نحاول أن نحافظ على فتحهما بشدة ونقاوم غلقهما.
- **palatal r. (= palatine r.)** **الْمُنْعَكْسُ الحَنَكِيُّ.**  
يؤدي تنبيه الحلق إلى البلع.
- **palm-chin r.** **الْمُنْعَكْسُ الرَّاحِيَّ - الدَّقْنِيَّ.**  
نفضان الذقن عند تنبيه الراحة أو حكها.
- **palmomental r. (= palm- chin r.)**  
**الْمُنْعَكْسُ الرَّاحِيَّ الدَّقْنِيَّ.**
- **paradoxical pupillary r.** **الْمُنْعَكْسُ الحَدَقِيُّ المُتَنَاقِضُ.**  
أي منعكس حدقي شاذ كتوسع الحدقة عند تنبيه الشبكية بالضوء والذي يشاهد أحياناً في الشلل العام والتابس الظهري ويسمى أيضاً منعكس بختريف ومنعكس الحدقة المعكوس.
- **patellar r. (= quadriceps jerk)** **مُنْعَكْسُ الرَضْفَةِ؛ نفضة رباعية الرؤوس.**
- **patelloadductor r.** **مُنْعَكْسُ الرَضْفَةِ الْمُقَرَّبِ.**  
تقارب الفخذ المتصالب عند قرع وتر العضلة رباعية الرؤوس الفخذية مثلاً في منعكس الرضفة.
- **pathologic r.** **مُنْعَكْسٌ مَرَضِيٌّ.** منعكس شاذ ولكنه ناتج عن سبب مرضي ويمكن أن يكون علامة للمرض.
- **pectoral r.** **الْمُنْعَكْسُ الصَّدْرِيَّ.** عند وضع إصبع الفاحص على وتر العضلة الصدرية بالقرب من عظم العضد وطرق الإصبع بشدة على أن يكون الذراع موضوعاً في وضع بين التقريب والتباعد يتولد تقريب الذراع مع دوران بسيط للداخل.
- **penile r. (= penis r. = bulbocavernous r.)** **مُنْعَكْسُ القَضِيبِ.**
- **perianal r. (= anal r.)** **مُنْعَكْسُ الشَّرْجِ.**
- **peritoneointestinal r.** **الْمُنْعَكْسُ الصَّفَاقِيُّ المعَوِيُّ.**  
تثبيط حركات المعدة والأمعاء نتيجة تهيج خلف الصفاق أو النزف.
- **pharyngeal r.** **الْمُنْعَكْسُ البَلْعُومِيُّ.** تقلص العضلة المضيق للبلعوم عند مس جداره الخلفي.
- **phasic r.** **مُنْعَكْسٌ طَوْرِيٌّ.** حركة منسقة نشطة تتم استجابة للتنبيه.
- **Philippon's r.** **مُنْعَكْسُ فيليبسون.** يؤدي تنبيه باسطة ركبة أحد الساقين إلى تثبيط باسطة ركبة الساق الثانية.
- **pilomotor r.** **مُنْعَكْسٌ مَحْرَكَةُ الشعرِ.** توليد جلد وزى عند تنبيه أو خدش الجلد.
- **Piltz r. (= attention r. of pupil)** **مُنْعَكْسُ بيلتز؛ منعكس الانتباه الحدقي.**
- **placing r.** **مُنْعَكْسُ الوَضْعِ.** ثني ساق الوليد الذي يتلوه تمددها عند حمله منتصباً وسحب ظهر قدميه تحت سطح حافة المنضدة ويحصل ذلك في الولدان الأسوياء حتى الأسبوع السادس من عمرهم.
- **plantar r.** **مُنْعَكْسُ اَحْمَصِيَّ.** انثناء أصابع القدم عند تنبيه الأخمص.
- **platysmal r.** **مُنْعَكْسُ عَضَلَةِ العُنُقِ الجِلْدِيَّةِ.**  
تقلص الحدقة عند قرص العضلة الجلدية للعنق.
- **postural r.** **مُنْعَكْسٌ وَضْعِيٌّ.** منعكس يؤدي إلى اتخاذ الجسم لوضع معين.
- **pressor r.** **مُنْعَكْسٌ مُنْشَطٌ.** منعكس لمنبه يؤدي إلى زيادة فعالية المركز الحركي.
- **proprioceptive r.** **الْمُنْعَكْسُ الحِسِّي العَمِيقُ.**  
منعكس يتولد عن تنبيه يصدر من أحد وظائف أو آليات المنعكس نفسه.
- **psychic r.** **مُنْعَكْسٌ نَفْسِيٌّ.** منعكس يتولد عن ذاكرة مخزونة مثل إقراز اللعاب عند تذكر طعام جيد ولذيذ.
- **psychocardiac r.** **مُنْعَكْسٌ نَفْسِي قَلْبِيٌّ.**  
تسرع ضربات القلب عند تذكر حالة عاطفية مبهجة.
- **pulmocoronary r.** **مُنْعَكْسٌ رِئَوِي قَلْبِيٌّ.**

- تضييق الأوعية التاجية الانعكاسي بتوسط الأعصاب المبهمة.
- **pupillary r.** **مُنْعَكْسُ الحَدَقَةِ.** 1. تقلص الحدقة عند تعرض الشبكية للضوء 2. أي منعكس في القرنية يؤدي إلى تغيير حجم الحدقة استجابة للمنبهات المختلفة مثل تغيير درجة الإضاءة أو نقطة التثبيت أو صوت عالٍ مفاجيء أو تنبيه عاطفي.
- **Puusepp's r.** **مُنْعَكْسُ بُوْسَيْب.** تقريب إصبع القدم الصغير عند تنبيه القسم الوحشي الخارجي لأخص القدم وهو يدل على آفة في السبيلين الهرمي وخارج الهرمي.
- **quadriceps r.** **مُنْعَكْسُ رِبَاعِيَةِ الرُّؤُوس.** تقلص العضلة رباعية الرؤوس وانبساط الساق عند نقر وتر العضلة بين الرضفة والحدية الظهرية.
- **quadrupedal extensor r. (= Brain's r.)** **المُنْعَكْسُ بِاسِطِ الأَرْجُلِ الأَرْبَعَةِ.**
- **radial r.** **المُنْعَكْسُ الكُفَيْرِي.** انثناء الساعد والأصابع الذي يتولد عند نقر النهاية السفلية للكعبرة، ويدل ذلك على فرط الانعكاسية.
- **rectal r.** **مُنْعَكْسُ المُسْتَقِيم.** العملية التي يؤدي بها الغائط المتجمع في المستقيم إلى تنبيه عملية التغوط.
- **regional r. (= segmental r.)** **مُنْعَكْسُ تاجِي؛ مُنْعَكْسٌ مَقْطَعِي.**
- **Remak's r.** **مُنْعَكْسُ رِيْمَاك.** الانثناء الأخمصي لأصابع القدم الثلاث الأولى وأحياناً القدم أيضاً مع انبساط الركبة عند طرق السطح الأمامي العلوي للفخذ.
- **renointestinal r.** **المُنْعَكْسُ الكُلَوِي المَعِدِي.** تثبيط الحركات المعوية نتيجة التهيج الكلوي.
- **renorenal r.** **المُنْعَكْسُ الكُلَوِي الكُلَوِي.** ألم انعكاسي أو زرام في كلية سليمة في حالات مرض الكلية الثانية.
- **resistance r. (= Babinski's r.)** **مُنْعَكْسُ المُقاوَمَة؛ مُنْعَكْسٌ بِابِسْكِ**
- **retrobulbar pupillary r.** **المُنْعَكْسُ الحَدَقِي الخَلْف المَقْلَة.** توسع قليل للحدقة المتضيق المنبهة بالضوء ولكنها تعود لتتوسع قليلاً بعد ذلك بينما لا زال المنبه الضوئي موجوداً.
- **reversed pupillary r.** **المُنْعَكْسُ البَصْرِي العَكْسِي.** أي منعكس شاذ يحدث بصورة عكسية للمنعكسات السوية مثل توسع الحدقة عند تنبيهها بالضوء.
- **Riddoch mass r.** **مُنْعَكْسُ رِيْدُوخ الكَتَلِي.** في حالة إصابة الخناق الشوكي الشديدة يؤدي التنبيه تحت مستوى الآفة إلى إفراغ الأمعاء والمثانة وتعرق الجلد تحت مستوى الإصابة.
- **righting r.** **مُنْعَكْسٌ مَقْوَم.** المقدرة على إعادة الوضع المناسب للجسم عند اختلاله.
- **Roger's r. (= esophagosalarary r.)** **مُنْعَكْسُ رُوَجِر؛ المُنْعَكْسُ المريئي اللعابي.** إفراز اللعاب عند تهيج المريء.
- **rooting r.** **مُنْعَكْسٌ تجذيري؛ مُنْعَكْسٌ تَوْجِيهِي.** يؤدي تنبيه جانب الخد أو إحدى الشفتين السفلية أو العلوية إلى توجيه الوليد فمه ووجهه إلى جهة المنبه.
- **Rossolimo's r.** **مُنْعَكْسُ رُوْسُولِيْمُو.** عند نقر الوجه الأخمصي لأصابع القدم فإنها تنثني لجهة الأخص عند وجود آفات في السبيل الهرمي.
- **Ruggeri's r.** **مُنْعَكْسٌ رُوْجِيرِي.** تسرع النبض عند اقتراب العينين الشديد نحو جسم قريب جداً منهما ويدل ذلك على هيجية الوُدِي.
- **scapular r. (= interscapular r.)** **المُنْعَكْسُ الكَتْفِي.**
- **scapulohumeral r.** **المُنْعَكْسُ الكَتْفِي العَضُدِي.** تقريب العضد مع دورانه للخارج عند طرق الحافة الداخلية للكتف.
- **Schaffer's r.** **مُنْعَكْسٌ شِيْفِر.** انثناء القدم وأصابعها عند قرص الثلث الوسطي من الوتر العقبي ويشاهد ذلك في الشلل النصفي العضدي.
- **scrotal r. (= dartos r.)** **المُنْعَكْسُ الصَّفَنِي.** تقلص دودي الشكل بطيء للعضلة السليخة يتولد عند قرع العجان أو تنبيهه بمنبه بارد.
- **segmental r.** **مُنْعَكْسٌ شَدَقِي.** منعكس تتحكم به شدة واحدة أو منطقة واحدة من الخناق الشوكي.
- **sexual r.** **مُنْعَكْسٌ جِنْسِي.** منعكس الانتصاب والقذف الذي يتولد عند تنبيه الأعضاء التناسلية.
- **simple r.** **مُنْعَكْسٌ بَسِيْط.** منعكس يشمل عضلة واحدة فقط.

- skin r. مُنْعَكْسٌ جِلْدِيٌّ. منعكس يتولد عند تنبيه الجلد.
- skin pupillary r. مُنْعَكْسٌ جِلْدِيٌّ حَدَقِيٌّ. توسع الحدقة عند تنبيه جلد الرقبة.
- sole r. (= plantar r.) المُنْعَكْسُ الأَخْمَصِيٌّ.
- somatointestinal r. المُنْعَكْسُ الجَسَدِيّ المِعْوِيّ. تثبيط الحركات المعوية عند تنبيه الجلد المغطي للبطن.
- spinal r. مُنْعَكْسٌ نُخَاعِيٌّ. أي منعكس يرتبط قوسه مع مركز في النخاع الشوكي.
- stapedial r. (= acoustic r.) المُنْعَكْسُ الرِّكَابِيّ. منعكس سمعي.
- static r. مُنْعَكْسٌ رُكُودِيٌّ. تقويم وضع الجسم وتثبيته الانعكاسي.
- statotonic r's. (= attitudinal r's.) المُنْعَكْسَاتُ الوَضْعِيَّةُ.
- stepping r. مُنْعَكْسُ الخَطْوِ. حركات التقدم التي تظهر عند مسك الوليد بوضع قائم ومائل للامام مع لمس أخمصي القدمين لسطح مستو وهو يظهر في الوليد السوي حتى سن الأسبوع السادس من عمره.
- Stookey's r. مُنْعَكْسٌ سَتُوِكِيٌّ. انثناء الساق عند طرق وترتي العضلتين الغشائية النصف والوترية النصف عندما تكون الساق نصف مثنية عند الركبة.
- stretch r. مُنْعَكْسُ التَمْدِيدِ. التقلص المنعكسي للعضلة استجابة لشدها أو تمديدها الطولاني الالافاعل.

بعض أنواع المنعكسات النخاعية:



منعكس جدار البطن  
(تقلص عضلات البطن  
عند حك جدارها).



منعكس الثلاثية الرؤوس  
(امتداد الساعد عند طرق وتر  
العضلة الثلاثية الرؤوس).



منعكس الرضفة  
(امتداد الساق عند طرق وتر الرضفة).

reflex.spinal

بعض أنواع المنعكسات النخاعية: منعكس الثلاثية الرؤوس (امتداد الساعد عند طرق وتر العضلة الثلاثية الرؤوس). منعكس جدار البطن (تقلص عضلات البطن عند حك جدارها). منعكس الرضفة (امتداد الساق عند طرق وتر الرضفة).

- **striimpell's r.** مُنْعَكْسُ شَتْرُوفَيْل. حركة الساق مع تقريب القدم الذي يتولد عن قرع الفخذ أو البطن.
- **sucking r.** مُنْعَكْسُ الْمَصْن. حركات الفم المصّية التي تظهر عند لمس شفة المريض لجسم ما.
- **superficial r.** مُنْعَكْسُ سَطْحِي. أي منعكس سحب يتولد عن التنبيه المؤذي أو اللعسي للجلد أو للقرنية أو للغشاء المخاطي ويشمل ذلك منعكسات القرنية والمشرفة والبلعوم وما شاكل.
- **supinator longus r.** مُنْعَكْسُ الْبَاسِطَةِ الطَوِيلَةِ. يؤدي نقر النهاية السفلية للكعبرة إلى انثناء الساعد.
- **supraorbital r. (= McCarthy's r.)** المُنْعَكْسُ فَوْقَ الْحَجَاجِي. فوق الحجاجي.
- **suprapatellar r.** المُنْعَكْسُ فَوْقَ الرُّضْفِي. عند وضع اصبع الفاحص فوق الرضفة وقرعها عندما تكون الساق ممدودة تتحرك الرضفة للخلف.
- **suprapubic** مُنْعَكْسُ فَوْقَ الْعَانَةِ. يؤدي ضرب البطن فوق الرباط الأربي إلى انحراف الخط الأبيض نحو الجهة المنبهاة.
- **supraumbilical r. (= epigastric r.)** المُنْعَكْسُ فَوْقَ السُّرِّي؛ المُنْعَكْسُ الشُّرْسُوفِي.
- **swallowing r. (= palatal r.)** مُنْعَكْسُ الْبَلْع؛ المنعكس الحنكي.
- **tarsopharyngeal r. (= Mendel Bekhterev r.)** المُنْعَكْسُ الرُّضْفِيُّ السَّلَامِي. المنعكس وترّي. التقلص اللاإرادي
- **tendon r.** للعضلة بعد شدّها البسيط الذي ينتج عن قرع وترها وهي تشمل منعكسات معظم العضلات الكبيرة.
- **Throckmorton's r.** مُنْعَكْسُ ثْرُوكْمُورْتَن. أحد أنواع منعكس بابنسكي يظهر عند قرع المنطقة الرضفوية السلامية في ظهر القدم.
- **tibloadductor r.** المُنْعَكْسُ الظَّنْبُوبِيُّ الْمُقْرَب. يؤدي قرع الجهة الداخلية للظنوب إما إلى تقريب ساق الجهة نفسها أو تقريب متصالب من جهة أخرى.
- **toe r.** مُنْعَكْسُ إِبْهَامِ الْقَدَم. يؤدي الثني الشديد لإبهام القدم إلى انثناء كل عضلات الطرف السفلي ويشاهد ذلك في الحالات المرضية التي تتصف بفرط الانعكاسية.
- **tonic r.** مُنْعَكْسٌ تَوْتَرِي. 1. مرور وقت طويل نسيباً بعد حدوث المنعكس بين تقلص العضلة

- وارتخائها وعودتها إلى وضعها المستقر. 2. المنعكس العضلي الذي يديم تقلصها وهو أساس المنعكسات الرضفوية والقوام.
- **tonic neck r.** مُنْعَكْسُ الرِّقَبَةِ التَوْتَرِي. منعكس في الوليد يتكون من امتداد الذراعين وأحياناً الساقين أيضاً على الجهة التي يدور نحوها الرأس بشدة مع انثناء الطرف المعاكس على الجهة الأخرى.
- **trained r. (= conditioned r.)** مُنْعَكْسٌ مُدْرَب. منعكس شرطي.
- **triceps r. (= elbow jerk)** نَفْضَةُ المَرْفَق؛ مُنْعَكْسُ الثَّلَاثِيَّةِ الرُّؤُوس. تقلص بطن العضلة ثلاثية الرؤوس مع بسط الذراع البسيط عند قرع وتر العضلة عندما تكون الذراع مثنية ومسنودة تماماً ومرتخية.
- **triceps surae r.** مُنْعَكْسُ الثَّلَاثِيَّةِ الرُّؤُوس الرِّبْلِيَّة. انثناء أخمصي للقدم يظهر عند قرع العرقوب ويجري ذلك عندما يكون المريض منكباً على الفراش أو الكرسي وقدمه معلقة بصورة حرة على حافته ويسمى أيضاً نفضة الكاحل.
- **trigeminus r. (= oculopupillary r.)** مُنْعَكْسُ الثَّلَاثِي التَوَاتِم. يؤدي تنبيه قرنية العين أو الاجفان إلى توسع حدقتي العينين ثم تضيقهما.
- **ulnar r.** مُنْعَكْسُ الرِّزْد. يؤدي قرع الناتيء الإبري للزند إلى انكباب اليد.
- **unconditioned r.** مُنْعَكْسٌ لَا شَرْطِي.
- **urinary r. (= micturition r.)** مُنْعَكْسٌ بُولِي.
- **vagus r.** مُنْعَكْسُ الْمُبْهَم. الحساسية المفرطة لشاذة للعصب المبهم عند الضغط على سبيله.
- **vascular r.** مُنْعَكْسٌ وَعَائِي. ارتفاع ضغط الدم نتيجة تضيق الأوعية.
- **vertebra prominens r.** مُنْعَكْسُ الشَّامِخَةِ الْفَقَارِيَّة. يقلل الضغط على الفقرة الرقبية الأخيرة للحيوان من توتر عضلات أرجله الأربع.
- **vesical r. (= bladder r.)** مُنْعَكْسُ الْمَثَانَةِ. يؤدي تمدد المثانة المعتدل إلى الرغبة في التبول.
- **vesicointestinal r.** المُنْعَكْسُ الْمَثَانِي المِعْوِي. يؤدي تهيج المثانة إلى تثبيط حركة الأمعاء.
- **vestibular r's.** المُنْعَكْسَاتُ الدَّهْلِيْزِيَّة. المنعكسات المتعلقة بإدامة وضع العينين والجسم

- بالنسبة لتغيرات توجهات الراس والتي لها طرق عصبية معقدة تسير من العصب الدهليزي إلى النوى الدهليزية ومنها إلى العضلات العينية أو الجسمية المتعلقة بالمنعكس.
- **vestibulo-ocular r.** **الْمُنْعَكْسُ الدَّهْلِيْزِيّ** العَيْنِيّ. رَأْيَةُ العَيْنِيْنِ أو انحرافهما عند تنبيه الجهاز الدهليزي بالتسريع أو بالإبطاء الزاوي أو برَيِّ الأذن بماء حار أو بارد أو بهواء.
- **virile r.** **مُنْعَكْسُ الرُّجُوْلَةِ**. 1. المنعكس البصلي الكهفي 2. منعكس في القضيب الرخو يتولد عند سحب جلد حشفته للأعلى عندما يؤدي ذلك إلى نقضة القضيب المفاجئة للأسفل.
- **visceral r.** **مُنْعَكْسٌ حَشَوِيّ**. منعكس تولده إحدى الحالات بتنبيهها أحد الأحشاء.
- **viscerocardiac r.** **مُنْعَكْسٌ حَشَوِيّ قَلْبِيّ**. تبدل نظم القلب أو تقلصاته الانعكاسية المولد عن تنبيه حشوي.
- **visceromotor r.** **مُنْعَكْسٌ حَشَوِيّ حَرَكِيّ**. تقلص عضلات البطن في المنطقة التي تغطي حشوي مريض.
- **viscerosensory r.** **مُنْعَكْسٌ حَشَوِيّ جِسْمِيّ**. استجابة أو منعكس يتولد عند الضغط على أحد الأقسام بسبب مرض أحد أعضائه الباطنية.
- **viscerotrophic r.** **مُنْعَكْسٌ حَشَوِيّ يَمَائِيّ**. تنكس أي من الأنسجة المحيطة نتيجة التهاب أحد الأحشاء.
- **von Mering r.** **مُنْعَكْسٌ قَوْنِ مِيرِيْنِغ**. ارتخاء العضلات البطنية السطحية بعد تناول الطعام.
- **Westphal's pupillary r. (= orbicularis pupillary r.)** **الْمُنْعَكْسُ الحَدَقِيّ الدَّوْيَرِيّ**; **مُنْعَكْسٌ وَيَسْتَفَالِ الحَدَقِيّ**.
- **Westphal-Piltz r. (= orbicularis pupillary r.)** **الْمُنْعَكْسُ الحَدَقِيّ الدَّوْيَرِيّ**; **مُنْعَكْسٌ وَيَسْتَفَالِ - بِلْتز**.
- **withdrawl r.** **منعكس السحب**. منعكس مؤلم ينسحب فيه أحد أقسام الجسم بسرعة بعيداً عن المنبه المؤلم له.
- **zygomatic r.** **مُنْعَكْسُ الوُجْنَةِ**. حركة الفك السفلي الوحشية عند الطرق على منطقة عظم الوجنة.
- reflexogenic** **مَوْلُدُ الْمُنْعَكْسِ**. ما يولد الفعل المنعكسي أو يزيده.
- reflexogenous (= reflexogenic)** **مَوْلُدُ الْمُنْعَكْسِ**.
- reflexograph** **مِخْطَاطُ الْمُنْعَكْسَات**. جهاز يرسم المنعكسات بشكل خطوط بيانية.
- reflexometer** **مِقْيَاسُ الْمُنْعَكْسَات**. جهاز يقيس الشدة اللازمة لتوليد منعكس ممدد للعضل.
- regeneration** **تَجَدُّدٌ**. التجدد الطبيعي لبنية ما مثلاً للنسيج أو للبنية المفقودة.
- regio** **نَاحِيَةٌ**. منطقة ذات حدود واضحة.
- **r. frontalis** **النَّاحِيَةُ الجَبْهِيَّة**. ناحية الراس التي تغطي عظم الجبهة وهي الجبهة أو الجبين.
- **r. hypothalamica anterior** **النَّاحِيَةُ الوِطَائِيَّةُ الأَمَامِيَّة**. المنطقة الامامية للوطاء التي تقع بجوار الصفيحة الانتهاية وباعلى التصالبة البصرية وتشتمل على النوى أمام البصرية الوحشية والإنسية وفوق البصرية وجنيب البطين والنواة الوطائية الامامية.
- **r. hypothalamica dorsalis** **النَّاحِيَةُ الوِطَائِيَّةُ الظَّهْرِيَّة**. القسم الظهري من الوطاء الذي يحوي النواة داخل السويق ونوى العروة العدسية والناحية الوطائية الامامية والنوى أمام البصرية الوحشية والإنسية والفوق البصرية وجنيب البطين والنواة الوطائية الامامية.
- **r. hypothalamica intermedia** **النَّاحِيَةُ الوِطَائِيَّةُ الْمُتَوَسِّطَةُ**. قسم الوطاء الذي يحوي النواتين المقوسة والحديبية والباحة الوطائية الوحشية والنوى الوطائية البطنية الإنسية والظهيرية الإنسية والظهيرية والنواتين الخلفية حول البطين والقمعية.
- **r. hypothalamica posterior** **النَّاحِيَةُ الوِطَائِيَّةُ الخَلْفِيَّة**. القسم الخلفي من الوطاء والمكون من النواتين الإنسية والوحشية للجسم الحلمي والنواة الوطائية الخلفية.
- **r. occipitalis** **النَّاحِيَةُ القَدَالِيَّة**. ناحية الراس التي تغطي العظم القذالي.
- regulation** **تَنْظِيْمٌ**; **نِظَامٌ**. 1. عملية تنظيم أو حالة منظمة بمقاييس معينة 2. في البيولوجيا

هو تلاؤم الكائن الحي مع تغيّرات الظروف المحيطة المتغيرة.

**reinforcement** تَعْرِيزٌ. زيادة الشدة أو القوة، وفي العلوم السلوكية هو توفير منبه ينشط الاستجابات قبيل حدوثها.

**- r. of reflex** تَعْرِيزُ الْمُعْكَسِ. زيادة استجابة المنعكس بتشجيع المريض على القيام ببعض التركيز العقلي أو الجسدي عند إحداث المنعكس.

**reinnervation** إِعَادَةُ التَّعْصِيبِ. إعادة الوظائف العصبية إلى قسم من الجسم كانت قد أزيلت منه أعصابه وهي يمكن أن تحدث تلقائياً أو بالتطعيم العصبي.

**relaxant** مُرَخِّجٌ (ج: مُرَخِّجَاتٌ). 1. يقلل أو يزيل التوتر. 2. عامل مزيل للتوتر.

**- muscular r.** مُرَخِّجٌ عَضَلِيٌّ. عامل نوعي خاص يقلل أو يزيل التوتر العضلي كالذي يعمل على عضونات الأعصاب الحركية متعددة التشابكات مثل المفروباميت أو عامل يعمل في الاتصال العضلي العصبي مثل الكوراري ومشتقاته.

**relaxation** 1. إِرْخَاءٌ. إِرْتِيحٌ. 2. تَسْكِينٌ. 1. تقليل الشد. 2. تسكين الألم وتلطيفه.

**- Isometric r.** إِرْتِيحٌ إِسْنَوِيٌّ الطُّولِ. ارتخاء العضلة من دون قصرها.

**REM (= rapid eye movements)** الحَرَكَاتُ العَيْنِيَّةُ السَّرِيعَةُ. انظر sleep.

**remission** هِدَاةٌ. خفة أعراض المرض أو نقصها أو الفترة التي يتم فيها كل ذلك.

**remittent** مُتَرَدِّدٌ. حالة أو مرض ذو فترات هداة وسورة.

**remotivation** تَنْشِيطُ الحَوَافِزِ. في الأمراض النفسية هي طريقة علاج جماعية تقوم بها هيئة التمريض في مستشفى للأمراض النفسية على تشجيع المرضى المصابين بداء الامتناع على التواصل والاهتمام بمحيطهم. أو تنبيه كفاءة الاتصال بين المرضى واهتمامهم بمحيطهم.

**remyelination** عَوْدَةُ تَشْكَالِ المِيعَالِينِ. عودة الغمد المياليني للعصب أو الأعصاب بعد زواله.

**reserpine** رِيْزِرْبِينٌ. دواء يستعمل كَمَسْكِنٍ ومضاد لارتفاع ضغط الدم.

**response** إِسْتِجَابَةٌ. فعل أو حركة تحدث نتيجة التنبيه بمنبه.

**- conditioned r.** إِسْتِجَابَةٌ شَرْطِيَّةٌ. استجابة يستثيرها منبه شرطي والتي لم يكن بالإمكان توليدها قبل الإشراف.

**- unconditioned r.** إِسْتِجَابَةٌ لَا شَرْطِيَّةٌ. استجابة يستثيرها منبه لا شرطي وهي استجابة غريزة وطبيعية وغير متعلّمة.

**restlessness** تَمَلُّلٌ؛ قَلَقٌ.

**retardation** تَخَلُّفٌ؛ تَعْوِيقٌ. تنام أو تطور متخلف.

**- mental r.** تَخَلُّفٌ عَقْلِيٌّ. اضطراب عقلي يتصف بوظائف عقلية دون معدلاتها السوية ويترافق مع تخلف في السلوك التكيفي للمحيط ويظهر خلال فترة التنامي ويصنف إلى معتدل يكون فيه حاصل الذكاء 70-50 ومتوسط 50-35 وشديد 35-20 وعميق اقل من 20 وهناك بعض حالات التخلف العقلي تصنف كحالات حدية يكون فيها حاصل الذكاء 85-70.

**- psychomotor r.** تَخَلُّفٌ عَقْلِيٌّ حَرَكَيٌّ. بطء الفعاليات العقلية والجسدية ويشاهد في الكآبة.

**retention** إِخْتِبَاسٌ.

**- r. of urine** إِخْتِبَاسُ البَوْلِ. تجمع البول داخل المثانة لعدم التمكن من التبول.

**retinoscope** مِنتَظَرُ الشَّبَكِيَّةِ. جهاز يستعمل لفحص شبكية العين.

**retinoscopy** تَنْظِيرُ الشَّبَكِيَّةِ. طريقة عملية لتحري وتشخيص وتقييم الأخطار الانكسارية للعين وكذلك لتنظير القرص البصري والشبكية وأوعيتها الدموية.

1. خَلْفَ البَصَلَةِ. 2. خَلْفَ المُقَلَّةِ.

**retrobulbar** صَعْرٌ خَلْفِيٌّ؛ تَشَنُّجُ الرَقَبَةِ المُنْكَفِيَّةِ. صعر تشنجي ينسحب فيه الرأس إلى الخلف.

**retrodeviation** إِنْجِرَافٌ خَلْفِيٌّ. مصطلح عام يشمل الانقلاب الخلفي والانثناء الخلفي والتوضع الخلفي.

**retrograde** رُجُوعِيٌّ. 1. الحركة إلى الخلف أو بعكس اتجاه الجريان الطبيعي. 2. تنكس تردّي أو تقويضي.

**rhabdomyolysis** انحلال الرِّبِدَات؛ إنْجِلَالُ العَضَل. تلاشي العضل مع طرح الميوجلوبين في البول.

**- exertional r.** إنْجِلَالُ العَضَلِ الإِجْهَادِي. الانحلال العضلي الذي ينشأ عن الجهد الجسدي الشديد ولمدة طويلة مع أعراض تشابه تلك التي تظهر عند الأشخاص المصابين بمرض الانسداد الشرياني.

**rhabdomyoma** وَرَمٌ عضلي مُخَطَّط. ورم حميد يتكون من العضل المخطط.

**rhabdomyosarcoma** ساركومة العَضَلِ المُخَطَّط. ورم شديد الخباثة يصيب العضلات المخططة.

**rheobase** قَرَارَةُ التَّيَّار. القيمة العتبية لتيار غير محدد المدة القادر على تنبيه نسيج قابل للتعب.

**rhinalgia, rhinodynia** ألم الم الأنف. ألم أنفي.

**rhinencephalon** الدِّمَاغُ الشَّمِي. 1. باحة الدماغ التي تشمل المادة المثقبة الامامية والشريط المائل (لبروكا) والباحة تحت الثقنية والتلفيف حوالي الانتهاءي 2. اصطلاح يطلق على بعض اقسام الدماغ كان يعتقد سابقاً أنها متخصصة بالوظائف الشمية بصورة مطلقة وتشمل الاعصاب الشمية والبصلات الشمية والسبل الشمية وارتباطاتها مع الجهاز الحوفي.

**rhinesthesia** حسُّ الشَّم. حسُّ الشَّم.

**rhinolalia** خَنْخَنَةٌ. نغمة أنفية بسبب آفة أو مرض أنفي أو بسبب تشوه في المجاري الأنفية.

**rhinorrhea** نَزْلُ أنْفِي. نجيح مخاطي خفيف من الأنف.

**- cerebrospinal r.** نَزْلُ أنْفِي دِمَاعِي نَخَاعِي. نجيح السائل الدماغي النخاعي من الأنف.

**rhizanessthesia** تَخْدِيرٌ جَذْرِي. تخدير موضعي بحقن المخدر الموضعي إلى الحيز العنكبوتي النخاعي.

**rhizotomy** بَضْعُ الجُذُور. بضع الجذور العصبية في داخل القناة الشوكية.

**- anterior r.** بَضْعُ الجُذُورِ الأَمَامِيَّة. قطع الجذور الحركية الامامية للنخاع الشوكي.

**- dorsal r. (= posterior r.)** بَضْعُ الجُذُورِ الخَلْفِيَّة. قطع الجذور العصبية الحسية الخلفية للنخاع الشوكي وتجري لمعالجة الآلام غير المحتملة.

**- retrogasserian r.** قَطْعُ الجُذُورِ خَلْفَ عُقْدَةِ غَاسِر. قطع جذور العصب الثلاثي التوائم لمعالجة الآلام العصبية لثلاثي التوائم.

**rhythm** نَظْم. تكرر الفعل أو الوظيفة في أوقات منتظمة.

**- alpha r.** نَظْمُ ألفَا. نظم منتظم لموجات المخطط الكهربائي للدماغ التي تتراوح سرعتها حوالي 10 موجات في الثانية، ويسمى أيضاً نظم برغر.

**- Berger r. (= alpha r.)** نَظْمُ بِرْغَر.

**- beta r.** نَظْمُ بِيْتَا. نظم منتظم لموجات المخطط الكهربائي للدماغ الأصغر من موجات نظم ألفا ولكن لها معدل سرعة 25 موجة بالثانية.

**- biological r.** نَظْمٌ بِيُولُوجِي. الانتظام الثابت لتكرر بعض الظواهر البيولوجية بفترات زمنية منتظمة.

**- circadian r.** نَظْمٌ يَوْمَاوِي. تكرر بعض الدورات الوظيفية بمعدل يقارب الأربع وعشرين ساعة من بداية إحدى الدورات حتى بداية الدورة التالية من دون أي اعتبار للظلام مثلاً أو أية عوامل متغيرة أخرى.

**- delta r.** نَظْمٌ دِلْتَا. موجات دلتا الكبيرة والبطيئة نسبياً في المخطط الكهربائي للدماغ وتكرر بمعدل 3 1/2 موجة في الثانية.

**- gamma r.** نَظْمٌ غَامَا. نظم موجات في المخطط الكهربائي للدماغ تتكرر بمعدل 50 موجة في الثانية.

**- Infradian r.** نَظْمٌ تَحْتَ يَوْمِي. نظم يتكرر في دورات أطول من 24 ساعة من بداية إحدى الدورات إلى بداية الدورة التالية كبعض الفعاليات البيولوجية دون اعتبار لأية تغييرات في الظروف المحيطة.

**- nyctohemeral r.** نَظْمٌ لَيْلِي نَهَارِي. نظم يتكرر ليلاً ونهاراً.

**- theta r.** نَظْمٌ ثِيْتَا. موجات تظهر في المخطط الكهربائي للدماغ وتكرر بمعدل 4-7 موجات في الثانية وتظهر في الأطفال وعند الكبار في حالة الكآبة أو الشدة العاطفية.

**- ultradian r.** نَظْمٌ فَوْقَ يَوْمِي. نظم يتكرر

بدورات أقل من 24 ساعة من بداية إحدى الدورات حتى بداية الدورة التالية.

**rib, cervical (= costa cervicalis) ضَلْعٌ رَقَبِيَّةٌ.** ضلع إضافي يبدأ من إحدى الفقرات الرقبية وعادة من الفقرة السابعة منها.

**rigidity (= rigor) صَمَلٌ.** تيبس أو عدم المرونة (rigor) خصوصاً التيبس المرضي أو الشاذ.

**- clasp-knife r.** صَمَلٌ مُنْقَلَبٌ. زيادة مقاومة الباسطات تظهر عند محاولة شني المفصل بطريقة منفصلة ثم تزول بصورة مفاجئة عند زيادة المحاولة.

**- cogwheel r.** صَمَلٌ الدُّوَالِبِ المُسَنَّ. صمل العضلة الذي يزول بنفصات تدريجية عند وضع الضغط على العضلة.

**- cold r.** تَيْبُسٌ إِنْجِمَادِيٌّ. صمل العضلات الشديد عند التعرض للبرودة الشديدة.

**- decerebrate r.** صَمَلٌ فَصْلِ المُخِّ. الوضع الذي يولد في الحيوان التجريبي عند فصل مخه والذي يتصف بامتداد صملي للأطراف ويحدث ذلك للإنسان في الآفات التي تصيب القسم العلوي من جذع الدماغ وتتصف بنوم المريض في حالة تمدد صملي وأذرع مدورة للداخل عند المنكبين وممددة ومكبوبة عند المرفق وأصابه منثنية عند المفاصل بين السلااميات وممتدة عند المفاصل السنعية السلامية وسيقانه ممتدة عند الورك والركبة مع انثناء الكاحل والاباخص.

**- heat r.** تَيْبُسٌ حَرَارِيٌّ. صمل العضلات عند التعرض للحرارة الشديدة.

**- lead pipe r.** صَمَلٌ أَنْبُوبِ الرُّصَاصِ؛ صَمَلٌ بَارَكِنْسُونِيٌّ. الصمل الذي يشاهد في داء باركنسون.

**- paratonic r.** صَمَلٌ خَلَّلِ التَّوْتُرِ. زيادة متقطعة في مقاومة العضلات للتمديد اللافاعل في المريض المسبوت.

**- parkinsonian r.** صَمَلٌ بَارَكِنْسُونِيٌّ. زيادة التوتر العضلي في داء باركنسون وإما أن يكون من نوع صمل أنبوب الرصاص أو صمل الدوالب المسنن.

**- spastic r. (= spasticity) شَنَاج.** فرط التوتر التشنجي.

**rigor** 1. رَعْدَةٌ؛ نَافِضٌ. 2. صَمَلٌ.

**- r. mortis** صَمَلٌ مَوْتِيٌّ؛ صَمَلٌ رَمِيٌّ؛ تَيْبُسٌ رَمِيٌّ. زيادة توتر عضلات جسم الميت.

**- r. tremens (= parkinsonism) البَارَكِنْسُونِيَّةُ؛ الصَمَلُ الرَّعَاشُ.**

**risocaine** رِيْزُوْكَائِيْن. دواء يستعمل كمخدر موضعي أو مضاد للحك.

**risus** تَكْشِيْرَةٌ. ضحكة مع انفراج الشفتين.

**- r. sardonicus** تَكْشِيْرَةٌ سَرْدُونِيَّةٌ. تكشيرة تظهر على الوجه بسبب تشنج عضلاته.

**rod** عَصَا؛ نَبُوتٌ؛ عُودٌ. كتلة صغيرة ورقيقة ومستقيمة من إحدى المواد.

**- muscle r. (= myofibril) لَيْفَةٌ عَضَلِيَّةٌ.**

**- retinal r.** عَصِيَّةٌ شَبَكِيَّةٌ. نيابيت الشبكية التي تقوم بوظيفة الرؤية الليلية أو الظلامية وتكثر على أطراف الشبكية ولا يوجد منها أية عصبية في نقيرتها.

**root** جَذْرٌ. القسم أو البنية السفلية التي تتصل بها بواسطتها بنية أخرى بشدة.

**- r. of ansa cervicalis, inferior (= radix inferior ansa cervicalis) الجَذْرُ السُّفْلِيُّ لِلْعُرْوَةِ الرَّقَبِيَّةِ.**

**- r. of ansa cervicalis, superior (= radix superior ansa cervicalis) الجَذْرُ العُلْوِيُّ لِلْعُرْوَةِ الرَّقَبِيَّةِ.**

**- cranial r's. of accessory nerve (= radices craniales nervi accessori) الجَذُورُ القَحْفِيَّةُ لِلْعَصَبِ الإِضَافِيِّ.**

**- facial r. (= radix nervi facialis) جَذْرُ العَصَبِ الوَجْهِيِّ.**

**- motor r. of trigeminal nerve (= radix motoria nervi trigemini) الجَذْرُ الحَرَكَتِيُّ لِلْعَصَبِ ثَلَاثِي التَّوَاتِمِ.**

**- r. of spinal nerve (= radix nervi spinalis) جَذْرُ العَصَبِ النُّخَاعِيِّ.**

1. مَنقَارِيٌّ. 2. أَمَامِيٌّ، بَطْنِيٌّ. 3. عُلْوِيٌّ.

1. متعلق بالمنقار أو شبيه به أو يحويه. 2. يقع باتجاه المنقار أو الذروة (فموي أو أنفي) أو يعني علوي (بالنسبة للنخاع الشوكي) أو أمامي أو بطني (بالنسبة لباحات الدماغ ومناطقه).



<p><b>rostrum</b> مَنقَار. زائدة تشبه المنقار.  <b>- r. corporis callosi</b> مَنقَارُ الجِسْمِ الثَّقَنِيِّ.  النهاية الأمامية السفلية للجسم الثقني.</p>	<p><b>rubrothalamic</b> حَمْرَاوِيٌّ مِهَادِيٌّ. متعلق  بالنواة الحمراء والمهاد.</p>
<p><b>rubrospinal</b> حَمْرَاوِيٌّ نُخَاعِيٌّ. متعلق بالنواة  الحمراء والنخاع الشوكي.</p>	<p><b>rumination, obsessive</b> اجْتِرَازٌ وَسَوَاسِيٌّ.  اهتمام الشخص القسري ببعض الأفكار الملازمة له  والمعاودة دون التمكن من التخلص منها.</p>

# S

**saccade** رَمَشٌ؛ تَتَبُّعٌ. سلسلة الحركات السريعة المفاجئة الصغيرة اللاإرادية أو النفضات الدقيقة والمتزامنة في العينين عند تغيير نقطة التثبيت البصري مثل تتبع كلمات السطر المكتوبة عند القراءة.

**saccadic** رَمَشِيَّةٌ؛ تَتَبُّعِيَّةٌ. حركات تتبعية.  
**sacralgia** أَلَمُ العَجْزِ.

**sadism** السَّادِيَّةُ. شذوذ جنسي يتصف بإشباع الرغبات الجنسية عن طريق إيذاء أو إهانة الشريك الجنسي.

**- anal s.** السَّادِيَّةُ الشَّرْجِيَّةُ. السادية الموجهة نحو الشرج

**- oral s.** السَّادِيَّةُ الفَمَوِيَّةُ. السادية التي تتصف بإشباع الرغبة بالعض والعلك وما شاكل.

**sadist** السَّادِيٌّ. الشخص المصاب بالسادية.

**sadomasochism** السَّادِيَّةُ العَاوِجِيَّةُ. حالة تتصف بالسادية والمازوخية معاً.

**sagittal** سَهْمِيٌّ. 1. ما يشبه السهم. 2. ما يقع في مستوى الدرز السهمي أو مواز له، ويقال عن مستوى مقطع أمامي خلفي مواز للمستوى الناصف للجسم.

**saltation** قَفْزٌ. 1. داء الرقص أو الحركات الرقصية التي يتصف بها 2. التوصيل القفزي على طول العصب المغمد 3. الطفرة في الوراثة، وهي التغير المفاجيء في النوع أو بعض خواصه.

**saltatory** قَفْزِيٌّ.

**sand, brain (= acervulus)** رَمْلُ الدِّمَاغِ. كتلة المادة الرملية الشكل بالقرب من الجسم

السنوبري والصفيرة المشيمية وفي أقسام أخرى من الدماغ.

**sane** عَاقِلٌ. ذو عقل سوي.

**sanity** سَلَامَةُ العَقْلِ. السلامة وخاصة سلامة العقل.

**saphism (= lesbianism)** سِحَاقٌ. اشتهاؤ المرأة للمرأة.

**sarcoblast** الأرومة العَضَلِيَّةُ. الخلية البدائية التي تنمو لتولد الخلية العضلية.

**sarcoglia** دَبْقُ عَضَلِيٍّ. المادة التي تكون ناتئ دوير عند مدخل الخيوط العصبية إلى الليف العضلي.

**sarcoidosis** داء الساركويد. مرض شبكي مزمن ومترق وورام حبيبي جهازى غير معروف السبب يصيب تقريباً أي من الأعضاء والأنسجة في الجسم وبضمنها العضلات والعين.

**- muscular s.** داء الساركويد العَضَلِيُّ. ساركويد يصيب العضلات المخططة بدرنات ساركويدية مع التهاب النسيج الخلالي وتليف وتمزق وضمور الألياف العضلية.

**sarcolemma** غَمْدُ اللَّيْفِ العَضَلِيِّ. الغشاء البلازمي الرقيق الذي يحيط بكل ليف عضلي مخطط.

**sarcoma** ساركومة. أحد الأورام التي تتولد من الأنسجة الضامة بالرغم من استعمال المصطلح أحياناً ليضم أوراماً أخرى من أصل ظهاري.

**sarcomere** قُسَيْمٌ عَضَلِيٌّ. وحدة الخيط العضلي القلوصة التي تكون وحدات تكررية يفصل الواحدة منها عن الأخرى شريط Z على طول الخيط العضلي.

**sarcoplasm** الهَيُولَى العَضَلِيَّةُ. المادة بين خيوط الألياف العضلية المخططة وهي المادة التي تسجى فيها الألياف العضلية.

**sarcoplast (= myoblast)** أرومة عضلية؛ سَلِيْقَةُ العَضَلِيَّةُ. خلية خلالية في العضلة تتمكن من التبدل إلى خلية عضلية.

**sarcostosis** تَعَطُّمُ العَضَلِ. تعظم النسيج العضلي.

**sarcostyle (= myofibril)** إبرة عضلية؛ لَبِيْفَةُ عَضَلِيَّةٌ. 1. لبيفة عضلية 2. حزمة لبيفات عضلية.

**sardonic** تَكْشِيرَةٌ تَشْنُجِيَّةٌ. تكشيرة تشنجية أو تركزية أو تكشيرة لا إرادية.

**satiety** شَبَعٌ. اكتفاء أو إشباع كإشباع الشهية أو العطش مع تثبيط الرغبة بتناول الطعام أو شرب الماء.

**satyriasis** شَبَقٌ. الرغبة الجنسية المفرطة الشاذة من دون الإشباع في الذكر.

**satyromania (= satyriasis)** شَبَقٌ.

**scala** السِقَالَةُ. بنية شبيهة بالسلم تستعمل لوصف ممرات القوقعة المختلفة.

**scan (= scintiscan)** تَفْرِيسَةٌ. عرض بصري للأصداة فوق الصوتية الصورية.

**scanning** تَفْرِيسٌ. عملية الفحص البصري لمنطقة محدودة أو عدة مناطق محددة وبالتفصيل.

**radioisotope s.** تَفْرِيسٌ بِالتَنْظِيرِ المُشْعِ. توليد صورة ذات بعدين (تفريسة) تمثل إشعاعات عامة تنبعث من نظير مشع ومركزة في نسيج معين من الجسم كالدماع أو الغدة الدرقية.

**scanography** تَصْوِيرٌ تَفْرِيسِيٌّ. طريقة تصوير شعاعي باستعمال أنبوب ذي شق ضيق في أسفله يمرر خطأ واحداً أو صفيحة واحدة من أشعة أكس ويتحرك أنبوب الأشعة على الجسم بحيث تمر كل إشعاعات الحزمة المركزية خلال الجسم ويتم تصويرها بنفس الزاوية.

**scaphocephaly** الرُّأْسُ الزُّورَقِيٌّ؛ تَزَوُّرٌ الرُّأْسِ. حالة تتصف بجمجمة شاذة طويلة وضيقة

نتيجة الغلق المبكر للدرز السهمي مع مراكز تعظم شديدة في خط الدرز وعادة ما تترافق مع التهاب وضمور الحليمات البصرية وبتخلف عقلي.

**scaphocephaly** مَوْهَ الرُّأْسِ الزُّورَقِيٌّ. موه الرأس الذي يتصف بشكل زورقي.

**scapulargia** أَلْمُ الكَتِفِ. ألم في منطقة الكتف.

**scapulodynia** وَجَعُ المُنْكَبِ. ألم في منطقة المنكب.

**scar** نُدْبَةٌ. انظر cicatrix.

**scelalgia** أَلْمُ السَّاقِ. ألم في الساق.

**schizo affective** فُصَامِيٌّ عَاطِفِيٌّ؛ مُنْفَصِّمٌ العَوَاطِفِ. مريض تبدو لديه صفات الفصام مع اضطرابات المزاج (هوس واكتئاب).

**schizocephalia** إِنْشِقَاقُ الرُّأْسِ. عيب تنموي يتصف بوجود شق طولي في الرأس.

**schizogyria** إِنْشِقَاقُ التَّلَافِيفِ. حالة تتصف بتشقق تلافيف الدماغ وظهور شقوق إسفينية الشكل على سطحه.

**schizokinesis** إِنْفِصَامُ الإِسْتِجَابَاتِ. الحالة التي تزول فيها الاستجابة الشرطية وتستمر الاستجابات المرافقة غير النوعية على الظهور عند التنبيه.

**schizophasia** كَلَامٌ فُصَامِيٌّ. الكلام غير المنسّق الذي يتفوه به المصاب بالفصام.

**schizophrenia** فُصَامٌ. اضطراب عقلي أو مجموعة اضطرابات نفسية تشمل معظم الاضطرابات النفسانية الرئيسية ويتصف باختلالات فكرية (فقدان الارتباطات أو ضعفها وتوهّمات وإهلاس) واختلال المزاج (عواطف بليدة وغير مناسبة) واختلال الحس بالذات وعلاقتها بمحيطها الخارجي (فقدان حدود الأنا والتفكير اللامترابط واللاواعي وانكماش تهرابي) واختلالات سلوكية (فعاليات غريبة وشاذة وغير متجانسة أو انعدام الفعاليات بتاتاً).

**acute s.** فُصَامٌ حَادٌ. بداية حادة لأعراض فصامية، ولما كان الوصف للفصام بأنه مرض مزمن فلا بد من إيجاد اسم بديل له مثل اضطراب فصامي الشكل.

- **ambulatory s.** فُصَامٌ سَيْرِيٌّ. فصام معتدل معاوض بصورة كافية تؤهل المريض المحافظة على نفسه من دون إدخاله المستشفى.
- **borderline s. (= latent s.)** فُصَامٌ حَدِّيٌّ؛ فُصَامٌ كَامِنٌ. فصامٌ جَامُودِيٌّ. نوع من الفصام يتصف باضطرابات نفسية حركية شديدة، كالذهول الجامودي (النقص الكبير في القدرة على الاستجابة للمحيط وللفعاليات التلقائية) أو الصمات والمعادنة الجامودية (مقاومة كل أنواع الإرشادات أو محاولات التحريك) والصلم الجامودي (المحافظة على وضعة صملة) أو الإشارة الجامودية (مستشار ولا يمكن السيطرة عليه مع فعاليات حركية غير مستهدفة) أو الوضعة الجامودية (وضع المريض بوضعة ثابتة غريبة) وهناك صفات مرافقة مثل سلوك نمطي ثابت والتصنع. ويسمى أيضاً الجامود.
- **childhood s.** فُصَامٌ طُفُولِيٌّ. فصام يبدأ قبل سن 10 لبلوغ ويتصف بالسلوك الانهزامي التهرابي وعدم تكوين شخصية ذاتية مستقلة عن الأم وعدم النضوج التطوري الواضح وهو نوع كان يشمل سابقاً كل أنواع الذهان.
- **disorganized s.** فُصَامٌ غَيْرٌ مُنَسَّقٍ. نمط من الفصام يتصف بعدم الترابط الفاضح وقلة التداعي أو سلوك غير منسق وعاطفة ضحلة أو غير مناسبة أبداً ولكنه لا يصل لدرجة النمط الجامودي وتشمل خواصه المرافقة التهراب من العلاقات الاجتماعية والتكشيرة والتصنع والحملقة المرآتية والضحك غير المناسب والعديد من التصرفات الغريبة والشاذة.
- **hebephrenic s. (= disorganised s.)** الفُصَامُ الفُنْدِيٌّ. فصام غير منسق.
- **latent s.** فُصَامٌ كَامِنٌ. نمط من الفصام يتصف بأعراضه الواضحة من دون تاريخ نوبات فصامية ذهانية وهو يشمل حالات تسمى الحالات الحديدية والشبكة وقبل الذهانية والباردية والعصابية الكاذبة والفصامية الاعتلائية النفسانية الكاذبة.
- **nuclear s. (= process s.)** فُصَامٌ نَوَوِيٌّ. فصامٌ زَوْرَانِيٌّ. نوع من الفصام يتصف بانشغال المريض بتوهم منظم واحد أو أكثر أو بهلاس سمعي مُعاود والتعلق بموضوع واحد.
- **paraphrenic** فُصَامٌ أَرْوَرِيٌّ. فصام زوراني يتصف بتوهم العظمة المنظم.

- **prepsychotic s. (= latent s.)** فُصَامٌ قَبْلَ الذَّهَانِيِّ. فصامٌ أَعْدَانِيٌّ. صنف ثانوي من الفصام (مثل الخرف المبسر) والذي يفترض بأن له أصل داخلي المنشأ مع إنذار ضعيف بالمقارنة بالحالات الأخرى التي تسمى الفصام التفاعلي والتي تنتج عن أسباب مؤهبة أو عوامل محيطية مؤثرة ولها عادة إنذار حسن.
- **pseudoneurotic s.** فُصَامٌ عَصَابِيٌّ كَاذِبٌ. مصطلح يطلق على المرضى الذين تنطبق عليهم أوصاف الاضطراب العصابي ولكن لديهم شذوذ فكري وعاطفي شبيه بذلك الذي يوجد في الفصام فهناك القلق العام (قلق منتشر عام) وعصاب عام (مع أعراض العديد من المتلازمات العصبية).
- **pseudopsychopathic s.** فُصَامٌ الإِعْتِلَالُ النَّفْسَانِيَّ الكَاذِبِ. مصطلح يطلق على المرضى الذين لهم أعراض لا اجتماعية واضطرابات الشخصية ولكن من دون شذوذ فكري أو عاطفي شبيه بذلك الذي يحصل في الفصام.
- **reactive s.** فُصَامٌ تَفَاعُلِيٌّ. نوع ثانوي من الفصام يفترض بأنه ينتج عن عوامل محيطية مؤهبة وله إنذار أحسن من الفصام الإحداثي.
- **residual s.** فُصَامٌ مُعَالِيٌّ. نمط من الفصام يتصف بتاريخ نوبة أو نوبات منه مع أعراض ذهانية واضحة وقلة الأعراض الحالية مع الاحتفاظ ببعض الأعراض الفصامية الأخرى كضعف العاطفة أو العاطفة غير المناسبة والتهراب الاجتماعي والسلوك غريب الأطوار والتفكير اللامنطقي وضعف الارتباطات الاجتماعية.
- **simple s.** الفُصَامُ البَسِيطُ. فصام من دون خواص أو أعراض ذهانية واضحة.
- **undifferentiated s.** الفُصَامُ اللأَمْتَمَائِزُ. نوع من الفصام يتصف بوجود أعراض ذهانية واضحة ولكن لا يمكن تصنيفه كفصام جامودي أو زوراني أو غير منسق.
1. فُصَامِيٌّ 2. مَفْصُومٌ. **schizophrenic** 1. منسوب أو متصف بالفصام 2. مريض مصاب بالفصام.
- شَبِيهُ الفُصَامِ. ما يشابه **schizophreniform** الفصام.

**schizotonia** انْفِصَامُ التَّوْتَرِ. عدم تناسق توتر عضلات الجسم وانفصامه. فمثلاً عندما تكون العضلات المثنية للذراع مفرطة التوتر تكون العضلات الباسطة للساق مفرطة التوتر.

**schwannitis (= schwannosis)** ضَخَامَةُ غُدِّ شِفَانٍ.

**schwannoglioma (= schwannoma)** وَرَمٌ شِفَانِيٌّ. ورم يتصل من خلايا شِفَانٍ للغمد النخاعيني للعصبونات، وهو يشمل الورم الليفي العصبي وورم غمد الليف العصبي.

**schwannosis** ضَخَامَةُ شِفَانِيَّةٍ. ضخامة غمد شِفَانٍ.

**sciatic** إسْكِيٌّ؛ وَرِكِيٌّ. 1. متعلق بالورك 2. متعلق بالعصب الوريكي أو يقع بالقرب منه أو بالقرب من الوريد الوريكي.

**sciatica** السُّسِّيُّ؛ عِرْقُ النُّسَا. متلازمة تتصف بالألم الذي ينتشر من الظهر إلى الألية وعلى طول الجهة الخلفية أو الوحشية للطرف السفلي وينتج غالباً عن انزلاق القرص بين الفقرتين، كما يستعمل المصطلح للدلالة على أي ألم يحدث على طول مجرى العصب الوريكي.

**scintiscan (= scintigram)** تَفْرِيسَةٌ ومضائنية. تمثيل ثنائي الأبعاد لأشعة غاما تنبعث من نظير مشع يظهر مختلف تراكيزه في أحد أنسجة الجسم أو أعضائه كالدماع مثلاً أو الكلية أو الغدة الوريقية.

**sclerosis** تَصَلُّبٌ؛ صُلَابٌ. تصلب أو جسوء خاصة ذلك الذي يتولد عن الالتهاب وفي أمراض الأنسجة الخلالية ويستعمل بصورة خاصة في تصلبات الجهاز العصبي الناتجة عن فرط تنسج أنسجته الضامة أو تصلب أوعيته الدموية.

**- amyotrophic lateral s.** تَصَلُّبٌ وَخْشِيٌّ ضَمُورِيٌّ. مرض يتصف بتتكس شديد ومرتقٍ للعصبونات التي تعطي الياف السبيل القشري النخاعي والخلايا الحركية لجذع الدماغ والنخاع الشوكي ويؤدي إلى عيوب في العصبونات الحركية العلوية والسفلية وعادة ما يؤدي إلى الموت خلال سنتين أو ثلاث.

**- annular s.** تَصَلُّبٌ حَلَقِيٌّ. تصلب في النخاع الشوكي يولد شريطاً حوله.

**- anterolateral s.** تَصَلُّبٌ أَمَامِيٌّ وَخْشِيٌّ. تصلب العمودين البطني والوحشي للنخاع الشوكي الذي يؤدي إلى شلل سفلي تشنجي.

**- arterial s. (= arteriocapillary s. = arteriosclerosis)** تَصَلُّبُ الشَّرَائِينِ.

**- arterioral s. (= arteriolosclerosis)** تصلب الشَّرَائِنَاتِ.

**- combined s.** تَصَلُّبٌ مُشْتَرَكٌ. تنكس مشترك دون الحاد للنخاع الشوكي.

**- diffuse s.** تَصَلُّبٌ مُنْتَشِرٌ. نوع من التصلب يصيب مساحات كبيرة من الدماغ والنخاع الشوكي.

**- disseminated s. (= multiple s.)** تَصَلُّبٌ مُنْتَشِرٌ؛ تَصَلُّبٌ مُتَعَدِّدٌ.

**- Erb's s. (= lateral spinal s.)** تَصَلُّبٌ نَخَاعِيٌّ جَانِبِيٌّ.

**- focal s. (= multiple s.)** تَصَلُّبٌ بُؤْرِيٌّ؛ تَصَلُّبٌ مُتَعَدِّدٌ.

**- insular s. (= multiple s.)** تَصَلُّبٌ جُزْرِيٌّ؛ تَصَلُّبٌ مُتَعَدِّدٌ.

**- lateral s.** تَصَلُّبٌ وَخْشِيٌّ. تنكس الأعمدة الوحشية للنخاع الشوكي ويمكن أن يكون إصابة أولية تولد شللاً سفلياً تشنجياً مع صمل عضلات الأطراف وزيادة المنعكسات الوترية من دون اضطرابات حسية أو تغذوية ويسمى ذلك أيضاً تصلب إيرب. كما من الممكن أن يكون هذا التصلب ثانوياً لالتهاب العزل الذي يولد شللاً سفلياً تشنجياً مع اضطرابات حسية واضطرابات أخرى ويسمى هذا أيضاً الشلل النخاعي التشنجي.

**- lobar s.** تَصَلُّبٌ قِصْبِيٌّ. وجود تلافيف ضيقة مصابة بالندبات في ساحة كبيرة من أحد فصوص سطح القشرة المخية، وغالباً ما تشاهد في الشلل المخي.

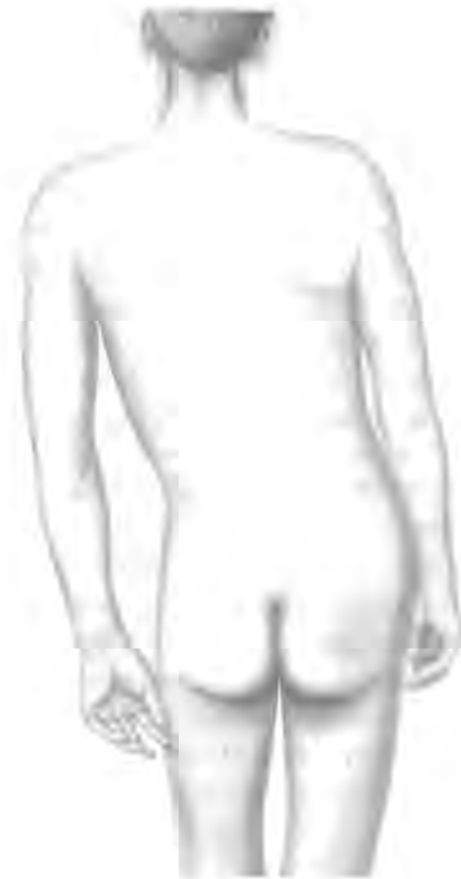**- Marie's s. (= hereditary cerebellar ataxia)** رَنْحٌ مُخَيَّخِيٌّ وَرِاثِيٌّ؛ تَصَلُّبٌ مَارِيٌّ.

**- multiple s.** تَصَلُّبٌ مُتَعَدِّدٌ. مرض يتصف بوجود لطخات منزوعة النخاعين منتثرة في المادة البيضاء للجهاز العصبي المركزي وقد تنتشر أحياناً إلى مادته السنجابية أيضاً. وأما الأعراض النمطية لآفات المادة البيضاء فهي الضعف وعدم التناسق والمذل واختلالات النطق واضطرابات البصر وقد

يطول سير المرض مع النكسات والهدآت لفترة عدة سنوات.

- **posterior s. (= posterior spinal s. = tabes dorsalis)** التَّابِسُ الظَّهْرِيّ.
- **posterolateral s. (= subacute combined degeneration of spinal cord)** التَّصَلُّبُ الظَّهْرِيّ الجَانِبِيّ. التنكس المشترك دون الحاد للنخاع الشوكي.

**scoliosis** جَنَفٌ. انحراف جانبي واضح للخط العمودي المستقيم للعمود الفقاري.



scoliosis

وضعة الانحناء الجانبي (الجنف) للجذع في حالة تدلي القرص الفقاري القطني لغرض التقليل من الألم.

- **myopathic s. (= paralytic s.)** جَنَفُ الاعتلال العضلي: جَنَفٌ شَلِّيّ.

- **paralytic s.** جَنَفٌ شَلِّيّ. انحناء جانبي للعمود الفقري بسبب شلل العضلات.

**scopolamine (= hyoscine)**

سَكُوْبُولَامِين. قلواني مضاد للفعل الكولينيني وله تأثير على الجهاز العصبي المركزي شبيه بتأثير الأتروبين.

**scopophilia (= 1. voyeurism**

2. exhibitionism) 1. شَبَقُ النظر 2. الاستعراضية: التَلَذُّذُ الجِنْسِيّ بالمراقبة. 1. التلذذ الجنسي بمشاهدة الأعضاء التناسلية للآخرين 2. الاستعراء والتلذذ بالتعري ومشاهدة الآخرين له عارياً.

**scopophobia** رُهَابُ التَعَرُّض. الخوف الشاذ من التعرض ومشاهدة الآخرين له عارياً.

**scotodinia** دُوَامٌ عُتْمِيّ. دُوَامٌ مع عتامة البصر والصداع.

**scotoma** عُتْمَةٌ. (ج. عُتْمَات).

- **mental s.** عُتْمَةٌ نفسية. في علم النفس نقطة شكلية عمياء في الشعور النفسي العام للشخص وعدم معرفته لمشاكله العقلية والنفسية مع قلة البصيرة.

**scotophilia** الوَلُغُ بِاللَّيْلِ. حب الليل وتفضيله على النهار.

**scotophobia** رُهَابُ الظَّلَامِ. الخوف الشديد من الظلام.

1. قطع 2. تَقْطِيعَةٌ. 1. عملية القطع لعضو ممتليء أو فتح عضو أجوف 2. مقطع، مصطلح عام للدلالة على مقطع أو جزء ثانوي من العضو.

- **sectiones cerebelli** تَقَاطِيعُ المَخِيخِ. الأقسام التشريحية الباطنة المختلفة للمخيخ.

- **sectiones corporum quadrigemnorum** تَقَاطِيعُ الجِسْمِ الرُّبَاعِيّ. الأقسام التشريحية للأجسام الرباعية.

- **sectiones hypothalami** تَقَاطِيعُ الوِطَاءِ. التقاسيم التشريحية الداخلية للوطاء.

- **sectiones medullae oblongatae** تَقَاطِيعُ البَصَلَةِ. تقاطيع النخاع المستطيل.

- **sectiones medullae spinalis** تَقَاطِيعُ النُّخَاعِ. تقاطيع النخاع الشوكي
- **sectiones mesencephali** تَقَاطِيعُ الدُّمَاجِ المُنَوَسِّطِ.
- **sectiones pedunculi cerebri (= sectiones mesencephali)** تَقَاطِيعُ الدُّمَاجِ المُنَوَسِّطِ.
- **sectiones pontis** تَقَاطِيعُ الجِسْرِ.
- **sectiones telencephali** تَقَاطِيعُ الدُّمَاجِ الإِنْتِهَائِيِّ.
- **sectiones thalamencephali** تَقَاطِيعُ الدُّمَاجِ المِهَادِيِّ.
- **sectiones thalami et metathalami** تَقَاطِيعُ المِهَادِ والمِهَادِ التَّالِي.
- sedation** تَهْدِئَةٌ: تَرْكِينٌ. عملية توليد حالة مَرَكَنَةٌ أو عملية تهدئة وتسكين.
- sedative** مُهْدِئَةٌ: مُرَكِّنٌ. 1. تهدئة الفعالية والإثارة. 2. عامل يهدئ الإثارة.
- **cerebral s.** مُهْدِئَةٌ دِمَاجِيَّةٌ: مُرَكِّنٌ دِمَاجِيٌّ. مهدئ يؤثر بصورة رئيسية على الدماغ.
- **general s.** مُهْدِئَةٌ عَامَّةٌ: مُرَكِّنٌ دِمَاجِيٌّ. مهدئ يهدئ كل الأعضاء والوظائف.
- **nerve trunk s.** مُهْدِئَةٌ الجَذَعِ العَصْبِيِّ: مُرَكِّنٌ الجَذَعِ العَصْبِيِّ. مهدئ يعمل على جذع العصب.
- **nervous s.** مُهْدِئَةٌ عَصْبِيَّةٌ: مُرَكِّنٌ عَصْبِيٌّ. مهدئ يعمل على الجهاز العصبي ومن خلاله وتنتمي لهذه المجموعة المركبات الدماغية والجذعية العصبية والنخاعية الشوكية.
- **spinal s.** مُهْدِئَةٌ نُخَاعِيَّةٌ: مُرَكِّنٌ نُخَاعِيٌّ. أي دواء يهدئ الفعالية الوظيفية السوية أو الشاذة للنخاع الشوكي.
- sedentary** قَعِيدٌ: قَعْدَةٌ. 1. التعمُّد على الجلوس كعادة غير فعالة. 2. نسبة إلى وضعة القعود.
- segment** قِطْعَةٌ: (ج: قِطَعٌ); شُدْفَةٌ. (ج: شُدَفٌ). جزء من جسم أو بنية كبيرة معزولة عنه طبيعياً أو اعتبارياً بحدود فاصلة.
- **Interannular s.** شُدْفَةٌ بَيْنَ الحَلَقَتَيْنِ. جزء الليف العصبي بين عقدتي رانفيير متجاورتين.
- **medullary s.** شُدْفَةٌ مِيَالِينِيَّةٌ. قسم من

- الغمد المياليني للليف العصبي والذي يقع بين تلمتي لنترمان.
- **neural s. (= neuromere)** قُسْمِيْمٌ عَصْبِيٌّ.
- **Ranvier's s's.** شُدْفٌ رَانْفِيِيَّةٌ. جزء المادة الميالينية للليف العصبي الذي يقع بين عقد رانفيير.
- **Schmidt- Lanterman s. (= medullary s.)** شُدْفَةٌ مِيَالِينِيَّةٌ.
- **s's. of spinal cord (= segmenta medullae spinalis)** شُدَفُ النُّخَاعِ الشوكِيِّ. قِطْعَةٌ. (ج: قِطَعٌ); شُدْفَةٌ. (ج: شُدَفٌ).
- **segmenta medullae spinalis** قِطَعُ النُّخَاعِ. قطع النخاع الشوكي التي يتصل بكل منها زوج من الجذور الظهرية وزوج من الجذور البطنية من الأعصاب النخاعية الشوكية ويعطى النخاع الشوكي 33 زوجاً من الأعصاب النخاعية العنقية 1-8 والصدريّة 1-12 والقطبية 1-5 والعجزية 1-5 والعصصية 1-3.
- seizure** نَوْبَةٌ. 1. هجمة مفاجئة للمرض أو عودته. 2. هجمة صرع.
- **absence s.** نَوْبَةٌ غِيَابٌ: نَوْبَةٌ صَرَعِيَّةٌ غِيَوِيْبِيَّةٌ. نوبة صرع تنصف بانقطاع وقتي لتيار التفكير والفعالية وتترافق مع فعالية وتدية موجية للمخطط الكهربائي للدماغ بمعدل 3.5 موجة في الثانية. وتسمى أيضاً الصرع الصغير.
- **audlogenic s.** نَوْبَةٌ سَمْعِيَّةٌ المُنَشَأُ. نوبة صرع تتولد عن التهييج الصوتي.
- **cerebral s.** نَوْبَةٌ دِمَاجِيَّةٌ. هجمة صرع.
- **febrile s.** نَوْبَةٌ حُمُوِيَّةٌ. اختلاجات تترافق مع ارتفاع عالٍ لدرجة حرارة الولدان والأطفال.
- **jack knife s. (= infantile massive spasm)** تَشَنُّجُ المَوْسِ الكِبَاسِ: تَشَنُّجٌ طِفْلِيٌّ كُتْلَوِيٌّ. نوبات رمع عضلي شديد تظهر في الشهور الثمانية عشر الأولى للعمر تترافق مع تدهور دماغي عام وتنصف بتشنجات انتنائية شديدة في الراس والرقبة والجذع مع انبساط الذراعين والساقين.
- **photogenic s.** نَوْبَةٌ ضَوْوِيَّةٌ المُنَشَأُ. نوبة صرعية تبدأ بالتهييج الضوئي.
- **psychomotor s. (= psychomotor epilepsy)** نَوْبَةٌ نَفْسِيَّةٌ حَرَكَيَّةٌ. صرع نفساني حركي.

صَرَغُ - uncinat s. (= uncinat epilepsy) الشَّصِيَّة. شرع الفص الصدغي الذي تسببه آفة في المنطقة الشصية ولذلك يترافق مع اهلاس ذوقية وشمية.

وَعْيُ الذَّاتِ. 1. وعي self consciousness الفرد لهويته ولوجوده 2. المبالغة بالحس بالذات والحساسية المفرطة والإحراج للاستجابات السلبية المحتملة من الآخرين لمظهر الشخص أو لسلوكه.

self- suggestion (= autosug- gestion) إِحْيَاءُ ذَاتِي.

sella turcica السَّرْجُ التُّرْكِي. حفرة مستعرضة تعبر الخط الوسطي على السطح الظهري لجسم العظم الوتدي والتي تحوي النخامية.

senescence شَيْوخة؛ تَشْيُخ.

senile شَيْخُوخِي. متعلق بالشيخوخة أو يتصف بها.

senilism شَيْوخة مبكرة. الشيخوخة المبكرة.

senility شَيْخُوخة. تقدم العمر والتردي الفكري والجسدي المترافق مع تقدم العمر.

senium هَرَمٌ؛ شَيْخُوخة.

sensation جِسٌّ؛ إِحْسَاسٌ. (ج: أَحَاسِيْس) انطباع تنقله الأعصاب الواردة إلى الجهاز الحسي.

- articular s. إِحْسَاسٌ مَفْصِلِي. الإحساس الذي يتولد عن احتكاك سطوح المفاصل عند حركتها.

- cincture s. (= zonesthesia) جِسٌّ التَّمَنُّطِق.

- common s. الإحساس المشترك؛ الإحْسَاسُ العُمومي. الحس الشامل الذي يتولد عن تجمع مختلف إحساسات الجسم في وقت واحد.

- concomitant s. جِسٌّ مُرَافِق. إحساس ثانوي يتولد من دون أي تنبيه خاص به ولكنه يرافق الإحساس الاولي.

- cutaneous s. (= dermal s.) جِسٌّ جِلْدِي

- delayed s. إِحْسَاسٌ أَجَل. إحساس لا يدرك إلا بعد مرور بعض الوقت بعد التنبيه.

- dermal s. جِسٌّ جِلْدِي. إحساس يتولد عن تنبيه مستقبلات موجودة في الجلد.

- epigastric s. جِسٌّ شُرْسُوفِي. إحساس غريب

ضعيف مقلق في المعدة وهو حس حشوي غير معروف السبب.

- external s. جِسٌّ خَارجِي. التأثير الذي تولده الأشياء والحوادث الخارجية على العقل والذي ينتقل إليه عن طريق الحواس.

- general s. جِسٌّ عَامٌ. إحساس يحس في سائر أنحاء الجسم.

- girdle s. (= zonesthesia) جِسٌّ التَّمَنُّطِق.

- gnostic s's. الأحاسيس الإدراكية. أحاسيس تنتقل عن طريق الحواس الاحدث تطوراً كحس اللمس الرقيق والتحسس الدقيق للعضلات والمفاصل واهتزاز الاوتار، وتسمى أيضاً الأحاسيس الجديدة.

- internal s. جِسٌّ دَاخلِي. إحساس يدركه الشخص نفسه ولا يتعلق بأي موضوع من خارج الجسم.

- joint s. (= articular s.) جِسٌّ مَفْصِلِي.

- light s. جِسٌّ ضَوْئِي. أحاسيس تتولد عند ورود موجات إشعاعية ذات اطوال 400-760 ملي ميكرون تدخل العين السليمة.

- negative s. جِسٌّ سَلْبِي. الحالة التي تتولد عندما يكون المنبه دون الحد العتبيوي.

- new s's. (= gnostic s's) الأحاسيس الجديدة؛ أحاسيس إدراكية.

- objective s. (= external s.) جِسٌّ خَارجِي.

- palmesthetic s. (= pallesthesia) جِسٌّ الإِهْتِزَاز.

- primary s. الجِسٌّ الأوْلِي. الإحساس الذي يتولد كنتيجة مباشرة لإدراك المنبه.

- referred s. جِسٌّ رَجِيع. إحساس يحس في منطقة غير النقطة المنبهة وأحياناً بعيدة عنها كثيراً وهو حس محوّل.

- reflex s. (= referred s.) جِسٌّ انْعِكَاسِي.

- skin s. (= dermal s.) جِسٌّ جِلْدِي.

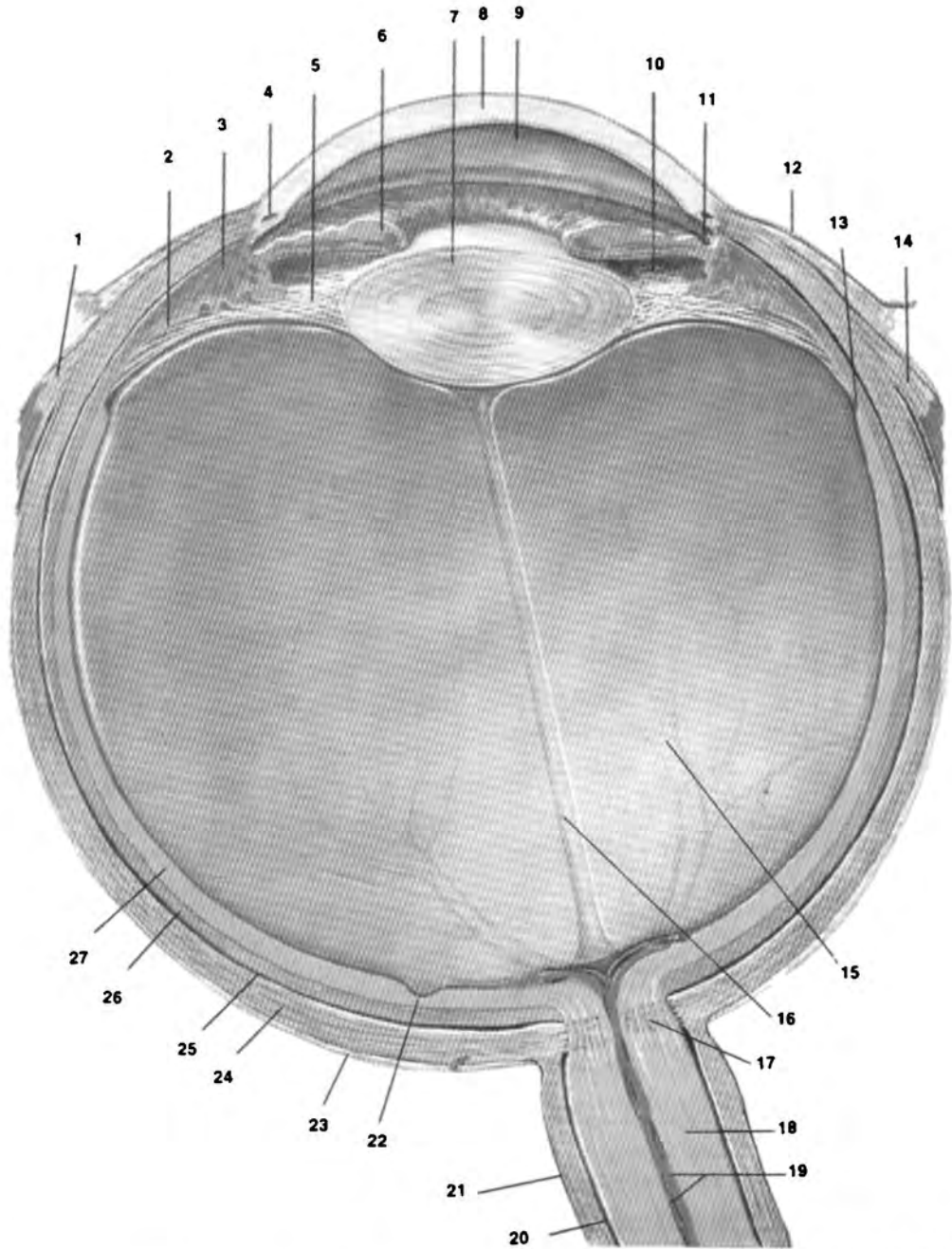
- strain s. جِسٌّ الشَّد. إحساس الشدة أو إحساس بالشد.

- subjective s. (= internal s.) جِسٌّ شَخْصِي. إحساس داخلي.

- transferred s. (= referred s.) جِسٌّ رَجِيع.



- **vascular s.** جَسَ وَعَائِي. إحساس يحس به عند تغيير التوتر الوعائي مثل حمرة الخجل.
- **s. of warmth** جَسَ الدَّفء. الإحساس المريح الذي يحسه الشخص عندما لا يكون الجو بارداً جداً ولا حاراً جداً وهو الإحساس الذي يحس عند توجيه حرارة معتدلة للجسم بالتوصيل أو بالإشعاع.
- sense** حَاسَّة. (ج: وَاس). مَلَكَة يدرك بها الإنسان حالات وخواص الأجسام المحسوسة. فالجوع والعطش والألم والفتور هي أنواع من الحواس، كما يتمكن الإنسان من الحس بالتوازن والشم وحواس أخرى يمكن تمييزها.
- **chemical s.** حَاسَّة كِيمِيَائِيَّة. حس عام يولد استجابات اجتنابية في المخلوقات المائية وللمهيجات المختلفة في الإنسان كالبصل والثوم والامونيا والغازات السامة.
- **color s.** حَاسَّة الأَلْوَان. الملكة التي يتمكن بها الإنسان من إدراك الألوان المختلفة والتمييز بينها.
- **equilibrium s. (= static s.)** حَاسَّة التَوَازُن. حَاسَّة الشَّكْلِ. مقدرة العين على التعرف على أن الأجسام مجسمة.
- **internal s.** حَاسَّة دَاخِلِيَّة. أي من الأحاسيس التي تنبأ عادة من داخل الجسم.
- **kinesthetic s. (= muscle s.)** حَاسَّة عَضَلِيَّة. الحاسة التيبية؛ (= static s.) حَسَّ الثَّبَات.
- **muscle s. (= muscular s.)** الحاسة العَضَلِيَّة. الملكة التي يحس بها الإنسان حركة عضلاته.
- **pain s.** حَاسَّة الأَلَم. الحس الذي يدرك به الإنسان الألم.
- **posture s.** حَاسَّة الوَضْعَة. نوع من الحس العضلي الذي ندرك بواسطته موضع أو وضعة الجسم أو أقسامه.
- **pressure s.** حَاسَّة الضَّغْط. الملكة التي يحس بها الشخص الضغط الموضع على سطح جسمه.
- **proprioceptive s.** حَاسَّة الإدراك المخصوص.
- **seventh sense (= visceral s.)** الحَاسَّة السَّابِعَة. الحس الحشوي.
- **sixth sense (= cenesthesia)** الحَاسَّة السَّادِسَة. الحس المشترك وهو الحس العام بالوعي بالجسم كله.
- **space s.** حَاسَّة فَضَائِيَّة. مجموعة من الحواس (خاصة حاستي البصر واللمس) التي توفر المعلومات عن المواضع النسبية للأجسام وعلاقاتها في الفضاء.
- **special s.** حَاسَّة خَاصَّة. أي من الحواس الخمس البصر والسمع والشم والذوق والتوازن.
- **static s. (= equilibrium s.)** حَاسَّة التَوَازُن؛ حَاسَّة الثَّبَات. الحس الذي يمكن الإنسان من المحافظة على وضعه القائم.
- **stereognostic s.** حَاسَّة مَعْرِفَة الأشْكَال. الحس الذي ندرك به الشكل والصلابة.
- **temperature s.** حَاسَّة الحَرَارَة. الحس الذي يتمكن فيه الشخص من معرفة الفروق بين درجات الحرارة.
- **time s.** حَاسَّة الوَقْت. المقدرة على معرفة الفترات والفواصل الزمنية خصوصاً في الموسيقى والأصوات.
- **tone s.** حَاسَّة النَغْم. المقدرة على التفريق بين الأنغام.
- **visceral s. (= splanchnesthesia)** حَاسَّة حَشْوِيَّة. الأحاسيس الداخلية والشخصية التي تتولد من الأحشاء، وهي تشكل أحاسيس الألم والضغط والامتلاء وحركة الأحشاء.
- sensitivity** الحَاسَّاسِيَّة؛ جَسَ؛ التَحَسُّس. المقدرة على الحس أو الشعور أو الإدراك.
- **bone s. (= pallesthesia)** الإحساس العظمي؛ تحسُّس الإِهْتِرَاز. الإحساس العام؛ الإحساس المُشْتَرَك.
- **cortical s.** الإحساس القشري. التحسس الذي تتحكم به قشرة الدماغ والذي يعنى بمعرفة الانطباعات الحسية وتمييزها.
- **deep s.** الإحساس العميق. التحسس للضغط والحركات حتى بعد تخدير سطح الجسم تخديراً كاملاً.
- **electromuscular s.** الإحساس الكهربي. حس العضلات للتنبيه الكهربائي.



sense, special

العين إحدى الحواس الخاصة: (1) وتر العضلة المستقيمة الوحشية (2) الجزء الهدبي من الشبكية (3) الجسم الهدبي والعضلة الهدبية (4) جنب الصلبة الوريدي (قناة سليم) (5) الرباط المعلق للعدسة (6) القرنية (7) العدسة (8) القرنية (9) الغرفة الأمامية (10) الغرفة الخلفية (11) زاوية الغرفة الأمامية (12) الملتحمة (13) الحاشية المشرشرة (14) وتر العضلة المستقيمة الإنسية (15) الجسم الزجاجي (16) القناة الزجاجية (17) الصفيحة المصفوية للصلبة (18) العصب البصري (19) الشريان والوريد المركزيان للشبكية (20) الحيز بين الغمدين (21) غمد العصب البصري (22) النقرة المركزية (23) لفافة المقلة (محفظة ثنون) (24) الصلبة (25) الحيز فوق المشيمية (26) المشيمية (27) القسم البصري من الشبكية.

- **epicritic s.** الإحساس بالتمييز العميق. التحسس للتمييز الرقيق والذي يوفر الوسيلة للتمييز الدقيق لحسي الحرارة واللمس وهو حس يوجد في الجلد فقط.

- **joint s. (= arthresthesia)** الإحساس بالمفاصل  
- **mesoblastic s. (= deep s.)** الإحساس العميق  
- **pallesthetic s. (= palmesthetic s. = pallesthesia)** الإحساس بالإهترزاز.

- **proprioceptive s.** إحساس الإدراك المخصوص. الحس المهمل كثيراً وغير الواعي الذي يوفر لنا المعلومات عن وضع وحالة العضلات والمفاصل والأطراف وأقسام الجسم الأخرى.

- **protopathic s.** الإحساس البدائي. التحسس لتنبهات الألم والحرارة الضعيف وغير دقيق التوضيح ويوجد مثل هذا الحس في الجلد والأحشاء ويعمل كعامل دفاعي ضد التغييرات المرضية في الأنسجة.

- **recurrent s.** إحساس راجع. حس في القسم الرأسي من جذر العصب عند تنبيه قسمه الطرفي المقطوع.

- **somesthetic s. (= proprioceptive s.)** إحساس الإدراك المخصوص: الإحساس العميق.

- **splanchnesthetic s.** إحساس حشوي. الوعي أو التحسس الذي يعتمد على المستقبلات الحشوية.

- **vibratory s. (= pallesthesia)** الإحساس بالإهترزاز.

**sensibilization** تحسيس. 1. عملية زيادة التحسس. 2. تحسيس.

**sensible** 1. حساس. 2. محسوس. 1. قادر على الحس. 2. محسوس بالحواس.

**sensiferous** ناقِل للحس. ما يولد النبضات الحسية.

**sensigenous** مؤنّد الحس. ما يولد النبضات الحسية.

**sensimeter** مقياس الحس. جهاز لقياس درجات الإحساس في باحات الجسم المخدرة أو مفرطة الحس.

**sensitive** حساس. قادر على استلام المنبهات والاستجابة لها، وعادة ما يستعمل الدلالة على فرط الحساسية الشاذ للمنبهات أو الاستجابة لها بسرعة حادة.

**sensitivity** حساسية. حالة أو صفة التحسس وتستعمل عادة للدلالة على الاستجابة الشاذة للمنبهات أو الاستجابة لها بسرعة حادة.

- **proportional s.** الحساسية النسبية. العلامة الجبرية بين شدة الاستجابة وشدة المنبه المولد لها.

**sensorimobility** حركية حسية. قدرة الإنسان أو الحيوان على الحركة استجابة للمنبهات الحسية.

**sensoriglandular** غذية حسية. توليد فعالية غذية نتيجة تنبيه العصب الحسي.

**sensorimetabolism** استقلاب حسية. توليد فعالية استقلابية نتيجة تنبيه العصب الحسي.

**sensorimotor** حسية وحركية. حسي وحركي في ذات الوقت.

**sensorimuscular** عضلي حسية. ما يولد فعلاً منعكسياً عضلياً استجابة لتنبيه حسي.

**sensorineural** عصبي حسية. ما يتعلق بعصب حسي.

**sensorium** مركز حسية: محسوس. (ج: محاسن). 1. مركز عصبي حسي 2. مركز الإحساس الذي يوجد في الدماغ.

**sensorivascular** حسية وعائية. ما يولد تغييرات وعائية عند تنبيه الأعصاب الحسية.

**sensory** حسية. متعلق بالحس.

**septum** حاجز. (ج: حواجز). جدار فاصل أو حاجز وعند استعماله بمفرده يدل أحياناً على الحاجز الشفاف أو باحة الحاجز.

- **s. cervicale intermedium** الحاجز الرقبية المتوسط. حاجز الدبق والأم الجافية الذي يفور إلى الثلم الظهري المتوسط للحبل الظهري للقسمين الرقبين والقطبي العلوي للنخاع الشوكي وهو يفصل الحزمتين الدقيقة والاسفينية عن بعضهما.

**- s. lucidum (= s. pellucidum)** الحَاجِزُ الشَّفَافُ.

**- pellucid s. (= s. pellucidum)** الحَاجِزُ الشَّفَافُ.

**- s. pellucidum** الحَاجِزُ الشَّفَافُ. حاجز شثائي الغشاء ومثلث الشكل يفصل القرنين الأماميين للبطنيين الجانبيين للدماغ ويقع في المستوى الناصف ويحده الجسم الثفني وجسم القبو وأعمده.

**- s. pontis (= raphe pontis)** الحَاجِزُ الجِسرِي: رِقَاءُ الجِسرِ.

**- s. precommissurale** الحَاجِزُ أَمَامَ الصُّوَارِ. حاجز يقع أمام الصوار الأمامي للمخ ويناسب جزئياً التليف المجاور للانتهائي الذي يتكون من المجموعات النورية الظهرية والبطنية والوحشية والذنبية.

**- subarachnoidal s.** الحَاجِزُ تَحْتَ العَنَكَبُوتِيَّةِ. غمد ليفي ناقص يقع في المستوى الناصف ويربط العنكبوتية بالحنون على طول التلم الناصف الخلفي للأقسام العنقية والصدرية العلوية للنخاع الشوكي.

**- s. verum (= s. precommissurale)** الحَاجِزُ أَمَامَ الصُّوَارِ.

**serotonin** سِيرُوتُونِينٌ. مادة تتولد في العديد من العصبونات المركزية والمحيطية وتوجد بتركيز عالٍ في العديد من أنسجة الجسم وهي مادة مضيقية للأوعية ومنبهة للمضلات الملساء وتعمل كناقلة عصبية مركزية وهي سلف مادة الميلاطونين.

**serotonergic** سِيرُوتُونِينِيٌّ الفِعل. 1. ما يحوي أو ما ينشط بالسيروتونين كعصبونات نواة الرقءاء في جذع الدماغ. 2. منسوب إلى العصبونات التي تفرز السيروتونين والتي بدورها تحفز تحرير هرمونات النخاعي.

**set** 1. نَزْعَةٌ. 2. طَاقَمٌ؛ مجموعة. 1. استعداد للاستجابة بطريقة مسبقة التنظيم أو التصميم إذ يكون الكائن مهياً للاستجابة بأسلوب معين عند استلامه إشارة خاصة لهذه العملية من محيطه. 2. مجموعة متناسقة ومتكاملة.

**- mental s.** نَزْعَةٌ. الاستعداد للاستجابة

بطريقة معينة نتيجة تعليمات سبق استلامها أو توقعات الشخص نتيجة خبراته السابقة.

**1. الجِنْسَانِيَّةُ. 2. اشتهاة الجنس. sexuality**  
1. الصفة المميزة الخاصة للذكورة أو الأنوثة.  
2. ميلان الشخص للعلاقات والفعاليات الجنسية.

**sheath** غَمْدٌ. (ج أغماد). بنية أنبوبية تغلف أو تحيط بأحد الأعضاء أو جزء منه.

**- arachnoid s.** الغَمْدُ العَنَكَبُوتِيٌّ. الغشاء الرقيق بين الغمدين الحنون والجافي اللذين يحيطان بالعصب البصري.

**- dural s.** غَمْدُ الجَافِيَّةِ. الغلاف الخارجي للعصب البصري فوق الغمد العنكبوتي.

**- medullary s. (= myelin s.)** الغَمْدُ النُخَاعِيَّيْنِ.

**- myelin s.** الغَمْدُ المِيعَالِيَّيْنِ. الغمد الذي يحيط بمحوار الخلايا العصبية المغمدة والمكون من طبقات متراكزة من الميلين ويكونه في النيف الجهاز العصبي المحيطي الغشاء البلازمي لخلايا شفان وتكون في الجهاز العصبي المركزي الخلايا الدبقية القليلة التغضن ويقطع على مسافات على طول المحاور بهوات تسمى عقد رانفير؛ وهو غلاف عازل كهربائي للأعصاب ويزيد من سرعة انتقال النبضات خلالها.

**- s. of Schwann (= neurilemma)** غَمْدُ شَفَانَ: غمد الليف العصبي.

**shiver** قُشَعْرُورَةٌ؛ رَعْدَةٌ. ارتعاش بسيط مثل الذي يحدث عند التعرض للبرد.

**shock** صَدْمَةٌ. (ج: صَدَمَات). 1. فقدان التوازن العقلي المفاجيء. 2. حالة تتولد عن اضطرابات دموية ديناميكية واستقلابية وتتصف بعجز جهاز الدوران من إدامة تجهيز الأعضاء الحيوية من الجسم بالدم وتتصف بالتوهان العقلي.

**- anesthesia s.** صَدْمَةٌ التَّخْدِيرِ. حالة شبيهة بالصدمة تنتج عن فرط جرعة المخدر.

**- neurogenic s.** صَدْمَةٌ عَصْبِيَّةُ العَنَشَا. صدمة تنشأ عن توسع وعائي عصبي المنشأ والتي يمكن أن تتولد عن رضخ أو نزف دماغي أو إصابة النخاع الشوكي أو تخدير نخاعي أو عام عميق أو خمود الجهاز العصبي المركزي.

- **spinal s.** صَدْمَةٌ نَخَاعِيَّةٌ. فقدان المنعكسات النخاعية الشوكية بعد رضخ النخاع الشوكي والذي يؤثر على العضلات التي تغذيها شُدْفَه تحت مستوى الإصابة.
- sickness** دَاءٌ؛ مَرَضٌ؛ سَقَامٌ. حالة أو عارضة انحراف عن الحالة الصحية السوية.
- **aerial s. (= air s.)** دَاءُ الطَيْرَانِ. داء يتولد عن تغير الضغط المحيط بالجسم وعن الحركات التي تؤثر على الشخص في الطائرة ويتصف بالغثيان والإعجاب والتعرق البارد.
- **aviation s. (= air s.)** دَاءُ الطَيْرَانِ.
- **falling s. (= epilepsy)** داء السَّقُوطِ؛ الصَّرَعُ.
- **talking s.** داء هذري؛ دَاءُ الفُرْتُوَّةِ. التهاب الدماغ الوبائي الذي يتصف بالتهيج الشديد والنفضان العضلي وكثرة الكلام.
- sign** عَلَامَةٌ. دلالة على وجود شيء ما أو دليل موضوعي وأضح عن المرض يمكن أن يجدها الطبيب الفاحص بالنظر أو الفحص المباشر، وهي غير الأعراض التي يشعر بها المريض.
- **Abadie's s.** عَلَامَةٌ أَبَايِي. 1. عدم حس وتر العرقوب للضغط ويشاهد في التابس الظهري 2. تشنج رافعة الجفن العلوي كعلامة لداء غريفز.
- **Babinski's s's.** عَلَامَاتُ بَابِنْسْكِي. 1. فقدان أو ضعف منعكس العرقوب في عرق النسا وهذه علامة تفرقه عن عرق النسا الهستيري 2. منعكس بابنسكي 3. تقلص العضلة الجلدية العنقية في الشلل النصفي (الفالج) ويكون ذلك أكثر شدة في الجهة السليمة منه في الجهة المشلولة كما يشاهد ذلك عند الصفير أو النفخ أو ما شاكل. 4. يطلب من المريض الاستلقاء على الأرض مع ذراعيه متصلبتين على صدره وثم يحاول أن يجلس من تلك الوضعة فيبثني الفخذ في الجهة المشلولة على الورك ويرتفع العقب عن الأرض أما في الجهة السليمة فلا يتحرك الطرف وتعود هذه الظاهرة عندما يعاود المريض وضع الاستلقاء ويشاهد ذلك في الفالج العضوي ولا يشاهد في الفالج الهستيري 5. عند وضع الساعد المشلول في وضع البسط يدور إلى وضع الكعب ويشاهد ذلك في الشلل العضوي ويسمى ذلك علامة الكَبِّ.
- **Babinski's toe s. (= Babinski's reflex)** عَلَامَةٌ إصبع القدم البَابِنْسْكِيَّةُ؛ مُنْعَكْسُ بَابِنْسْكِي.
- **Barre's pyramidal s.** عَلَامَةٌ بَارِيَه الهَرَمِيَّةِ. يستلقي المريض ووجهه للأسفل وتثنى الساقان عند الركبتين فلا يتمكن أن يحافظ عليها في هذا الوضع إذا كان مصاباً بداء السبيل الهرمي.
- **Bekhterev's s.** عَلَامَةٌ بَخْتِيرِيَف. 1. خدر في الحيز المابضي في التابس الظهري 2 منعكس بختيريف.
- **Biernacki's s.** عَلَامَةٌ بِيَرْنَاكِي. خدر في العصب الزندي في الخزل العام والتابس الظهري.
- **Binda's s.** عَلَامَةٌ بِنْدَا. حركة المنكب المفاجيء عند تحريك الرأس بصورة لا فاعلة نحو الجهة الأخرى وهي علامة مبكرة لالتهاب السحايا السلي.
- **Bonnet's s.** عَلَامَةٌ بُونِيَه. ألم عند تقريب الفخذ وهي علامة عرق النسا.
- **Bragard's s.** عَلَامَةٌ بَرَاغَارْد. مع بسط الساق ووضعها بوضع التيبس يثنى الطرف السفلي عند الورك إلى أن يشعر المريض بالألم ثم يثنى القدم نحو الظهر فتدل زيادة الألم عند ذلك على وجود مرض في الجذور العصبية.
- **Brudzinski's s.** عَلَامَةٌ بَرُودِينْسْكِي. 1. يؤدي ثني الرقبة في التهاب السحايا إلى ثني الورك والركبة 2. عند ثني أحد الأطراف السفلية بصورة لا فاعلة في التهاب السحايا تشاهد حركة مشابهة في الطرف المقابل.
- **cardinal s's.** العَلَامَاتُ الرَّئِيسِيَّةُ. علامات الالتهاب الرئيسية وهي الألم والاحمرار والحرارة والورم وقصور الوظيفة.
- **Charcot's s.** عَلَامَةٌ شَارْكُوت. 1. ارتفاع الحاجب في الشلل المحيطي للعصب الوجهي وانخفاضه في التقصص الوجهي 2. العرج المتقطع في تصلب شرايين الساق والقدم.
- **Chvostek's s.** عَلَامَةٌ شَفُوسْتِك. تشنج عضلات الوجه عند نقر العصب الوجهي في منطقة الغدة النكفية ويشاهد ذلك في التكرز.
- **Claude's hyperkinesis s.** عَلَامَةٌ كَلَاوُد

- مُفْرَطَةٌ الحَرَكَاتِ.** الحركات الانعكاسية للعضلات الخزلاء التي تظهر عند التنبيه بالمنبهات المؤلمة.
- **Erb's s.** **عَلَامَةُ إِرْب.** 1. زيادة الاستثنائية الكهربائية للأعصاب الحركية في التكرز 2. الأصعية عند الطرق على قبضة القص في داء ضخامة النهايات.
- **Escherich's s.** **عَلَامَةُ إِيْشِيرِيْش.** يؤدي طرق السطح الداخلي للشفاه أو اللسان في التكرز إلى تقلصهما وتقلص العضلة الماضغة.
- **facial s. (= Chvostek's s.)** **العَلَامَةُ الوَجْهِيَّة.**
- **Fajersztajn's crossed sciatic s.** **عَلَامَةُ فَيْرْسْتَيْنِ لِلوَرِكِي المُنْصَالِب.** من الممكن في عرق النسا ثني الورك عند ثني الساق ولكن لا يمكن ذلك عند تمديد الساق كما يؤدي ثني الفخذ عند تمديد الساق في الطرف السليم إلى زيادة ألم عرق النسا في الجهة المصابة.
- **fan s.** **عَلَامَةُ المِرْوَحَة.** انفراج أصابع القدم وتباعدها. عند ضرب أخصص القدم وهو جزء من منعكس بابنسكي.
- **Frankel's s.** **عَلَامَةُ فَرَانْكِيل.** زيادة مدى وسعة حركات مفصل الورك اللافاعلة تدل على نقص توتر العضلات المحيطة به في التابس الظهري.
- **Froment's paper s.** **عَلَامَةُ فَرُوْمَة الوَرَقِيَّة.** انثناء السلامى القصوي للإبهام عند مسك صفحة ورقية بين الإبهام والسبابة ويشاهد ذلك في إصابات عصب الزند.
- **Guilland's s.** **عَلَامَةُ غِيْلَان.** انثناء حاد للورك والركبة عند قرص العضلة رباعية الرؤوس على الجهة المقابلة وهي علامة على التهيج السحائي.
- **Hahn's s** **عَلَامَةُ هَان.** دوران الرأس المستمر من طرف لآخر في المرض المخيخي عند الأطفال.
- **Helbing's s.** **عَلَامَةُ هِلْبِنْج.** تقوس العرقوب للاتجاه الإنسي عند مشاهدته من الخلف وذلك في حالة القدم الرحاء.
- **Hirschberg's s. (= adductor reflex of foot)** **عَلَامَةُ هِيرْشْبِرْغ؛ المنعكس التقاربي للقدم.** تقارب وانعكاس وانثناء أخصصي جزئي للقدم عند تنبيه حافتها الداخلية (من دون الأخصص) من إبهام القدم حتى العقب، ويسمى أيضاً المنعكس التقاربي للقدم.
- **Hoffmann's s.** **عَلَامَةُ هُوْفْمَان.** 1. زيادة الاستثنائية الآلية للأعصاب الحسية في التكرز وعادة ما يفحص العصب الزندي لذلك 2. يؤدي القرص المفاجيء لأظافر السبابة والوسطى والبنصر إلى انثناء السلامية الانتهائية للإبهام والسلاميتين الثانية والثالثة لأحد الأصابع الأخرى.
- **Holmes's. (= rebound phenomenon)** **عَلَامَةُ هُوْلْمز.** ظاهرة الارتداد.
- **Hoover's s.** **عَلَامَةُ هُوْفِر.** في الحالة الطبيعية أو في الشلل الحقيقي إذا طلب من المريض المستلقي أن يضغط بإحدى ساقيه على السرير تشاهد حركة رفع الساق الثانية ولا تشاهد هذه الظاهرة في الهستيريا أو عند المتمارضين.
- **Hoyne's s.** **عَلَامَةُ هُوَيْن.** علامة تظهر في التهاب سنجابية النخاع الشللي أو اللاشللي فعندما يكون المريض في وضع الاستلقاء يسقط رأسه إلى الخلف عند رفع منكبیه.
- **Huntington's s.** **عَلَامَةُ هُنْتِنْغْتُون.** 1. يوضع المريض بوضع الاستلقاء مع تدلي ساقيه على حافة المنضدة ويطلب منه السعال فإذا أدى ذلك إلى ثني الفخذ وانبساط ساق الطرف المشلول فإن ذلك يدل على أن الشلل ناتج عن آفة العصبون الحركي العلوي.
- **Kashida's s.** **عَلَامَةُ كَشِيدَا.** تشنج العضلات وفرط الحس للذنان يتولدان عند التنبيه بالحرارة أو البرودة في حالة التكرز.
- **Kernig's s.** **عَلَامَةُ كَرْنِيْج.** يتمكن المريض في وضع الاستلقاء من بسط ساقه كاملاً بكل سهولة أما عند الجلوس أو الاستلقاء مع ثني الفخذ على البطن فلا يمكنه بسط ساقه بصورة كاملة وهذه علامة التهاب السحايا.
- **Kerr's s.** **عَلَامَةُ كِر.** تغير بنيات الجلد تحت المستوى الجسدي في آفات النخاع الشوكي.
- **Kleist's s.** **عَلَامَةُ كَلَيْسْت.** تنتهي أصابع المريض عندما يرفعها الفاحص برفق بأصابعه نحو أصابع الفاحص مما يدل على الإصابات الجبهية والمهادية.
- **Klippel-Feil s.** **عَلَامَةُ كَلِيْبِل فَاَيْل.** ثني وتقريب إبهام المريض عند بسط أصابعه المنتنية بسرعة بواسطة الفاحص وهي علامة تدل على مرض السبيل الهرمي.

- **Lasegue's s.** عَلَامَةٌ لِأَزْيِك. ثني الورك في عرق النسا يؤلم كثيراً عندما تكون الركبة منبسطة ولكنه لا يؤلم عندما تكون الركبة منثنية وبهذا يفرق هذا المرض عن اضطرابات مفصل الورك.
- **Leichtenstern's s.** عَلَامَةٌ لِيَشْتَنْشْتَرْن. يؤدي قرع أي عظم بصورة خفيفة في التهاب السحايا الدماغية النخاعية إلى أن يجفل المريض بصورة مفاجئة.
- **Leri's s.** عَلَامَةٌ لِرِي. لا يؤدي ثني اليد والرسغ في الجهة المصابة بالفالج (الشلل النصفي) إلى الانثناء الطبيعي في الساعد.
- **Lhermitte's s.** علامة لِئِرْمِيْت. ظهور صدمات فجائية عابرة كهربائية النوع تنتشر إلى كل الجسم عند ثني المريض رأسه للأمام ويشاهد ذلك خاصة في التصلب المتعدد وكذلك في انضغاط النخاع الرقبي واضطراباته الأخرى.
- **Lichtheim's s.** عَلَامَةٌ لِيَشْتَم. بالرغم من عدم تمكن المريض من الكلام في الحبسة تحت القشرية لكنه يتمكن من الإشارة بأصابعه إلى عدد المقاطع في الكلمة التي يفكر فيها.
- **Linder's s.** عَلَامَةٌ لِئِدْر. يؤدي ثني الرأس للأفعل في المريض المستلقي أو الجالس مع امتداد ساقيه إلى ألم فيهما أو في المنطقة القطنية وذلك في عرق النسا.
- **Macewen's s.** عَلَامَةٌ مَآكِيُون. يصدر نغم رنيني أشد مما يتولد في الحالة الطبيعية عند قرع منطقة الححف خلف اتصال العظام الجبهية والصدرية والجدارية في حالة موه الرأس الباطن وخراج الدماغ.
- **Marie-Foix s.** علامة مَارِي - فُوَا. سحب الساق السفلية عند الضغط المستعرض للرصغ أو الثني المشدد لأصابع القدم حتى عندما لا تتمكن الساق من الحركة الإرادية.
- **Mayo's s.** عَلَامَةٌ مَآيُو. ارتخاء عضلات الفك السفلي الذي يدل على الخدر الشديد.
- **Minor's s.** عَلَامَةٌ مَآيْنُور. طريقة قيام الشخص المصاب بعرق النسا من وضع الجلوس فهو يسند نفسه على الجهة السليمة ثم يضع إحدى يديه على ظهره ويثني الساق المصابة ويوازن نفسه على الساق السليمة.
- **Morquio's s.** علامة موركوا. مقاومة المريض المستلقي كل محاولات رفع جذعه لوضع الجلوس إلى أن تثني ساقه بصورة لا فاعلة ويشاهد ذلك في التهاب سنجابية النخاع الوبائي.
- **Myerson's s.** عَلَامَةٌ مَآيْرَسُون. تشنج الأجناف عند طرق العضلة الجبهية علامة داء باركنسون.
- **Negro's s. (= cogwheel phenomenon)** عَلَامَةٌ نِيغْرُو. ظاهرة الدولاب المسنن.
- **Neri's s.** عَلَامَةٌ نِيرِي. 1. إحدى علامات الفالج العضوي وتتكون من انثناء ركبة الطرف المصاب تلقائياً عند رفع الساق بطريقة لفاعلة وذلك عندما يكون المريض مستلقياً على ظهره 2. يولد انثناء الجذع إلى الامام عندما يكون الشخص واقفاً انثناء ركبة الجهة المصابة في الإصابات القطنية العجزية والوركية العجزية.
- **objective s. (= physical s.)** مَوْضُوعِيَّة. علامة يمكن سماعها أو حسها من قبل الطبيب.
- **Oppenheim's s.** عَلَامَةٌ أُوبِنْهَآيْم. انثناء إبهام القدم للجهة الظهرية عند طرق الجهة الإنسية للظنوب للأسفل والذي يشاهد في مرض السبيل الهرمي.
- **orbicularis s.** عَلَامَةٌ الدَّوْبِيرِيَّة. لا يمكن غلق العين على الجهة المشلولة في الفالج (الشلل النصفي) من دون غلق العين الثانية.
- **Parrot's s.** عَلَامَةٌ بَارُو. توسع الحدقة عند قرص جلد الرقبة في التهاب السحايا.
- **peroneal s.** عَلَامَةٌ الشَّطْلُوي. انثناء ظهري وتقريب القدم كعلامة للتكزز الكامن وتظهر عند نقر العصب الشظوي تحت رأس الشظية مباشرة عندما تكون الركبة مرتخية ومنثنية قليلاً.
- **physical s. (= objective s.)** مَوْضُوعِيَّة.
- **Plotrowski's s.** عَلَامَةٌ بِلُوتْرُوفْسْكِي. يؤدي قرع العضلة الظنبوبية الأمامية إلى ثني القدم ظهرياً وبسطها وعندما يكون هذا المنعكس مفرطاً فإنه يدل على وجود مرض عضوي للجهاز العصبي المركزي.
- **Pitre's s.** عَلَامَةٌ بِيْتْرُن. فرط حساسية الصفن والخصيتين في التابس الظهري.
- **Prevost's s.** عَلَامَةٌ بْرِيفُوسْت. الانحراف المتقارن للعينين والرأس في الفالج بحيث تنظر العين إلى جهة

- نصف كرة المخ المصاب وبعيداً عن جهة الاطراف المشلولة.
- **pronation s. (= Babinski's s.)** عَلَامَةُ الْكَبِ. علامة بابينسكي.
- **pseudo-Babinski's s.** عَلَامَةُ بَابِينْسِكِي الْكَاذِبَةِ. تحوير منعكس بابينسكي في التهاب سنجابية النخاع بحيث ينبسط إبهام القدم فقط بسبب شلل كل عضلات القدم ما عدا العضلات المثنية الظهرية لإبهام القدم.
- **Queckenstedt's s.** عَلَامَةُ كُوكِنْسْتِيْت. عند الضغط على أوردة الرقبة على الجهتين أو على جهة واحدة يرتفع ضغط السائل الدماغي النخاعي عند الأشخاص الأصحاء ولكنه سرعان ما يزول عند رفع الضغط عنها، أما عند وجود انسداد في القناة الشوكية فلا يتأثر ضغط السائل الدماغي النخاعي بهذه العملية أبداً.
- **Raimiste's s.** عَلَامَةُ رَيْمَيْسْت. يرفع الفاحص يد المريض وساعده عالياً فإذا كانت اليد سليمة تبقى مرفوعة عندما يتركها الفاحص وإذا ما كانت مشلولة فإنها تنثني مباشرة عند المعصم.
- **Revilliod's s. (= orbicularis s.)** عَلَامَةُ الدُّوَيْرِيَّة. عَلَامَةُ رَيْفِيلُود.
- **Romberg's s.** عَلَامَةُ رُومْبِرْغ. تمايل الجسم أو سقوطه عند الوقوف مع ضم القدمين وغلغ العينين في التابيس الظهرية.
- **rope s.** عَلَامَةُ الْحَبْلِ. تكوين الزاوية الحادة بين الذقن والحنجرة بسبب ضعف العضلات اللامية ويشاهد ذلك في التهاب سنجابية البصلة.
- **Rosenbach's s.** عَلَامَةُ رُوزَنْبَاخ. غياب المنعكس البطني الجلدي عند قرص جلد البطن على الجهة المشلولة في الفالج.
- **Roser's s. (= Roser- Braun s.)** عَلَامَةُ رُوزَر. غياب نبضات الجافية كعلامة لورم الدماغ أو لخراجه.
- **Saenger's s.** عَلَامَةُ سَيْنْغَر. عودة منعكس الضوء الحدقي المتوقف بعد البقاء لفترة قصيرة في الظلام ويشاهد ذلك في أفرنجي الدماغ ولكنه لا يحدث في التابيس الظهرية.
- **Sarbo's s.** عَلَامَةُ سَارْبُو. شلل العصب الشظوي الذي يلاحظ أحياناً في التابيس الظهرية.
- **Saunder's s.** عَلَامَةُ سُونْدَر. يترافق فتح الفم كثيراً في الأطفال مع حركات اليد التي تتكون من فتح اليد وبسطها وانفراج أصابعها.
- **Schlesinger's s.** عَلَامَةُ شَلِينْغَر. عند مسك الساق في التكرز من مفصل الركبة وثني مفصل الورك بشدة تشاهد بعد فترة وجيزة تشنجا انبساطياً في مفصل الركبة مع بسط القدم.
- **Schultze's s. (= 1.Chvostek's s. 2.tongue phenomenon)** ظَاهِرَةُ اللِّسَان؛ عَلَامَةُ شُولْتَز.
- **Schultze Chvostek s. (= Chvostek's s.)** عَلَامَةُ شُولْتَز شَفُوسْتِك؛ علامة شفوسيتك.
- **Seeligmuller's s.** عَلَامَةُ سِيلِنْغْمُولِر. توسع الحدقة على الجهة المصابة بالالم العصبي.
- **setting sun s. (= rising sun s.)** عَلَامَةُ غِيَابِ الشَّمْس. انحراف العينين للأسفل بحيث تبدو القرحتان كأنما «غائبتان» تحت الجفن السفلي مع انكشاف الصلبة البيضاء بين حافة الجفنين مما يدل على زيادة ضغط داخل القحف (كالنزيف أو التهاب السحايا والبطانة العصبية) أو تهيج جذع الدماغ (مثلاً في اليرقان النووي).
- **Signorelli's s.** عَلَامَةُ سِينْيُورَلِي. الألم الشديد عند الضغط على النقطة خلف الفك السفلي في التهاب السحايا.
- **Simon's s.** عَلَامَةُ سِيمُون. فقدان التزامن السوي بين حركات الحجاب الحاجز والصدر الذي يشاهد عند ابتداء التهاب السحايا.
- **spine s.** عَلَامَةُ السِّنِيَسَاء. عدم رغبة المريض على ثني العمود الفقري للامام في التهاب النخاع.
- **Squire's s.** عَلَامَةُ سْكُوَاير. توسع وتضيق حدقة العين المتناوبين في التهاب السحايا القاعدية.
- **stairs s.** عَلَامَةُ السَّلَاكِم. صعوبة نزول السلم في التابيس الظهرية.
- **Strumpell's s.** عَلَامَةُ شْترومبِل. 1. انثناء القدم للجهة الظهرية عند سحب الفخذ للأعلى باتجاه الجسم ويشاهد في الشلل التشنجي للطرف السفلي ويسمى علامة الظنوبية 2. عدم المقدرة على غلق الكف من دون البسط الشديد للمعصم ويسمى علامة الكعبرية 3. الانثناء المنفصل للمساعد الذي يتولد عن الكب



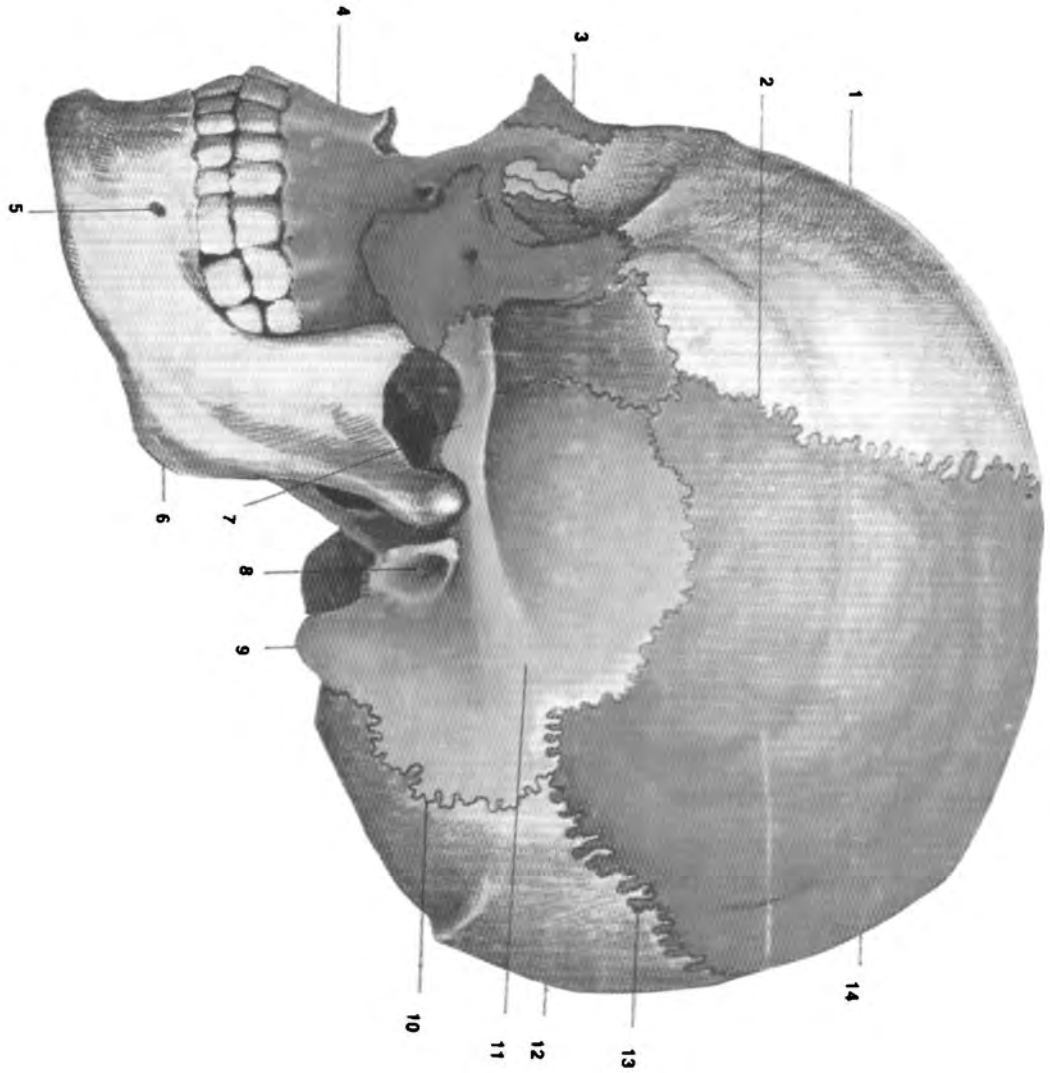
- ويشاهد في الفالج (الشلل النصفي) ويسمى علامة الكَبِّ.
- **Tinel's s.** عَلامَةُ تِنَل. حس نخزي في النهاية القصوية من الطرف عند نقر موقع العصب المقطوع وهي علامة تدل على آفة جزئية للعصب أو على بدء تجرده.
- **toe s. (= Babinski's s.)** عَلامَةُ أصبغ القدم
- **trepidation s. (= patellar clonus)** عَلامَةُ الإهْتِزَاز.
- **Tury'n's s.** عَلامَةُ تُوْرِين. عند ثني إبهام القدم للأعلى في عرق النسا يشعر المريض بألم في المنطقة الألوية.
- **Uthhoff's s.** عَلامَةُ أُوتْهُوف. رآة العينين التي تحدث في التصلب الدماغي النخاعي المتعدد.
- **Vanzetti's s.** عَلامَةُ فَاَنْزِيْتِي. يكون الحوض في عرق النسا أفقياً دائماً بالرغم من الجنف ولكن في الأمراض الأخرى المترافقة مع الجنف يكون الحوض مائلاً.
- **vital s's.** العَلامَاتُ الحَيَوِيَّة. النبض والتنفس والحرارة.
- **Wartenberg's s.** عَلامَةُ وُزْتَنْبِرْغ. 1. علامة شلل الزندي وتتكون من ابتعاد وضع الخنصر 2. قلة أو غياب الحركات النواسية للذراعين عند السير بسبب مرض المخيخ.
- **Weber's s.** عَلامَةُ وِيْبِر. شلل العصب محرك العين على جهة واحدة وفالج (شلل نصفي) على الجهة الأخرى.
- **Westphal's s.** عَلامَةُ وِسْتْفَال. فقدان النفضة الركبية في التابس الظهرى.
- **Wood's s.** عَلامَةُ وُود. ارتشاء العضلة الدويرية وتثبيت مقلة العين وحول وحشي للدلالة على التخدير العميق.
- simesthesia (= osseous sensibility)**  
الجِسُّ العَظْمِي.
- simultagnosia (= simultanagnosia)**  
عَمَةُ التَّكَامُل.
- simultanagnosia** عَمَةُ التَّكَامُل البصري. عدم المقدرة على فهم أكثر من عنصر واحد من منظر بصري في وقت واحد أو عدم المقدرة على فهم كل مكونات أية صورة لتكوين مفهوم شامل لها.

1. **يساريّ** 2. **أعسر**. 1. متعلق **sinistral** بجهة الجسم اليسرى 2. شخص يفضل استعمال أعضاء جهته اليسرى في الوظائف الإرادية.
- sinistrality** عَسْرٌ؛ عَسْرِيَّة. تفضيل استعمال أعضاء الجهة اليسرى من الجسم في أداء الحركات والوظائف الإرادية كاستعمال العين والأذن واليد والساق اليسرى.
- sinistrocerebral** مُخِّي يساريّ. متعلق بنصف كرة المخ اليسرى أو يقع فيها.
- sinistromanual (= left handed)** أعسر.
- sinistropedal (= left footed)** أعسر القدم.
- sinus** جَنِب. (ج: جُيُوب). كهف أو قناة، وهو مصطلح لأحياء متوسعة أو أقبية للدم الوريدي في القحف أو الكبد أو للهواء في العظام القحفية 2. قناة شاذة أو ناسور يسمح بمرور القيح.
- **s. cavernosus (= cavernous s.)** الجَنِبُ الكَهْفِي. حيز وريدي غير منتظم الشكل في الأم الجافية على جانبي جسم العظم الوددي ويمتد من النهاية الإنسية للشق الحجاجي العلوي في الأمام حتى قمة العظم الصخري الصدغي في الخلف ويستلم الوريد العيني والوريد المخي السطحي الوسطي والجيب الوددي الجداري ويتصل مع الجيب الكهفي المقابل ومع الجيب المستعرض والوريد الوداجي الباطن عن طريق الجيوب الصخرية. وهو يضم عادة قناة وريدية واحدة أو أكثر ويحوي أيضاً الشريان السباتي الباطن والعصب المبعد.
- **cerebral s.** جَنِبٌ دِمَاغِيّ. أي من بطينات الدماغ.
- **circular s.** الجَنِبُ الدَائِرِيّ. حلقة وريدية حول النخامية تتكون من الجيبين الكهفيين والجيبين بين الكهفيين الأمامي والخلفي، ويسمى أيضاً جيب ريدي.
- **cranial s's. (= s. durae matris)** الجُيُوبُ القَحْفِيَّة؛ جيوب الأم الجافية.
- **s's. of dura mater (= s. durae matris)** جُيُوبُ الأم الجافية. أقبية وريدية كبيرة تكون جهازاً تفاعلياً كبيراً بين طبقات الأم الحنون في الرأس وهي خالية من الصمامات ولا تتخمس أو تنخفق عندما تنزح وهي تحتوي على تراكيب في بعض أقسامها وتقوم بنزح الأوردة الدماغية وبعض الأوردة بين

- اللوحتين والسحائية إلى الأوردة الرقبية كما تنزح الجيوب الموجودة في قاعدة القحف معظم الدم من الحجاج وتتصل في بعض المواقع مع الأوردة السطحية بواسطة أوردة مشبرية، وتسمى أيضاً الجيوب القحفية.
- **s. intercavernous** **الجَبِينُ بَيْنَ الكَهْفَيْنِ.** جيبان وريديان يربطان الجيبين الكهفيين. أحدهما يمر أمام قمع النخامية ويمر الثاني خلفها.
- **lateral s. (= s. transversus durae matris)** **الجيب المستعرض للأم الجافية؛ الجَبِينُ الجَانِبِيُّ.**
- **longitudinal s. inferior (= inferior sagittal s.)** **الجَبِينُ السهمي السفلي؛ الجَبِينُ الطَوْلَانِيُّ السُّفْلِيُّ.**
- **longitudinal s., superior (= superior sagittal s.)** **الجَبِينُ الطَوْلَانِيُّ العُلْوِيُّ.**
- **occipital s. (= s. occipitalis)** **الجَبِينُ القَذَالِيُّ.** جيب وريدي مفرد يبدأ بالفرعين الأيمن والأيسر والجيوب الهامشية ويمر إلى الأعلى على طول الحافة الملتصقة لمنجل المخيخ لينتهي عند مقرن الجيوب.
- **parasinoidal s. parasinoidal's (= lacunae laterales)** **الجُيُوبُ المحيطة** بالجيب؛ الجوبات الوحشية. أحد الأحياز العديدة في الأم الجافية التي تفتح في أحد جيوب الجافية وتسمى هذه الأحياز عادة الجوبات الوحشية.
- **s. petrosus inferior (= inferior petrosal s.)** **الجَبِينُ الصَّخْرِيُّ السُّفْلِيُّ.** جيب وريدي ينبع من الجيب الكهفي ويجري على طول خط الالتحام الغضروفي الصخري القذالي إلى البصلة العلوية للوريد الوداجي الباطن.
- **s. petrosus superior** **الجَبِينُ الصَّخْرِيُّ العُلْوِيُّ.** جيب ينبع عند الجيب الكهفي ويمر على طول خط التصاق حافة الخيمة المخيخية وينزح إلى الجيب المستعرض.
- **s. rectus** **الجَبِينُ المُسْتَقِيمُ.** جيب وريدي للأم الجافية يقع في خط التحام شراع الدماغ وخيمة المخيخ ويتكون من اتصال الوريد الدماغى الكبير والجبب السهمي السفلي وعادة ما ينتهي في الجيب المستعرض المقابل عند مقرن الجيوب.
- **rhomboid s. of Henle (= ventriculus terminalis medullae spinalis)** **الجَبِينُ المُعَيَّنِيُّ لهَيْتَلِي؛ البطين الانتهائي للنخاع.**
- **s. sagittalis inferior** **الجَبِينُ السَّهْمِيُّ السُّفْلِيُّ.** جيب وريدي صغير في الأم الجافية يقع في القسم السفلي من الحافة المقعرة لمنجل المخ وعند الفتحة في النهاية العلوية للجيب المستقيم.
- **s. sagittalis superior** **الجَبِينُ السَّهْمِيُّ العُلْوِيُّ.** جيب وريدي مفرد في الأم الحنون يبدأ أمام عرف الديك ويمتد إلى الخلف في الحافة المحدبة لمنجل المخ وينتهي بالقرب من الناشزة القذالية الباطنة في مقرن الجيوب وهو يستلم الأوردة المخية العلوية ويتصل مع الجوبات الوحشية للجافية المحاورة وهو عادة ما ينغلف جزئياً بالتحجب العنكبوتي.
- **sigmoid s.** **الجَبِينُ السَّيْنِيُّ.** أحد الجيبين الوريديين في الأم الجافية وهما استمرارية للجيبين المستعرضين ويدور كل منهما للأسفل من خيمة المخيخ ليصبح مستمراً مع البصلة العلوية للوريد الوداجي الباطن.
- **s. sphenoparietalis** **الجَبِينُ الوَدْدِيُّ الجِدَارِيُّ.** جيب وريدي في الجافية يبدأ من وريد سحائي بجوار قمة الجناح الصغير للعظم الوددي ثم ينزح إلى القسم الأمامي من الجيب الكهفي.
- **subarachnoidal s. (= cisternae subarachnoidales)** **الجُيُوبُ تَحْتَ العَنَكْبُوتِيَّةِ.**
- **subpetrosal s. (= s. petrosus inferior)** **الجَبِينُ الصَّخْرِيُّ السُّفْلِيُّ.**
- **superpetrosal s. (= s. petrosus superior)** **الجَبِينُ الصَّخْرِيُّ العُلْوِيُّ.**
- **tentorial s. (= s. rectus)** **الجيب المستقيم؛ الجَبِينُ الخَيْمِيُّ.**
- **s. transversus durae matris** **جَبِينُ الأَمِّ الجَافِيَّةِ المُسْتَعْرِضِ.** أحد الجيبين الوريديين الكبيرين في الأم الجافية وهو يبدأ بطرق مختلفة عند مقرن الجيوب بالقرب من الناشزة القذالية الباطنة، ويتبع كل جيب الحافة الملتصقة لخيمة المخيخ بالعظم الصدغي الصخري حيث يصبح الجيب السيني. ويتصل الجيبان الأيمن والأيسر عند بدايتهما مع بعضهما

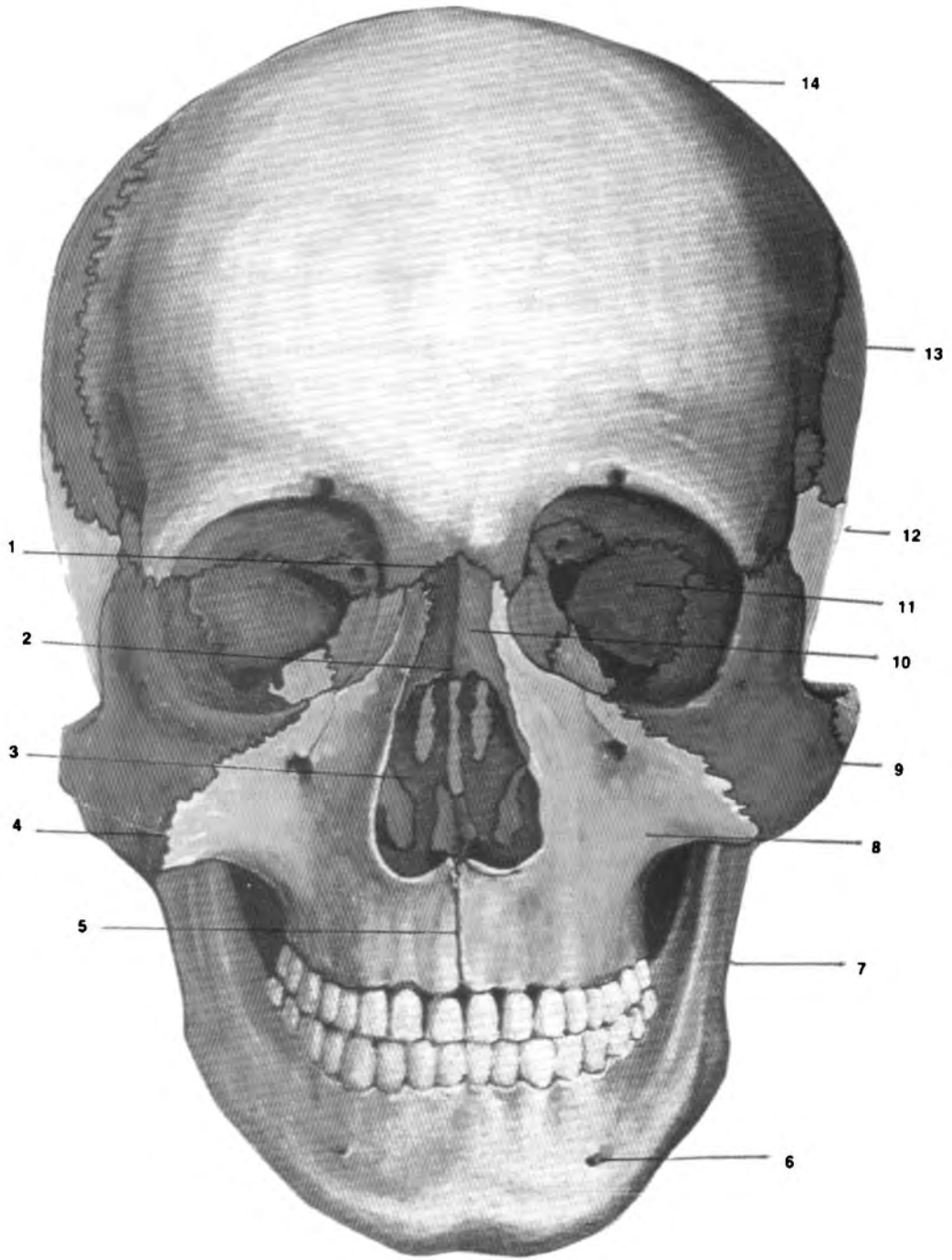
- البعض ومع الجيب السهمي العلوي ومع الجيب المستقيم.
- sitomania** هَوَسُ الأَكْلِ. 1. الجوع المفرط والرغبة الملحة في الأكل 2. نهام دوري.
- sitophobia** رُهابُ الأَكْلِ. الخوف الشاذ من تناول الطعام.
- skelalgia** ألمُ السَّاقِ. ألم في الساق.
- skelasthenia** وَهْنُ السَّاقِ. ضعف الساقين.
- skull (= cranium)** القحف؛ الجُمُجمة. الصندوق العظمي للراس المكون من عظام القحف والوجه.
- sleep** نَوْمٌ. فترة راحة للجسم والفكر تغيب فيه الإرادة والوعي جزئياً أو كلياً وتتعلل فيه وظائف الجسم جزئياً وهو يوصف على أنه حالة سلوكية تتصف بالوضعية السكنوية الخاصة للجسم وقلة الحساسية للمنبهات الخارجية وهي حالة عكوسة. وينقسم النوم إلى مرحلتين: النوم معدوم الحركات العينية السريعة ونوم الحركات العينية السريعة.
- **active s. (= REM s.)** النوم الفاعل؛ النَوْمُ الفَعَّالُ؛ نوم الريم.
- **deep s. (= NREM s.)** النَوْمُ العميق؛ نوم لا ريمي.
- **desynchronized s. (= REM s.)** النَوْمُ اللأَمْتَرَامِن.
- **dreaming s. (= REM s.)** النَوْمُ الإخْلَامِي.
- **electric s.** نَوْمٌ كَهْرَبَائِي. فقدان الحركات الإرادية مع تخدير عام يتولد عند تطبيق رأس تيار كهربائي سريع التقطع.
- **electrotherapeutic s. (= cerebral electrotherapy)** نَوْمٌ عِلَاجِيٌّ كَهْرَبَائِي.
- **fast wave s. (= REM s.)** نَوْمٌ مَوْجَاتِ السَّرِيعَةِ. نوم الحركات العينية السريعة.
- **non-rapid eye movement s. (= NREM s.)** نَوْمٌ بِدُونِ الحَرَكَاتِ العَيْنِيَّةِ السَّرِيعَةِ.
- **NREM s.** نَوْمٌ بِدُونِ الحَرَكَاتِ العَيْنِيَّةِ السَّرِيعَةِ؛ نومٌ لا ريمي. فترة النوم الخالية من الاحلام وتتكون من أربع مراحل من درجات عمق النوم

- تكون خلالها الموجات الدماغية بطيئة وذات فولتية عالية وتبطأ خلالها الفعاليات المستقلة كضربات القلب التي تكون بطيئة ومنتظمة ويهبط ضغط الدم وتتخلل ذلك فترات من نوم حركات العين السريعة ويكون النوم بدون حركات العين السريعة حوالي 80% من وقت النوم الكلي.
- **orthodox s. (= NREM s.)** النَوْمُ التَقْلِيدِي؛ نومٌ قويم. نوم بدون حركات العين السريعة.
- **paradoxical s. (= REM s.)** نَوْمٌ مُتَنَاقِضٌ. نوم الحركات العينية السريعة.
- **paroxysmal s. (= narcolepsy)** نَوْمٌ إِنْتِبَاطِي. سبخ.
- **prolonged s.** نَوْمٌ مَطْوُولٌ. معالجة الاضطرابات العقلية بالنوم المستمر لمدة عدة أيام تحت تأثير العقاقير المنومة.
- **quiet s. (= NREM s.)** نَوْمٌ هَادِيءٌ. نوم بدون الحركات العينية السريعة.
- **rapid eye movement s. (= REM s.)** نَوْمٌ الحَرَكَاتِ العَيْنِيَّةِ السَّرِيعَةِ، نوم الريم.
- **REM s. (= rapid eye movement s.)** النَوْمُ الحَرَكَاتِ العَيْنِيَّةِ السَّرِيعَةِ؛ نوم الريم. فترة النوم التي تكون فيها موجات الدماغ سريعة ومنخفضة الفولتية والفعاليات الذاتية كالتنفس وضربات القلب غير منتظمة. وترافق الاحلام هذا النوع من النوم كما تحدث فيها نفضات عضلية لا إرادية بسيطة وحركات عينية سريعة وتحدث نوبات هذا النوم حوالي 3-4 مرات في الليلة الواحدة بفترات تتراوح بين 80-120 دقيقة تدوم كل نوبة منها خمس دقائق إلى أكثر من ساعة وتكون نسبة هذا النوع من النوم حوالي 20% من مجموع وقت النوم الكلي.
- **slow wave s. (= NREM s.)** نَوْمٌ بَطِيءٌ المَوْجَاتِ؛ نومٌ لا ريمي.
- **synchronized s. (= NREM s.)** نَوْمٌ مُتَزَامِنٌ.
- **twilight s.** نَوْمٌ غَلَسِي. حالة تسكين ونساعة تتولد عن حقن المورفين والسكوبولامين تحت الجلد، وبالرغم من أن المريض يستجيب في هذه الحالة للالام لكنه لا يحفظه في ذاكرته.
- sleep talking (= somniloquism)** كلامٌ نومي؛ تَكَلُّمٌ نومي.



skull

منظر جانبي ايسر للجمجمة: (1) العظم الجبهي (2) الدرز التاجي (3) العظم الأنفي (4) الفقم (الفك العلوي) (5) الثقب الذقني (6) الفك السفلي (7) القوس الوجني (8) الصماخ السمعي الظاهر (9) النتوء الخشائي (10) الدرز القفوي الصدغي (11) العظم الصدغي (12) العظم القفوي (13) الدرز اللامي (14) العظم الجداري.



skull

منظر أمامي للجمجمة: (1) الدرز الجبهي الأنفي (2) الدرز بين المنخرين (3) تجويف الأنف (4) الدرز الوجني الفلصي (6) الثقب الذقني (7) الفك السفلي (8) الفم العلوي (9) الفك العلوي (10) العظم الوجني (11) الحجاج (12) العظم الصدغي (13) العظم الجداري (14) العظم الجبهي.

sleep walking (= somnambulism)

سِنْرَ نَوْمِي.

slows (= trembles)

إِرْتِعَاش.

sociopathy

إِعْتِلَالُ إِجْتِمَاعِي. اضطرابات سلوكية لا اجتماعية أو معادية للمجتمع.

sodomist

سَدُومِي: ممارسة السدومية، أو ممارسة الاتصالات الجنسية الشاذة.

sodomy

سَدُومِيَّة: نوع من الشذوذ الجنسي يصفه القانون ليشمل الاتصال الجنسي بين الإنسان والحيوانات من أنواع مختلفة وكذلك الممارسة الجنسية الفموية أو الشرجية بين الأفراد ويقتصر استعمال المصطلح طبياً على الاتصال الجنسي بين الإنسان والحيوان واللواط.

softening

تَلْيُنُ بِقَفْرِ الدَّم. عملية تلين النسيج أو العضو مرضياً مثل تلين الدماغ أو النخاع الشوكي.

- anemic s.

تَلْيُنُ قَفْرَدَمِي. تلين نسيج الدماغ وانحلاله بسبب نقص الدم المجهز له.

- s. of the brain

تَلْيُنُ الدِّمَاغ. 1. استعمال شائع للخرف الشللي 2. تلين الدماغ.

somasthenia

وَهْنٌ جَسَدِي. ضعف جسمي عام مع ضعف الشهية للطعام وقلة النوم وعدم المقدرة على القيام بالحياة العادية السوية من دون إنهاك عام.

somatalgia

أَلَمٌ جَسَدِي. ألم بدني.

somatasthenia (= somasthenia)

وَهْنٌ جَسَدِي.

somatesthesia (= somatognosis)

جِسْمُ الجَسَد. الحس بوجود الجسد.

somatic

جَسَدِي. 1. متعلق بالجسد أو ما يتصف به 2. متعلق بجدار الجسم وغير متعلق بالأحشاء.

somaticovisceral

جَسَدِي حَشَوِي. متعلق بالجسد والأحشاء.

somatoceptor

مُسْتَقْبِلٌ جَسَدِي. مستقبل يستلم المنبهات من العضلات الهيكلية والجسدية.

somatopsychic

جَسَدِي نَفْسَانِي. متعلق بالجسد والعقل وهو يدل على اضطراب جسدي يولد أعراضاً نفسية.

somatopsychosis

دُهَانٌ جَسَدِي. مرض نفسي يترافق مع داء جسدي.

somesthesia (= somatesthesia)

جِسْمُ الجَسَد.

somnambulance (= somnambulism)

سِنْرَ نَوْمِي.

somnambulation (= somnambulism)

سِنْرَ نَوْمِي.

somnambulism

سِنْرَ نَوْمِي. القيام من الفراش والسير أثناء حالة النوم وعادة ما يحدث ذلك في الثلث الأول من الليل ويدوم من بضع دقائق لنصف ساعة.

somnambulist

السَّائِرُ النَّوْمِي. المصاب بالسير النومي.

somniloquism

تَكَلَّمَ نَوْمِي. التكلم أثناء النوم.

somnolence

نَيْمُومَةٌ؛ وَسَنٌ. النعاس الطبيعي أو الشعور غير الطبيعي به.

somnolentia

نَيْمُومَةٌ؛ وَسَنٌ. 1. نعاس 2. حالة نوم غير كامل تتصف بفقدان الاهتمام وسلوك هياجي أو استثنائي.

sophomania

هَوَسٌ إِدْعَاءُ الحِكْمَةِ. اعتقاد المصاب غير المسبب برجاحة عقله وحكمته.

soporiferous

مُنَوِّمٌ. ما يولد نوماً عميقاً.

soporific

مُنَوِّمٌ. 1. يولد نوماً عميقاً 2. دواء أو أي عامل آخر يولد النوم.

soporous

مَسْبُوتٌ. مترافق مع أو مصاب بالوسن أو السبات.

space

حَيْزٌ. (ج: أَحْيَاز)؛ فَضَاءٌ (ج: أفضيَّة) 1. باحة محددة 2. تجويف حقيقي أو كامن في الجسم 3. اتساع الكون خارج الأرض والجو.

- epicerebral s. الحَيْزُ فَوْقَ الدِّمَاغ. الحيز الكامن بين الدماغ والأم الحنون.

- epidural s. (= cavitas epiduralls) الحَيْزُ فَوْقَ الجَافِيَّة.

- epispinal s. الحَيْزُ فَوْقَ النُّخَاع. الحيز الكامن بين النخاع الشوكي والأم الحنون.

- **subarachnoid s.** الحَيْرُ تَحْتَ العَنكبوتية. تشنُّجٌ (ج: تشنُّجات) 1. تقلص مفاجيء وشديد ولا إرادي لإحدى العضلات أو لعدة عضلات مع المها وتوقف وظيفتها وقد يولد حركات لا إرادية أو انفتال العضو 2. تضيق مفاجيء ولكنه عابر لممر أو قناة أو فتحة.
- **s. of accommodation** تشنُّجُ الكُفِّف. تشنُّج العضلات الهدبية مولداً فرط تكيف البصر للأجسام القريبة.
- **athetoid s.** تشنُّجُ كَنَعَانِي. تشنُّج يتحرك فيه العضو المصاب حركات تشبه حركات الكنع.
- **Bell's s. (= convulsive tic)** تشنُّجُ بيل؛ تشنُّج الوجه. عرة اختلاجية (وجهية).
- **canine s. (= risus sardonius)** تشنُّج كلبى؛ تَكشِيرَة سرْدُونِيَة.
- **carpopedal s.** تشنُّجُ اليَدِ والقَدَم. تشنُّج عضلات اليدين والقدمين أو الإبهامين والأبخرين الكبيرين ويشاهد في التكرز.
- **cerebral s.** تشنُّجُ مُخِّي. تشنُّج بسبب آفة مخية.
- **clonic s.** تشنُّجُ رَمَعِي. تشنُّج ترتخي فيه العضلات مباشرة بعد صملمها.
- **cynic s. (= risus sardonius)** تشنُّج كلبى؛ تَكشِيرَة سرْدُونِيَة.
- **dancing s. (= saltatory s.)** تشنُّج رقصي.
- **diffuse esophageal s.** تشنُّجُ مَرِيئِي مُنْتَشِر. تقلصات شديدة غير منسقة وغير دافعة للمريء يهيجها البلع وخصوصاً عند الشيوخ ويشاهد جوف المريء بالأشعة مع الباريوم بشكل سلسلة تضيقات متراكزة أو ملف لولبي.
- **facial s.** تشنُّجُ وَجْهِي. تشنُّج عضلات الوجه الذي يغذيها العصب الوجهي ويمكن أن يشمل كل جهة الوجه أو المنطقة التي تحيط بالعين.
- **fixed s.** تشنُّجُ ثَابِت. تشنُّج دائم في إحدى العضلات أو في مجموعة منها.
- **glottic s. (= laryngospasm)** تشنُّج مزماري؛ تشنُّجُ الحَنجَرَة.
- **habit s. (= tic)** تشنُّجُ العَادَة؛ عُرَة.
- **histrionic s. (= facial s.)** تشنُّجُ متكلف؛ تشنُّجُ الوَجْهِ التَمَيُّلي. اختلاج عضلات الوجه الشبيه بمعص الكتّاب.
- **infantile massive s. (= jackknife seizure)** تشنُّجُ طِفْلِي كَتْلِي. متلازمة رمع عضلي شديد يظهر في الشهر الثمانية عشرة الأولى من حياة الطفل ويترافق ذلك مع اضطراب دماغي شديد ويتصف بتشنج انثنائي شديد للرقبة والراس والجذع وانسباط الأطراف العلوية والسفلية.
- **intention s.** تشنُّجُ قَصْدِي. تشنُّج عضلي يحدث عند محاولة القيام بحركة إرادية.
- **lock s.** تشنُّجُ قَافِل. تشنُّج توتري يظهر وكأنه يقلل الأصابع مع بعضها كما يحصل في معص الكتّاب وفي الإصابات المماثلة.
- **malleatory s. (= malleation)** تشنُّجُ طَرَقِي؛ نَفْضَانُ اليَدِ.
- **massive s.** تشنُّجُ كَتْلِي. نوبة تنصف بتقلص معظم عضلات الجسم.
- **mixed s.** تشنُّجُ مُخْتَلِط. تشنُّج تظهر فيه حركات تشنجية انثنائية وانسباطية.
- **mobile s. (= athetosis)** تشنُّج حركي؛ كَنَع.
- **myopathic s.** تشنُّجُ الإِعْتِلَالِ العَضَلِي. تشنُّج يرافق الاعتلال العضلي.
- **nictating s. (= winking s.)** تشنُّج رَفِي؛ تشنُّجُ عَمَزِي.
- **nodding s.** تشنُّجُ إِيْمَانِي. تشنُّج رمعي في العضلات القصية الخشائية يولد حركات إيماية ويترافق ذلك مع الرأرأة، ويسمى أيضاً اختلاج سلامي.
- **perineal s. (= penneal vaginismus)** تشنُّجُ عِجَانِي. تشنُّج المهبل العجاني.
- **phonatory s.** تشنُّجُ صَوْتِي. تشنُّج موترات الحبال الصوتية.
- **progressive torsion s. (= dystonia musculorum deformans)** تشنُّجُ التَوَانِي مُتَرَقِّ؛ خَلل التَوَتْر العَضَلِي المشوّه.
- **respiratory s.** تشنُّجُ تَنَفُّسِي. تشنُّج عضلات التنفس.
- **retrocollic s.** تشنُّجُ الرَقَبَة الخَلْفِي. انثناء الراس التشنجي للخلف.

- Romberg's s. تَشْنُجُ رُومْبِرْغ. تشنج مضفي للعضلات التي يغذيها العصب الخامس.
- rotatory s. تَشْنُجُ دَوْرَانِي. تشنج منقطع للعضلة الخشائية فيسبب دوران الرأس.
- salaam s. (= nodding s.) تَشْنُجُ سَلَامِي. تشنج رمعي
- saltatory s. تَشْنُجُ قَفْزِي. تشنج رمعي لعضلات الساق يولد حركة قفزية غريبة عند وقوف المريض.
- synclonic s. تَشْنُجُ رَمْعِي مُتْرَافِع. تشنج رمعي لاكثر من عضلة واحدة في وقت واحد.
- tetanic s. (= tonic s. = tetanus) تَشْنُجُ كَرَازِي؛ تَكَرُّرُ فَيْرِيُولُوجِي. حالة تقلص عضلي مستمر من دون فترات ارتخاء تنتج عن التنبيه المستمر للعصب الحركي بنبضات سريعة وتندمج الاستجابات العضلية لكل منها مع بعضها.
- tonoclonic s. تَشْنُجُ نَفْضَانِي؛ تَشْنُجُ تَوْتِرِي رَمْعِي. نفضان اختلاجي للعضلات.
- torsion s. تَشْنُجُ التَوَائِي. تشنج يتصف بانفصال أو دوران الجسم وخصوصاً الحوض كالذي يحصل في خلل التوتر العضلي المشوه.
- toxic s. تَشْنُجُ سُمِّي. تشنج يتولد عن التسمم بأحد السموم.
- winking s. تَشْنُجُ رَفِي؛ تَشْنُجُ غَفْزِي. نفضان تشنجي للعضلة الجفنية الدويرية وللجفن.
- writer's (= writer's cramp) تَشْنُجُ الكُتَّاب. معص الكُتَّاب.
- spasmodic تَشْنُجِي. يتصف بالتشنج أو ذو خاصية تشنجية.
- spasmogen مُشْنُج. مادة تولد التشنج.
- spasmolygmus (= hiccup) فَوَاق. مُزِيل التَشْنُج؛ حَالُ التَشْنُج.
- spasmolysant مُزِيل التَشْنُج؛ حَالُ التَشْنُج. مادة تحل أو تفرج عن التشنج.
- spasmolysis إِزَالَةُ التَشْنُج؛ حَلُّ التَشْنُج. التفريغ عن التشنج.
- spasmolytic (= antispasmodic) مُزِيل التَشْنُج؛ حَالُ التَشْنُج. مضاد التشنج.
- spasmophilla شَنْج؛ أَهْبَةُ تَشْنُجِيَّة؛ سُرْعَةُ التَشْنُج. حالة تظهر فيها الأعصاب الحركية

حساسية مفرطة شاذة للمنبهات الآلية أو الكهربائية ويظهر المريض استعداداً للتكرز والاختلاج والتشنج.

spasmophilic شَنْج؛ سَرِيْعُ التَشْنُج. ما يظهر أهبة تشنجية.

spasmus (= spasm) تَشْنُج.

- s. nutans (= nodding spasm) تَشْنُجُ إِيْمَانِي.

spastic تَشْنُجِي؛ شَنْجِي. 1. يتصف بالتشنج 2. مفرط التوتر ولذلك تكون العضلة متيبسة وحركاتها غير منتظمة 3. شخص مصاب بالشنج كما يحصل في الشلل التشنجي أو الشلل الدماغي.

spasticity شَنْج. حالة فرط التوترية التشنجية أو زيادة التوتر في العضلة أعلى من الحد السوي مع زيادة منعكساتها الوترية.

- clasp-knife s. شَنْج مُنْفَلِت؛ شَنْج المِوس الكَبَاس. الظاهرة التي تحدث عندما تمدد عضلة مفرطة التوتر بطريقة منفعة إذ يحدث ارتخاء مفاجئ بعد مقاومة شديدة في الابتداء.

spatium subdurale الحَيِزُّ تَحْتَ الجَافِيَّة. حيز ضيق تحت الجافية يحوي السائل النخاعي الشوكي وأحياناً مجرد حيز كامن بين الجافية والعنكبوتية.

speech كَلَام. تكوين اصوات تنقل بعض الأفكار.

- alaryngeal s. (= esophageal s.) كَلَامٌ لَاحَنَجْرِي.

- clipped s. كَلَامٌ مُتَدَاخِل. كلام تتداخل فيه الكلمات وتكون ناقصة ويحدث ذلك أحياناً كأحد أعراض الخرف الشللي.

- echo s. (= echolalia) كَلَامٌ صَدْوِي؛ لَفْظٌ صَدْوِي.

- esophageal s. كَلَامٌ مَرِيئِي. طريقة كلامية تشاهد بعد استئصال الحنجرة مع توليد الكلام باهتزاز عمود الصوت الموجود في الحنجرة قابل المصرة الحلقية البلعومية.

- explosive s. كَلَامٌ انفجاري. نطق عال فجائي يولده المريض في بعض أمراض الدماغ.

- incoherent s. كَلَامٌ لَاحَنَجْرِي. كلام لا يوجد ترابط بين الأفكار التي يعبر عنها بسبب اضطراب سلسلة أفكار المريض.



- **jumbled s. (= anarthria)** كَلَامٌ مَشْوُوشٌ: عَقْلَةٌ.
- **mirror s.** كَلَامٌ مِرْآئِيٌّ. اضطرابٌ كلامي يعكس فيها ترتيب مقاطع الكلمات في الجملة الكلامية.
- **plateau s.** كَلَامٌ هَضْبِيٌّ. كلام يتصف بالمحافظة على وتيرة واحدة من دون أي تغيير في نغمة الصوت فيه.
- **pressured s.** كَلَامٌ مُنْضَغَطٌ. كلام سريع أو متسارع شديد الهياج بحيث يصعب على العضلات الصوتية ربط كلماته فلا يصبح مفهوماً للسامع.
- **scamping s. (= clipped s.)** كَلَامٌ مُتَدَاخِلٌ.
- **scanning s.** كَلَامٌ تَقْرَسِيٌّ. كلام تكون فيه المقاطع مفصولة بفواصل.
- **siurred s. (= clipped s.)** كَلَامٌ مُتَدَاخِلٌ.
- **staccato s.** نُطْقٌ مُفْتَكٌ. كلام ينطق فيه كل مقطع بصورة منفصلة ويشاهد ذلك في التصلب المتعدد.
- sphenocephalus** مُسَقَّنُ الرَّأْسِ. جنين ذو رأسٍ إسفيني الشكل.
- sphenocephaly** تَسَقُّنُ الرَّأْسِ. شذوذ تنموي يتصف برأس ذي مظهر إسفيني الشكل.
- sphincter** مَصْرَعةٌ. (ج: مَصْرَعاتٌ). شريط عضلي حلقي الشكل يضيق أحد الممرات أو يغلق إحدى الفتحات.

**sphingomyelin** سَفِنْغُوْمِيلِينٌ. مجموعة من الشحومات الفسفورية التي تولد عند تحليلها حمض الفسفوريك والكولين والسفنجوزين وأحد الحموض الدهنية وتوجد عادة في الأنسجة العصبية وعادة في أغشيتها.

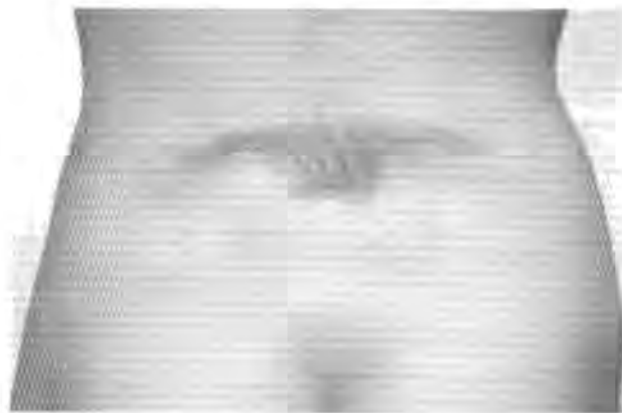
**spina** شَوْكَةٌ؛ سِنْسِنَةٌ. نتوء أو بارزة شوكية الشكل.

- **s. bifida** السِنْسِنَةُ المَشْقُوقَةُ. عيب تنموي يتصف بانغلاق معيب للمحفظة العظمية للنخاع الشوكي تبرز من خلاله السحايا والنخاع وقد لا تبرز منه.

- **s. bifida anterior** السِنْسِنَةُ المَشْقُوقَةُ الأَمَامِيَّةُ. عيب في انغلاق السطح الأمامي للقناة الشوكية العظمية وعادة ما يترافق مع تنامٍ معيب في الأحشاء الصدرية والبطنية.

- **s. bifida aperta (= s. bifida cystica)** السِنْسِنَةُ المَشْقُوقَةُ الكَيْسِيَّةُ.

- **s. bifida cystica** السِنْسِنَةُ المَشْقُوقَةُ الكَيْسِيَّةُ. سنسنة مشقوقة يبرز من خلالها ورم كيسبي يحوي السحايا (قيلة سحائية) أو النخاع الشوكي (قيلة نخاعية) أو كليهما (قيلة سحائية نخاعية).

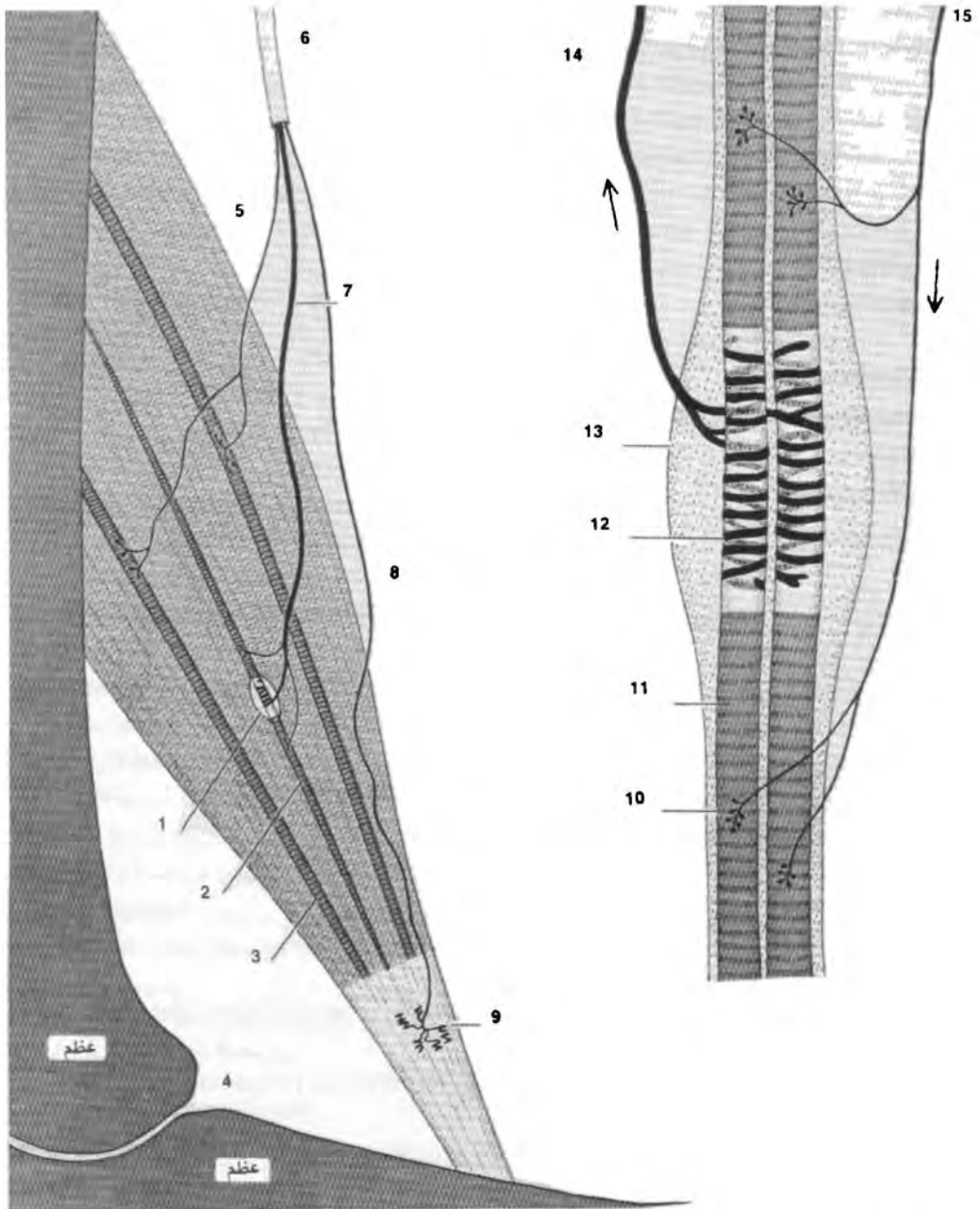


spina bifida

السنسنة المشقوقة مع ظهور لمة من الشعر في نهاية العمود الفقري.

- s. bifida manifesta (= s. b. cystica) السِّنْسِنَةُ الْمَشْقُوقَةُ الظَّاهِرَةُ.
- s. bifida occulta السِّنْسِنَةُ الْمَشْقُوقَةُ الْخَفِيَّةُ. سنسنة مشقوقة فيها عيب في القناة الشوكية من دون بروز النخاع أو السحايا.
- s. bifida posterior السِّنْسِنَةُ الْمَشْقُوقَةُ الْخَلْفِيَّةُ. سنسنة مشقوقة بسبب عيب في انغلاق سطحها الخلفي.
- spinalgia أَلَمُ السِّنْسِنَاءِ. ألم في منطقة السِّنْسِنَاءِ.
- spindle مِغْزَلٌ. 1. مغزل نواة الخلية عند انقسامها 2. مغزل موجات المخطط الكهربائي للدماغ 3. مغزل العضلة.
- muscle s. مِغْزَلُ الْعَضَلَةِ. مستقبلات آلية انتهائية توجد بين ألياف العضلات الهيكلية ومرتبطة بطريقة متوازنة معها وتستجيب للتمديد اللافاعل للعضلة ولكنها تتوقف عن الاستجابة عند تقلص العضلة المتساري الشد وبهذا فهي تؤثر طول العضلة ولذا فهي المستقبلات التي تستجيب للتمديد العضلي أو لمنعكس تمديد العضل.
- neuromuscular s. (= muscle s.) المِغْزَلُ الْعَصْبِيُّ الْعَضَلِيُّ.
- tendon s. (= Golgi tendon organ) مِغْزَلُ الْوَتْرِ.
- tigroid s's. (= Nissl bodies) أَجْسَامٌ نَيْسَلٍ. مغازل غريبة الشكل.
- spine 1. شَوْكَةٌ 2. السِّنْسِنَاءُ؛ الصُّلْبُ؛ الْعَمُودُ الْفَقْرِيُّ. 1. نتوء أو بارزة شوكية الشكل. 2. العمود الفقاري.
- cleft s. (= spinal bifida) السِّنْسِنَةُ الْمَشْقُوقَةُ.
- spinibulbar نُخَاعِيٌّ بَصَلِيٌّ. متعلق بالنخاع الشوكي والبصلة (النخاع المستطيل).
- spinocerebellar نُخَاعِيٌّ مَخِيخِيٌّ. متعلق بالنخاع الشوكي والمخيخ.
- spinocerebellum (= paleocerebellum) الْمَخِيخُ الْقَدِيمُ.
- spinocollicular (= spinotectal) نُخَاعِيٌّ أَكِيمِيٌّ.

- spinocortical (= corticospinal) قَشْرِيٌّ نُخَاعِيٌّ. نخاعي قشري.
- spinotectal (= tectospinal) سَقْفِيٌّ نُخَاعِيٌّ. نخاعي سقفي.
- spiral, tendon حَلَزُونَةُ الْوَتْرِ؛ لَوْلَبِيَّةُ الْوَتْرِ. مستقبلات حلزونية لولبية في وتر العضلات الهيكلية.
- splanchnesthesia (= visceral sense) الْحِسُّ الْحَشْوِيُّ.
- splanchnicectomy (= splanchnic neurectomy) قَطْعُ الْعَصَبِ الْحَشْوِيِّ.
- splanchnicotomy بَضْعُ الْعَصَبِ الْحَشْوِيِّ. قطع أحد الأعصاب الحشوية.
- splenalgia أَلَمُ الطَّحَالِ. ألم عصبي في الطحال.
- splenium of corpus callosum ضَمَادَةُ الْجِسْمِ الثَّقَنِيِّ؛ شَرِيطُ الْجِسْمِ الثَّقَنِيِّ. النهاية الخلفية المدورة للجسم الثقني.
- splenodynia وَجَعُ الطَّحَالِ. وجع في الطحال.
- spodiomyelitis (= acute anterior poliomyelitis) الْإِتهَابُ سِنْجَابِيَّةُ الدِّمَاغِ الْأَمَامِيَّةِ الْحَادَّةُ.
- spondylalgia أَلَمُ الْفَقْرَةِ. ألم في إحدى الفقرات.
- spondylexarthrosis (= dislocation of a vertebra) خَلْعُ الْفِقْرَةِ.
- spondylitis الْإِتهَابُ الْفَقَارِي.
- ankylosing s. (= rheumatoid s. التهاب الفقار الجاسي؛ الْإِتهَابُ الْفَقَارِي الرُّوماتويدي.
- muscular s. الْإِتهَابُ الْفَقَارِي الْعَضَلِيُّ. حالة مرضية للفقار تنتج عن ضعف العضلات وليس عن التهاب حقيقي فيها.
- rheumatoid s. الْإِتهَابُ الْفَقَارِي الرُّوماتويدي. نوع من التهاب المفاصل الروماتويدي الذي يصيب الفقار وخاصة الذكور الأحداث ويؤدي إلى الألم والتيبس نتيجة التهاب المفاصل العجزية الوركية وبين الفقارية والضلعية الفقارية مع تكلسها وقسطها والتصاقها فيؤدي إلى الصل الكامل للعمود الفقاري والصدر.



spindle, muscle

الاتصال العصبي العضلي: (1) المنطقة الاستوائية (2) مغزل عضلي (3) ليف عضلي (4) مفصل (5) ليف عصبي حركي (6) جذع العصب الحركي (7) حزمة عصبية للمغزل العضلي (8) عصب حسي من العضو الحسي للوتر (10) نهاية حركية (11) ليف عضلي داخل المغزل (12) نهاية أولية (13) محفظة (14) ليف حسي من المغزل العضلي (15) ليف عصبي حركي إلى العضلة داخل المغزل.

- spondylodynia** وَجَعُ الْفَقَارِ. وجع في الفقرَة.
- spondylolisthesis** انْزِلَاقُ الْفَقَارِ. انزلاق إحدى الفقرات للأمام فوق الفقرَة الأخرى وعادة ما تكون القطنية الخامسة فوق جسم العجز أو القطنية الرابعة فوق جسم القطنية الخامسة وعادة ما يكون بسبب عيب تنموي في القسم بين المفاصل الفقارية.
- spondylolysis** انْحِلَالُ الْفَقْرَةِ. انحلال أو تحزُّبُ الفقرَة بسبب عدم تنسج القوس الفقاري وانفصال الجسم بين المفاصل.
- spondylomalacia** تَلَيُّنُ الْفَقَارِ.
- spondyloptosis (= spondylo-**  
**listhesis)** تَدَلِّيُ الْفَقَارِ.
- spondylopyosis** تَفْقِيحُ الْفَقَارِ.
- spondyloschisis** انْشِقَاقُ الْفَقَارِ. انشقاق خلقي للقوس الفقاري.
- spondylosis** 1. قَسَطُ فَقَارِي 2. فقار. 1. قسط المفصل الفقاري 2. اصطلاح عام للتغيرات التنكسية المولدة عن الفصال العظمي.
- cervical s.** فَقَارٌ رَقَبِيّ. مرض مفصلي تنكسي يصيب الفقرات العنقية والألواح بين الفقرات والاربطة والأنسجة الضامة المحيطة بها وأحياناً مع الألم والمذل المنتشر للأسفل حتى الساعد بسبب الضغط على الجذور العصبية.
- s. chronica ankylopoietica (= anky-**  
**losing spondylitis)** داء الفقار الجاسيء المزمّن؛ الْتِهَابُ الْفَقَارِ الرُّوماتويدي.
- lumbar s.** فَقَارٌ قَطَنِيّ. مرض مفصلي تنكسي يصيب الفقرات القطنية والألواح بين الفقرات ويسبب الألم والتيبس وأحياناً مع الانتشار الوركي بسبب الضغط على الجذور الذي تولده الألواح المنزلقة أو النابتات العظمية.
- s. uncovertebralis** فَقَارٌ شِصِّي فَقَارِيّ. فقار رقبى يصيب الناتئ الشِصِّي لإحدى الفقرات.
- spondylosyndesis** الْتِحَامُ الْفَقَارِ.
- spondylotomy (= rachitomy)** بَضْعُ السَّيْسَاءِ.
- spondylous (= vertebral)** فَقَارِيّ.
- spongioblast** زُرْمَةُ الْإِسْفَنْجِيَّةِ. 1. إحدى الخلايا الظهارية التي تتطور حول الأنيوب العصبية والتي يتحول بعضها بعد ذلك إلى خلايا دبقية عصبية وبعضها الآخر إلى خلايا البطانة العصبية 2. خلايا لا محوارية.
- spongioblastoma (= gliosarcoma,**  
**glioblastoma)** وَرَمٌ أرومي إسفنجي؛ ساركومة دبقية. ورم يحوي أرومات الإسفنجية.
- s. multiforme** ورم أرومي إسفنجي عديد الأشكال؛ ساركومة دبقية عديدة الأشكال. ساركومة دبقية تكون خلاياها متعددة الأشكال في ترتيبها.
- s. unipolar** ورم أرومي إسفنجي أحادي القطب؛ ساركومة دبقية أحادية القطب. ساركومة دبقية تكون خلاياها الأرومات الإسفنجية أحادية الأقطاب غالباً.
- spongiocyte** خَلِيَّةٌ دَبْقِيَّةٌ؛ خَلِيَّةٌ إسْفَنْجِيَّةٌ 1. خلية دبقية عصبية 2. إحدى خلايا قشرة الغدة الكظرية ذات الجبلَة الإسفنجية المفجأة.
- spongiocytoma (= spongioblas-**  
**toma)** ورم أرومي إسفنجي؛ ساركومة دبقية جبلة إسفنجية.
- spongioplasm** 1. المادة الحبيبية للمحوار 2. الخيوط الموجودة في المادة الخلوية والمكوّنة لشبكته.
- spontaneous** عَفْوِيّ؛ تَلَفَاطِيّ. 1. إرادي، غريزي 2. يحدث من دون تأثير خارجي.
- spot** بُقْعَةٌ. مساحة محددة وصغيرة ومميزة بلونها أو بموضعها.
- acoustic s's.** البَقْعُ الصَّوْتِيَّةُ. البقع الكيسية والقريبة.
- blind s. (= discus nervi optic)** البُقْعَةُ الْعَمِيَاءُ؛ قرص العصب البصري.
- cribriform s's. (= maculae cribrosae)** البَقْعُ المِصْفُوفِيَّةُ.
- pain s's.** بُقْعُ الأَلَمِ. نقاط على الجلد من الممكن عندها فقط تنبيه حس الألم.
- temperature s's.** بُقْعُ الحَرَارَةِ. بقع البرودة أو الحرارة عادة ما تكون غير حساسة للألم والضغط وحساسة للبرودة والحرارة على التوالي وهي مرتبة بخطوط عادة ما تكون مقوسة.
- vital s.** بُقْعَةُ حَيَوِيَّةِ. اسم يطلق أحياناً على

- أحد المراكز المستقلة الرئيسية في البصلة (النخاع المستطيل) والضرورية للحياة.
- staccato (= staccato speech)** نَطَقٌ مُفَكَّكٌ.
- staggers** تَرْتُّجٌ. 1. دُوار، سدر 2. نوع من الدوار يحدث في داء الفواص.
- blind s.** تَرْتُّجٌ أَعْمَى. 1. دوار 2. التسمم الحاد بالسلينيوم في الحيوانات.
- stain** 1. مُلَوْنٌ 2. تَلَوْنٌ؛ لَوْنٌ. 1. مادة أو صبغة تستعمل لتلوين مقاطع الأنسجة وتهيتها للفحص المجهرى. 2. عملية تلوّن الأنسجة.
- staining** تَلَوِينٌ. عملية تلوين الأنسجة.
- Golgi mixed method s.** طَرِيقَةُ تَلَوِينِ غُولْجِي المُخْتَلِطَةِ. طريقة لتلوين الخلايا العصبية وفرورها.
- Nissl s.** تَلَوِينٌ نِيسِل. عملية تلوين خاصة لدراسة أجسام الخلايا العصبية.
- Weigert's myelin sheath s.** طَرِيقَةُ تَلَوِينِ وَيغرت لِلغَمْدِ المِيعَالِينِيِّ. طريقة لتلوين الغمد الميعاليني لفروع الخلايا العصبية.
- Weigert's neuroglia fiber's.** طَرِيقَةُ تَلَوِينِ وَيغرت لِأَلْيَافِ الدَبْقِيَّةِ. طريقة معقدة لإظهار الألياف الدبقية وتعمل بصورة جيدة في أنسجة الإنسان.
- stalk** سَوَيْقَةٌ. بنية رفيعة وطويلة تشبه سويق الشجرة.
- cerebellar s.** سَوَيْقَةُ المَخِيخِ. أي من سويقات المخيخ الثلاث على كل من جهتيه.
- hypophesial s.** سَوَيْقَةُ النُخَامِيِّ. 1. قمع الوطاء 2. جزء النخامية الحديبي.
- Infundibular s.** قَمْعُ الوِطَاءِ.
- neural s. (= infundibulum hypothalami)** قَمْعُ الوِطَاءِ.
- optic s.** السَوَيْقَةُ البَصَرِيَّةُ. بنية رفيعة تربط الحويصلة البصرية بجدار الدماغ في الجنين.
- pituitary s.** السَوَيْقَةُ النُخَامِيَّةُ. 1. قمع الوطاء 2. جزء النخامية الحديبي.
- s's. of thalamus (= thalamic peduncles)** سَوَيْقَاتُ المِهَادِ.
- state** حَالَةٌ. (ج: حَالَاتٌ). 1. حالة أو مقام 2. نقطة تحول أو تبدل نوبة أحد الأمراض.
- حَالَةٌ acute confusional s. (= delirium)** تَخْلِيبَتُهُ حَادَّةٌ؛ هذيان.
- alpha s.** حَالَةٌ أَلْفَا. حالة الارتخاء واليقظة الهادئة المترافقة مع موجات ألفا الدماغية السائدة في الفعالية الكهربائية للدماغ.
- anelectrotonic s.** حَالَةٌ التَوَثُّرِ الكَهْرَبَائِيّ المَصْعَدِيّ. الحالة التي تحدث في العصب بالقرب من المصعد خلال مرور تيار مستمر فيه.
- anxiety s. (= anxiety neurosis)** حَالَةٌ قَلْقٍ. عصاب قلقي.
- anxiety tension s. (= neuromuscular hypertension)** حالة التوتر القلق؛ قَرُطٌ الضُّغْطِ العَصَبِيِّ العَضَلِيِّ. حالة زيادة الاستثارية والهيجوية للاستجابة الانعكاسية.
- borderline s.** حَالَةٌ حَدِيَّةٌ. مصطلح تشخيصي يستعمل عند وجود صعوبة لمعرفة الاعراض فيما إذا كانت عصابية أو نفسية.
- catelectrotonic s.** حَالَةٌ التَوَثُّرِ الكَهْرَبَائِيّ المَهْبِطِيِّ. حالة العصب بالقرب من المهبط عند مرور تيار مستمر فيه.
- central excitatory s.** حَالَةُ الإِسْتِثَارَةِ المَرْكَزِيَّةِ. حالة يختزن فيها في مركز انعكاسي في النخاع الشوكي عدد من المنبهات التي لا تعبر عن نفسها في الاستجابة الانعكاسية.
- dreamy s.** حَالَةٌ أَحْلَامِيَّةٌ. حالة تغيير في الوعي تدوم لبضعة دقائق وتترافق مع الأملاس وتشاهد في أوقات الفص الصدغي.
- epileptic s. (= status epilepticus)** حالة صرعية؛ حَالَةٌ صَزَعٍ مُسْتَمِرٍ.
- hypnagogic s.** حَالَةٌ مُنَوِّمَةٌ. حالة نصف الوعي التي تسبق النوم مباشرة.
- hypnoid s.** حَالَةٌ نَعَاسِيَّةٌ. في نظرية فرويد هي التغيير في حالة الوعي والتي تتصف بارتفاع حالة الإيحاء التي تحصل في الهستيريا اثناء الكرب العاطفي والتي تكون الأساس لتكوين الاعراض الهستيرية الجسدية.
- hypnopompic s.** حالة غيبوبة سطحية تالية

- للنوم؛ **حَالَةٌ** بعد النَّوْمِ. حالة نصف الوعي التي تسبق مباشرة الاستيقاظ الكامل من النوم وتستمر لفترة قصيرة بعد ذلك.
- **local excitatory s.** **حَالَةٌ** الإِسْتِثَارَةِ المَوْضِعِيَّةِ. حالة العصب التي يولدها منبه غير كاف.
- **persistent vegetative s.** **الحَالَةُ** الإِنْبَاتِيَّةِ المُسْتَدِيمَةِ. حالة عدم الاستجابة الكاملة أثناء حالة اليقظة الناتجة عن إصابة الدماغ بأي مستوى كان ويتصف بقشرة دماغية غير عاملة وغياب الاستجابة التمييزية الموائمة للمنبهات الخارجية وللمحيط وعدم الحركة والصمات ويكون المخطط الكهربائي للدماغ متساوي التكهرب أو يظهر فعالية شاذة.
- **twilight s.** **حَالَةُ** الغَلَسِ. حالة وقتية من فقدان الوعي يمكن أن يقوم المرء خلالها ببعض الفعاليات بصورة لا إرادية ومن دون أن يتذكرها بعد ذلك.
- status (= state)** **حَالَةٌ**. (ج: خَالَاتٌ).
- **absence s.** **حَالَةٌ** غِيَابِ. تغييم الوعي المستمر لعدة ساعات من دون فترات فعاليات دماغية طبيعية والقليل من الحركات النمطية ولكن من دون فعالية حركية شاذة.
- **s. choreicus** **حَالَةٌ** رَقْصِيَّةِ. نوع شديد ومستمر من الرَقْصِ.
- **s. convulsivus (= s. epilepticus)** **حَالَةٌ** اِخْتِلَاجِيَّةِ. حالة صرعية مستمرة.
- **s. cribalis (= s. cribrosus)** **حَالَةٌ** مِصْفَوِيَّةِ. حالة الدماغ الشبيهة بالغربال بسبب توسع الأحياز اللمفية حول الأوعية.
- **s. criticus** **حَالَةٌ** حَرْجَةٍ. حالة من النوبات التابسية الشديدة والمستمرة.
- **s. dysraphicus** **حَالَةٌ** سَوْءِ الرَّفْوِ. الانغلاق المغلوط للأنبوب العصبي الجنيني الذي يولد تكويناً مغلوط لبنيات الخط الوسطي عند البالغين كالذي يحدث في العماد الفقري وعظم القصر والشديين والحنك.
- **s. epilepticus** **حَالَةُ** الصَّرَعِ المُسْتَمِرِّ. سلسلة من الاختلاجات الصرعية المتلاحقة بسرعة من دون أية فترة وعي بين النوبة والأخرى.
- **s. hemicranicus (= migrainicus s.)** **حَالَةٌ** شَقِيْقِيَّةِ. حالة تتصف بنوبات معاودة ومستمرة لداء الشقيقة.
- **s. lacunaris (= s. lacunosus)** **حَالَةٌ** جَوْبِيَّةِ. حالة دماغية تتصف بتكون عدد من الاحتشاءات أو من فقدان مادة الدماغ.
- **s. marmoratus** **حَالَةٌ** رُخَامِيَّةِ. حالة تتصف بفرط تنزع الألياف العصبية للجسم المخطط كما يحصل في متلازمة فوغت.
- **petit mal s.** **حَالَةُ** الصَّرَعِ الصَّغِيرِ. حالة تخليط فكري تدوم لعدة دقائق أو ساعات وتترافق بموجات دماغية مستمرة من نوع الموجة والسفافة تشاهد في التخطيط الكهربائي للدماغ بمعدل 3 دورات بالثانية.
- **s. raptus** **حَالَةُ** شَطْحِ. حالة ذهول.
- **s. spongiosus** **الحَالَةُ** الإسْفَنْجِيَّةِ. نتج منتشر وغزير في قشرة الدماغ.
- **s. verrucosus** **حَالَةُ** بروقِيَّةِ. مظهر قشرة الدماغ الشبيهة بالثؤلولي يتكون من سوء ترتيب الأرومات العصبية مما يولد عدم انتظام شقوق القشرة واتلافها بصورة غير متوقعة.
- **s. vertiginosus** **حَالَةُ** دَوَائِرِيَّةِ. حالة دوار طويلة.
- staxis (= hemorrhage)** نَزْفٌ.
- stelletomy** اِسْتِنْصَالُ العُقْدَةِ النَجْمِيَّةِ. استئصال العقدة النجمية للتفريغ عن الألم.
- stellreflex (= postural reflex)** مُنْعَكَسٌ وَضْعِيٌّ.
- stenobregmatic** ضَيْقُ الهَامَةِ. ضيق القسم الأمامي العلوي من الرأس.
- stenocephalous** مُسْتَمُّ الرُّأْسِ. ضيق الرأس.
- stenocephaly** تَسْتَمُّ الرُّأْسِ. تضيق الرأس الشديد.
- stenocortaphia, stenocortaphy** تَضْيِيقُ الصُّدْعِ. تضيق المنطقة الصدغية من الرأس.
- stereoanesthesia (= asteriognosis)** عَمَةٌ التَّجْسِيمِ. نقص القدرة على معرفة نوع الأجسام بتحسس حجمها ووزنها وبنياتها.
- stereoencephalotomy** بَضْعُ الدماغِ المَجْسَمِ؛ بَضْعُ الرُّأْسِ المَجْسَمِ. الجراحة المجسمة للرأس.

**stereognosis** مَعْرِفَةُ التَّجْسِيمِ. 1. قابلية تحسس وإدراك شكل وطبيعة الأجسام والمواد عند لمسها. 2. إدراك الحواس لجسامة المواد.

**stereotaxis (= thigmotaxis)** التَّوَجُّه بِاللَّمْسِ؛ اِنْتِجَابٌ لِمَسِّي. تَوَجُّه الكائن استجابةً لِمُنْتَبِهٍ لِمَسِّي.

**stereotaxy (= stereotaxic surgery)** جِرَاحَةٌ تَوْضِعِيَّةٌ. الجراحة التي تستعمل جهازاً محدداً لثلاثة أبعاد ليعين موضع القسم الذي تجري الجراحة فيه.

**stereotropism (= thigmotropism)** تَوَجُّهٌ بِاللَّمْسِ؛ تَوَجُّهٌ لِمَسِّي.

**stereotypy** نَمَطِيَّةٌ. التكرار المستمر لأعمال أو كلمات تافهة لا معنى لها.

**- s. of attitude** نَمَطِيَّةٌ وَضْعِيَّةٌ. التكرار المستمر لوضعة معينة.

**- s. of movement (= echopraxia)** نَمَطِيَّةٌ حَرَكِيَّةٌ. التكرار المستمر لحركة معينة.

**- s. of speech (= echolalia, verbi-geration)** نَمَطِيَّةٌ كَلَامِيَّةٌ. التكرار المستمر لبعض الكلمات أو المقاطع.

**stethomyositis** اِلْتِهَابُ عَضَلَاتِ الصَّدْرِ.

**stethoparalysis** شَلْلُ عَضَلَاتِ الصَّدْرِ.

**sthenia** نَشَاطٌ؛ بَاسٌ. حالة قوة ونشاط.

**sthenometer** مِقْيَاسُ النِّشَاطِ. آلة لقياس النشاط العضلي لأحد أقسام الجسم.

**sthenometry** قِيَاسُ النِّشَاطِ. قياس نشاط الجسم.

**stigma** سِمَةٌ. (ج: سِمَات). علامة عقلية أو جسدية أو خاصة تساعد على التعرف على إحدى الحالات أو تشخيصها.

**stimulant** مُنْتَبِهٌ. (ج: مُنْتَبِهَات). 1. ما يولد التنبيه خصوصاً تنبيه العضلات خلال عصبها الحركي وزيادة توترها. 2. عامل أو علاج يولد التنبيه.

**- central s.** مُنْتَبِهٌ مَرْكَزِيٌّ. منبه الجهاز العصبي المركزي.

**- cerebral s.** مُنْتَبِهٌ دِمَاقِيٌّ. منبه يُنَشِطُ كلُّ فعاليات الدماغ.

**- diffusible s.** مُنْتَبِهٌ عَابِرٌ. منبه يعمل بصورة عاجلة وشديدة ولكن بصورة عابرة أو زائلة.

**- general s.** مُنْتَبِهٌ عَامٌ. منبه يعمل على كل أقسام الجسم.

**- genital s. (= aphrodisiac)** بَاهِيٌّ. منبه جنسي.

**- local s.** مُنْتَبِهٌ مُوَضِّعِيٌّ. منبه يؤثر بصورة رئيسية على القسم الموضوع عليه فقط.

**- nervous s.** مُنْتَبِهٌ عَصَبِيٌّ. منبه يؤثر بصورة رئيسية على المراكز العصبية مثل المنبهات الدماغية أو النخاعية.

**- spinal s.** مُنْتَبِهٌ نَخَاعِيٌّ. منبه يعمل على النخاع الشوكي أو من خلاله.

**- topical s. (= local s.)** مُنْتَبِهٌ مُوَضِّعِيٌّ.

**stimulate** يُنْتَبِهٌ. يثير إحدى الفعاليات الوظيفية.

**stimulation** تَنْبِيهِ. عملية التنبيه أو حالة التنبيه.

**- areal s.** تَنْبِيهِ بَاحِيٌّ. تنبيه جزء واسع من أحد أعضاء الحس.

**- audio-visual- tactile s.** تَنْبِيهِ سَمْعِيٌّ - بَصْرِيٌّ - لَمْسِيٌّ. التنبيه النظامي المتزامن لمستقبلات السمع والبصر واللمس.

**- nonspecific s.** تَنْبِيهِ لَآ نَوْعِيٌّ. تنبيه أحد أعضاء الحس بمنبه غير المنبه النوعي الخاص به.

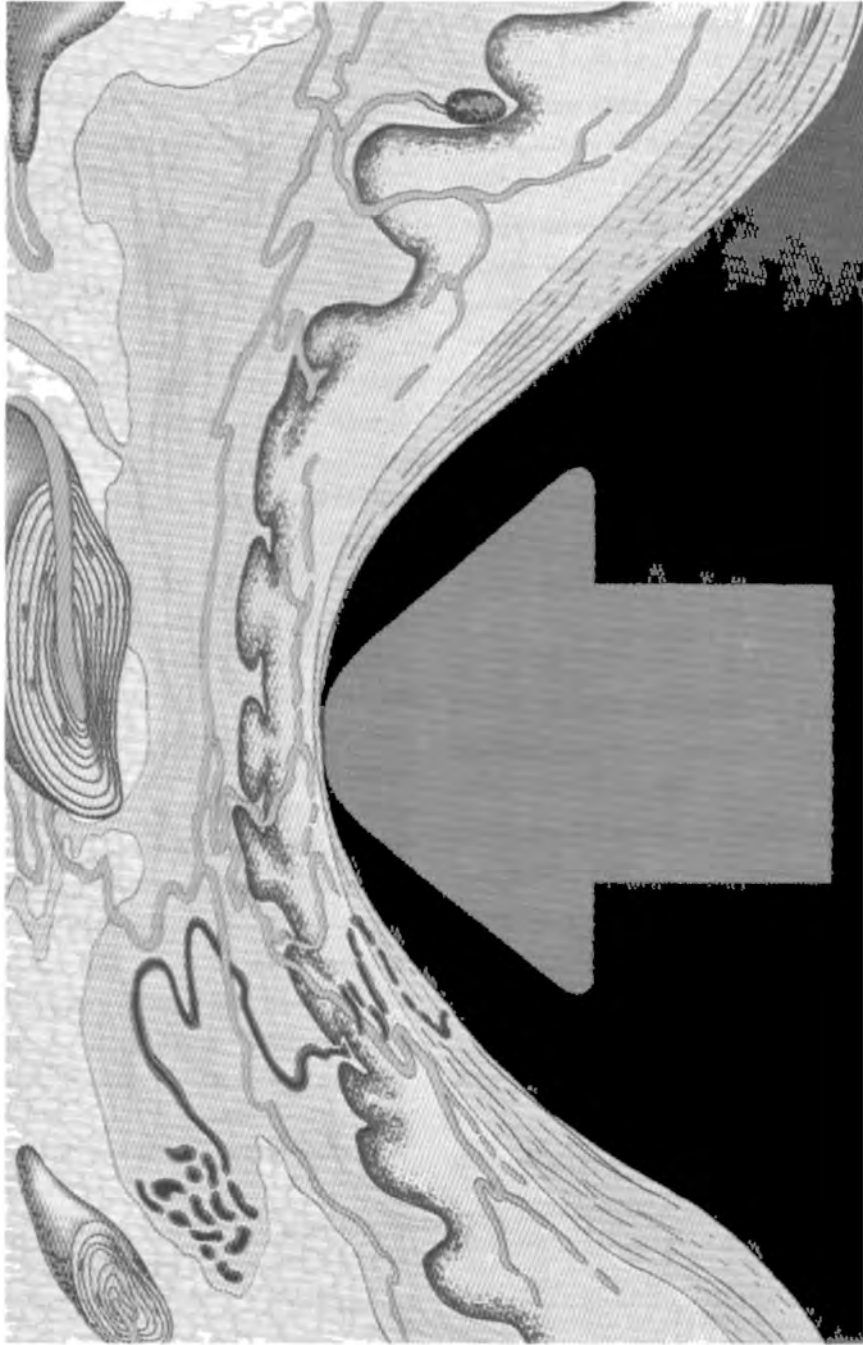
**- paradoxical s.** تَنْبِيهِ تَنَاقُضِيٌّ. تنبيه نقطة حس برودة بمنبه ساخن فيولد حساً بالبرودة بدلاً من حس السخونة.

**- paraspecific s. (= nonspecific s.)** تَنْبِيهِ لَآ نَوْعِيٌّ.

**- punctual s.** تَنْبِيهِ نَقْطِيٌّ. تنبيه أحد أعضاء الحس بتنبيه نقطة واحدة فيه فقط.

**stimulator** مُنْتَبِهٌ. أي عامل أو آلة تنبه إحدى الفعاليات الوظيفية.

**stimulus** مُنْتَبِهٌ. (ج: مُنْتَبِهَات). أي عامل أو فعل أو تأثير يولد استجابة وظيفية أو نمائية من إحدى المستقبلات أو من نسيج هيوج.



stimulatio

ديد للجلد يؤدي إلى انبعاث جسيم باسيني وتنبيه حس اللمس. كما انه يؤدي إلى تخريب النهايات العصبية الحرة  
الآلم.



- **adequate s.** مُنَبِّةٌ وَّافٍ. منه ذو طاقة نوعية مناسبة للتأثير على المستقبل.
- **aversive s.** مُنَبِّةٌ مُنْبِطٌ. منه يؤدي عند وضعه بعد استجابة العضو لأحد المنبهات إلى تقليل شدة استجابات ذلك العضو للمنبهات التالية له.
- **chemical s.** مُنَبِّةٌ كِيمِيَاءِيَّةٌ. مادة كيميائية تتمكن من توليد استجابة في أحد الكائنات خلال تنبيه مستقبلاته الكيميائية.
- **conditioned s.** مُنَبِّةٌ شَرْطِيَّةٌ. منه يكتسب القدرة على توليد استجابة معينة إذا كرر بالاشتراك مع منه نوعي خاص يولد تلك الاستجابة طبيعياً.
- **discriminative s.** مُنَبِّةٌ تَمَيِّزِيَّةٌ. منه يترافق مع آخر معزز له ويؤثر على نوع معين من السلوك ويمكن الشخص من التمييز بين مختلف المنبهات المشابهة له ولكنه لا يستجيب إيجابياً إلا عند وجود المنبه المعزز معه.
- **electric s.** مُنَبِّةٌ كَهْرَبَائِيَّةٌ. منه تيار كهربائي غلفاني أو غيره يولد استجابة من نسيج هيوج.
- **eliciting s.** مُنَبِّةٌ مُثْبِرٌ. منه شرطي أو غير شرطي يستثير استجابة من النسيج الهوج.
- **homologous s. (= adequate s.)** مُنَبِّةٌ وَّافٍ. منه قريب من الحد العتبي.
- **liminal s.** مُنَبِّةٌ عَتَبِيَّةٌ. منه قريب من الحد العتبي.
- **reinforcing s.** مُنَبِّةٌ مُعَزِّزَةٌ. أي منه يتلو الاستجابة ويزيد من احتمال ظهورها.
- **subliminal s.** مُنَبِّةٌ تَحْتَ العَتَبِيَّةِ. منه تحت الحد العتبي.
- **supraliminal s.** مُنَبِّةٌ فَوْقَ العَتَبِيَّةِ. منه فوق الحد العتبي.
- **threshold s.** مُنَبِّةٌ عَتَبِيَّةٌ. منه له أقل درجة من الشدة الكافية لتوليد الاستجابة.
- **unconditioned s.** مُنَبِّةٌ لَا شَرْطِيَّةٌ. منه يولد استجابة لا شرطية.
- stomalgia (= stomatalgia)** أَلْمُ الفَمِّ. ألم في الفم.
- stomatodynia** أَلْمُ الفَمِّ. ألم في الفم أو التهاب الحلق.
- strain** إِجْهَادٌ. فرط النشاط والتمارين الجسدية لحد مضر.
- stratum** طَبَقَةٌ. (ج: طَبَقَاتٌ). كتلة من مادة صفيحية الشكل متساوية السمك تقريباً وقد تكون واحدة من عدة طبقات.
- **s. album profundum corporis quadri-gemini** الطَبَقَةُ البَيَضَاءُ العَمِيقَةُ للجِسْمِ الرُّبَاعِيِّ. طبقة من المادة البيضاء بين الجسم الرباعي والطبقة السنجابية المركزية لمسال الدماغ.
- **s. cerebrale retinae (= pars nervosa retinae)** الجُزْءُ العَصْبِيُّ للشَّبَكِيَّةِ.
- **s. ganglionare nervi optici** الطَبَقَةُ العُقْدِيَّةُ للعَصَبِ البَصْرِيِّ.
- **s. gangliosum cerebelli** الطَبَقَةُ العُقْدِيَّةُ للمُخِيخِ. الطبقة السنجابية الرقيقة من قشرة المخيخ والمكونة من طبقة واحدة من خلايا بركنجي، وتسمى أيضاً حلقة بركنجي.
- **s. granulosum cerebelli** الطَبَقَةُ الحُبْبِيَّةُ للمُخِيخِ. الطبقة العميقة من قشرة المخيخ وهي تحتوي على العديد من العصبونات الصغيرة (خلايا حبيبية) وتفصلها طبقة بركنجي عن الطبقة الجزيئية.
- **strata (grisea et alba) colliculi superioris** الطَبَقَاتُ (السَّنْجَابِيَّةُ والبَيَضَاءُ) للسُّوَيْقِ العُلْوِيِّ. الطبقات الأربع الأعمق للسويق وهي السنجابيتان والبيضاويتان وتتكون من خلايا عصبية مختلفة الأنواع. وتكوّن الطبقتان السنجابية والبيضاء المتوسطتان من الباحة الواردة الرئيسية للسويق وتكوّن الطبقتان السنجابية والبيضاء العميقتان الباحة الصادرة الرئيسية للسويق.
- **s. griseum centrale cerebri (= substantia grisea centralis cerebri)** المَادَّةُ السَّنْجَابِيَّةُ العَمِيقَةُ المركزية.
- **s. interolivare lemnisci** طَبَقَةُ الفَتِيلِ بَيْنَ الزَيْتُونَتَيْنِ. الياف من النواتين الزيتونيتين والأسفينية التي تصعد بين النواتين لتكون الفتيل الإنسي.
- **s. lacunosum** الطَبَقَةُ الجَوْيِيَّةُ. الطبقة الليفية التي تقع بين الطبقة الشعية والطبقة الجزيئية للوطاء وتتكون بصورة رئيسية من طبقة الياف كثيفة مترافقة مع الياف محاور شيفر الجانبية الصاعدة من الشكوة والمحاور والفروع الجانبية الصاعدة من الطبقة الموجهة.

- s. lemnisci (= s. interolivare lemnisci)  
طبقة القَتِيل بَيْنَ الزَيْتُونَتَيْنِ.
- s. lucidum hippocampi الطبقة الصَّافِيَّةُ  
للْحُصَيْنِ. الجزء الخلوي (غير الليفى) من طبقة  
الخلايا الهرمية للحصين.
- s. moleculare cerebelli الطبقة الجُزِيئِيَّةُ  
للمُخِيخِ. الطبقة السطحية لقشرة المخيخ والتي  
تحوي نسبياً عدداً قليلاً من العصبونات النجمية  
ومفصلة عن الطبقة الحبيبية بطبقة بركنجي.
- s. moleculare hippocampi الطبقة  
الجُزِيئِيَّةُ الحُصِينِيَّةُ. الطبقة السطحية للحصين حيث  
تنتهي النهايات القمية لتغضنات الخلايا الهرمية.
- s. neuronorum piriformium طبقة  
العُصْبُونَاتِ الكُمُثْرِيَّةِ الشَّكْلِ. طبقة عصبونات  
بركنجي تقع بين الطبقة الجزيئية الظاهرة والطبقة  
الحبيبية الباطنة لقشرة المخيخ ويعتبرها البعض  
الطبقة العميقة للطبقة الجزيئية.
- s. nucleare medullae oblongatae الطبقة  
النُّوَوِيَّةُ لِلْبَصَلَةِ. عمود المادة السنجابية الذي يوجد  
في النخاع المستطيل (البصلة) والذي يحوي نوى  
الأعصاب القحفية.
- s. opticum الطبقة البَصْرِيَّةُ. طبقة من الألياف  
البيضاء في الأكمة العلوية تحت الطبقة السنجابية  
مباشرة.
- s. oriens الطبقة المتَّجِهَة. إحدى طبقات الحصين  
التي تتكون من عصبونات ومحاور صاعدة (خلايا ذات  
سلة) وتفرعات التغضنات القاعدية للخلايا الهرمية  
والفروع الجانبية للمحاور والواقعة بين الشكوة  
والطبقة الهرمية للوطاء.
- s. plexiforme cerebelli (= s.  
moleculare cerebelli) الطبقة الصَّفِيرِيَّةُ  
للمُخِيخِ؛ الطبقة الجزيئية للمخيخ.
- s. pyramidale الطبقة الهرميَّةُ. طبقة مزدوجة  
واضحة الحدود من الخلايا الهرمية التي تمتد  
تغضناتها من الطبقة الموجهة حتى الطبقة الجزيئية  
للحصين.
- s. radiatum الطبقة الشُعْبِيَّةُ. الجزء السطحي  
من طبقة الخلايا الهرمية للحصين والتي يتكون

معظمها من التغضنات القمية مع المحاور وبعض  
الخلايا الهرمية.

- white s. of quadrigeminal body, deep  
(= s. album profundum corporis  
quadrigemini) الطبقة البِيضَاءُ العميقة  
للجِسْمِ الرُّبَاعِيِّ.
- s. zonale corporis quadrigemini الطبقة  
المنطقيَّةُ للجِسْمِ الرُّبَاعِيِّ. طبقة سطحية من الألياف  
البيضاء للجسم الرباعي.
- s. zonale thalami الطبقة المنطقيَّةُ للمهاد.  
طبقة من الألياف نخاعية تغطي الناحية الظهرية من  
ظهر المهاد.
- تَلَمَّ. (ج: أَتْلَامٌ). خط أو سطر.  
streak
- الأخْدُوْدُ (= neural groove) medullary s.  
العَصْبِيَّ.
- التَلَمَّ (= tache cerebrale) meningeal s.  
السِّحَاثِي؛ اللطخة الدماغية.

إبصاراً مقلوب. 1. خلل  
strophosymbolia  
إدراكي تتراءى فيه الأجسام للشخص بصورة  
مقلوبة 2. نوع من صعوبة القراءة لدى الأطفال  
وخصوصاً للحروف المرآتية مثل الحروف (b-d)  
و (p-q)، وقد يغلط في تلفظها أو كتابتها.

1. إجهاد. 2. كَرْب. (ج: كُرُوبٌ).  
stress  
1. ضغط أو تأثير يفرض بالقوة 2. مجموع  
الاستجابات البيولوجية لاي منبه معاكس أو مؤز  
سواء كان فيزيائياً أو كيميائياً أو فكرياً أو عاطفياً  
داخلياً كان أو خارجياً والذي يمكن أن يؤدي إلى أي  
اضطراب لاستتباب الكائن، وإذا لم تكن هذه  
الاستجابات كافية لمعالجة هذه المنبهات فيؤدي  
ذلك إلى الاضطراب والكرب.

سَطْرٌ. خط أو بنية ضيقة شريطية الشكل.  
stria  
وهو اصطلاح يستعمل لمجموعة ضيقة طولانية من  
الألياف العصبية في الدماغ.

- acoustic striae (striae medullaris  
ventriculi quarti) السَطُورُ السَّمْعِيَّةُ.  
السَطُورُ النخاعية للبطين الرابع.
- auditory striae (= striae medullaris  
ventriculi quarti) السَطُورُ السَّمْعِيَّةُ؛
- s. diagonalis (= diagonal band of  
Broca) السطر المَائِل. شريط من الألياف

العصية التي تطوق المنطقة الذنبية للمادة المثقبة الامامية حيث يلاصق السبيل البصري المتواصل على جهته الذنبية الوحشية مع الباحة حول اللوزية ويمر للجهة الراسية الإنسية فوق التصالبة البصرية ليندمج مع التلفيف جنب الانتهازي.

- **s. laminae granularis externa corticis cerebri** **سَطْرُ الصَّفِيحَةِ الحَبِيبِيَّةِ الظَّاهِرَةِ** لِقَشْرَةِ المَخِّ. شريط من الالياف العصبية المنحرفة الاتجاه في الطبقة الحبيبية الظاهرة لقشرة المخ.

- **s. laminae granularis interna corticis cerebri** **سَطْرُ الصَّفِيحَةِ الحَبِيبِيَّةِ البَاطِنَةِ** لِقَشْرَةِ المَخِّ. شريط من الالياف العصبية البيضاء المنحرفة الاتجاه في الطبقة الحبيبية الباطنة لقشرة المخ. ويكون هذا الخط سميكاً في التلم المهمازي ويشاهد بسهولة ويسمى خط غيناري.

- **s. laminae molecularis corticis cerebri** **سَطْرُ الصَّفِيحَةِ الحَبِيبِيَّةِ لِقَشْرَةِ المَخِّ.** شريط من الالياف العصبية المغمدة المنحرفة الاتجاه في الطبقة الجزيئية لقشرة المخ.

- **s. laminae plexiformis corticis cerebri** (= laminae molecularis corticis cerebri) **سَطْرُ الصَّفِيحَةِ الضَّفِيرِيَّةِ لِقَشْرَةِ المَخِّ.**

- **s. laminae pyramidalis interna corticis cerebri** **سَطْرُ الصَّفِيحَةِ الهَرْمِيَّةِ البَاطِنَةِ لِقَشْرَةِ المَخِّ.** شريط من الالياف العصبية المنحرفة الاتجاه في الطبقة الهرمية الباطنة لقشرة المخ.

- **s. lancisii** (= s. of Lanci = s. longitudinalis medialis corporis callosi) **سَطْرُ لانسي؛ السَطْرُ الطُولَانِي الإنْسِي لِلْجِسْمِ الثَّقْنِي.**

- **s. longitudinalis lateralis corporis callosi** **السَطْرُ الطُولَانِي الوَحْشِي لِلْجِسْمِ الثَّقْنِي.** أحد الشريطين الدقيقين من الالياف المغمدة التي تكون الحرف الطولاني للستر السنجابي على الناحية العلوية الإنسية من كل من نصفي الجسم الثقني.

- **s. longitudinalis medialis corporis callosi** **السَطْرُ الطُولَانِي الإنْسِي لِلْجِسْمِ الثَّقْنِي.** أحد الشريطين الرقيقين من الالياف المغمدة التي تكون الحرف الطولاني للستر السنجابي على الناحية العلوية من كل من نصفي الجسم الثقني.

- **s. medullaris thalami** **السَطْرُ الثَّلَاجِي** لِلْمُهَاد. حزمة ليفية تبدأ من التلفيف تحت الثقني وجنوب الانتهازي ومن الباحتين أمام البصرية واللوزية وتجري للخلف على طول اتصال السطحين الظهري والإنسي للمهاد لتصل نواة العنان.

- **striae medullares ventriculi quarti** **السَطُورُ الثَّلَاجِيَّةُ لِلْبَطْنِ الرَّابِعِ.** حزم الياف بيضاء تسير بصورة مستعرضة عبر قاع البطن الرابع وهي تبدأ من النوى المقوسة وتمر ظهرياً بالقرب من خط الوسط وبعد وصولها البطن الرابع تدخل أخيراً السويقة المخيخية السفلية.

- **meningitic s. (= tache cerebrale)** **السطر السحائي؛ لطفة المَخِّ.**

- **striae olfactoriae medialis et lateralis** **السَطُورُ الشَّمِّيَّةُ الإنْسِيَّةُ والوَحْشِيَّةُ.** الياف السبيل الشمي المتشعبة التي تنفرج إلى الشريطين الإنسي والوحشي عند المثلث الشمي لتحد المادة المثقبة الامامية. ويغطي التلفيفان الشيمان الوحشي والإنسي هذين الشريطين على التوالي.

- **s. olfactory, intermediate** **السَطْرُ الشَّمِّي** المُتَوَسِّط. شريط صغير من الالياف يمر من مركز المثلث الشمي ليثقب المادة المثقبة الامامية وهو غير موجود دائماً.

- **s. terminalis** **السَطْرُ الإنْتِهَازِي.** شريط من الالياف على طول الحافة الوحشية للسطح البطني للمهاد يغطي الوريد المهادي المخططي ويتبع خط الوريد مؤشراً خط انفصال المهاد عن النواة الذنبية وهو يمتد من منطقة الثقبية بين البطينين إلى القرن الصدغي للبطن الجانبي حاملاً اليافاً من النواة اللوزية إلى الباحت الحجازية والوطائية والمهادية.

- **striae transversae corporis callosi** **السَطُورُ المُسْتَفْرَضَةُ لِلْجِسْمِ الثَّقْنِي.** أشرطة مستعرضة من الياف عصبية على السطح العلوي للجسم الثقني.

**مُخَطَّطِي striatonigral (= strionigral)** **أسودِي.** ساقط من الجسم المخطط إلى المادة السوداء.

**striatum (= 1. striped 2. corpus striatum 3. neostriatum)** **1. مَخَطَّط** **2. الجِسْمُ المَخَطَّطُ 3. المَخَطَّطُ الجَدِيدُ.**

**stroke** سَكْتَةٌ؛ ضَرْبَةٌ. نوبة شديدة حادة ومباغثة. **stroke**  
**- apopleptic s. (= apoplexy)** سَكْتَةٌ.  
**- heat s.** ضَرْبَةُ الْحَرَارَةِ. حالة تتولد عن التعرض الطويل للحرارة المفرطة وتتصف بتبيس الجلد والدوار والصداع والاعطش والغثيان والمعص العضلي وقد ترتفع درجة الحرارة لدرجة خطيرة بعكس الإنهاك الحراري حيث يمكن أن تكون درجة الحرارة دون الحد السوي.  
**- paralytic s.** سَكْتَةٌ شَلَلِيَّةٌ. نوبة شلل فجائية تنتج عن إصابة دماغية أو نخاعية.  
**stroma** سَدَى. النسيج السائد أو مطرس العضو بالمقارنة مع نسيجه الوظيفي أو المتن.  
**strychnine** سترِكْنِين. قلواني سام جداً يولد استئثاراً كل أقسام الجهاز العصبي المركزي يقوم بذلك بحصر كل النبضات المثبطة بعد التشابكية. وكان يستعمل كمنبه مركزي مع الأدوية الهرورة.  
**stun** إغْمَاءٌ. إصابة الشخص بفقدان الوعي نتيجة صدمة أو ضربة شديدة.  
**stupeficient** مخدِّرٌ؛ مُذْهِلٌ. ما يولد الذهول أو عامل يولد الذهول.  
**stupefactive** مُخدِّرٌ؛ مُذْهِلٌ. ما يولد الخدر أو الذهول.  
**stupor** ذُهُولٌ. فقدان الوعي الجزئي أو الكامل تقريباً يظهر في الأشخاص الذين يستجيبون فقط للمنبهات الشديدة. وفي الأمراض النفسية هو ضعف قابلية الاستجابة للمنبهات.  
**- anergic s.** ذُهُولٌ وَهْنِيٌّ. ذهول مع ضعف الحركة.  
**- benign s.** ذُهُولٌ حَمِيدٌ. حالة ذهول تشاهد أحياناً في الطور الاكتئابي للذهان الهوسي الاكتئابي.  
**- epileptic s.** ذُهُولٌ صَرْعِيٌّ. ذهول يتلو نوبة اختلاج الصرع.  
**- postconvulsive s. (= epileptic s.)** ذُهُولٌ تَالِيٌّ لِلإختلاج. ذهول يتلو النوبة الصرعية.  
**stuttering** تَأْتَأَةٌ. مشكلة كلامية تشمل ثلاثة عوامل (أ) عدم انسيابية الكلام وخصوصاً إعادة بعض أقسام الكلمات أو كل الكلمات وإطالة بعض الأصوات بين الكلمات أو تضمين بعض الكلمات أو الأصوات مع فترات طويلة، (ب) رد فعل السامعين لعدم انسيابية نطق المتكلم وحكمهم عليه بأنه غير

مقبول وشاذ، (ج) رد فعل المتكلم لردود فعل المستمعين له ورفضهم كلامه ورد فعله هو لنفسه واعترافه بأنه متأتىء.  
**- labiochoreic s. (= labiochorea)** تاتاة الرقص الشفوي؛ الرقص الشفوي.  
**subconscious** 1. غير مُكتمل الوعي 2. دُونَ الشُّعُورِ. حالة كون الشخص واعٍ جزئياً.  
**subconsciousness** عَدْمُ اكتمالِ الوَعْيِ. حالة وعي جزئي.  
**subdelirium** هذْيَانٌ بَسِيطٌ. هذيان جزئي.  
**subdural** تَحْتَ الجَافِيَّةِ. ما يقع بين الجافية والعنكبوتية.  
**subjective** شَخْصَانِيٌّ. متعلق بالشخص أو يدركه الشخص المصاب نفسه ولا تدركه حواس الأشخاص الآخرين.  
**subparalytic** مُشَلُّولٌ جُزْئِيًّا. مُصابٌ بشكل غير كامل.  
**subpial** تَحْتَ الحَنْوُنِ. ما يقع تحت الأم الحنون.  
**substance** مَادَّةٌ. (ج: مَوَادٌ). المادة التي يتكون منها الجسم أو العضو.  
**- neurosecretory s.** مَادَّةُ الإفْرَازِ العَصَبِيِّ.  
**- s. of nissl (= Nissl's bodies)** أجْسَامُ نَيْسِلِ.  
**- receptive s.** مَادَّةٌ مُسْتَقْبِلَةٌ. مادة فرضية من المفروض أنها موجودة في النسيج العضلي بالقرب من الصفيحة الانتهائية الحركية للأعصاب وتقوم بوظيفة نقل الدفعات العصبية.  
**- reticular s. of medulla oblongata (= reticular formation of medulla oblongata)** المَادَّةُ الشَبَكِيَّةُ لِلْبَصَلَةِ.  
**- Rolando's gelatinous s. (= substantia gelatinosa)** مادة رولاند الهلامية؛ المَادَّةُ الهَلَامِيَّةُ.  
**- tigroid s. (= Nissl's bodies)** مادة نمراء؛ أجْسَامُ نَيْسِلِ.  
**- transmitter s. (= neurotransmitter)** مادة ناقلة؛ المَاقِلَةُ العَصَبِيَّةُ.

- white s. (= substantia alba) المَادَّةُ البَيْضَاءُ.
- white s. of Schwann (= myelin) مادة شوان البيضاء؛ ميالين.
- white s. of spinal cord المَادَّةُ البَيْضَاءُ لِلنُّخَاعِ.
- substantia (= substance) مَادَّةٌ.**
- s. alba المَادَّةُ البَيْضَاءُ. النسيج العصبي الأبيض الذي يكون الجزء الناقل للدماغ والنخاع ويتكون بصورة رئيسية من الألياف العصبية النخاعية والمرتبطة في ثلاثة حبال الظهرية والبطنية والجانبية.
- s. alba medullae spinalis المَادَّةُ البَيْضَاءُ لِلنُّخَاعِ. وتتكون من الألياف عصبية ميالينية مرتبة بحزم طولانية متوازية.
- s. cinerea (= s. grisea) المَادَّةُ السِّنْجَابِيَّةُ.
- s. corticollis cerebelli (= cortex cerebelli) مَادَّةُ القِشْرَةِ المَخِيخِيَّةِ.
- s. ferruginea (= locus ceruleus) المَادَّةُ الحَدِيدِيَّةُ؛ المَوْضِعُ الأزرق.
- s. gelatinosa centralis المَادَّةُ الهَلَامِيَّةُ المَرْكَزِيَّةُ. منطقة المادة الهلامية الشكل المكونة أساساً من الدبق العصبي ولكنها تحتوي أيضاً بعض الألياف والخلايا العصبية والتي تحيط بالقناة المركزية للنخاع الشوكي والتي تحيط بها المادة السنجابية المركزية المتوسطة.
- s. gelatinosa collinae posterioris (= Rolando's gelatinous substance) المَادَّةُ الهَلَامِيَّةُ لِلنُّخَاعِ؛ المادة الهلامية لرولانديو. الغطاء الهلامي الشكل الذي يكون القسم الظهري من العمود الظهري للنخاع والذي يتكون من عصبونات من نوع غولجي نمط 2 وطبقة من الخلايا العصبية.
- s. grisea المَادَّةُ السِّنْجَابِيَّةُ. نسيج المادة السنجابية المكون من أجسام الخلايا العصبية والألياف عصبية غير نخاعية ونسيج ضام.
- s. grisea centralis cerebri المَادَّةُ السِّنْجَابِيَّةُ المَرْكَزِيَّةُ لِلدِّمَاغِ. المادة السنجابية التي تحيط بمسال الدماغ.
- s. grisea intermedia centralis medullae spinalis (= s. intermedia centralis medullae spinalis) المَادَّةُ السِّنْجَابِيَّةُ المَتَوَسِّطَةُ المَرْكَزِيَّةُ لِلنُّخَاعِ.
- s. grisea intermedia lateralis medullae spinalis (= s. intermedia lateralis medullae spinalis) المَادَّةُ السِّنْجَابِيَّةُ المَتَوَسِّطَةُ الوَحْشِيَّةُ لِلنُّخَاعِ.
- s. grisea medullae spinalis المَادَّةُ السِّنْجَابِيَّةُ لِلنُّخَاعِ. مادة تحتوي القليل من الألياف النخاعية ولكنها تحوي الكثير من أجسام الخلايا العصبية والألياف عصبية عديمة الميالين وأوعية دموية أكثر مما توجد في المادة البيضاء.
- s. innominata المَادَّةُ اللأُسْمَاءُ. نسيج عصبي خلف المادة المثقبة الأمامية مباشرة وبالجهة البطنية من الكرة الشاحبة والعمود العديسي.
- s. intermedia centralis medullae spinalis المَادَّةُ المَتَوَسِّطَةُ المَرْكَزِيَّةُ لِلنُّخَاعِ. الشريط المستعرض للمادة السنجابية التي تحيط بالقناة المركزية للنخاع الشوكي وخارج المادة الهلامية المركزية والذي يربط الكتلتين اليسرى واليمنى للمادة السنجابية.
- s. intermedia lateralis medullae spinalis المَادَّةُ المَتَوَسِّطَةُ الوَحْشِيَّةُ لِلنُّخَاعِ. المادة السنجابية للنخاع التي تتوسط بين المادة المركزية المتوسطة والعمود الوحشي والعمودين البطني والظهري.
- s. nigra المَادَّةُ السُّودَاءُ. طبقة المادة السوداء التي تفصل الأقسام الظهرية من السويقتين المخيتين (سقيفة الدماغ المتوسط) عن الأقسام البطنية منهما وتتكون من القسم الظهري المكتنز الذي يحوي العديد من الخلايا الصباغية ومن القسم الشبكي البطني الذي تحوي خلاياه القليل من الصباغ.
- s. perforata anterior (= s. perforata rostralis) المَادَّةُ المُنْقَبَةُ الأمامِيَّةُ.
- s. perforata interpeduncularis المَادَّةُ المُنْقَبَةُ بَيْنَ السُّوَيْقَتَيْنِ. قاع الحفرة بين السويقتين المخيتين التي تثقبها الفروع المركزية للشريان المخي الخلفي، وتسمى أيضاً المادة المنقبة الخلفية.
- s. perforata posterior (= s. perforata interpeduncularis) المَادَّةُ المُنْقَبَةُ الخَلْفِيَّةُ.

- **s. perforata rostralis (= s. perforata anterior)** المَادَّةُ الْمُثَقَّبَةُ الأَمَامِيَّةُ. باحة على قاع الدماغ أمام السبيلين البصريين تحوي العديد من الثغوب التي تمر خلالها الفروع الصغيرة من الشريائين الدماغيين المتوسط الامامي إلى البنيات العميقة.
- **s. reticularis alba of Arnold (= formatio reticularis pontis)** مادة أرنولد الشبكية البيضاء؛ التَشَكُّلُ الشَّبَكِيُّ الجِسْرِيِّ.
- **s. reticularis medullae oblongata (= formatio reticularis medullae oblongatae)** المادة الشبكية للنخاع المستطيل؛ التَشَكُّلُ الشَّبَكِيُّ لِلْبَصَلَةِ.
- **s. Rolandi (= s. gelatinosa)** المَادَّةُ الهَلَامِيَّةُ. **subthalamus (= thalamus ventralis)** تحت المهاد؛ المِهَادُ البَطْنِي.
- subwaking** يَفْظَةٌ جُزْئِيَّةٌ. وسط بين اليقظة والسبات.
- succinylcholine chloride** كُورِيدُ السكسينيلكولين. مادة ترخي العضلات الهيكلية بالحصر عند التوصيل العصبي العضلي ويستعمل لهذه الخاصية عند التنظير الداخلي وكمساعِد عند التخدير العام لإرخاء العضلات.
- sufentanil** سَفَانْتَنِيل. دواء يستعمل كمسكن.
- suggestibility** قَابِلِيَّةُ الإِيحَاءِ. حالة الاستعداد للإيحاء.
- suggestible** قَابِلُ الإِيحَاءِ. شخص عظيم الاستعداد للإيحاء.
- suggestion** إِيحَاءٌ؛ إِقْتِرَاحٌ. 1. تمرير فكرة إلى أحد الأشخاص من الخارج. 2. فكرة تمرر من الخارج.
- **hypnotic s.** إِيحَاءٌ تَنْوِيمِي. إيحاء يمرر إلى أحد الأشخاص في حالة التنويم يرحى إليه به بتغيير أحد مداركه أو ذكرياته أو ليقوم ببعض الأفعال.
- **posthypnotic s.** إِيحَاءٌ بَعْدَ التَّنْوِيمِ. غرز إيحاء في دماغ أحد الأشخاص أثناء التنويم ليقوم بعمل ما بعد زوال حالة التنويم منه.
- sulcus** تَلَمٌّ. (ج: أَثْلَامٌ). أخدود أو خندق

- أو وهدة خاصة تلك التي توجد على سطح المخ والتي تفصل التلافيف عن بعضها.
- **anterolateral s. of medulla oblongata (= s. ventrolateralis medullae oblongatae)** التَلَمُّ الأَمَامِيُّ الوَخْشِيُّ لِلْبَصَلَةِ.
- **anterolateral s. of spinal cord (= s. ventrolateralis medullae spinalis)** التَلَمُّ الأَمَامِيُّ الوَخْشِيُّ لِلنُّخَاعِ.
- **s. basilaris pontis** التَلَمُّ القَاعِدِيُّ للجِسْرِ. الأخدود الأمامي الناصفي في الجسر الذي يحوي الشريان القاعدي.
- **s. bulbopontinus** التَلَمُّ البَصَلِيُّ الجِسْرِيِّ. أخدود مستعرض أمام وعلى جهتي الجسر والذي يحده عن النخاع المستطيل.
- **s. calcarinus** التَلَمُّ المِهْمَازِيُّ. تلم على السطح الإنسي للفص القذالي يفصل الإسفين عن التلافيف اللساني.
- **callosal s. (= s. corporis callosi)** تَلَمُّ الجِسْمِ الثَّقَنِيِّ.
- **callosomarginal s (= s. cinguli)** التَلَمُّ الثَّقَنِيُّ الخَافِي.
- **s. callosus (= s. corporis callosi)** تَلَمُّ الجِسْمِ الثَّقَنِيِّ.
- **s. canalis innominatus (= s. nervi petrosi minoris)** تَلَمُّ القَنَاةِ اللامُسَمَّاةِ.
- **s. centralis cerebri** التَلَمُّ المَرْكَزِيُّ للمُخِّ. تلم عميق نسبياً وعمودي تقريباً على سطح نصف كرة المخ وهو يفصل الفص الجبهي عن الفص الجداري.
- **s. centralis insulae** التَلَمُّ المَرْكَزِيُّ لِلجَزِيرَةِ. خندق عميق مائل يقسم الجزيرة إلى قسم أمامي كبير وآخر خلفي صغير.
- **cerebral s., lateral (= s. lateralis cerebri)** التَلَمُّ الوَخْشِيُّ للمُخِّ.
- **sulci cerebri** أَثْلَامُ المُخِّ. الأخاديد بين تلافيف المخ.
- **s. chiasmatis (= s. prechiasmaticus)** التَلَمُّ التَّصَالِبِيِّ.
- **s. cinguli** التَلَمُّ الحِزَامِيِّ. تلم طويل غير منتظم الشكل على السطح الإنسي لنصف كرة المخ والذي

- يفصل التلفيف الحزامي إلى الأسفل عن التلفيف الجبهي الإنسي والفصيص جنيب المركزي إلى الأعلى ومن الممكن تقسيمه إلى القسمين الجبهي والهامشي.
- **s. cingulatus (= s. cinguli)** التَلَمُّ الحِزَامِيّ. التَلَمُّ الدَائِرِيّ لِلجَزِيرَةِ.
- **s. circularis insulae** شقّ يحيط تقريباً بالجزيرة ويفصلها عن الوصاد.
- **s. collateralis** التَلَمُّ الجَانِبِيّ. تلم طولاني على السطح السفلي لنصف كرة المخ بين التلفيفين المغزلي المجاور للحصين.
- **s. corporis callosi** تَلَمُّ الجِسْمِ الثَّقَنِيّ. تلم يحيط بالناحية المحدية للجسم الثقني في قاع الشقّ المخي الطولاني.
- **s. dorsolateralis medullae oblongatae** التَلَمُّ الظَهْرِيّ الوَحْشِيّ لِلبَصَلَةِ. امتداد علوي للتلم الظهري الوحشي للنخاع الشوكي وهو يوفر مرتكزاً لألياف الأعصاب اللساني البلعومي والمبهم والإضافي.
- **s. dorsolateralis medullae spinalis** التَلَمُّ الظَهْرِيّ الوَحْشِيّ لِلنُّخَاعِ. تلم طولاني على السطح الظهري الوحشي للنخاع يوفر مدخلاً للجذور النخاعية الظهرية ويفصل الحبلين الظهرية والوحشي عن بعضهما.
- **s. frontalis inferior** التَلَمُّ الجَبْهِيّ السُّفْلِيّ. تلم طولاني قصير يفصل التلفيفين الجبهيين السفلي والوسطي عن بعضهما.
- **s. frontalis superior** التَلَمُّ الجَبْهِيّ العُلْوِيّ. تلم طولاني يفصل التلفيفين الجبهيين الوسطي والعلوي عن بعضهما.
- **s. habenulae** التَلَمُّ العِنَانِيّ. أخدود يفصل مثلث العنان عن السطح العلوي للمهاد.
- **s. hippocampi** التَلَمُّ الحُصِينِيّ. التلم الذي يمتد من ضمادة الجسم الثقني حتى قمة الفص الصدغي تقريباً ويكوّن الحدود الانسية للتلفيف المجاور للحصين.
- **s. horizontalis cerebelli (= fissura horizontalis cerebelli)** الشَّقُّ الأفقي المَخِيخيّ.
- **s. hypothalamicus** التَلَمُّ الوِطَائِيّ. تلم ضحل مدور على جدار البطين الثالث يمتد من الثقبه بين البطينين حتى مسال الدماغ.
- **s. Intermedius dorsalis medullae spinalis** التَلَمُّ المُتَوَسِّطُ الظَهْرِيّ لِلنُّخَاعِ. تلم طولاني في القسمين الرقبى والصدرى من النخاع الشوكي بين الحزمتين الإسفينية والدقيقة للنخاع.
- **s. intermedius posterior medullae spinalis (= s. intermedius dorsalis medullae spinalis)** التَلَمُّ المُتَوَسِّطُ الخَلْفِيّ لِلنُّخَاعِ.
- **s. Intraparietalis** التَلَمُّ دَاخِلُ الجِدَارِيّ. تلم غير منتظم الشكل على السطح المحدب للفص الجداري وبين الفصيصين الجداريين السفلي والعلوي.
- **lateral s. of medulla oblongata, anterior (= s. ventrolateralis medullae oblongatae)** التَلَمُّ الوَحْشِيّ الأَمَامِيّ لِلبَصَلَةِ: التلم البطناني الوحشي للبصلة.
- **lateral s. of medulla oblongata, posterior (= s. dorsolateralis medullae oblongatae)** التَلَمُّ الوَحْشِيّ الخَلْفِيّ لِلبَصَلَةِ: التلم الظهراني الوحشي للبصلة.
- **lateral s. of spinal cord, anterior (= s. ventrolateralis medullae spinalis)** التَلَمُّ الوَحْشِيّ الأَمَامِيّ لِلنُّخَاعِ: التلم البطناني الوحشي للنخاع.
- **lateral s. of spinal cord, posterior (= s. dorsolateralis medullae spinalis)** التَلَمُّ الوَحْشِيّ الخَلْفِيّ لِلنُّخَاعِ: التلم الظهراني الوحشي للنخاع.
- **s. lateralis cerebri** التَلَمُّ الوَحْشِيّ لِلْمَخِّ. شق عميق يبدأ من المادة المنقبة الأمامية ويمتد وحشياً بين الفصين الصدغي والجبهي ثم يدور إلى الخلف بين الفصين الصدغي والجداري وهو يتقسم إلى الفروع الأمامي والصاعد والخلفي ويسمى أيضاً شق سيلفيس.
- **s. lateralis mesencephali** التَلَمُّ الوَحْشِيّ لِلدَّمَاعِ المُتَوَسِّطِ. أخدود طولاني على جانب الدماغ المتوسط يفصل ساق المخ عن السقيفة.
- **s. lateralis pedunculi cerebri (= s. lateralis mesencephali)** التَلَمُّ الوَحْشِيّ لِسَاقِ المَخِّ.

- s. lateralis posterior medullae oblongata (= s. dorsolateralis medullae oblongatae) التَلَمُّ الْوَحْشِيُّ الْخَلْفِيُّ لِلْبَصَلَةِ.
- s. lateralis posterior medullae spinalis (= s. dorsolateralis medullae spinalis) التَلَمُّ الْوَحْشِيُّ الْخَلْفِيُّ لِلنُّخَاعِ.
- s. limitans التَلَمُّ الْمُحَدَّدُ. أخدود في منتصف المسافة على السطح الداخلي لكل من الجدارين الداخليين للقناة العصبية والذي يفصله إلى الصفيحة الجناحية الظهرية والصفيحة القاعدية البطنية.
- s. limitans fossae rhomboideae التَلَمُّ الْمُحَدَّدُ لِلْحَفْرَةِ الْمَعْيِنِيَّةِ. أخدود طولاني على الجهة الوحشية للبارزة الأنسية يمتد على طول قاع البطين الرابع.
- s. limitans Insulae (= s. circularis Insulae) التَلَمُّ الْمُحَدَّدُ لِلْجَزِيرَةِ؛ التَلَمُّ الدائري للجزيرة.
- s. limitans ventriculorum cerebri (= s. limitans) التَلَمُّ الْمُحَدَّدُ لِْبُطَيْنِ الدِّمَاغِ.
- s. lunatus التَلَمُّ الْهَلَالِيّ. وحدة صغيرة هلالية الشكل تشاهد أحياناً على السطح الوحشي للفص القذالي للدماغ.
- s. medialis cruris cerebri (= s. oculomotorius) التَلَمُّ الْإِنْسِيّ لِسَاقِ الْمُخْ؛ تلم محرك المقلة.
- s. medianus dorsalis medullae oblongatae التَلَمُّ النَّاصِفُ الظَّهْرِيّ لِلْبَصَلَةِ. أخدود ضيق يوجد فقط في القسم المفلق من البصلة (النخاع المستطيل) والذي يمثل امتداداً للتلم الناصف الظهري للنخاع الشوكي وهو يفصل الحزمتين الدقيقتين عن بعضهما.
- s. medianus dorsalis medullae spinalis التَلَمُّ النَّاصِفُ الظَّهْرِيّ لِلنُّخَاعِ. أخدود عمودي ضحل على السطح الظهري للنخاع الشوكي في المستوى الناصف والذي يمتد منه الحاجز الناصف الظهري وهو يفصل الحبلين الظهرين عن بعضهما.
- s. medianus posterior medullae oblongatae (= s. medianus dorsalis medullae oblongata) التَلَمُّ النَّاصِفُ الْخَلْفِيُّ لِلْبَصَلَةِ.
- s. medianus posterior medullae spinalis (= s. medianus dorsalis medullae spinalis) التَلَمُّ النَّاصِفُ الْخَلْفِيُّ لِلنُّخَاعِ.
- s. medianus ventriculi quarti للْبُطَيْنِ الرَّابِعِ. أخدود ناصف في قاع البطين الرابع.
- s. mesencephali medialis (= s. medialis cruris cerebri) التَلَمُّ الْإِنْسِيّ لِلدِّمَاغِ الْمُتَوَسِّطِ.
- s. of Monro (= s. hypothalamicus) تَلَمُّ مُونَرُو. التلم الوطائي.
- s. nervi oculomotorii (= s. oculomotorius) تَلَمُّ الْعَصَبِ مُحَرِّكِ الْمُقْلَةِ.
- s. nervi petrosi majoris تَلَمُّ الْعَصَبِ الصَّخْرِيِّ الْكَبِيرِ. أخدود صغير في قاع الحفرة القحفية الوسطية يجري إلى الأمام وإلى الجهة الإنسية من فرجة قناة الوجهي حتى الثقب الممزقة وهو يضم العصب الصخري الكبير.
- s. nervi petrosi minoris تَلَمُّ الْعَصَبِ الصَّخْرِيِّ الصَّغِيرِ. أخدود صغير في قاع الحفرة القحفية الوسطية يجري إلى الأمام وإلى الجهة الإنسية بالجهة الوحشية من تلم العصب الصخري الكبير ويؤوي العصب الصخري الصغير.
- s. nervi petrosi superficialis majoris تَلَمُّ الْعَصَبِ الصَّخْرِيِّ السُّطْحِيّ الْكَبِيرِ (= s. nervi petrosi majoris).
- s. nervi petrosi superficialis minoris تَلَمُّ الْعَصَبِ الصَّخْرِيِّ السُّطْحِيّ الصَّغِيرِ (= s. nervi petrosi minoris).
- s. nervi radialis تَلَمُّ الْعَصَبِ الْكُعْبُرِيِّ. أخدود عريض مائل على السطح الخلفي للعضد لمرور العصب الكعبري والشريان العضدي العميق.
- s. nervi spinalis تَلَمُّ الْعَصَبِ النَّخَاعِيّ. الأخدود على السطح العلوي لكل من الفقرات الرقبية الذي يمتد من الثقب الأفقية إلى الجهة الوحشية ويفصل الدرنتين الأمامية والخلفية عن بعضهما وهو يضم الفرع البطني من العصب الرقبية.
- s. nervi ulnaris تَلَمُّ الْعَصَبِ الزَّنْدِيّ. أخدود ضحل عمودي على السطح الخلفي للثقبية العضد الإنسية وهو يضم العصب الزندي.



- **s. obturatorius ossis pubis** التَلَمُّ السِّدَائِيّ  
لِعَظْمِ العَانَةِ. أخدود يعبر السطح السفلي للجناح العلوي لعظم العانة ويوفر ممراً للعصب السدادي وللأوعية الدموية السدادية.
- **s. occipitalis anterior** التَلَمُّ القِدَالِيّ الأَمَامِيّ.  
أخدود عمودي متغير على السطح المحدب للمخ والذي يعتبره البعض الخط الفاصل بين الفصين الجداري والقذالي.
- **sulci occipitales laterales** الأَتْلَامُ القِدَالِيَّةُ الوَحْشِيَّةُ.  
أخاديد مستعرضة تقسم التلافيف القذالية الوحشية إلى قسمين علوي وسفلي.
- **sulci occipitales superiores** الأَتْلَامُ القِدَالِيَّةُ العُلْوِيَّةُ.  
أتلام غير منتظمة متعلقة بالتلافيف القذالية العلوية.
- **s. occipitalis transversus** التَلَمُّ القِدَالِيّ المُسْتَعْرِضُ.  
تلم عمودي خلف التلافيف الزاوي والذي يساعد في تكوين الحدود الأمامية للفص القذالي أو قد يكون أحياناً من ضمنه.
- **s. occipitotemporalis** التَلَمُّ القِدَالِيّ الصِّدْغِيّ.  
تلم طولاني على السطح السفلي للفص الصدغي ويفصل التلافيف الصدغي السفلي عن التلافيف القذالي الصدغي الوحشي.
- **s. oculomotorius** تَلَمُّ مُحَرِّكِ العَيْنِ.  
أخدود طولاني على السطح الإنسي من القسم البطني من سويقة المخ الذي يؤوي العصب محرك العين.
- **s. olfactorius lobi frontalis** التَلَمُّ الشَّمِيّ  
لِلْفِصِّ الجَبْهِيّ. تلم مستقيم جنيب السهمي على السطح السفلي للفص الجبهي والذي يضم البصلة الشمية والسبيل الشمي ويفصل التلافيف المستقيم والحجائي عن بعضهما.
- **optic s. (= s. prechiasmaticus)** التَلَمُّ البَصْرِيّ؛  
التلم أمام التصالبة.
- **sulci orbitales lobi frontalis** الأَتْلَامُ الحَجَاجِيَّةُ  
لِلْفِصِّ الجَبْهِيّ. أتلام غير منتظمة بين الأتلام الحجاجية للفص الجبهي.
- **s. parieto-occipitalis** التَلَمُّ الجِدَارِيّ القِدَالِيّ.  
تلم في السطح الإنسي من كل من نصفي كرة المخ يجري من التلم المهادي إلى الأعلى ويؤشر الحدود بين الإسفين والطلل (أمام الإسفين) وكذلك بين الفصين الجداري والقذالي.
- **s. paraolfactorius anterior** التَلَمُّ الأَمَامِيّ  
المجاور لِلْفِصِّ الشَّمِيّ الأَمَامِيّ. تلم على السطح الإنسي لنصف كرة المخ بين الباحة المجاورة للشمية إلى الخلف والتلم الجبهي الأمامي من الأمام.
- **s. paraolfactorius posterior** التَلَمُّ الخَلْفِيّ  
المجاور لِلْفِصِّ الشَّمِيّ. تلم مخي على السطح الإنسي لنصف كرة المخ تحت ضمادة الجسم الثفني وبين التلافيفين المجاور للأنتهائي المجاور للشمي.
- **polar s.** تَلَمُّ قُطْبِيّ.  
أي من الشقوق الصغيرة التي تحيط النهاية الخلفية للتلم المهادي.
- **pontobulbar s.** التَلَمُّ الجِسْرِيّ البِصْلِيّ.  
التلم الذي يفصل الجسر عن البصلة.
- **pontopeduncular s.** التَلَمُّ الجِسْرِيّ السُّوَيْقِيّ.  
التلم الذي يفصل الجسر عن الدماغ المتوسط (الذي يمثله سويق المخ).
- **s. postcentralis** التَلَمُّ خَلْفِ المَرْكَزِيّ.  
على السطح العلوي الوحشي للمخ يفصل التلافيف خلف المركزي عن باقي أقسام الفص الجداري.
- **postclival s.** التَلَمُّ خَلْفِ المَحْدَرِ.  
شق في المخيخ بين المحدر وورقة الدودة.
- **posterointermediate s. of spinal cord**  
(= s. intermedius dorsalis medullae spinalis)  
التَلَمُّ الخَلْفِيّ المُتَوَسِّطُ لِلنُّخَاعِ.
- **posterolateral s. of medulla oblongata**  
(= s. dorsolateralis medullae oblongatae)  
التَلَمُّ الخَلْفِيّ الوَحْشِيّ لِلْبِصْلَةِ.
- **posterolateral s. of spinal cord (= s. dorsolateralis medullae spinalis)**  
التَلَمُّ الخَلْفِيّ الوَحْشِيّ لِلنُّخَاعِ.
- **postnodular s.** التَلَمُّ خَلْفِ العُقْدَةِ.  
تلم على الجهة السفلية من المخيخ بين العقيدة ولهاة الدودة.
- **postpyramidal s.** التَلَمُّ خَلْفِ الهَرَمِيّ.  
تلم على الجهة السفلية من المخيخ بين الهرم وحدة الدودة.
- **s. precentralis** التَلَمُّ أَمَامَ المَرْكَزِيّ.  
تلم عمودي على السطح المحدب من نصف كرة المخ يفصل التلافيف أمام المركزي عن باقي الفص الجبهي.
- **s. prechiasmaticus** التَلَمُّ أَمَامَ التَّصَالِبَةِ.  
أخدود على السطح العلوي للعظم الوتدي إلى الأمام مباشرة من حديبة السرج وهو يضم التصالبة البصرية.

- **preclival s.** التَلَمُّ أَمَامَ الْمُحَدَّر. شق في المخيخ بين القنة والمحدر.
- **prepyramidal s.** التَلَمُّ أَمَامَ الْهَرَمِي. تلم على السطح السفلي للمخيخ بين لهاء الدودة والهرم.
- **prerolandic s. (= s. precentralis)** التَلَمُّ أَمَامَ الرُّوْلَانْدِي: التلم أمام المركزي.
- **retrocentral s. (= s. postcentralis)** التَلَمُّ وَرَاءَ الْمَرْكَزِي.
- **s. rhinalis** التَلَمُّ الْأَنْفِي. شق على السطح السفلي لنصف كرة المخ يفصل القسم الأمامي من التليف المجاور للحصين عن باقي الفص الصدغي.
- **s. subparietalis** التَلَمُّ تَحْتَ الْجِدَارِي. تلم على الوجه الإنسي لنصف كرة المخ فوق ضمادة الجسم الثقني ويفصل الطلل عن التليف الحزامي.
- **s. Sylvii (= fossa lateralis cerebri)** تَلَمُّ سَلْفِيوس: الْخُفْرَةُ الْمُخِيَّةُ الْوَحْشِيَّة.
- **s. temporalis inferior** التَلَمُّ الصُّدْغِي السُّفْلِي. 1. تلم طولاني على السطح الوحشي للفص الصدغي يفصل التليفين الصدغيين الوسطي والسفلي عن بعضهما البعض.
- **s. temporalis medius (= s. temporalis inferior)** التَلَمُّ الصُّدْغِي الْوَسْطِي.
- **s. temporalis superior** التَلَمُّ الصُّدْغِي الْعُلْوِي. تلم طولاني على السطح الوحشي من نصف كرة المخ يمر إلى الأسفل وإلى الأمام من التليف الزاوي حتى القطب الصدغي ويفصل التليفين الصدغيين العلوي والسفلي.
- **sulci temporalis transversi** الْإِتْلَامُ الصُّدْغِيَّةُ الْمُسْتَعْرِضَةُ. أتلام عمودية غير منتظمة في قسم الفص الصدغي الذي يقع داخل التلم الوحشي.
- **Turner's s. (= s. intraparietalis)** تَلَمُّ تَرْنَر: التلم داخل الجداري.
- **s. ventralis medullae spinalis (= ventral median fissure of spinal cord)** التَلَمُّ النَّاصِفِ الْبَطْنَانِي لِلنُّخَاع: التلم البطناني للنخاع. انظر fissure.
- **s. ventrolateralis medullae oblongata** التَلَمُّ الْبَطْنَانِي الْوَحْشِي لِلْبَصَلَةِ. تلم طولاني على السطح البطناني للبصلة (النخاع المستطيل) بالجهة

الوحشية من الهرم تمر فيه الياف العصب تحت اللساني.

- **s. ventrolateralis medullae spinalis** التَلَمُّ الْبَطْنَانِي الْوَحْشِي لِلنُّخَاع. الأخدود الطولاني على السطح البطناني الوحشي للنخاع الشوكي من حيث تظهر الجذور العصبية البطنية وهو يفصل الحبلين البطناني والوحشي.
- **vermicular s.** التَلَمُّ الْوُدِّي الشُّكْل: تَلَمُّ الدودة. شق بين الدودة ونصف كرة المخيخ.
- **vertical s. (= s. precentralis)** التَلَمُّ أَمَامَ الْمَرْكَزِي.

**summation** تَرَاكُم؛ جَمْع. التأثير التراكمي لعدد من المنبهات التي توضع على العضلة أو العصب أو قوس المنعكس.

- **central s.** تَرَاكُمٌ مَرْكَزِي. حالة تجمع منبهات متتالية دون العتبوية في مركز منعكسي حتى تتجمع وتولد استجابة منعكسية.
- **spatial s.** تَرَاكُمٌ حَيَازِي. تراكم يتولد من تجمع منبهات دون العتبوية أو دفعات عصبية مترامنة وقريبة في حيز محدد تولد استجابة منعكسية.
- **temporal s.** تَرَاكُمٌ زَمَنِي. تراكم يتولد من تجمع منبهات دون عتبوية أو دفعات عصبية متشابهة في النوع ولكنها مترامنة أو قد تكون متتالية ضمن فترة معينة.

**sunstroke** ضَرْبَةُ الشَّمْسِ؛ الرَّعْن. حمى حرارية تتولد عن التعرض للشمس وتتصف بالاختلاج والسبات والحرارة العالية وخصوصاً في الجلد.

**superego** الْأَنَا الْعُلْيَا. في التحليل النفسي هي الحالة الشخصية التي تعمل كمراقب على فعاليات الأنا ومقارنتها بالمعايير المثالية وتشمل الوظائف النفسية التي تظهر في المواقف الاجتماعية ونقد الذات ومفهوم الصحيح والغلط والضمير والقيم الخلقية.

**supersensitivity** فَرَطُ الْحَسَّاسِيَّة. فرط التحسس الشاذ.

- **disuse s.** فَرَطُ الْحَسَّاسِيَّة بِعَدَمِ الْإِسْتِغْمَال. زيادة فعالية سبيل عصبي بعد تعرضه المزمّن الطويل

إلى دواء مضاد ويتولد ذلك من تغير في حساسية المستقبلات بعد التشابكية.

**supine** مُسْتَلَقٍ. مستلق على ظهره ووجهه للأعلى.

**suppression** كَبْتٌ. 1. التوقف المفاجيء للإفراز أو الإبراز أو التفريغ الطبيعي 2. في الطب النفساني هو التثبيط الواعي لفكرة أو منبه غير مرغوب فيهما وهو غير الكظم غير الواعي.

**surexcitation** فَرْطُ الإِسْتِثَارَةِ.

**surgery, psychiatric** جِرَاحَةٌ نَفْسِيَّةٌ. جراحة دماغية تجري لمعالجة بعض الاضطرابات النفسية.

**surgery, stereotaxic** جِرَاحَةٌ تَجْسِيمِيَّةٌ؛ جراحة التوضيع بالفراغ. تقنية إجراء تخريبات محددة في مجموعة من باحات الأنسجة المريضة الصغيرة المعينة في أعماق البنية الدماغية المصابة بعد تعيين حدود المنطقة بدقة بواسطة ثلاثة إحداثيات. وتجرى التخريبات بالحرارة أو بالبرودة أو بأشعة اكس أو بالأشعة فوق الصوتية.

**sutura** دَرَزٌ. نوع من المفاصل الليفية حيث يتحد السطحان المتقابلان من العظمين بطبقة ليفية رقيقة جداً ولا يمكن تحريكهما على بعضهما أبداً وهي توجد في الجمجمة.

**- s. coronalis** الدَرَزُ الإِكْلِيلِيّ. خط اتصال العظم الجبهي مع العظمين الجداريين.

**- suturae cranialis (= s. cranli)** الأدراز القَحْفِيَّة. الأدراز بين مختلف عظام الجمجمة.

**- s. dentata (= s. serrata)** الدَرَزُ المُشْرِشِرُ؛ الدَرَزُ المَسْنَنُ.

**- s. ethmoidolacrimalis** الدَرَزُ الغَرَبَالِيّ الدَّمْعِيّ. الدرز العمودي عند الاتصال بين العظم الدمعي والصفحة الحاجبية للعظم الغربالي على الجدار الإنسي للحجاج.

**- s. ethmoidomaxillaris** الدَرَزُ الغَرَبَالِيّ الفَكِّيّ العلويّ. خط الاتصال بين الصفحة الحاجبية للعظم الغربالي والوجه الحاجبي للفك العلوي

**- s. frontalis** الدَرَزُ الجَبْهِيّ. الدرز العابر عادة للاتصال بين النصفين الأيمن والأيسر للعظم الجبهي وقد يدوم قسمه السفلي في البالغين.

**- s. fronto-ethmoidalis** الدَرَزُ الجَبْهِيّ الغَرَبَالِيّ. خط الاتصال في الحفرة القحفية الأمامية بين العظم الجبهي واللوحه المصفوية للعظم الغربالي.

**- s. frontolacrimalis** الدَرَزُ الجَبْهِيّ الدَّمْعِيّ. خط الاتصال بين الحافة العلوية للعظم الدمعي والجزء الحجاجي من العظم الجبهي.

**- s. frontomaxillaris** الدَرَزُ الجَبْهِيّ الفَكِّيّ العلويّ. خط الاتصال بين العظم الجبهي والناثء الجبهي للفك العلوي.

**- s. frontonasalis** الدَرَزُ الجَبْهِيّ الأنْفِيّ. خط الاتصال بين النهاية الجبهية للعظمين الأنفيين.

**- s. frontozygomatica** الدَرَزُ الجَبْهِيّ الوَجْهِيّ. خط الاتصال بين العظم الوجني والناثء الوجني للعظم الجبهي.

**- s. harmonia (= s. plana)** دَرَزٌ مُسَطَّحٌ؛ دَرَزٌ مَنْشَقٌ.

**- s. incisiva** الدَرَزُ القَاطِعِيّ. درز غير واضح يشاهد أحياناً ممتداً إلى الجهة الوحشية من الحفرة القاطعية إلى الحيز بين السن النابي والقاطع الوحشي وهو يؤشر خط التحام العظمين الفكي العلوي ومقدم الفكي العلوي.

**- s. infraorbitalis** الدَرَزُ تَحْتَ الحَجَاج. درز يشاهد أحياناً ممتداً من الثقبه تحت الحجاج إلى الأخدود تحت الحجاج.

**- s. intermaxillaris** الدَرَزُ بَيْنَ عَظْمِيّ الفَكِّ العلويّ. خط الاتصال بين العظمين الفكيين العلويين للجهتين تحت الشوكية الأنفية السفلية.

**- s. Internasalis** الدَرَزُ بَيْنَ عَظْمِيّ الأنف. خط الاتصال بين عظمي الأنف.

**- s. lacrimoconchalis** الدَرَزُ الدَّمْعِيّ القَرِينِيّ. خط الاتصال بين العظم الدمعي والقرين السفلي للأنف.

**- s. lacrimomaxillaris** الدَرَزُ الدَّمْعِيّ الفَكِّيّ العلويّ. درز على الجدار الداخلي للحجاج بين العظم الدمعي والفك العلوي.

**- s. lambdoidea** الدَرَزُ اللَّامْبِيّ. خط الاتصال بين العظمين القذالي والجداري.

**- s. limbosa** دَرَزٌ مُتَدَاخِلُ الحَوَاف. طرز من الأدراز يشاهد فيه تناشب الحواف المائلة المشطوفة.

- **s. metopica** الدَّرَزُ بَيْنَ الْعَيْنَيْنِ.  
درز جبهي باقي في البالغين.
- **s. nasofrontalis (= s. frontonasalis)** الدرز الجبهي الأنفي.  
**s. nasomaxillaris** الدَّرَزُ الْأَنْفِيُّ الْفَكِّيُّ الْغُلُوبِيُّ. خط الاتصال بين الحافة الوحشية للعظم الأنفي والناثئ الجبهي للفك العلوي.
- **s. notha** دَرَزٌ مُتَلَصِّقُ الْحَوَافِ؛ دَرَزٌ مُصَاقِبٌ. نمط من الأدراز يتكون من تلاصق السطوح الخشنة لحواف العظام المشتركة في الدرز.
- **s. occipitomastoidea** الدَّرَزُ الْقَذَالِيُّ الْخُشَائِيُّ. امتداد للدرز اللامي بين العظم القذالي والحافة الخلفية للجزء الخشائي للعظم الصدغي.
- **s. palatina mediana** الدَّرَزُ الْحَنَكِيُّ النَّاصِفِ. خط الاتصال بين الجزء المستعرض للعظمين الحنكيين للجهتين.
- **s. palatina transversa** الدَّرَزُ الْحَنَكِيُّ الْمُسْتَعْرِضِ. خط الاتصال بين نواتئ الفك العلوي والأقسام المستعرضة للعظمين الحنكيين للجهتين.
- **s. palato-ethmoidalis** الدَّرَزُ الْحَنَكِيُّ الْغُرْبَالِيِّ. خط الاتصال بين الناثئ الحجاجي للعظم الحنكي والصفحة الحجاجية للعظم الغربالي.
- **s. palatomaxillaris** الدَّرَزُ الْحَنَكِيُّ الْفَكِّيُّ الْغُلُوبِيُّ. درز في قاع الحجاج بين الناثئ الحجاجي للعظم الحنكي والجزء الحجاجي للفك العلوي.
- **s. parietomastoidea** الدَّرَزُ الْجِدَارِيُّ الْخُشَائِيُّ. خط الاتصال بين الزاوية السفلية الخلفية للعظم الجداري والناثئ الخشائي للعظم الصدغي.
- **s. plana** دَرَزٌ مُسَطَّحٌ. نمط من الأدراز يتكون من مصاقبة بسيطة للسطوح المتجاورة المتناشبة من حواف العظام المشتركة.
- **s. sagittalis** الدَّرَزُ السُّهْمِيُّ. خط الاتصال بين العظمين الجداريين.
- **s. serrata** دَرَزٌ مُسَرَّسٌ. نمط من الأدراز تتصل فيه العظام بحواف متناشبة تشبه حافة المنشار.
- **s. spheno-ethmoidalis** الدَّرَزُ الْوَتْدِيُّ الْغُرْبَالِيِّ. خط الاتصال بين جسم العظم الوددي والصفحة الحجاجية للعظم الغربالي.
- **s. sphenofrontalis** الدَّرَزُ الْوَتْدِيُّ الْجَبْهِيِّ. درز طويل يوصل الجزء الحجاجي للعظم الجبهي إلى الجناحين الكبير والصغير للعظم الوددي على جهتي الجمجمة.
- **s. sphenomaxillaris** الدَّرَزُ الْوَتْدِيُّ الْفَكِّيُّ الْغُلُوبِيُّ. درز يشاهد أحياناً بين الناثئ الجناحي للعظم الوددي والفك العلوي.
- **s. sphenoorbitalis** الدَّرَزُ الْوَتْدِيُّ الْحَجَّاجِيِّ. خط الاتصال بين الناثئ الحجاجي للعظم الحنكي وجسم العظم الوددي.
- **s. sphenoparietalis** الدَّرَزُ الْوَتْدِيُّ الْجِدَارِيِّ. خط الاتصال بين الجناح الكبير للعظم الوددي والعظم الجداري.
- **s. sphenosquamosa** الدَّرَزُ الْوَتْدِيُّ الصَّدْفِيِّ. خط الاتصال بين الجناح الكبير للعظم الوددي والجزء الصدفي من العظم الصدغي.
- **s. sphenovomeriana** الدَّرَزُ الْوَتْدِيُّ الْمَيْكَعِيِّ. خط الاتصال بين النواتئ الغمدية للصفائح الجناحية للعظم الوددي وجناح الميكة.
- **s. sphenozygomatica** الدَّرَزُ الْوَتْدِيُّ الْوَجْنِيِّ. خط الاتصال بين الجناح الكبير للعظم الوددي والعظم الوجني.
- **s. squamosa** دَرَزٌ حَرَشْفِيٌّ. نمط من الأدراز يتكون من تراكب الحواف المائلة للعظام المشتركة.
- **s. squamosa cranii** الدَّرَزُ الصَّدْفِيُّ الْقَحْفِيِّ. الدرز بين الجزء الصدفي للعظم الصدغي والعظم الجداري.
- **s. squamomastoidea** الدَّرَزُ الصَّدْفِيُّ الْخُشَائِيُّ. درز يوجد بين الجزئين الصدفي والخشائي للعظم الصدغي.
- **s. temporozygomatica** الدرز الوجني الصدغي؛ الدَّرَزُ الصَّدْفِيُّ الْوَجْنِيُّ. خط الاتصال بين الناثئ الوجني للعظم الصدفي والناثئ الصدفي للعظم الوجني.
- **s. vera** دَرَزٌ حَقِيقِيٌّ. درز حقيقي لا تتولد أية حركة فيه.
- **s. zygomaticofrontalis (= s. frontozygomatica)** الدَّرَزُ الْجَبْهِيُّ الْوَجْنِيُّ.
- **s. zygomaticomaxillaris** الدَّرَزُ الْوَجْنِيُّ

الفَكِّي العُلْوِيّ. خط الاتصال بين العظم الوجني والناثيء الوجني للفك العلوي.

- s. zygomaticotemporalis (= s. temporozygomata) **الدَّرَزُ الصَّدْغِيّ الوَجْنِيّ**.  
1. دَرَزٌ 2. خِيَاطَةٌ 3. خَيْطٌ 4. غُرْزَةٌ **suture**  
**symbolia** الإدْرَاكُ اللُّغْصِيّ. إدراك طبيعة الأجسام بواسطة حاسة اللمس فقط.

**symbolism** الرّمُوزِيَّةُ. 1. حالة عقلية شاذة تمثل فيها مدارك الشخص وحاجياته برموز أو بأجسام أخرى 2. في التحليل النفسي هي عملية التفكير اللاواعي وعادة ما تكون ذات طبيعة جنسية حيث تحول معانيها الحقيقية بحيث لا تدرك بأنها أفكاراً جنسية من قبل الأنا العلوية.

**sympathectomy** قَطْعُ الوُدِّيّ. قطع أو فصل أو استئصال جزء من السبيل العصبي الودي.  
قَطْعُ الوُدِّيّ الكِيْمِيَاثِيّ. كبت فعالية chemical s. - الجهاز العصبي الودي بواسطة الأدوية الخاصة المناسبة لذلك.

**sympathetic** وُدِّيّ. 1. منسوب إلى التواد أو مسبب به أو يظهره 2. عصب ودي أو الجهاز العصبي الودي.

**sympatheticomimetic (= sympathomimetic)** مَحَاكِي الوُدِّيّ.

**sympatheticoparalytic** شَلَلِيّ وُدِّيّ. مسبب عن أو مصاب بشلل الجهاز العصبي الودي.

**sympatheticotonia** تَغْلُبُ الوُدِّيّ. حالة يسود فيها الجهاز العصبي الودي على الوظائف العامة لأعضاء الجسم وتتصف بالتشنج الوعائي وارتفاع ضغط الدم وتكون جلد الوز والمنعكس الهدابوي النخاعي.

**sympathic (= sympathetic)** وُدِّيّ.

**sympathectomy (= sympathectomy)** قَطْعُ الوُدِّيّ.

**sympathicoblastoma** وَرَمٌ أَرُومَةٌ وُدِّيَّة. ورم خبيث يحوي أرومات الودية.

**sympathicogonioma (= sympathicoblastoma)** وَرَمٌ أَرُومَةٌ وُدِّيَّة.

**sympathicolytic (= sympatholytic)** حَالُ الوُدِّيّ.

**sympathicomimetic (= sympathomimetic)** مَحَاكِي الوُدِّيّ.

**sympathicopathy** إغْتِلَالٌ وُدِّيّ. أي مرض يتولد عن اضطراب الجهاز العصبي الودي.

**sympathicotonia (= sympathicotonia)** تَغْلُبُ الوُدِّيّ.

**sympathicotripsy** هَزَسٌ الوُدِّيّ. الهرس الجراحي للعصب أو للعقدة أو للضفيرة العصبية الودية.

1. أَلْفٌ الوُدِّيّ  
2. مُوجِبَةٌ للودِّيّ. 1. ماله ألفة للجهاز العصبي الودي 2. عامل له ألفة للجهاز الودي أو يؤثر على الجهاز العصبي الودي.

**sympathicus (= sympathetic nervous system)** الجهازُ العَصْبِيّ الوُدِّيّ.

**sympathin** سِمْبَاثِين. وسيط عصبي هرموني للدفعات العصبية عند التشابكات العصبية الودية وأهم أنواعه هما الأبينيفرين والنورأبينيفرين ويستعمل المصطلح سمباثين فقط عند عدم معرفة طبيعة الوسيط.

**sympathism** الإِبْحَائِيَّةُ؛ الوُدِّيَّة. الاستعداد للتأثر بالتنويم أو بالإيحاء أو نقل الأحاسيس من شخص لآخر.

**sympathoadrenal** وُدِّيّ كُظْرِيّ. منسوب إلى الجهاز العصبي الودي ولب الغدة الكظرية.

**sympathoblastoma (= sympathicoblastoma)** وَرَمٌ أَرُومَةٌ وُدِّيَّة.

**sympathogonia** سُلَيْفَاتُ الوُدِّيَّة. خلية جنينية غير مميزة تنامي لتولد الخلية الودية.

**sympathogonioma (= sympathoblastoma)** وَرَمٌ أَرُومَةٌ وُدِّيَّة.

**sympatholytic** حَالُ الوُدِّيّ. عامل مضاد لتأثير الدفعات التي تنقلها الألياف العصبية البعد التشابكية الأدرينالية الفعل للجهاز العصبي الودي.

**sympathomimetic** مَحَاكِي الوُدِّيّ. عامل

يولد تأثيراً مشابهاً لتأثير الدفعات العصبية التي تنقلها الألياف الودية بعد التشابكية.

**تَوَادٌ**. 1. مشاركة عاطفية لأفكار **sympathy** الأشخاص الآخرين وأحاسيسهم وخبراتهم 2. تأثير يحدث في أحد الأعضاء نتيجة إصابة أو مرض في عضو آخر من الجسم 3. العلاقة الموجودة بين الدماغ والجسم والتي تؤدي إلى تآثر أحدهما بالآخر 4. التأثير الذي يحدثه أحد الأفراد على فرد آخر كما يحدث في التنويم أو عند التثاؤب أو عند انتقال الأعراض الهستيرية.

**عَرَضٌ** - (ج: أَعْرَاضٌ). أي من **symptom** الدلائل الشخصية للمرض أو حالة المريض كالدلائل التي يدركها المريض أو بعض الحالات التي تدل على تغير حالة المريض الجسدية أو العقلية.

**عَرَضٌ** - (**abstinence s. (= withdrawl s.)**) الإِمْتِنَاعُ. عرض نفسي يظهر عند توقف المدمن عن تناول المخدر.

**عَرَضٌ** بِأَرَانِي. عند اضطرابات **Barany's s.** التوازن الناتجة عن مرض الجهاز الدهليزي يتأثر اتجاه السقوط بتغيير وضع الرأس.

**عَرَضٌ** بِخَتْرِيْف. شلل عضلات **Bekhterev's s.** الوجه للحركات الذاتية في مرض التابس الظهري.

**عَرَضٌ** بُونْهُوِيْفَر. فقدان **Bonhoeffer's s.** التوتر العضلي في داء الرقص.

**عَرَضٌ** كُولِيْفَر. حركات نفضانية **colliver's s.** أو رعشية أو اختلاجية غريبة في الأطراف والوجه والفك وأحياناً في كل الجسم تشاهد في المرحلة قبل الشللية في التهاب سنجابية النخاع.

**عَرَضٌ** تَفَارِقِي. خدر للالم **dissociation s.** والحرارة والبرودة من دون فقدان حس اللمس ويشاهد ذلك في كهف النخاع.

**عَرَضٌ** إِبْشَتَايْن. عرض يشاهد في **Epstein's s.** الأطفال العصبيين يتكون من عدم حركة الجفن العلوي للأسفل فيعطي ذلك المريض سحنة مرعبة.

**عَرَضٌ** هَيْنَل. قلة التحسس عند الضغط **Haenel's s.** على المقلتين في التابس الظهري.

**عَرَضٌ** مُنْعَكْس. عرض يحدث في **reflex s.** منطقة بعيدة عن تلك المصابة بالمرض.

**عَرَضٌ** رِيْمَاك. تعدد مواقع الإحساس **Remak's s.**

أو مرور وقت طويل قبل إدراك حس الألم وهما من علامات التابس الظهري.

**عَرَضٌ** إِشَارَةٌ سِيْقُوِيْن. **Seguin's signal s.** التقلص اللاإرادي للعضلات قبل نوبة الصرع.

**عَرَضٌ** تِرِنْدِلِينْبِرْغ. مشية **Trendelenburg's s.** متهادية بسبب شلل العضلات الألوية.

**عَرَضٌ** فَارْتِنْبِرْغ. 1. انثناء **Wartenberg's s.** الإبهام عند ثني الأصابع الأخرى بوجه المقاومة ويشاهد ذلك في آفات الهرمي. 2. الشعور بالحك في المناخر وفي قمة الأنف في أورام الدماغ.

**اعراضٌ** **withdrawal s. (= withdrawl)** الإِمْتِنَاعُ. العزل.

**أَلْمٌ** مُحَوَّلٌ. ألم يحس به في إحدى **synalgia** المناطق نتيجة آفة في موضع آخر من الجسم.

**مَشْبِكٌ**. (ج: مَشَابِكٌ). موقع تقارب **synapse** العصبونات الوظيفي حيث تنتقل الدفعات العصبية من عصبون لآخر بطريقة كيميائية أو كهربائية وفي المشبك النمطي تنتقل الدفعات بواسطة الناقل العصبي (كالأسيتيل كولين أو النورأبينفرين... الخ) الذي تطلقه نهايات الأعصاب قبل المشبكية المثارة الذي ينتشر عبر الأخدود المشبكي ليتحد مع المستقبلات على الغشاء بعد المشبكي والذي يولد تغييراً كهربائياً فيه يؤدي إلى توليد الدفعات العصبية فيه.

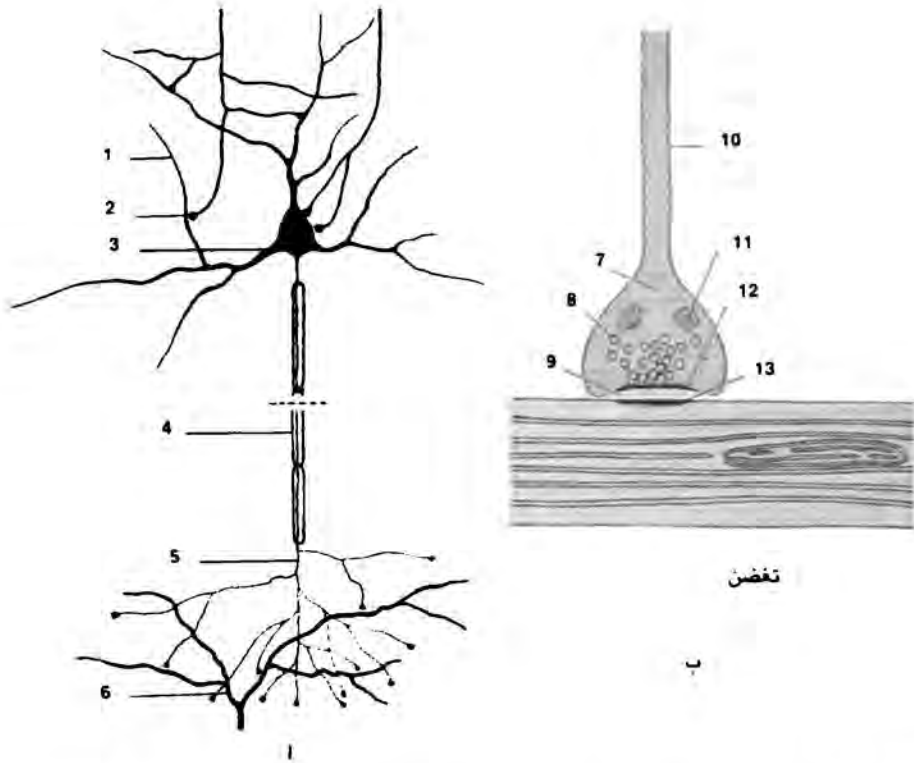
**مَشْبِكٌ** أَدْرِينَالِينِي الْفِعْلُ. مشبك **adrenergic s.** يكون الأدرينالين الناقل العصبي فيه.

**مَشْبِكٌ** مَحْوَارِيٌّ مَحْوَارِيٌّ. **axoaxonic s.** مشبك بين محوار أحد العصبونات ومحوار عصبون آخر.

**مَشْبِكٌ** مَحْوَارِيٌّ تَغْصُنِيٌّ. **axodendritic s.** مشبك بين محوار أحد العصبونات وتغصن عصبون آخر.

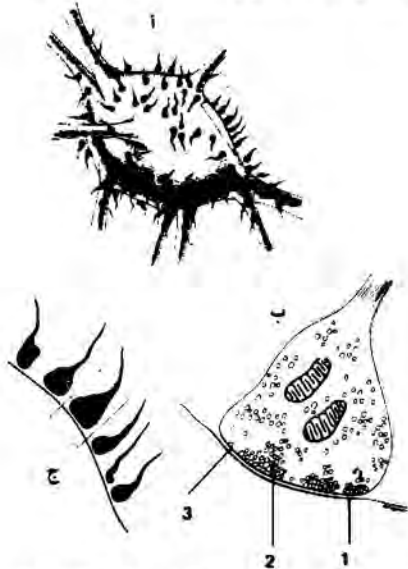
**مَشْبِكٌ** مَحْوَارِيٌّ **axodendrosomatic s.** تَغْصُنِيٌّ جَسَدِيٌّ. مشبك بين محوار أحد العصبونات وتغصنات وجسم عصبون آخر كما هو الحال في العصبونات الحركية.

**مَشْبِكٌ** مَحْوَارِيٌّ جَسَدِيٌّ. **axosomatic s.** مشبك بين محوار أحد العصبونات وجسم عصبون آخر.



### synapse

رسم تخطيطي لعصبون يبين اتصالاته والمشبك: أ - عصبون (باللون الأحمر) واتصالاته الشبكية مع ألياف عصبية واردة إليه وصادرة منه (باللون الأسود): (1) تغصن (2) زر (3) جسم العصبون (4) الغمد المياليني (5) المحوار (6) تغصن. ب - مشبك: (7) زر (8) حويصلة (9) الفلج المشبكي (10) المحوار (11) متقذرة (12) الغشاء قبل المشبكي (13) الغشاء بعد المشبكي.



### synapse

أ - تخطيط أحد العصبونات وبعض نتوءاته. وتظهر بعض نهايات العصبونات الأخرى المنتهية عليه بلون أسود غامق. ب - تخطيط لمشبك إحدى النهايات: ج - نهايات عصبية على سطح العصبون. (1) الغشاء بعد المشبك (2) حويصلات مشبكية (3) الغشاء قبل المشبك.

- **catacholaminergic s.** مَشْبِكٌ كَاتَاكُولُ  
أَمِينِي الْفِعْلُ. مشبك يكون فيه الكاتاكول أمين هو الناقل العصبي.
- **cholinergic s.** مَشْبِكٌ كُولِينِي الْفِعْلُ. مشبك يكون الأستيل كولين هو الناقل العصبي فيه.
- **dendrodendritic s.** مَشْبِكٌ غَصْبِي تَغْصِنِي.  
مشبك من تغصن أحد العصبونات إلى تغصن عصبون آخر.
- **en passant s.** مَشْبِكٌ عُيُورِي. تماس مشبكي يتصف بتعابر وتماس أغشية الياف العصبونات المتجاورة على طول أحدهما الآخر.
- **excitatory s.** مَشْبِكٌ إِسْتِفَارِي. مشبك يستثار لنقل الدفعات عبره.
- **Inhibitory s.** مَشْبِكٌ تَغْبِطِي. مشبك يثبط نقل النبضات عبره.
- **loop s.** مَشْبِكٌ عُزُوي. مشبك فيه باحة تلامس كبيرة بين أغشية اليافها.
- **neuromuscular s.** مَشْبِكٌ عَصْبِي عَضَلِي.  
الاتصال العصبي العضلي.
- synapsis** تَشَابُكٌ. تلامس النهايات العصبية مع جسد أو محور أو تغصن عصبون آخر.
- synchiria** حِسٌّ عُيُورِي. حالة يؤدي فيها تنبيه منطقة في إحدى جهتي الجسم إلى حس مماثل في جهته.
- synchronism** تَرَافُؤٌ. حدوث حدثين أو فعاليتين أو أكثر في نفس الوقت.
- synchronous** مُرَافِئٌ. يحدث في نفس الوقت مع حدث آخر أو أحداث أخرى.
- syncope** غَشْيٌ. فقدان الوعي الوقتي بسبب إقفار الدماغ العام.
- **postural s.** غَشْيٌ وَضْعِي؛ غَشْيٌ الْوَضْعَةِ. فقدان الوعي الوقتي الذي ينتج عن تغيير الوضع.
- **stretching s.** غَشْيٌ التَّمَدُّد؛ غَشْيٌ بَسْطِي.  
الغشي الذي يحدث عند تمديد الذراعين للأعلى مع تمديد العمود الفقري.
- **tussive s.** غَشْيٌ سَعَالِي. فقدان الوعي العارض المترافق مع نوبة سعال شديدة.

- syncytium** مَخْلَى. كتلة جبلية عديدة النوى تتولد عن اندغام عدد من الخلايا.
- syndrome** مُتَلَازِمَةٌ. مجموعة أعراض تحدث سوية أو مجموعة علامات حالة مرضية أو معقد علامات مرضية.
- **abstinence s. (= withdrawal s.)** مُتَلَازِمَةٌ الإِمْتِنَاعُ. الانعزال.
- **acute brain s. (= organic brain s.)** مُتَلَازِمَةٌ الدُّمَاغِ الْحَادَّةِ.
- **Adie's s.** مُتَلَازِمَةٌ أَدِي. متلازمة تتكون من استجابة حدقية مرضية (حدقة متوترة) وأهم صفاتها هي التوتّر العضلي عند التكيف فتنقلص الحدقة على الجهة المصابة عند الرؤية القريبة أبطأ من تقلص الحدقة على الجهة المعاكسة وكذلك فإنها تتوسع أبطأ من العين على الجهة السليمة ولا تستجيب الحدقة المصابة للضوء المباشر أو غير المباشر بطريقة طبيعية ولكنها قد تستجيب بطريقة شاذة. وتكون بعض المنعكسات الوترية مفقودة أو ضعيفة ولكن لا توجد أية اضطرابات حركية أو حسية وليست هناك أية تغيرات ظاهرة تدل على وجود مرض في الجهاز العصبي.
- **adiposogenital s. (= adiposogenital dystrophy)** مُتَلَازِمَةٌ شُحَامِيَّةٌ تَنَاسُلِيَّةٌ؛ حَنْطَلٌ شُحَامِيٌّ تَنَاسُلِيٌّ.
- **Alajouanine's s.** مُتَلَازِمَةٌ الْأَجَوَانِينِ. آفات متناظرة للعصبين السادس والسابع القحفيين مع شلل وجهي بالجانبين وفي العضلة المستقيمة الوحشية في العين مع حنف القدم بالجهتين.
- **«Alice in Wonderland» s.** مُتَلَازِمَةٌ «اليس في أرض العجائب». حالة توهم تظهر بنكران الذات واضطراب صورة الجسم واختلال حس مرور الوقت وتوهمات وانخداعات عديدة أخرى ومن الممكن أن ترافق مع الفصام أو الصرع أو الشقيقة أو أمراض الفص الجداري أو الحالات المنومة أو العقاقير المولدة للهلوس.
- **amnesic s.** مُتَلَازِمَةٌ فَقْدِ الذَّاكِرَةِ. اضطراب عقلي عضوي يتصف بضعف الذاكرة سواء اللاحقة أو السابقة ويحدث مع حالة وعي طبيعي، ولا تشمل هذه المتلازمة ضعف الذاكرة الذي يشاهد في الخرف أو الهذيان. ومن الممكن أن ترافق هذه الأعراض مع



- التوهان والتخريف وقلة التبصر وضعف الذاكرة ولكنها ليست أعراضاً دائمة. ومن أهم أسبابها عوز الثيامين المترافق مع تعاطي الكحول ولكنها يمكن أن تتولد عن أية آفة مرضية تؤدي إلى تخريب بعض بنيات الدماغ البيني والفص الصدغي (كالتكوين الحصيني والأجسام الحلمية والنوى الظهيرة الإنسية للمهاد) كما تشمل الأسباب رضح الرأس وأورام الدماغ والاحتشاء ونقص الأكسجين والتسمم بأول أكسيد الكربون والتهاب الدماغ بالهربس البسيط.
- **anterior cord s.** مُتَلَازِمَةُ النُّخَاعِ الأَمَامِيِّ. إصابة موضعية للقسم الامامي للنخاع الشوكي تتصف بالشلل التام ونقص حس الالم والخدر حتى مستوى الإصابة مع الاحتفاظ النسبي بإحساسات العمود الخلفي وهي إحساسات اللمس والوضع والاهتزاز.
- **anterior cornual s.** مُتَلَازِمَةُ القَرْنِ الأَمَامِيِّ. ضمور عضلي بسبب إصابة القرن الامامي للنخاع الشوكي.
- **anticholinergic s.** مُتَلَازِمَةُ مُضَادِّ الفِعْلِ الكُولِينِيِّ. التأثير المركزي والمحيطي الناتج عن فرط جرعة الادوية المضادة للفعل الكولينيني أو سوء الاستجابة لها (مثل الأتروبين والفينوتازين ومضاد الهستامين ومضادات الكآبة ثلاثية الدورات) وتشمل أعراضها وعلاماتها القلق والهذيان والتوهان والاهلاس والنوبات وتسرع القلب وارتفاع حرارة الجسم وتوسع الحدقة وتوسع الاوعية واحتباس البول والمعدة ونقص الافرازات اللعابية والعرقية والقصبية والانفية البلعومية.
- **anxiety s.** مُتَلَازِمَةُ القَلْقِ. الاعراض الجسدية التي ترافق القلق مثل خفقان القلب والتنفس السريع الضحل والتعرق والشحوب والشعور بالهلع.
- **Apert's s. (= acrocephalosyndactyly)** مُتَلَازِمَةُ اِبْرَتْ. تسنم الرأس مع ارتفاع الاصابع.
- **auriculotemporal s.** المُتَلَازِمَةُ الأُذُنِيَّةُ الصَّدْغِيَّةُ. ظهور منطقة تعرق حمراء على الوجنة عند تناول الطعام ويشاهد ذلك في آفات الغدة النكفية، وهي تنشأ عن بعض إصابات العصب الأذني الصدغي.
- **Avellis's.** مُتَلَازِمَةُ أَيْلِيْس. شلل الحبال الصوتية والحقاف (شراع الحنك) على نفس الجانب مع فقدان حسي الحرارة والالم من ساق وجذع وذراع ورقبة الجهة المعاكسة من جلد فروة الرأس.
- **Babinski's s.** مُتَلَازِمَةُ بَابِنْسْكِي. ترافق اضطرابات القلب والشرابين مع التهاب السحايا الزهري المزمن والتابس الظهري والخرف الشللي والاعراض الزهوية المتأخرة الأخرى.
- **s. of Babinski- Nageotte** مُتَلَازِمَةُ بَابِنْسْكِي - نَاغِيُوت. متلازمة تنتج عن آفات متعددة تصيب الهرم البصلي والسبل الحسية والسويقات المخيخية والتكوين الشبكي وتتصف بالفالج (الشلل النصفي) والخدر بالجهة المعاكسة (ويكون الخدر فقط في حسي الالم والحرارة عادة) مع تعذر التآزر النصفي والرنح النصفي ومتلازمة هورنر في نفس الجهة.
- **Babinski-Vaquez s. (= Babinski's s.)** مُتَلَازِمَةُ بَابِنْسْكِي فَاقُوز.
- **Balint's s.** مُتَلَازِمَةُ بَالِنْت. شلل التثبيت البصري القشري مع رنح بصري واضطراب الانتباه البصري مع الاحتفاظ بالحركات العينية المنعكسية المستقلة وتتولد عن الآفة الجدارية القذالية بالجهتين.
- **Bannworth's s.** مُتَلَازِمَةُ بَانُورْث. التهاب السحايا والأعصاب في مرض لايم.
- **Barré- Guillain s. (= acute febrile polyneuritis)** مُتَلَازِمَةُ بَارِيه - غِيلان؛ التهاب الأعصاب الحُموي الحاد.
- **Benedikt's s.** مُتَلَازِمَةُ بِنِيدِكْت. متلازمة تتصف بشلل محرك العين على نفس الجهة مع فرط الحركية والرعاش وخزل الذراع والساق على الجهة المعاكسة والرنح على نفس الجهة. وتنتج هذه المتلازمة عن آفات تخرب العصب محرك العين (القحفي الثالث) والنواة الحمراء والسبيل القشري النخاعي.
- **Bernard's s. (= Horner's s.)** مُتَلَازِمَةُ بَرْنَارْد. برنارد.
- **Bernhardt-Roth s. (= meralgia paresthetica)** مُتَلَازِمَةُ بَرْنِهَارْت - رُوث. ألم الفخذ المذلي.
- **Bertolotti's s.** مُتَلَازِمَةُ بَرْتُولُوتِي. تعجز الفقرة القطنية الخامسة مع عرق النسا والجنف ويحدث ذلك باندغام الفقرة مع عظم العجز.

**- body of Luys's. (= hemiballismus)**

مُتَلَازِمَةٌ جِسْمٌ لُوَيْسٍ: زَفْنٌ شَقِيٌّ. قَدَائِفِيَّةٌ شَبَقِيَّةٌ.

**- Borjeson's s.**

مُتَلَازِمَةٌ بُوْرَجِيْسُون. متلازمة مرتبطة بالصبغي أكس تتصف بتخلف عقلي شديد والصرع وقصور القندية وقصور الاستقلاب والسمنة المفرطة مع تورم الأنسجة تحت الجلدية للوجه وأذنين كبيرتين.

**- brachial s.**

مُتَلَازِمَةٌ عَضُدِيَّة. حالة مرضية تنتج عن انضغاط أو تهيج أعصاب الضفيرة العضدية.

**- Briquet's s.**

مُتَلَازِمَةٌ بَرِيكَّة. هستيريا خاصة تتصف بأعراض متعددة وتدفع المريض لمراجعة الأطباء المستمرة ولاستعمال أدوية كثيرة من دون داع.

**- Brissaud-Marie s.**

مُتَلَازِمَةٌ بَرِيْسُو - مَارِي. تشنج نصفي لساني شفوي هستيري.

**- Brissaud-Sicard s.**

مُتَلَازِمَةٌ بَرِيْسُو - سِيكَار. فالج تشنجي ينتج عن آفات الجسر.

**- Bristowe's s.**

مُتَلَازِمَةٌ بَرِيْسْتُو. سلسلة من الأعراض الشديدة الخاصة بورم الجسم الثفني وهي 1 - بداية تدريجية للشلل النصفي الفالج ب - تفاق الفالج في إحدى الجهتين مع أعراض فالجية على الجهة الأخرى، ج - ذهول ونعاس وصعوبة في البلع وعدم المقدرة على الكلام، د - من دون ظهور أية إصابة في الأعصاب القحفية، هـ - الموت بالسبات أو الغيبوبة.

**- Brown-Sequard s.**

مُتَلَازِمَةٌ بَرَاوْن - سِيكُوَار. متلازمة تنتج عن تخريب أحد نصفي النخاع الشوكي مما يولد شللاً مع فقدان الحس المميز وحس المفاصل على نفس الجهة وفقدان حس الألم والحرارة على الجهة الأخرى من الجسم.

**- Bruns's s.**

مُتَلَازِمَةٌ بَرُونز. صداع متقطع مع الدوار والقيء والاضطرابات البصرية وهي أعراض خاصة بعدوى في البطين الرابع بالكيسة المذنبة أو آفاته الأخرى أو أورام الخط الوسطي للمخيخ والبطين الثالث أو البطين الجانبي.

**- bulbar s. (= Dejerine's s.)**

مُتَلَازِمَةٌ بِيْصَلَّة. متلازمة ديجيرين.

**- callosal s.**

مُتَلَازِمَةٌ التَّفْنِي. مجموعة من الأعراض كان يعتقد بأنها ناتجة عن آفة الجسم الثفني.

**- Capgras' s.**

مُتَلَازِمَةٌ كَيْفِرَاس. التوهم بأن

الأشخاص الآخرين في محيط المريض هم ليسوا أنفسهم الحقيقيين بل إنهم غيرهم أو أشباههم.

**- capsular thrombosis s.**

مُتَلَازِمَةٌ خُثَارِ المَحْفَظَةِ. فالج ينتج عن خثار وعاء دموي يجهز المحفظة الداخلية.

**- capsulothalamic s.**

مُتَلَازِمَةٌ المَحْفَظَةِ المِهَادِيَّة. فالج وعمى شقي وإدراك الألم المنحرف بسبب آفة المهاد والمحفظة الباطنة.

**- carotid sinus s.**

مُتَلَازِمَةٌ الجَيْبِ السَّبَاتِي. غشي يترافق أحياناً مع نوبات اختلاجية تنتج عن فرط فعالية منعكس الجيب السباتي عند تنبيه أحد الجيبين السباتيين أو كليهما.

**- carpal tunnel s.**

مُتَلَازِمَةٌ التَّفَقِّ الرُّسْفِي. مجموعة أعراض تتولد من انضغاط العصب الناصف مع ألم ومذل حراري أو محرق في الأصابع واليد ويمتد أحياناً حتى المرفق.

**- cauda equina s.**

مُتَلَازِمَةٌ ذَنَبِ الفَرَس. ألم كلي في العجان والمثانة والعجز وينتشر بصورة عامة على طريقة عرق النسا ويترافق مع مذل وشلل لا انعكاسي بسبب انضغاط جذور الأعصاب النخاعية الشوكية.

**- caudal dysplasia s.**

مُتَلَازِمَةٌ خَلَلِ تَنسُجِ الذَّنْب. عدم تكون جزء أو كل وحدات الفقرات العصبية والعجزية وأحياناً القطنية وشذافات النخاع الشوكي الذنبية المناسبة لها مما ينتج خلل وظائف الأمعاء والمثانة.

**- caudal regression s (= caudal**

**dysplasia s.)** مُتَلَازِمَةٌ خَلَلِ تَنسُجِ الذَّنْب.

**- cavernous sinus s.**

مُتَلَازِمَةٌ الجَيْبِ الكَهْفِي. وذمة الملتحمة والجفن العادي وجذر الأنف وجحوظ العين مع شلل الأعصاب القحفية الثالث والرابع والسادس بسبب خثار الجيب الكهفي.

**- central cord s.**

مُتَلَازِمَةٌ الحَبْلِ المَرْكَزِي. إصابة الجزء المركزي من النخاع الشوكي مما يؤدي إلى ضعف أو شلل أكثر في الأطراف العليا عما هو في الأطراف السفلى وتنتج هذه التغييرات المرضية إما عن وذمة النخاع أو النزف.

**- centroposterior s.**

مُتَلَازِمَةٌ مَرْكَزِيَّة خَلْفِيَّة. تفارق تكهفي نخاعي للاضطرابات التحسسية والحركية الوعائية بسبب آفات الأجزاء المركزية الخلفية للمادة السنجابية للنخاع الشوكي.

- cerebellar s. مُتَلَازِمَةُ المُخَيِّخِ. رنح مخيخي وراثي.
- cerebrohepatorenal s. مُتَلَازِمَةُ دِمَاغِيَّةٍ كَبِدِيَّةٍ كَلَوِيَّةٍ. اضطراب جسدي متنحٍ يتصف بشواذ قحفية وجهية ونقص التوتر وضخامة الكبد واليرقان وكلية متعددة الاكياس والموت اثناء الطفولة المبكرة والذي يترافق مع فقدان البيروكسيروم من الكبد والكلى.
- cervical s. مُتَلَازِمَةُ رَقَبِيَّةٍ. حالة تنتج عن تهيج أو انضغاط جذور الاعصاب الرقبية وتتصف بالم في الرقبة ينتشر إلى المنكبين والذراعين والساعدين ويعتمد ذلك على أي من الاعصاب الرقبية هو المصاب.
- cervical rib s. (= cervicobrachial s. = scalenus s.) مُتَلَازِمَةُ الضِّلَعِ الرَقَبِيَّةِ.
- Cestan's s. (= s. of Cestan- Chenais) مُتَلَازِمَةُ سَيْسْتَانَ. ترافق الشلل النصفي (الفالج) والخدر الشقي في الجهة المقابلة مع الانسياق الجانبي واللاتأزمية الشقية ومتلازمة هورنر وشلل الحنجرة بنفس الجهة ويتولد كل ذلك عن آفات منتشرة في السبيلين الهرمي والحسي وفي السويقة المخيخية السفلية والنواة الملتبسة والمركز العيني الحدقي.
- Charcot's s. مُتَلَازِمَةُ شَارْكَوْت. 1. تصلب وحشي ضموري عضلي 2. عرج متقطع 3. حمى كبدية متقطعة تنتج عن التهاب الاوعية الصفراوية.
- chiasma s. (= chiasmatic s.) مُتَلَازِمَةُ التَّصَالِبِ. متلازمة تدل على إصابة التصالبة البصرية التي تؤدي إلى خلل البصر وتحديده وتضييق الساحة البصرية وعتمة مركزية وصداع ودوار وغشي.
- Citelli's s. مُتَلَازِمَةُ شَيْتَلِي. تخلف عقلي وفقدان المقدرة على التركيز والنعاس أو الأرق الذي يشاهد في الأشخاص المصابين بالغدانيات أو التهاب الجيوب.
- Claude's s. مُتَلَازِمَةُ كَلَاوُد. شلل العصب القحفي الثالث على جهة واحدة وتعدُّر التأزر على الجهة المعاكسة مع الرتة.
- Claude Bernard- Horner s. (= Horner's s.) مُتَلَازِمَةُ كَلَاوُد بَرْنَارْد - هُورْنَر.
- closed head s. مُتَلَازِمَةُ الرَأْسِ المُغْلَقِ. معقد الاعراض الخاصة بإصابة الرأس من دون انثقاب القحف.
- Cockayne's s. مُتَلَازِمَةُ كُوكَيْن. مرض وراثي ينتقل كصفة جسدية متنحية ويتصف بالقزامة وضمور الشبكية والسمم مع الشياخ والفقم والتخلف العقلي والحساسية للضوء.
- Collets s. (= Collet-Sicard s.) مُتَلَازِمَةُ كُولِه. شلل نصفي لساني حنجري بلعومي كتفي ينتج عن آفة الاعصاب القحفية التاسع والعاشر والحادي عشر والثاني عشر.
- compression s. مُتَلَازِمَةُ الإِنْضِغَاطِ. صدمة مع تبؤل دموي وقله البول بعد الانضغاط الطويل المستمر لأحد الأطراف كالذي يحدث عند سقوط بناء على المصاب.
- concussion s. مُتَلَازِمَةُ الإِزْتِجَاجِ. اعتلال دماغي ينتج عن رضح الرأس.
- s. of corpus striatum (= Vogt's s.) مُتَلَازِمَةُ الجِسْمِ المُخَطَّطِ.
- Cotard's s. مُتَلَازِمَةُ كُوتَارْد. زور مع توفهم الإهمال مع النزعة للانتحار واضطرابات حسية نفسية.
- Creutzfeldt-Jakob s. مُتَلَازِمَةُ كُروْتزْفيلْد - جَاكُوب. انظر disease.
- cri du chat s. مُتَلَازِمَةُ المُوَاءِ. مرض وراثي خلقي يتصف بوسع الأبعاد وصفر الرأس والتخلف العقلي الشديد وصراخ شبيه بمواء القطط بسبب خبن الذراع القصير للصبغي 5.
- s. of crocodile tears مُتَلَازِمَةُ دُمُوعِ التَّمَاسِيحِ. تدمع تلقائي يحدث موازياً للإلعاب الطبيعي عند الأكل وهو يتلو شلل الوجهي ويظهر أنه ينتج عن ضلال بعض الالياف العصبية المتجددة التي تذهب إلى الغدد الدمعية بدلاً من الغدد اللعابية.
- Crouzon s. (= craniofacial s.) مُتَلَازِمَةُ كُروزُون؛ متلازمة قحفية وجهية.
- crush s. مُتَلَازِمَةُ الهُزَسِ. وذمة وقله البول وأعراض الفشل الكلوي الأخرى التي تتلو هرس جزء من الجسم وخصوصاً جزء كبير منه خصوصاً كتلة عضلية كبيرة.
- cubital tunnel s. مُتَلَازِمَةُ التَّنُقِ المِرْفَقِي. معقد من الاعراض التي تتولد من إصابة أو انضغاط العصب الزندي عند المرفق مع الالم والخدر على طول الناحية الزندية لليد والساعد مع ضعف اليد.

- Cushing's s.** مُتَلَازِمَةٌ كُوشِنْغ. 1. حالة تصيب الإناث غالباً تنتج عن فرط الغدية القشرية لقشرة الكظر بسبب أورامها وقد تنتج عن أورام النخامية الغدية أو عن كثرة استعمال القشرانيات السكرية لأسباب علاجية 2. أعراض تتولد في أورام الزاوية المخيخية الجسرية والأورام السمعية وتؤدي إلى سماع الأصوات الشخصاني وتردي السمع والرنح الدماغى على نفس الجهة وأخيراً خلل وظائف العصبين السادس والسابع على نفس الجهة مع ارتفاع ضغط داخل القحف.
- Dennie - Marfan s.** مُتَلَازِمَةٌ دِنِي - مَارْفَان. شلل تشنجي وتخلف عقلي يترافق مع الزهري الخلقي.
- De Sanctis Cacchione s.** مُتَلَازِمَةٌ دِي سَانِكْتِس كَاشِيُون. متلازمة وراثية تنتقل كصفة جسدية متنحية تتكون من جفاف الجلد المنصبغ والمترافق مع التخلف العقلي وتخلف النمو ونقص تنسج الغدد التناسلية وأحياناً مع مضاعفات عصبية وحساسية للضوء.
- diencephalic s.** مُتَلَازِمَةٌ الدَّمَاعِ البِنْيَفي. عدم المقدرة على البقاء حياً مع الهزال الشديد وأحياناً مع تخلف الالتئام.
- Down's s.** مُتَلَازِمَةٌ دَاون: ثلاثية الصبغي 21. اضطراب صبغي يتصف بجمجمة صغيرة مسطحة أمامية خلفية وجسر أنف مسطح وطية غضنية وسلاميات قصيرة واتساع المسافة بين إبهام اليد والقدم وسبابتهما مع تخلف عقلي شديد أو معتدل ويصاب المريض بداء الزهايمر في العقد الرابع أو الخامس من عمره.
- Duchenne-Erb s. (= Duchenne- Erb disease)** مُتَلَازِمَةٌ دُوشِين إِرْب. متلازمة دوبرية؛ (Dupré's s. (= meningism) التشنج السحائي المنشأ
- Dyke- Davidoff s.** مُتَلَازِمَةٌ دَايِك - دَايْفِدُوف. متلازمة يحتمل أن تنتج عن إصابة شديدة أو مرض شديد يصيب إحدى جهتي الدماغ خلال الفترة الوليدية وتتصف بالتخلف العقلي وعدم تناظر الوجه ومختلف درجات الشلل النصفي (الفالج) وتردي الوظائف العصبية في الجهة المقابلة للإصابة مع ضمورها.
- dysmnesic s. (= amnesic s.)** مُتَلَازِمَةٌ نَسَاوِيَّة؛ متلازمة خلل الذاكرة.
- Eaton- Lambert s.** مُتَلَازِمَةٌ إِيْتِن - لَامْبَرْت. متلازمة شبيهة بالوهن العضلي الذي يصيب عضلات
- Cyriax's s.** مُتَلَازِمَةٌ سِيْرِيَاكْس. متلازمة تنتج عن انزلاق غضاريف الاضلاع التي تضغط على الأعصاب عند المفصل بين الغضاريف مما يسبب الماً في منطقة الغضروف ينتشر إلى المئكب والذراع أو بالم شبيه بالذبحة الصدرية.
- Da Costa's s.** مُتَلَازِمَةٌ دَاكُوسْتَا. وهن عصبي دوراني.
- Dandy-Walker s.** مُتَلَازِمَةٌ دَانْدِي - وُوكِر. موه الرأس الخلفي بسبب انسداد ثقبتي ماجندي ولوشكا.
- Dejerine's s.** مُتَلَازِمَةٌ دِيْجِيرِين. 1. متلازمة اضطرابات القشرة الحسية تتصف بضعف التمييز الحسي (عمه التجسيم) وضعف معرفة حسن الضغط 2. الآفات البصلية العلوية التي تولد شلل العصب الثاني عشر على نفس جهته والفالج (الشلل النصفي) على الجهة المعاكسة. وتولد الآفات في القسم السفلي من البصلة شلل الحنجرة وشرع الحنك (الحفّاف) 3. أعراض التهاب الجذور أي انتشار حس الألم والعيوب الحسية والحركية في منطقة توزيع الجذور أو الشدقات وليس على طول مجرى العصب المحيطي 4. متلازمة تشبه التابس الظهري مع ضعف الحس العميق ويبقى حس اللمس سليماً، وتنتج عن آفة الياف الجذور الطويلة في العمود الخلفي.
- Dejerine- Klumpke s. (= Klumpke's paralysis)** مُتَلَازِمَةٌ دِيْجِيرِين كْلُومْبِكَة.
- s. of Dejerine- Roussy (= thalamic s.)** مُتَلَازِمَةٌ دِيْجِيرِين رُوسِي؛ المتلازمة المهادية.
- Dejerine-Scottas s.** مُتَلَازِمَةٌ دِيْجِيرِين سَكُوتَا. اعتلال عصبي خلالي ضخامي مترق.
- de Lange's s.** مُتَلَازِمَةٌ دِي لَانْغَة. متلازمة

- الأطراف ولا تصاب فيه عضلات العين. كما يظهر نقص في جهد الفعل فيها عند تنبيه أعصابها ولكنه يعزز عند تنبيهها المتكرر وهو يترافق عادة مع سرطان الرئة الشوفاني الخلايا.
- **effort s. (= neurocirculatory asthenia)** مُتَلَازِمَةُ الجُهد. وهن عصبي دوراني.
- **empty sella s.** مُتَلَازِمَةُ السَّرْجِ الفَارغ. متلازمة تشخص بالأشعة وتتصف بحاجز أثري للسرج ويكون السرج التركي امتداداً للحيز تحت العنكبوتية ويمتلا بالوسائل الدماغية النخاعي وتبدو الحفرة النخامية خالية بالرغم من وجود الغدة النخامية فيه بشكل مسطح وقد يكون إفرازها سوياً أو مفرطاً أو ناقصاً.
- **encephalotrigeminal vascular s.** المُتَلَازِمَةُ الوِعَائِيَّةِ الدِّمَاغِيَّةِ الثَّلَاثِيَّةِ التَّوَائِم. ترافق الأورام الوعائية المتعددة في الدماغ والوحدات الوعائية في منطقة انتشار العصب ثلاثي التوائم.
- **epiphyseal s.** المُتَلَازِمَةُ المشاشية. التطور المبكر للأعضاء التناسلية الظاهرة وللوظائف الجنسية والتنامي المبكر للشاذ للعظام الطويلة وظهور علامات موه الدماغ في غياب كل الأعراض الحركية والحسية الأخرى مما يدل على آفة الجسم الصنوبري.
- **Erb's s.** مُتَلَازِمَةُ إِرْب. مجموعة علامات الوهن العضلي الوبيل.
- **extrapyramidal s.** مُتَلَازِمَةُ خَارِجِ الهُؤْمِيَّة. أي من مجموع الاضطرابات السريرية التي تتصف بحركات لا إرادية شاذة والتي تشمل الباركنسونية والكنع والرقص.
- **floppy infant s.** مُتَلَازِمَةُ الطِّفْلِ الرِّخْو. اعتلال عضلي خلقي في الأطفال يتصف سريرياً بنقص التوتر وضعف العضلات. وتشمل التغييرات المرضية في العضلات الهيكلية وجود العديد من البلورات الحمضية (اليوزينية) في داخل الخلايا مع شكليات بلورية مميزة وتشدق ليفي عضلي وبلورات هيولية عضلية وتوسع شريط Z فيها.
- **Foster- Kennedy s. (= Kennedy's s.)** مُتَلَازِمَةُ فُوسْتَر كَنْدِي. متلازمة ميلارد - غوبلر ما عدا وجود شلل إضافي لحركات العين للداخل بالإضافة لشلل حركاتها للخارج.
- **fragile X s.** مُتَلَازِمَةُ أِكْسِ الهَيْش. متلازمة مرتبطة بالصيفي أكس بوجود موقع هش على ذراعه الطويل عند الموقع 27-28، ويترافق مع التخلف العقلي وضخامة الخصيتين وارتفاع الجبهة وضخامة الفك السفلي وطول الأذنين في معظم الذكور المصابين مع تخلف عقلي بسيط في معظم الإناث متبايني الزوجات، وقد ينجو بعض الذكور في بعض العائلات من هذه المتلازمة الوبائية.
- **Frey's s. (= auriculotemporal s.)** مُتَلَازِمَةُ فُروي؛ المتلازمة الأذنية الصدغية.
- **Froin's s.** مُتَلَازِمَةُ فُروان. حالة في السائل النخاعي القطني تتصف بتلون بلون أصفر شفاف صافي (اصفرار) مع وجود كمية كبيرة من البروتين فيه، وهو سريع التخرثر مع عدم وجود زيادة في عدد الكريات فيه. وهو يشاهد في بعض الأمراض العصبية العضوية التي ينقطع فيها اتصال السائل النخاعي القطني مع السائل في البطنيات.
- **frontal lobe s.** مُتَلَازِمَةُ الفِصِّ الجَبْهِي. الظواهر السريرية التي تتولد من آفة في أحد الفصين الجبهيين فقد تؤدي آفة القشرة الحركية إلى صرع جاكسوني أو خزل شقي أو فالج (شلل شقي) في الجهة المقابلة. أما الآفة التي تقع أمام المنطقة الحركية فإنها تؤدي إلى النسابة والعمول وضعف التركيز والانتباه مع الهيجوية والتصرف غير المناسب وقلة الكبت وإذا ما أصيبت الجهة السائدة فإنها تؤدي أيضاً إلى حسة بروكا. وإذا ما أصيبت الباحة الجبهية البصرية فيؤدي ذلك إلى انحراف العين إلى الجهة المعاكسة. كما قد يحدث رنح جبهي وتعدُّر الأداء وخشام بجهة واحدة مع بعض الاضطرابات الشرطية والمستقلية وكل ذلك يعتمد على منطقة الفص الجبهي المصابة.
- **Ganser's s.** مُتَلَازِمَةُ غَانْسَر. إعطاء أجوبة تقريبية أو غير صحيحة تماماً للإظنة في حالات النسابة والتوهان واضطرابات الإدراك والشرد والانقلاب.
- **Gellneau's s. (= narcolepsy)** مُتَلَازِمَةُ غِيلِنَاو. نوم انتبائي، أو سبخ.
- **gender dysphonia s.** مُتَلَازِمَةُ قَلْقِ الجِنْس. مجموعة من المشاكل النفسية التي ترافق مع التناقض بين تعيين الجنس العضوي وشخصية الجنس النفسية.

- **general adaptation s.** مُتَلَاذِمَةُ التَّلَاوُمِ العَامِّ. مجموع الاستجابات الجهازية اللاوعوية المنظمة للجسم عند التعرض الطويل للكره المزمن.
- **Gerstmann's s.** مُتَلَاذِمَةُ غَرَسْتَمَان. مجموعة عمه الأصابع وتوهان اليمين واليسار وتعذر الحساب وتعذر الكتابة وغالباً تعذر الاداء البنائي بسبب آفة في التلفيف الزاوي لنصف كرة المخ السائد.
- **Gilles de la Tourette's s.** مُتَلَاذِمَةُ غِيلَةَ دِي لِأَتُورِيْت. متلازمة عرة وجهية وصوتية تبدأ في الطفولة وتتطور إلى حركات نفضية في أي قسم من أقسام الجسم مع صداء لفظي وبذاء وقد كان المعتقد بأنه مرض سيء الإنذار ولكنه وجد اليوم بأنه يستجيب للمعالجة بالبيوتيروفينون.
- **Gower's s. (= vasovagal attack)** مُتَلَاذِمَةُ كَاوَر. نوبة وعائية مبهمية.
- **Gradenigo's s.** مُتَلَاذِمَةُ غَرَادِينِيكُو. شلل العصب السادس وصداع شقي في مرض الأذن الوسطى التقيحي ينتج عن إصابة العصبين المبعد وثلاثي التوائم لانتشار العدوى المباشر إليهما.
- **gray spinal s.** مُتَلَاذِمَةُ سِنَجَابِيَّةِ النُّخَاع. ضمور عضلي واضطراب حسي تكهفي نخاعي وحركي وعائي بسبب آفة المادة السنجابية للنخاع الشوكي.
- **Guillan- Barré s. (= acute febrile polyneuritis)** مُتَلَاذِمَةُ غِيْلَان - بَارِيه. التهاب الاعصاب الحموي الحاد.
- **gustatory s. (= auriculotemporal s.)** مُتَلَاذِمَةُ ذُوقِيَّة. مُتَلَاذِمَةُ حَكِيم. موه الرأس إسوي الضغط.
- **Hallervorden- Spatz s.** مُتَلَاذِمَةُ هَالِرْفُورْدِين - سِبَاتَز. اضطراب وراثي يتصف بنقص شديد في عدد الانغداد الميالينية للككرة الشاحبة للمادة السوداء مع تراكم صباغ الحديد وحمل مترقي يبدأ في الساقين وحركات رقصية كنعية والرتة (عسر التلطف) وتردي عقلي مترقي. وهو ينتقل كصفة جسدية متنحية ويبدأ عادة في العقد الأول أو الثاني من العمر وينتهي بالموت قبل سن الثلاثين.
- **hand- shoulder s.** مُتَلَاذِمَةُ الْيَد - الْكَتِف. حثل ودي انعكاسي في الطرف العلوي. hand-shoulder dystrophy
- **Heidenhain's s.** مُتَلَاذِمَةُ هَيْدِنَهَيْنَز. مرض يتطور بسرعة كبيرة ويظهر كعمى قشري وخرف قبل الشيخوخي والرتة (عسر التلطف) والرنح والحركات الكنعية والصلل العام.
- **Hoffmann-Werdnig s. (= Werdnig-Hoffmann)** مُتَلَاذِمَةُ هُوفَمَان - فِرْدِيغ.
- **Holmes- Adie s. (= Adie's s.)** مُتَلَاذِمَةُ هُولْمَز - أُدِي.
- **Homen's s. (= postconcussional s.)** المتلازمة التالية للارتجاج؛ مُتَلَاذِمَةُ هُومِن. مرض يتصف بالدوار والرنح والرتة (عسر التلطف) والخرف المتزايد تدريجياً مع صلل الجسم وخاصة الساقين ويتولد من الرضح المعتالي للرأس كالذي يحدث للملاكمين.
- **Horner's s. (= Horner- Bernard s.)** مُتَلَاذِمَةُ هُورَنَر. انكماش العين وغزورها وتدلي الجفن العلوي وارتفاع الجفن السفلي الجزئي وتضيق الشق الجفني وعدم التعرق واحمرار الجهة المصابة من الوجه والذي ينتج عن شلل الاعصاب الودية الرقبية.
- **Horton's s.** متلازمة هُورْتَن. 1. ألم الاعصاب الشقيقي. 2. التهاب الشريان الصدغي.
- **Hunt's. (= Ramsay-Hunt s.)** مُتَلَاذِمَةُ هُنْت.
- **Hutchinson- Gilford s. (= progeria)** مُتَلَاذِمَةُ هِتْسُنْسُون - غِلْفُورْد؛ شياخ.
- **hyperabduction s.** مُتَلَاذِمَةُ فَرْطِ التَّبَعِيد. متلازمة مخرج الصدر التي تسبب انضغاط جذور جذع الضفيرة العضدية والواعية الإبطية بالعضلة الصدرية الصغيرة والناتئ الغرابي عند تمديد الذراع فوق الرأس كما يحصل أثناء النوم مثلاً.
- **hyperactive child s.** مُتَلَاذِمَةُ الطِّفْلِ مُفْرِطِ الفَنَاشَاط. اضطراب نقص الانتباه عند الطفل مفراط الفعالية.
- **hyperkinetic s. (= hyperactive child s.)** مُتَلَاذِمَةُ فَرْطِ الحَرَكَة.
- **hypertelorism- hypospadias s. (= Opitz s.)** مُتَلَاذِمَةُ فَرْطِ التَّبَاعُد - مَبَالِ تَحْتَانِي. متلازمة وراثية سائدة مع فتوق وتنصف في الذكور بمبال تحتاني واختفاء الخصية وانشقاق الصفن مع عيوب قلبية وتشوهات قصبية مريئية وعدم انفتاح

- الشرج وعيوب كلوية وفرط تنسج الرئة وتضييق الشق الجفني.
- **hypothalamic s.** مُتَلَازِمَةٌ وَطَائِيَّةٌ. أي من الأمراض أو المتلازمات العديدة التي تنتج عن آفة الوطاء وسبله الصادرة وتتصف باضطرابات النوم والقهم والهزال أو فرط الشهية واضطرابات تنظيم درجات حرارة الجسم وعيوب التنفسية والقلبية الوعائية واضطرابات الاستقلاب الرئيسية مثل الدراق الجحوظي والبوالاة التفهة أو البيلة السكرية وشذوذ النمو مثل القزامة. كما تحصل اضطرابات جنسية ونفسية وفكرية وعاطفية وذاكرية.
- **hypothalamic commissural s.** مُتَلَازِمَةٌ وَطَائِيَّةٌ صَوَاوِيَّةٌ. متلازمة تتولد من إصابة في منطقة بين المهاد والدماغ المتوسط، وهي تشمل فقدان الحس العميق في أحد الأطراف وخزل شقي في الجهة المقابلة مع عمى شقي مماثل وحركات رقضية كتعية وعيوب مخيضية بجهة واحدة.
- **inferior s. of red nucleus (= Claude's s.)** المُتَلَازِمَةُ السُّفْلِيَّةُ لِلنُّوَاةِ الحَمْرَاءِ.
- **Jakson's s.** مُتَلَازِمَةٌ جَاكْسُون. شلل الاعصاب العاشر والحادي عشر والثاني عشر القحفية مع شلل الحَقَاف (شراع الحنك) والحنجرة ونصف اللسان والعضلتين القصية الخشائية وشبه المنحرفة.
- **jaw-winking s. (= Gunn's s.)** مُتَلَازِمَةُ رَفَّةِ الفَكِّ. تدلي الجفن على جهة واحدة مع ترافق حركات الجفن المصاحب مع حركات الفك السفلي.
- **Jugular foramen s. (= Vernet's s.)** مُتَلَازِمَةُ النُّقْبَةِ الوِدَاجِيَّةِ.
- **Kearns-Sayre s.** مُتَلَازِمَةُ كِيرْنِس - سَايِر. شلل عيني مترقي مع تنكس الشبكية الصباغي والاعتلال العضلي والرنح وغيب التوصيل القلبي، وهو مرض وراثي ينتقل كصفة جسدية سائدة ويبدأ قبل سن الخامسة عشر.
- **Kennedy's s.** مُتَلَازِمَةُ كَنْدِي. التهاب العصب البصري خلف العقلة والعنمة المركزية والضمور البصري على جهة الآفة ووذمة الحليمة البصرية على الجهة المعاكسة ويحدث ذلك في أورام الفص الجبهي التي تضغط الأسفل.
- **Kiloh-Nevin s.** مُتَلَازِمَةُ كِيلُو - نِيْفِن. اعتلال عضلي عيني مع تدلي الجفن وشلل العين الخارجي المترقي.
- **kinsbourne s.** مُتَلَازِمَةُ كِينْبُورْن. اعتلال دماغى رمعي عضلي في الأطفال.
- **Klein-Levin s.** مُتَلَازِمَةُ كَلَايْن - لِيْفِن. فترات عارضة من النوم المفرط وكثرة الأكل تدوم لعدة أسابيع وعادة ما تحدث في الأولاد البالغين.
- **Klippel-Feil s.** مُتَلَازِمَةُ كَلِيْبِل - فَايْل. حالة تتصف بقصر الرقبة لسبب نقص عدد الفقرات الرقبية أو اندغام عدد من انصاف الفقرات بكتلة عظمية واحدة مما يحدد حركة الرقبة مع انخفاض خط الشعر عليها.
- **Klumpke-Dejerine s. (= klumpke's paralysis)** مُتَلَازِمَةُ كَلُومْبَكَة - دِيْجِيرِين: شَلْلُ كَلُومْبَكَة.
- **klüver-Bucy s.** مُتَلَازِمَةُ كَلْفَر - بُوْسِي. اضطرابات سلوكية غريبة تظهر في القرود بعد استئصال الفصين الصدغيين التجريبي الذي يتلف بنيات حوفية مهمة. كما يمكن أن تحدث المتلازمة في الإنسان بسبب إصابة قاعدة الدماغ بالرضح الذي يخرب السطح السفلي للفصين الصدغيين. وتتصف المتلازمة برغبة المريض بفحص الأشياء بواسطة الفم وضعف الإرادة والانفعالات العاطفية وفرط التحول وضعف الكبت الجنسي.
- **Korsakoff's s.** مُتَلَازِمَةُ كُورْسَاكُوف. متلازمة فقد الذاكرة السابقة واللاحقة مع تخريف يترافق مع التهاب الاعصاب الكحولي أو اللاكحولي وتوصف هذه المتلازمة ضمن متلازمة فقد الذاكرة وقد تنتج عن عوز الثيامين.
- **Krause's s.** مُتَلَازِمَةُ كِرَاوْزَة. خلل التنسج في الشبكية والدماغ الذي يشاهد في الولدان الخدج عدة أشهر بعد ولادتهم ويتصف بسوء تكون المشيمية والشبكية والعصب البصري والعمى المحتمل والساد والزرق والثلامة وصغر العين ويشمل سوء التنسج الدماغى أو عدم تنسجه أو فرط تنسجه أو ضخامته مع موه الدماغ وصغر الرأس والتخلف العقلي.
- **Kugelberg-Welander s. (= juvenile familial muscular atrophy)** مُتَلَازِمَةُ كُوكُلْبِرْغ - فِلَانْدَر. الضمور العضلي الحدشي العائلي.
- **Landry's s. (= acute febrile polyneuritis)** مُتَلَازِمَةُ لَانْدَرِي. التهاب الاعصاب الحموي الحاد.

- **Laurence- Moon s.** مُتَلَازِمَةٌ لُورَنْس - مُون. اضطراب جسدي متنحٍ يتصف بالتخلف العقلي والاعتلال الشبكي الانصبغي وقصور الغدد التناسلية والشلل النصفي التشنجي.
- **Launois s.** مُتَلَازِمَةٌ لُونُوا. عملقة بسبب فرط إفراز الغدة النخامية تظهر قبل البلوغ وقبل التحام المشاشات.
- **Leigh s.** مُتَلَازِمَةٌ لِي. اعتلال دماغي نخاعي.
- **Lennox s.** مُتَلَازِمَةٌ لِينُوكْس. اعتلال دماغي صرعي طفولي يتصف بظهور موجات وتدبة بطيئة منتشرة في المخطط الكهربائي لدماغ الأطفال المصابين.
- **Lermoyez's s.** متلازمة ليرمواز. طنين وفقدان السمع اللذان يسبقان نوبة الدوار ثم يختفيان بعد ظهور الدوار ودوامه.
- **Lesch-Nyhan s.** مُتَلَازِمَةٌ لِيَش - نِيهان. اضطراب نادر مرتبط بالصيفي أكس لاستقلاب البورين يتصف بالتخلف الجسدي والعقلي والخزل الدماغي التشنجي واضطراب الوظائف الكلوية.
- **levator s.** مُتَلَازِمَةٌ الرَّافِعَةِ. ألم عارض مع الشعور بالامتلاء والضغط في المستقيم والمنطقة العجزية العصبية بسبب تشنج العضلة رافعة الشرج.
- **Leyden-Moebius s.** مُتَلَازِمَةٌ لِيْدِن - مُوبيو. حثل عضلي في حزام الذراع. انظر limb girdle muscular dystrophy.
- **Lichtheim's s. (= subacute combined degeneration of the spinal cord)** مُتَلَازِمَةٌ لِخْتَهَايِم. انظر degeneration.
- **«locked in» s.** مُتَلَازِمَةٌ الْمُنْحَبِس. حالة الشلل التام ما عدا بعض أنواع حركات العين الإرادية بسبب آفة الطرق الحركية للأعصاب القحفية السفلية والأعصاب الحركية للأطراف بالجهتين.
- **Louls Bar s. (= ataxia- telangiectasia)** مُتَلَازِمَةٌ لُويس بَار: متلازمة توسع الشعيرات الرنحي.
- **lower radicular s. (= Klumpke's s.)** مُتَلَازِمَةٌ الْجُدُورِ السُّفْلِيَّة.
- **Lowe's s. (= oculocerebrorenal s.)** مُتَلَازِمَةٌ لُفِي: المتلازمة العينية المخية الكلوية.
- **Mackenzie's s. (= Jakison's s.)** مُتَلَازِمَةٌ مَكَنْزِي. مُتَلَازِمَةٌ
- **manic s. (= manic episode)** مُتَلَازِمَةٌ هُوسِيَّة: نوبة هُوسية.
- **maternal deprivation s.** مُتَلَازِمَةٌ جُزْمَانِ. تاخر النمو وسلوك انطوائي وتخلف عقلي ينتج عن الحرمان من الأم أو عن الأمومة المحبة.
- **Menier's s. (= Menier's disease)** مُتَلَازِمَةٌ مَنِيير. مُتَلَازِمَةٌ مِيلَارْد - غُوبِلَر. شلل متصالب يصيب إحدى جهتي الجسم ونصف الوجه على الجهة المعاكسة مع شلل حركة العين للخارج وينتج ذلك عن احتشاء الجسر الذي يصيب العصبين القحفيين السادس والسابع والياف السبيل القشري النخاعي.
- **Mobius's s.** متلازمة موبوس. عدم تكون أو عدم تنسج النوى الحركية للأعصاب القحفية والذي يتصف بشلل الوجه الخلفي بالجانبين بمختلف الصور مع شلل مبعده العين على جهة واحدة أو على الجهتين والذي يترافق أحياناً مع إصابة بعض الأعصاب القحفية الأخرى خصوصاً محرك العين وثلاثي التوائم وتحت اللساني مع تشوهات الأطراف.
- **Monakow's s.** مُتَلَازِمَةٌ مُونَاكُوف. فالج (شلل شقي) على الجهة المعاكسة على آفة انسداد الشريان المشيمي الأمامي والذي يترافق أحياناً مع الخدر الشقي والعمى الشقي.
- **Moore's s.** مُتَلَازِمَةٌ مُور. صرع بطني.
- **Morquio's s.** مُتَلَازِمَةٌ مُورْكِيُو. مرض كيميائي حيوي يتصف بطرح سلفات الكريتان بالبول ويؤثر المرض سريرياً في البداية على العضلات الهيكلية وثم على الجهاز العصبي ومن أعراضه قصر الرقبة والجذع وسحنة واسعة الفم مع صمم مترق وتغيم القرنية الجزئي ومن دون تأثير على ذكاء المريض أو على قواه العقلية.
- **Morvan's s.** مُتَلَازِمَةٌ مُورفَان. 1. تكهف النخاع 2. أعراض تكهف النخاع مع تثخن النسيج تحت الجلدي لليد التي تصبح وذمية ولينة ومتورمة



- وزراقية وباردة مع تقرح غير مؤلم لنهايات الاصابع ومذل وضمور الساعدين واليدين.
- **myasthenia gravis s. (= Erb's s.)**  
مُتَلَازِمَةُ الوَهْنِ العَضَلِيّ الوَيْبِل.
- **neocerebellar s.**  
مُتَلَازِمَةُ المَخِيخِ الحديث. مجموعة من المظاهر تنتج عن آفات نصف كرة المخيخ التي تشمل نقص التوتر واندفاع جانبي نحو جهة الإصابة وعدم التناسق الحركي وخلل القياس والرعاش القصدي وخصوصاً في الذراعين وقد تظهر في الساقين أيضاً. وتزداد هذه الاضطرابات سوءاً عندما تصيب الآفة النواة المسننة أيضاً.
- **neuroleptic malignant s.**  
المُتَلَازِمَةُ الوَيْبِلَةُ. لمُضَادَاتِ الدُهَانِ. رد فعل نادر وأحياناً مميت لبعض مضادات الذهان والذي يتصف بارتفاع درجة الحرارة والصلل والسبات (الفيوبية).
- **Nonne's s. (= hereditary cerebellar ataxia)**  
مُتَلَازِمَةُ نُونَة. رنح مخيخي وراثي.
- **Nothnagel's s.**  
مُتَلَازِمَةُ نُوثِنَاغِل. شلل محرك العين على جهة واحدة مع رنح مخيخي يحدث في آفات السويقتين المخيخيتين.
- **oculocerebrorenal s.**  
مُتَلَازِمَةُ عَيْنِيَّة. دِمَاغِيَّةٌ كَلَوِيَّة. اضطراب مرتبط بالصبغي أكس يتصف برخد فيتامين D المستعصي على المعالجة وموه العين والزرق الخلقي والساد والتخلف العقلي وسوء وظيفة إعادة الامتصاص الكبيبي مما يؤدي إلى نقص الفسفورتيمة والحماض وبيلة الحمض الاميني.
- **oral-facial-digital s.**  
مُتَلَازِمَةُ فَمَوِيَّةٌ - وَجْهِيَّةٌ - اِصْبَعِيَّة. مجموعة اضطرابات وراثية تنتقل كصفات جسدية متنحية وتؤدي إلى تشوهات الاصابع وعيوب قحفية ووجهية ولسانية وسنية وتخلف عقلي ورعاش عائلي والحاصة والمث الوجهيين.
- **organic anxiety s.**  
مُتَلَازِمَةُ القَلَقِ العَضْوِيّ. متلازمة عقلية عضوية تتصف بنوبات هلع شديدة معاودة أو قلق عام ينتج عن عامل عضوي معين وغير مترافق مع الهذيان، ومن أسبابها الاضطرابات الصماوية كقرط الدرقية وورم القواتم وقلة سكر الدم وفرط الكورتيزول أو استعمال الادوية المؤثرة نفسياً.
- **organic brain s. (= organic mental s.)**  
مُتَلَازِمَةُ الدُمَاغِ العَضْوِيَّة.
- **organic delusional s.**  
مُتَلَازِمَةُ الوُهَامِ العَضْوِيّ. متلازمة دماغية عضوية تتصف بالوهام الذي ينتج عن عامل عضوي معين وغير مترافق مع الهذيان ومن الأمراض العضوية كصرع الفص الصدغي ورضح الرأس أو آفات الدماغ أو رقص هنتنغتون. وتسمى المتلازمات التي تولدها الادوية اضطرابات فيقال مثلاً اضطراب التوهم الكتابسي.
- **organic mental s.**  
المُتَلَازِمَةُ النفسية العَضْوِيَّة. مجموعة من الاعراض والعلامات النفسية أو السلوكية التي تترافق مع واحد أو أكثر من العوامل العضوية النوعية المسببة للأمراض النفسية وهي تشمل ست متلازمات دماغية نوعية عضوية وهي الهذيان مع الخرف ومتلازمة النساء أو الهلوسة العضوية ومتلازمة التوهم العضوي ومتلازمة المزاج العضوية ومتلازمة القلق العضوي ومتلازمة الشخصية العضوية والتسمم والانعزال، وهناك بعض المتلازمات النفسية العضوية التي لم تصنف بعد وعندما يكون السبب أحد المواد أو الادوية تسمى المتلازمة «اضطراب». فيقال اضطراب الوهام الناتج عن الحشيش أو القنب مثلاً.
- **organic mood s.**  
مُتَلَازِمَةُ المَزَاجِ العَضْوِيَّة. متلازمة دماغية عضوية تتصف بالمزاج الهوسي أو الاكتئابي وتنتج عن عامل عضوي معين وغير مترافق مع الهذيان ومن أسبابها الرئيسية العقاقير والمواد المؤثرة نفسياً مثل الريفيربين والمثيل دوبا وبعض الادوية المثيرة للهلوسة والاضطرابات الصماوية مثل متلازمة كوشينغ وداء اديسون وفرط الدرقية وفرط الدرقية والاخماج الفيروسية.
- **organic personality s.**  
مُتَلَازِمَةُ الشَخْصِيَّةِ العَضْوِيَّة. متلازمة دماغية عضوية تتصف بالتغير الكبير في سلوك المصاب وشخصيته مثل التقلقل العاطفي الذي يتصف بالخمول وعدم السيطرة على الإدارة أو التفكير الزوراني ويتولد كل ذلك عن عامل عضوي ولا يرافق هذه المتلازمة أي هذيان أو خرف ومن أهم أسبابها آفة حيزية في الدماغ أو رضح الرأس أو الأمراض الدماغية الوعائية.
- **painful arc s.**  
مُتَلَازِمَةُ القَوْسِ المؤلم. ألم المنكب الذي يصيب جزءاً من القوس الذي يتكون عند تباعد الذراع من جنب الجسم إلى الوضع المرتفع العالي والذي يحدث عند التهاب اوتار العضلة فوق الشوكة.

- **paleocerebellar s.** مُتَلَازِمَةُ المَخِيخِ القَدِيمِ. المتلازمة السريرية التي تترافق مع أمراض المخخ القديم (وخاصة الدودة ونوى السقف) وتتصف بصعوبة سير المريض الذي يترنح من جهة لأخرى في سيره والذي يجد صعوبة في الوقوف أو الدوران ولكن هناك القليل أو عدم وجود أية علامات للرنح أو عدم تناسق الحركات عند فحص الأطراف بصورة مفردة.
- **paleostriatal s. (= juvenile paralysis agitans)** مُتَلَازِمَةُ الجِسْمِ المَحْطَطِ القَدِيمِ. الشلل الرعاشي اليغفي.
- **pallidal s. (= juvenile paralysis- agitans)** مُتَلَازِمَةُ الشَّاجِبَةِ. الشلل الرعاشي الحدي.
- **pallidomesencephalic s.** مُتَلَازِمَةُ الدُمَاغِ العنوسط والكرة الشاحبة. متلازمة تتصف بالصلم وضعف الحركة وبطنها وقد تصل إلى حد حالة الباركنسونية.
- **Pancoast's s.** مُتَلَازِمَةُ بَانْكَوَسْتِ. متلازمة تتصف بوجود ظل صورة شعاعية في قمة الرئة مع ألم عصبي في الذراع وضومر عضلاته وعضلات اليد ومتلازمة هورنر وتشاهد في الأورام القريبة من قمة الرئة والتي تؤثر على الضفيرة العضدية أيضاً.
- **paratrigeminal s.** مُتَلَازِمَةُ نَظِيرَةِ الثَّلَاثِيّ التَوَائِمِ. ألم عصبي انتيابي في الوجه يترافق مع شلل الودي (متلازمة هورنر).
- **Parinaud's s.** مُتَلَازِمَةُ بَارِينَاو. شلل حركات العينين المترافقة للاعلى من دون شلل التقارب ويترافق ذلك مع أفات الدماغ المتوسط مثل ورم الغدة الصنوبرية.
- **parkinsonian s.** المُتَلَازِمَةُ البَارْكَنْسُونِيَّةِ. نوع من الباركنسونية ينتج عن التنكس المجهول السبب للجسم المخطط أو المادة السوداء وغالباً ما يحدث كعقبول لالتهاب الدماغ الوسني كما يمكن أن ينتج عن التصلب الشرياني الدماغي والسموم والزهرري العصبي والرضح. ويتصف المرض بالصلم والسحنة الجامدة (السحنة الباركنسونية) والرعاش اللاإرادي البطيء (الذي يظهر عند الراحة ولكنه يختفي أثناء النوم وعند القيام بالحركات الإرادية) وانعدام الحركات الذاتية المرافقة والمشيّة المهولة والوضعة المنحنية والإلعاب.
- **Parry-Romberg s. (= facial hemiatrophy)** مُتَلَازِمَةُ بَارِي - رُومْبِرْغ. ضمور شقي وجهي.
- **pineal s. (= epiphyseal s.)** مُتَلَازِمَةُ الصَّنُوبَرِيَّةِ.
- **postconcussional s.** المُتَلَازِمَةُ التَّالِيَةِ لِلازْتِجَاجِ. النساوة والصداع والدوام والطنين والهيجية والتعبية والتعرق وخفقان القلب والأرق وصعوبة التركيز وهي الاعراض التي تحدث بعد ارتجاج الدماغ.
- **posterior cord s.** مُتَلَازِمَةُ الحَبْلِ الخَلْفِيِّ. ظواهر حسية ورنحية تنتج عن آفة الحبال الخلفية للنخاع الشوكي كالرنح التحركي.
- **posterolateral s.** مُتَلَازِمَةُ الخَلْفِيِّ الوَخْشِيِّ. حالة رنحية وتشنجية تنتج عن آفات الاقسام الخلفية الوحشية للنخاع الشوكي.
- **post-lumbar puncture s.** المُتَلَازِمَةُ التَّالِيَةِ لِلبَزْلِ القَطْنِيِّ. صداع عند الوقوف واحياناً ألم قفوي وغثيان وقياء وتعرق غزير وفتور وهي اعراض تزول كلها عند الاستلقاء وتحدث بعد عدة ساعات من البزل القطني وتدوم لعدة ايام وهي تنتج عن انخفاض الضغط داخل القحف لتسرب السائل النخاعي الشوكي خلال إبرة البزل.
- **post-traumatic brain s.** المُتَلَازِمَةُ التَّالِيَةِ لِرُوضِخِ الدُمَاغِ. مصطلح عام يدل على كل الاعراض التي تحدث بعد إصابة الرأس.
- **prefrontal s.** مُتَلَازِمَةُ أَمَامِ الجَبْهِيِّ. مجموعة اضطرابات تنتج عن آفات الفص أمام الجبهي وتشمل قصور التنسيق الحركي وتعذر الأداء والاضطرابات النفسية (الشمق وعدم الكبت والثرثرة غير المناسبة واحياناً الكآبة) مع انحطاط الذكاء والذاكرة وعدم المقدرة على التركيز، وقلما توجد كل هذه الاضطرابات مجتمعة مرة واحدة.
- **premotor s.** مُتَلَازِمَةُ أَمَامِ الحَرَكِيَّةِ. تترافق الفالج التشنجي مع فرط المنعكسات واضطرابات الحركات الحذقة والقبضة الشديدة والاضطراب الوعائي الحركي العابر وكلها تحدث في إصابات الباحة أمام الحركية.
- **pseudoclaudication s.** مُتَلَازِمَةُ العَرَجِ الكاذِبِ. حالة تتصف باعراض شبيهة باعراض العرج

- المتقطع وتتولد عن انضغاط ذنب الفرس بسبب ضخامة أحرف الفقرات وانزلاق القرص القطني.
- radicular s.** مُتَلَازِمَةٌ جَذْرِيَّة. متلازمة تتسبب عن آفات جذور الأعصاب النخاعية وتتكون من تحديد حركات العمود الفقري وآلام جذرية.
- Ramsay Hunt s.** مُتَلَازِمَةٌ رَمَزِي هَنْت. 1. هربس منطقي يصيب الوجه والأعصاب السمعية ويترافق مع شلل وجهي على نفس الجانب وعادة ما يكون عابراً مع حويصلات هربسية في الأذن الخارجية أو غشاء الطبل وقد يترافق أو لا يترافق مع الطنين والدوار واضطرابات السمع 2. الشلل الرعاشي الحدسي 3. تعذر التأزر المخيخي المترقي.
- restless leg s.** مُتَلَازِمَةٌ تَلْعُلُّ السَّاقَيْن. الإزعاج الشديد العميق في ريلة الساق عند الجلوس أو الاستلقاء وخصوصاً قبل النوم مما تسبب الرغبة التي لا تقاوم في تحريك الساق.
- Rett s.** مُتَلَازِمَةٌ رَت. اضطراب مترق يصيب المادة السنجابية للدماغ ويصيب الإناث فقط منذ الولادة. ويتصف بالسلوك التلقائي والرنج والخرف والاختلاجات وفقدان المقدرة على استعمال اليدين لأغراض نافعة مع ضمور دماغي وفرط أمونيا الدم ونقص مستويات الحموض الأمينية الضرورية.
- Rey's s.** مُتَلَازِمَةٌ رِي. داء نادر حاد ومميت أحياناً في الأطفال وغالباً ما يحدث كعقوبل للحماق أو الخمج الفيروسي التنفسي العلوي ومن أعراضه القيء المتكرر مع تغيرات في الكبد والأعضاء الأخرى وله طور اعتلال دماغي يتصف بتورم الدماغ الحاد واضطرابات الوعي والنوبات التي تتلو ذلك.
- rib-tilt s.** مُتَلَازِمَةٌ زَبْوَةُ الضِّلْع. اعتلال عصبي ورببي ينتج عن شذوذ حركة النهايات الامامية للاضلاع السفلية.
- Riley-Day s. (= dysautonomia)** مُتَلَازِمَةٌ رَايْلِي - دَاي. خلل الفعل الذاتي.
- Riley-Smith s.** مُتَلَازِمَةٌ رَايْلِي - سَمِيث. ضخامة الرأس من دون موهه والعديد من الاورام الوعائية الدموية ووذمة الحليمة البصرية الكاذبة.
- rolandic vein s.** مُتَلَازِمَةُ الْوَرِيدِ الرُّوْلَانْدِي. قالج ينتج عن اضطراب الدورة الوريدية.
- Roth's s. (= meralgia paresthetica)** مُتَلَازِمَةُ رُوْت؛ ألم الفخذ المذلي.
- Roussy-Dejerine s. (thalamic s.)** مُتَلَازِمَةٌ رُوْسِي - دِيَجِيرِين؛ المتلازمة المهادية.
- Roussy-Levy s.** مُتَلَازِمَةُ رُوْسِي - لِيْفِي. اضطراب وراثي بطيء الترقى ينتقل كصفة جسدية سائدة يترافق فيه الرنج الحسي مع انعدام المنعكسات وضُمور عضلات الأطراف السفلية خصوصاً العضلات الشظوية مع رعاش سكوني (رعاش الوضعة) في اليد مع قدم خمصاء وقدم مخلبية وأحياناً جنف حدابي.
- Rubinstein's s.** مُتَلَازِمَةُ رُوْبِنْشْتَايْن. حالة خلقية تنصف بخلف عقلي وحركي وأصابع غليظة وأصابع قدم كبيرة وبنية قصيرة وسحنة مميزة وتشمل الحنك العالي التقوس والانف المنقاري وشذوذات عينية مختلفة وتكون الجدرات في الندبات الجراحية وتقبه عظمي واسعة وشذوذ الفقرات والقص.
- rubrospinal cerebellar peduncle s. (= Claud's s.)** مُتَلَازِمَةُ السُّوَيْقَةِ والنَّوَاة الحَمْوَاءِ النَخَاعِيَّةِ الْمُخِيخِيَّة.
- Sanfilippo's s.** مُتَلَازِمَةُ سَانَ فِيلِيْبُو. أربعة أنواع من أشكال داء عديد السكريدات المخاطية المتباينة كيميائياً حيويلاً ولكن لا يمكن تفريقها سريريّاً والتي تنصف ببيلة سلفات الهباران وبالتردي العقلي السريع مع أعراض جسدية بسيطة ورأس كبير وتبدأ في سن 2-6 من العمر وتؤدي إلى الوفاة قبل سن العشرين.
- scalenus s. (= scalenus anticus s.)** مُتَلَازِمَةُ الْأَخْمَعِيَّة. ألم فوق المنكب غالباً ما يمتد إلى الذراع (المتلازمة الرقبية العضدية) أو ينتشر إلى الأعلى خلف الرقبة وينتج عن انضغاط الأعصاب والأوعية بين الضلع الرقبى والعضلة الأخصوية الامامية وتسمى أيضاً متلازمة الضلع الرقبى.
- scapulocostal s.** المُتَلَازِمَةُ الْكَتِفِيَّةُ الصُّدْرِيَّة. ألم في الناحية العلوية أو الخلفية من حزام الكتف وينتشر إلى المناطق المجاورة نتيجة التغيير الطويل الأمد في العلاقة بين الكتف والجدار الظهري للصدر.
- Schafer's s.** مُتَلَازِمَةُ شَيْفَر. ثخن الاظفار الخلقى المترافق مع تخلف التطور الجسدي والعقلي.
- Schmidt's s.** مُتَلَازِمَةُ شَمِيْت. شلل في جهة واحدة يصيب الحبال الصوتية وشراع الحنك والعضلتين شبه المنحرفة والقصبة الترقوية الخشائية بسبب آفة النواتين الملتبسة والإضافية.

- **segmentary s.** مُتَلَازِمَةُ الْقَطِيعَةِ. متلازمة تتولد من أفة المادة السنجابية للنخاع وتتصف بالضعف الشديد وضمور الشدافات المصابة.
- **shoulder-hand s.** مُتَلَازِمَةُ الْكَتِفِ وَالْيَدِ. متلازمة تتصف بالمشي المتكسب وتيسر مع تورم اليد والمها بنفس الجهة ويحصل ذلك أحياناً بعد احتشاء العضلة القلبية ولكنه قد يحدث لأسباب أخرى غير معروفة.
- **Shy-Drager s.** مُتَلَازِمَةُ شَي - دَرَاغِر. اضطراب مترق مجهول السبب يولد عجزاً شديداً أو الموت. ويبدأ بأعراض عدم كفاءة الجهاز المستقل ويشمل العناية (في الذكور) والإمساك والحاجة التبول أو انحباس البول وانقطاع التعرق ونقص الضغط القياسي والذي تتلوه علامات خلل الوظائف العصبية العام مثل الاضطرابات الشبيهة بالباركنسونية وعدم التناسق الدماغي وضمور العضلات وتنكسها والرعاش الغليظ للساقين.
- **sleep apnea s.** مُتَلَازِمَةُ انْقِطَاعِ النَّفْسِ النَّوْمِيِّ. أعراض توقف التنفس التي تحدث عند التحول من النوم بدون الحركات العينية السريعة إلى نوم الحركات العينية السريعة أو عند تكرر اليقظة والنعاس أثناء النهار ويحدث غالباً عند الأشخاص السمان متوسطي العمر ويعتقد أن لذلك عدة أسباب منها تقبض المجاري الهوائية بسبب تنبيط التوتر العضلي أثناء نوم الحركات العينية السريعة.
- **Sly's s.** مُتَلَازِمَةُ سَلَي. متلازمة تنتج عن داء عديد السكريات المخاطية وتتصف كيميائياً ببيلة سلفات الدرمانتان ومن أعراضه السريرية التخلف العقلي.
- **Smith-Lemli-Opitz s.** متلازمة سميث - لِملي - أُوپتز. متلازمة وراثية تنتقل كصفة جسدية متنحية تتصف بعيوب خلقية عديدة ومنها صغر الرأس والتخلف العقلي ونقص التوتر وعدم اكتمال تطور الأعضاء التناسلية الذكرية وتشوهات الأنف وأصابع اليدين والقدمين.
- **social breakdown s.** مُتَلَازِمَةُ انْقِطَاعِ الْعَلَاَقَاتِ الْاجْتِمَاعِيَّةِ. أعراض المرضى النفسيين الذين ينقطعون عن مجتمعاتهم في مستشفياتهم وهي أعراض إضافية لمرضهم العقلي وتشمل الأعراض السلبية المفرطة وتمثيل دور المرضى المزمنين وضمور القابلية على العمل وعلى التصرف الاجتماعي السوي.
- **Sohval-Soffer s.** مُتَلَازِمَةُ سُوفَالِ سُوفَر. متلازمة خلقية تتصف بقصور الغدد التناسلية الذكرية المترافقة مع التشوهات العضلية الفقارية والرقبية المتعددة والتخلف العقلي.
- **somnolence s.** مُتَلَازِمَةُ الْوَسْن. حالة عابرة من النعاس والوسن والقهم (نقص الشهية) والهيجية والتغيرات في المخطط الكهربائي للدماغ ويحدث ذلك في الأطفال بعد تشيعيمهم في ابيضاض الدم أو الورم اللعني غير الهدجكن.
- **Sorsby's s.** مُتَلَازِمَةُ سُورْسِبِي. حالة خلقية تتصف بالثلامة البقية بالجهتين المترافقة مع الحثل القمي لليدين والقدمين وغالباً مع قصر الأصابع خصوصاً في السلاميتين الانتهاءيتين.
- **Sotos's s. (= cerebral gigantism)** مُتَلَازِمَةُ سُوتُو. العلقة الدماغية.
- **split-brain s.** مُتَلَازِمَةُ الدُّمَاغِ الْمَشْطُور. مجموعة أعراض تتولد عن قطع الاتصال بين نصفي كرة الدماغ.
- **Steele-Richardson-Olszewski s.** مُتَلَازِمَةُ سْتِيل - رِيشارْدسون - أولزفسكي. اضطراب عصبي مترق يبدأ خلال العقد السادس من العمر ويتصف بالشلل العيني فوق النووي وخصوصاً شلل الحملقة السفلية والشلل شبه البصلي وخلل التلفظ وصل التوتر المختل في الرقبة والذراع والخرف.
- **Steinbrocker's s. (= shoulder-hand s.)** مُتَلَازِمَةُ شْتَاينْبِرُوكِر. متلازمة الكتف - اليد.
- **stiff-man s.** مُتَلَازِمَةُ الرَّجُلِ الْمُتَيَّبِس. حالة مجهولة السبب تتصف بصلم متذبذب مترق للعضلات المحورية والظرافية في حالة غياب أي مرض دماغي أو نخاعي ولكن مع فعالية كهربائية عضلية مستمرة.
- **stroke s.** مُتَلَازِمَةُ السَّكْتَةِ. حالة تبدأ ببداية مفاجئة تتسبب عن آفات الدماغ الوعائية مثل النزف أو الانصمام أو الخثار أو انفجار أم الدم وتبدأ الحالة كفالج أو خزل شقي والدوار والتأمل والحبسة والرتة وعادة ما يتبع ذلك تلف عصبي دائم.
- **Sturge-Weber s.** مُتَلَازِمَةُ سْتِرْج - وَيبر. متلازمة خلقية مجهولة السبب تتكون من باحات من الوحات احلوردية اللون منتشرة فوق منطقة العصب

- الثلاثي التوائم مترافقة مع اضطراب وعائي في السحايا الكائنة تحتها وعلى قشرة المخ وهي عادة ما تحدث بجهة واحدة.
- subclavian steal s. مُتَلَازِمَةٌ سَرِقَةٌ تَحْتَ** الترقوة، إقفار دماغي أو جذعي دماغي ينتج عن انحراف جريان الدم من الشريان القاعدي إلى الشريان تحت الترقوي عند وجود مرض انسداد في الجزء العلوي من الشريان تحت الترقوي.
- tarsal tunnel s. مُتَلَازِمَةُ النَّقْرِ الرَّصِغِيِّ.** مجموعة من الأعراض التي تتولد من انضغاط العصب الظنبوبي الخلفي أو الأعصاب الاخصوية في النفق الرصغي الذي يولد الالم والتتمل والمذل النخري في أخمص القدم.
- tegmental s. المُتَلَازِمَةُ السَّقِيفِيَّة.** فالج يترافق مع حركات عينية مضطربة ورنح يتولد عن آفة السقيفة والنواة الحمراء والسبيل القشري النخاعي.
- temporomandibular s. المُتَلَازِمَةُ الصُّدْغِيَّةُ** الفكّيّة، صمم جزئي مع حس انسداد الأذن والطنين وقرقعة المفصل الصدغي الفكي السفلي وصداع وحرقا والم في الأذن والبلعوم والأنف واللسان.
- tethered cord s. مُتَلَازِمَةُ الحَبْلِ المُطَوَّل.** شذوذ خلقي يتصف بمخروط نخاعي واطيء شاذ مطول بأحد أشكال الشذوذ داخل الجافية مثل خيط انتهائي قصير وسميك أو أشرطة ليفية أو التصاقات أو ورم شحمي داخل الجافية.
- thalamic s. (= thalamic pain s.) المُتَلَازِمَةُ المِهَادِيَّة.** مجموعة من الأعراض التالية 1. خدر نصفي سطحي مستقيم 2. فالج معتدل 3. رنح شقي معتدل وعمه التجسيم التام تقريباً 4. ألم شديد ومستديم في الجهة المشلولة 5. حركات رقصية كنعانية في الأقسام المشلولة.
- Thiele's s. مُتَلَازِمَةُ تَيْلَة.** ألم وإيلام في منطقة القسم السفلي من العجز والعصعص أو في الأنسجة الرخوة والعضلات المجاورة لهما.
- thoracic outlet s. مُتَلَازِمَةُ مَخْرَجِ الصَّدْر.** انضغاط الجذوع العصبية للضفيرة العضدية الذي يتصف بالذراع ومذل الاصابع وبأعراض حركية وعائية (الشحوب وزراق النهايات وأعراض رينو الثانوية. الخ) مع ضعف وضمور العضلات الصغيرة لليد. ومن الممكن أن تنتج عن سقوط حزام الكتف أو الضلع الرقبى أو اليد الليفية أو الضلع الأول الشاذ أو فرط تباعد الذراع المستمر أو انضغاط حافة العضلة الاخصوية الامامية.
- trisomy 8 s. مُتَلَازِمَةُ تَثَلُّثِ الصِّبْغِيِّ 8.** متلازمة تترافق مع وجود صبغي 8 إضافي ويتصف بتخلف عقلي بسيط إلى شديد مع بروز الجبهة وانخساف العينين وتخن الشفاه وبروز الأذن.
- trisomy 13 s. مُتَلَازِمَةُ تَثَلُّثِ الصِّبْغِيِّ 13.** زيغ صبغي يسبب فيه صبغي 13 الاضافي عيوباً في الجهاز العصبي المركزي وتخلفاً عقلياً مع فلح الحنك والشفة والعنث (زيادة الأصابع) وعيوباً جلدية وشذوذات في القلب والأحشاء والأعضاء التناسلية.
- trisomy 18 s. مُتَلَازِمَةُ تَثَلُّثِ الصِّبْغِيِّ 18.** حالة تتصف بالتخلف العقلي والراس الزورقي وشواند القحف الأخرى وعيوب الراس والأحشاء وتنتج عن وجود صبغي 18 إضافي.
- trisomy 22 s. مُتَلَازِمَةُ تَثَلُّثِ الصِّبْغِيِّ 22.** متلازمة تتولد عن وجود صبغي 22 إضافي وتتصف بتخلف عقلي وتنموي وصغر الراس وتشوه الأذن ومرض قلبي خلقي وفي الذكور يكون القضيب صغيراً مع عدم نزول الخصيتين.
- vagoaccessory s. (= Schmidt's s.) مُتَلَازِمَةُ المُبْهَمِ والإِضَافِيِّ.** متلازمة شميت.
- Vernet's s. مُتَلَازِمَةُ فِرْنَة.** شلل الأعصاب القحفية التاسع والعاشر والحادي عشر بسبب آفة في منطقة الثقب الوداجية وتتصف بشلل المضيق العلوية للبلعوم وصعوبة بلع المواد الصلبة وشلل شراع الحنك (الحفّاف) والعلق مع خدر هذه الأقسام والبلعوم وفقدان الذوق في الثلث الخلفي من اللسان وشلل الحبال الصوتية وخدر الحنجرة وشلل العضلتين القصية الترقوية الخشائية وشبه المنحرفة. وتسمى أيضاً متلازمة الثقب الوداجية.
- Villaret's s. مُتَلَازِمَةُ فِيلَارِيَّة.** شلل الأعصاب القحفية التاسع والعاشر والحادي عشر وأحياناً السابع على جهة واحدة بسبب آفة في الحيز خلف النكفية ويتصف بشلل التضيق البلعومي العلوي وصعوبة بلع المواد الصلبة وشلل الحفّاف (شراع الحنك) والعلق مع خدر كل هذه الأقسام والبلعوم وفقدان الذوق في الثلث الخلفي من اللسان وشلل الحبال الصوتية وخدر الحنجرة وشلل العضلتين القصية الترقوية الخشائية والأعصاب الودية الرقبية (متلازمة هورنر).

- Volkman's s.** مُتَلَازِمَةٌ فُولِكْمَان. فرط التوتر العضلي التالي للرضح والتهاب الاعصاب التنكسي.
- Wallenberg's s.** مُتَلَازِمَةٌ فَالِنْبِرْغ. متلازمة تنتج عن انسداد الشريان الفقري وأحياناً قليلة فرعه الشريان المخيخي السفلي العلوي الخلفي وتتصف بفقدان حسي الألم والحرارة على نفس الجهة من الوجه وعلى الجهة المعاكسة من الأطراف والجذع مع رنج بنفس الجهة ومع صعوبة البلع والرتة والارارة.
- Waterhouse-Friderichsen s.** مُتَلَازِمَةٌ ووترهاوس - فريدرسن. الشكل الخبيث أو الخاطف من التهاب السحايا الدماغية النخاعية الوبائي الذي يتصف ببداية مفاجئة وفترة قصيرة مع الحمى والسبات (الفيبوبة) والوهط والزراق والنزف الحبري في الجلد والأغشية المخاطية ونزف الكظريتين بالجانبين.
- s. of Weber** مُتَلَازِمَةٌ وِيبِر. شلل العصب محرك العين على نفس جهة الآفة مولداً التدلي والحوّل وفقدان منعكس الضوء والتكيف مع الفالج (الشلل الشقي) التشنجي في الجهة المعاكسة للآفة وزيادة المنعكسات وفقدان المنعكسات السطحية.
- Wernicke- Korsakoff s.** متلازمة فونيكّة - كورساكوف. اضطراب عصبي نفسي ينتج عن نقص الثيامين وغالباً ما يكون بسبب الإدمان على الكحول والمترافق مع الاعتلالات العصبية التغذوية الأخرى. ويحدث الاعتلال الدماغى الفرنىكى (التخليط والرنح والارارة وشلل العين) كنوبة حادة من الممكن الشفاء منها بالمعالجة بالثيامين، ما عدا بعض الرنح والارارة. وقد تحصل متلازمة كورساكوف (النسابة السابقة واللاحقة الشديدة) بالترافق مع الاعتلال الدماغى الفرنىكى أو قد تظهر بعده. ولا يشفى من النسابة أكثر من 20% من المصابين.
- whiplash shake s.** مُتَلَازِمَةٌ هَزَّ السَّوْط. مجموعة من إصابات الدماغ والعين التي قد تحدث عندما يكون الطفل أقل من ثلاث سنوات من العمر وغالباً أقل من العام الواحد عند هز الطفل بعنف لدى مسكه من الجذع أو الأطراف من دون إسناد للرأس، إذ يسبب ذلك تعدد أوعية الدماغ وتمزق أنسجته مما يؤدي إلى أورام دموية تحت الجافية ونزف في الشبكية مع رض الدماغ أحياناً ومن الممكن أن يؤدي ذلك إلى شلل أو عمى أو اختلالات بصرية أخرى أو اختلاجات أو الموت.
- withdrawl s.** مُتَلَازِمَةٌ الإِمْتِنَاع: متلازمة العزل. انظر withdrawl.
- Zellweger s. (= cerebrohepatorenal s.)** مُتَلَازِمَةٌ زَلْوِيغَر: المتلازمة الدماغية الكبدية الكلوية.
- قَبْلَةُ دِمَاغِيَّةٌ إِبْتِصَاقِيَّةٌ.** **synencephalocoele** قبلة دماغية مع التصاقها بالأقسام المجاورة.
- مُعَاوَنَةٌ: تَأْوَرُّرٌ.** **synergetic** يعمل بالتعاون مع الآخرين كالعضلات التي تعمل سوية لتوليد وظيفة أو حركة منسقة.
- تَأْوَرُّرٌ.** **synergism** العمل المشترك للعوامل ليكون تأثيرها أكبر من المجموع الجبري لأعمالها الفردية.
- تَأْوَرُّرِيَّةٌ.** **synergy** العمل المنسق أو التعاون بين عاملين أو دوائين أو بنيتين أو أكثر ويتم ذلك في وظائف الجهاز العصبي بتعاون مختلف أقسامه لتوليد وظيفة أو حركة منسقة.
- الحِسُّ المُوَاكِبُ.** **synesthesia** حس ثانوي يرافق الإدراك الحقيقي أو الإحساس الذي يحسه الشخص في محل ما من جسمه نتيجة التنبيه الموضوع في محل آخر من الجسم أو حالة توليد أحد المنبهات الحسية حساً مخالفاً لطبيعته كتوليد حس الضوء عند التنبيه بالصوت.
- الحِسُّ المُشْتَرَكُ المُؤَلِمُ.** **- s. algica** الحِسُّ المُشْتَرَكُ المُؤَلِمُ. **synesthesialgia** حالة توليد أحد المنبهات حساً مؤلماً في الجهة المصابة من الجسم بينما لا يولد أي حس في الجهة السليمة أو يولد حساً بهيجاً فيها.
- حَرَكَةٌ مُتَرَابِطَةٌ.** **synkinseia (= synkinesis)** حَرَكَةٌ مُتَرَابِطَةٌ. حركة مترافقة، **synkinesis** حركة لا إرادية وغير مقصودة ترافق الحركة الإرادية.
- حَرَكَةٌ مُتَرَابِطَةٌ مُحَاكِيَةٌ.** **- imitative s.** حَرَكَةٌ مُتَرَابِطَةٌ مُحَاكِيَةٌ. حركة لا إرادية في الجهة السليمة ترافق محاولة تحريك قسم في الجهة المشلولة.

- mouth and hand s. حَرَكََةُ الفَمِ وَالْيَدِ  
المُتَرَابِطَةُ. أنظر Saunder's sign.

- spasmodic s. حَرَكََةُ مُتَرَابِطَةٌ تَشْنُجِيَّةٌ. حركة تشنجية في الجهة المشلولة عند حركة قسم إراديّ في الجهة السليمة.

synreflexia تَرَابِطُ المُنْعَكِسَاتِ. الترابط الموجود بين المنعكسات المختلفة.

syphilis الزهري. مرض منقول جنسياً دون الحاد أو مزمن تولده الملتوية اللولبية الشاحبة والذي ينتقل عادة بالاتصال الجنسي أو ينتقل في الرحم من الأم للجنين ويصيب كل أقسام الجسم ومنها الجهاز العصبي.

- cerebrospinal s. الزهري الدُمَاعي النُخاعي. أنظر Erb's spastic paraplegia.

- meningovascular s. الزهري السِّخَانِيُّ الوِعَائي. أنظر neurosyphilis.

syphilomania (= syphilophobia) هَوَسُ الزهري؛ زُهَابُ الزهري.

syphilophobia زُهَابُ الزهري. 1. الخوف من الإصابة بالزهري. 2. توهم الشخص بأنه مصاب بالزهري.

syringobulbia تَكَهْفُ البَصَلَةِ. تكهف الدماغ الذي تمتد فيه الكهوف إلى النخاع المستطيل.

syringocele (= myelocele) قَبِيلَةٌ نُخَاعِيَّةٌ. فتق النخاع الشوكي خلال عيب عظمي في السنسنة المشقوقة والذي يحوي كهفاً في داخله.

syringocele قَنَاةُ النُخَاعِ المَرْكَزِيَّةِ. النفق المركزي للنخاع الشوكي.

syringoencephalia تَكَهْفُ الدُمَاعِ. توليد كهوف شاذة في مادة الدماغ.

syringoencephalomyelia تَكَهْفُ الدُمَاعِ والنُخَاعِ. وجود كهوف في داخل مادة النخاع والدماغ.

syringomenigocele قَبِيلَةٌ سَخَانِيَّةٌ تَكَهْفِيَّةٌ. قبيلة سحائية شبيهة بالقبيلة النخاعية التكهفية.

syringomyelia تَكَهْفُ النُخَاعِ. متلازمة متروقية بطيئة يحدث التكهف فيها في الشدافات

المركزية من النخاع الشوكي وعادة ما تصيب المنطقة الرقبية ولكنها قد تمتد إلى النخاع المستطيل (تكهف البصلة) أو إلى المنطقة الصدرية وقد يكون التكهف تنموي الأصل أو ثانوي للأورام أو نتيجة رضح أو احتشاء أو نزيف أو غير معروف السبب ويؤدي في المرض إلى عيوب عصبية تتكون بصورة عامة من ضعف عضلي شديفي وضمور يترافق مع فقدان حسي متفارق (فقدان حسي الألم والحرارة والاحتفاظ بحس للمس) كما يظهر عادة الجنف الصدري.

- traumatic s. تَكَهْفُ النُخَاعِ الرُّضْجِيِّ. تكهف النخاع الذي ينتج عن رضح النخاع الشوكي.

syringomyelitis إِنْتِهَابُ النُخَاعِ التَكَهْفِيِّ. التهاب النخاع الشوكي مع تكوين كهوف فيه.

syringomyelocele قَبِيلَةُ النُخَاعِ التَكَهْفِيَّةِ. انفتاق النخاع الذي يحوي كهوفاً مرتبطة بقناته المركزية خلال عيب عظمي في السنسنة المشقوقة.

syringomyelus (= syringomyelia) تَكَهْفُ قَنَاةِ النُخَاعِ. توسع القناة المركزية للنخاع وتكهفها وتحول المادة السنجابية إلى نسيج ليفي.

syringopontia تَكَهْفُ الجِسْرِ. حالة تكوّن كهوف في الجسر.

1. جُمْلَةٌ. 2. جِهَازٌ. 3. مَجْمُوعٌ. 4. نِظَامٌ. system 1. مجموعة أو سلسلة من أقسام مترابطة ومتعاونة (كالأجسام والأعضاء والكائنات) التي تعمل سوية لتحقيق هدف مشترك أو لتحقيق وظائف لا يمكن لأي واحد منها تحقيقه بمفرده. 2. مدرسة فكرية أو أسلوب عمل يستند على أسس ومبادئ معينة.

- ascending reticular activating s. الجِهَازُ الشَبَكِيُّ (= reticular activating s.) الصَاعِدُ المُنْبَسِطُ.

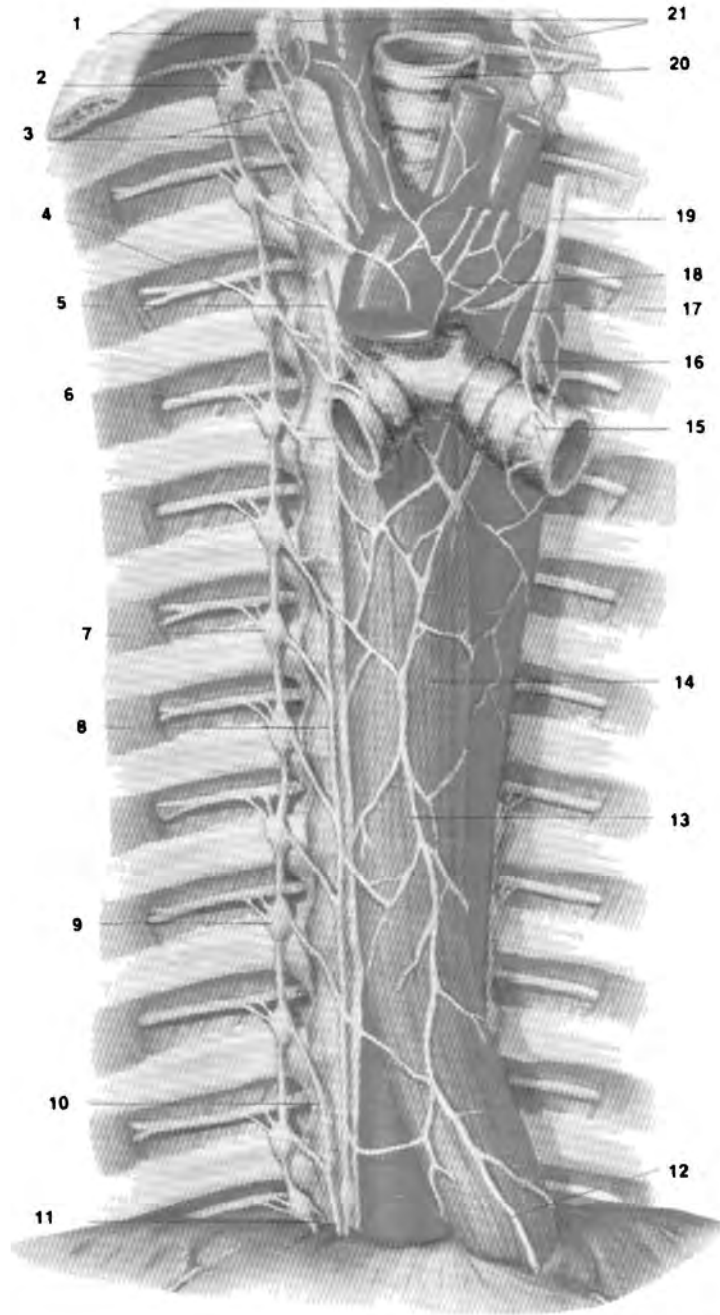
- association s. الجِهَازُ التَرَابِطِيُّ. سبل الألياف العصبية في الدماغ التي تترابط عن طريقها الإدراكات مما يجعل عملية التفكير ممكنة.

- autonomic nervous s. الجِهَازُ العَصْبِيُّ المستقل. قسم الجهاز العصبي الذي ينظم عمليات العضلة القلبية والعضلات الملساء والغدد وينتظم في مجموعتين القسم الصدري القطني أو الجهاز العصبي الودي والقسم القحفي العجزي أو الجهاز العصبي اللاودي.

- **brain-cooling s.** جَهَازُ تَبْرِيدِ الدُّمَاجِ. جهاز آلي منظم حرارياً لتنظيم وقياس درجة حرارة الدماغ ويستعمل في التجارب والتطبيقات الفيزيولوجية العصبية والنفسية العصبية.
- **central nervous s.** الجَهَازُ العَصَبِيُّ المَرْكَزِيُّ. قسم الجهاز العصبي الذي يشتمل على الدماغ والنخاع الشوكي والذي يوجد داخل القحف والعمود الفقري.
- **centrencephalic s.** الجَهَازُ المَرْكَزِيُّ لِلدُّمَاجِ. جهاز العصبونات الموجود في اللب المركزي للقسم العلوي من جذع الدماغ من المهاد حتى النخاع المستطيل وهو يربط نصفي كرة المخ.
- **cerebrospinal s. (= central nervous s.)** الجَهَازُ الدُّمَاجِيُّ. الجهاز العصبي اللاودي.
- **craniosacral s. (= parasympathetic nervous s.)** الجَهَازُ القِحْفِيُّ القَطْبِيُّ؛ الجهاز العصبي اللاودي.
- **exteroceptive nervous s.** جَهَازُ الإِسْتِقْبَالِ العَصَبِيِّ الخَارِجِيِّ. قسم الجهاز العصبي الجسدي الوارد الذي يستقبل المنبهات التي ترد الجسم من خارجه.
- **extracortical s. (= extrapyramidal s.)** الجَهَازُ خَارِجَ القِشْرِيِّ النُّخَاعِيِّ؛ الجهاز خارج الهرمي.
- **extrapyramidal s.** الجَهَازُ خَارِجَ الهَرَمِيِّ. قسم من الجهاز العصبي الحركي خارج الجهاز الهرمي يشمل النوى القاعدية والعديد من نوى جذع الدماغ المتعلقة بها كالنواة تحت المهادية والمادة السوداء والنواة الحمراء والتكوين الشبكي مع اتصالاتها بالمخ والمخيخ والتي تعتبر كلها كوحدة واحدة تنظم مجموعة الوظائف الحركية غير تلك التي ينظمها الجهاز الهرمي كوظائف التوازن ووضع الجسم وتثبيته. ومن الامراض التي تتولد عن إصابة الجهاز خارج الهرمي داء باركنسون.
- **fusimotor s.** الجَهَازُ المِغْفَرِيُّ الحَرَكَيِّ. مجموعة من العصبونات الحركية (تسمى عصبونات غاما الحركية) توجد في المادة السنجابية البطنية للنخاع الشوكي والتي تخرج محاورها مع الجذور البطنية للنخاع وتذهب لتغذي ألياف داخل المغازل في العضلات الهيكلية.
- **interoceptive nervous s.** جَهَازُ الإِسْتِقْبَالِ العَصَبِيِّ البَاطِنِيِّ. الجهاز الذي ينقل الدفعات العصبية الواردة من الأحشاء والتي تسير في ألياف عصبية مستقلة أو جسدية تنجح نحو المركز.
- **involuntary nervous s. (= autonomic nervous s.)** الجَهَازُ العَصَبِيُّ اللاإرادي؛ الجَهَازُ العَصَبِيُّ المَسْتَقْلِلِ.
- **labyrinthine s.** الجَهَازُ التِيهِيُّ. قسم العضو الدهليزي القوقعي الذي يعنى بالمحافظة على توازن الجسم.
- **limbic s.** الجَهَازُ الحُوفِيُّ. مصطلح يستعمل للدلالة على مجموعة من بنيات الدماغ (التي تشمل الحصين والتلفيف المسنن مع قشرتهما القديمة والتلفيف الحزامي والباحات الحاجزية واللوزة) والمرتبطة بوظيفتها مع الشم ولكن لدرجة أكبر مع فعاليات أخرى كالوظائف المستقلة وبعض نواحي العاطفة والسلوك.
- **muscular s.** الجَهَازُ العَضَلِيُّ. مجموع العضلات التي تعتبر كجهاز واحد.
- **nervous s.** الجَهَازُ العَصَبِيُّ. الجهاز العضوي الكبير الذي ينظم وينسق بالاشتراك مع الجهاز الصماوي كل استجابات الكائن للحالات الداخلية والمحيطية وهو يتكون من القسمين المركزي والمحيطي.
- **parasympathetic nervous s.** الجَهَازُ العَصَبِيُّ الأَوْدِيُّ. القسم القحفي العجزي من الجهاز العصبي المستقل.
- **peripheral nervous s.** الجَهَازُ العَصَبِيُّ المُحِيطِيُّ. قسم الجهاز العصبي المكون من الأعصاب والمعقد العصبية والذي يوجد خارج الدماغ والنخاع الشوكي.
- **periventricular s.** الجَهَازُ حَوْلَ البُطَيْنِ. اسم جماعي للسائل الصادر من الوطاء التي تنبع أساساً من النوى فوق البصرية والخلفية والحديدية والتي تنزل في المادة السنجابية حول البطين.
- **proprioceptive nervous s.** جَهَازُ الإِسْتِقْبَالِ العَصَبِيِّ العمِيقِ. قسم الألياف العصبية الجسدية الواردة التي تنقل الإحساسات الواردة من داخل الجسم.

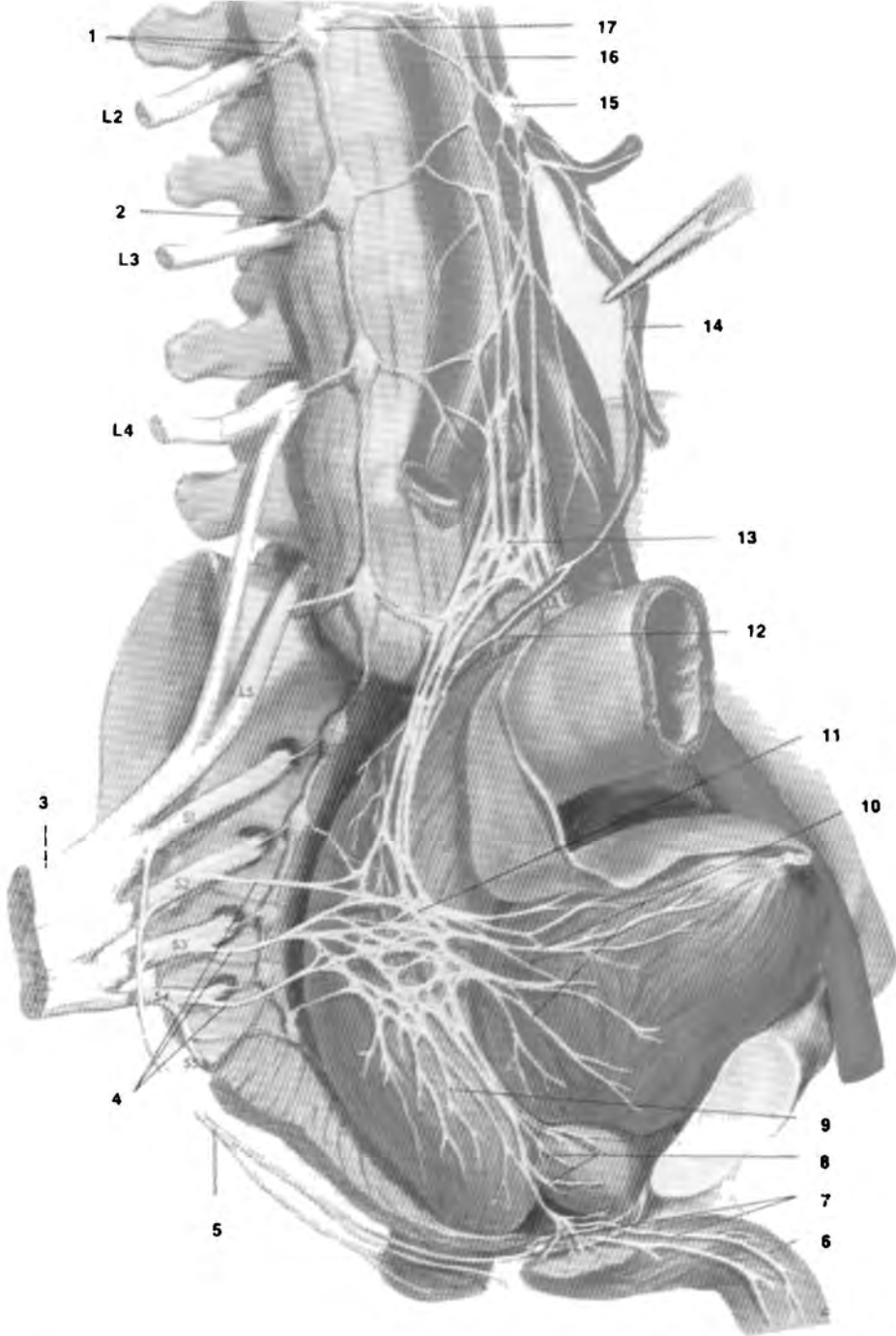


- pyramidal s. (= fasciculus pyramidalis medullae oblongatae) **الجهاز الهرمي:** الخزمة الهرمية للبصلة.
- reticular activating s. **الجهاز الشبكي المنشط.** جهاز خلايا التكوين الشبكي في النخاع المستطيل (البصلة) الذي يستلم فروعاً جانبية من الطرق الحسية الصاعدة والذي يسقطها إلى المراكز العصبية العليا. وهي تسيطر على درجة النشاط العام لفعاليات الجهاز العصبي المركزي ومنها اليقظة والانتباه والنوم.
- sensory storage s. **جهاز الذاكرة الحسية:** جهاز خزن الإحساسات. اقصر أنواع الذاكرة الذي يخزن المعلومات المدركة لفترة تقل عن الثانية وتترك لفترة قصيرة.
- somatic nervous s. **الجهاز العصبي الجسدي.** أقسام الجهاز العصبي التي تقوم بتوصيل الدفعات العصبية من وإلى أقسام الجسم اللاشعوية كالمضلات الهيكلية والعظام والمفاصل والأوتار والجلد والعين والأنف والأذن واللسان وبعض الأغشية المخاطية.
- sympathetic nervous s. **الجهاز العصبي الوُدِّي.** القسم الصدري القطني من الجهاز العصبي المستقل.
- thoracolumbar nervous s. (= sympathetic nervous s.) **الجهاز العصبي الصدري القطني:** الجهاز العصبي الوُدِّي.
- vasomotor s. **الجهاز المُحرِّك الوعائي.** قسم الجهاز العصبي الذي ينظم سعة الأوعية الدموية.
- vegetative nervous s. (= autonomic nervous system) **الجهاز العصبي الإنبائِي:** الجهاز العصبي المستقل.
- vestibular s. (= labyrinthine s.) **الجهاز الدهليزي.**
- visceral nervous s. (= autonomic nervous s.) **الجهاز العصبي الحشوي:** الجهاز العصبي المستقل.
- جُملة: جَهَان. systema (= system)**
- s. nervosum (= nervous s.) **الجهاز العصبي.**
- s. n. autonomicum (= autonomic nervous s.) **الجهاز العصبي المستقل.**
- s. n. centrale (= central nervous s.) **الجهاز العصبي المركزي.**
- s. n. periphericum (= peripheral nervous s.) **الجهاز العصبي المحيطي.**
- s. n. sympatheticum (= sympathetic nervous s.) **الجهاز العصبي المستقل.**



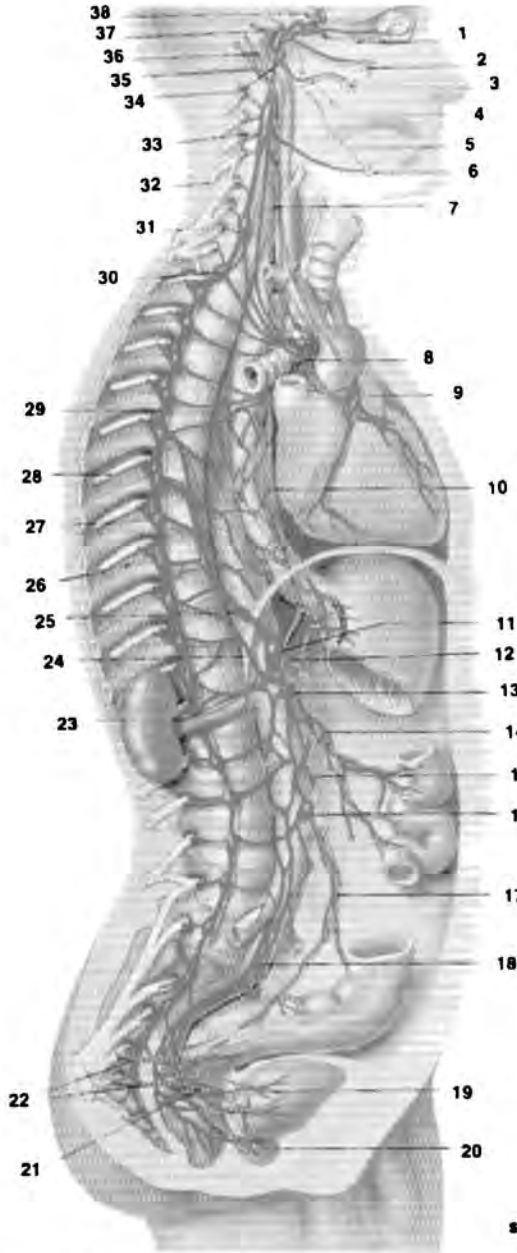
system, autonomic nervous

الأعصاب المستقلة والسلسلة الودية في الصدر: (1) العقدة الودية الرقبية السفلية (2) العقدة الصدرية الأولى (3) الفروع الودية القلبية (4) الفروع الاتصالية (5) العصب المبهم الأيمن (مقطوع) (6) عصب وربي (7) العقدة الودية الصدرية السادسة (8) العصب الحشوي الكبير (9) العقدة الودية الصدرية التاسعة (10) العصب الحشوي الصغير (11) العصب الحشوي الأدنى (12) الحبل المعدي الأمامي للمبهم (13) الضفيرة المرينية (14) المريء (15) الضفيرة الرئوية الأمامية (16) الباف مبهمية للضفيرة الرئوية الخلفية (17) العصب الحنجري الراجع (18) الضفيرة القلبية (19) العصب المبهم الأيسر (مقطوع) (20) الرغامى (21) العروة تحت الترقوية.



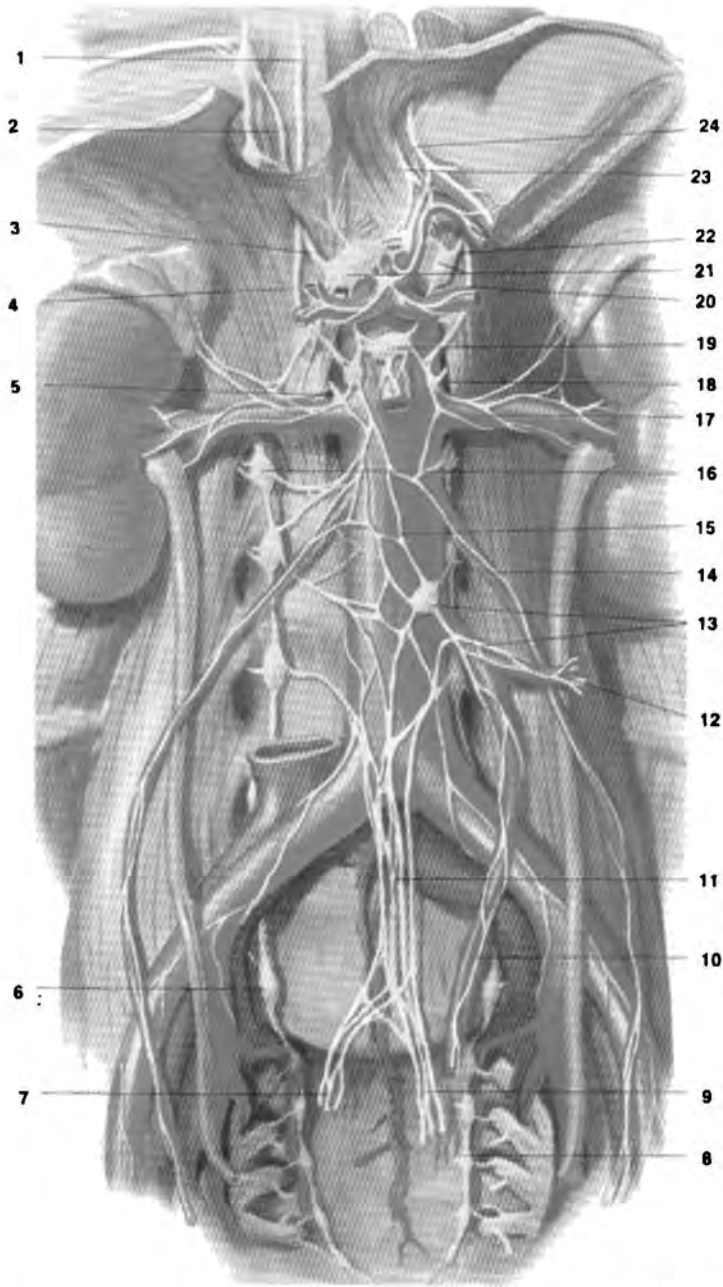
system, autonomic nervous

الأعصاب المستقلة للحوض: (1) الفرعان الاتصاليان الأبيض والسنجابي (2) الفرع الاتصالي السنجابي (3) الضفيرة القطنية العجزية (4) أعصاب حوضية (العصب الناغظ اللاودي العجزوي) (5) العصب الفرجي (عصب جسدي) (6) جسم القضيب (7) الضفيرة الكهفية (8) الضفيرة البروستاتية (9) الضفيرة المستقيمة (10) الضفيرة العنانية (11) الضفيرة الحوضية اليمنى (12) الشريان والصفيرة الباسورية العلوية (13) الضفيرة الخلفية (14) الشريان والصفيرة المساريقية السفلية (15) العقدة المساريقية السفلية (16) الضفيرة الأبهريية (17) العقدة الودية القطنية الثانية.



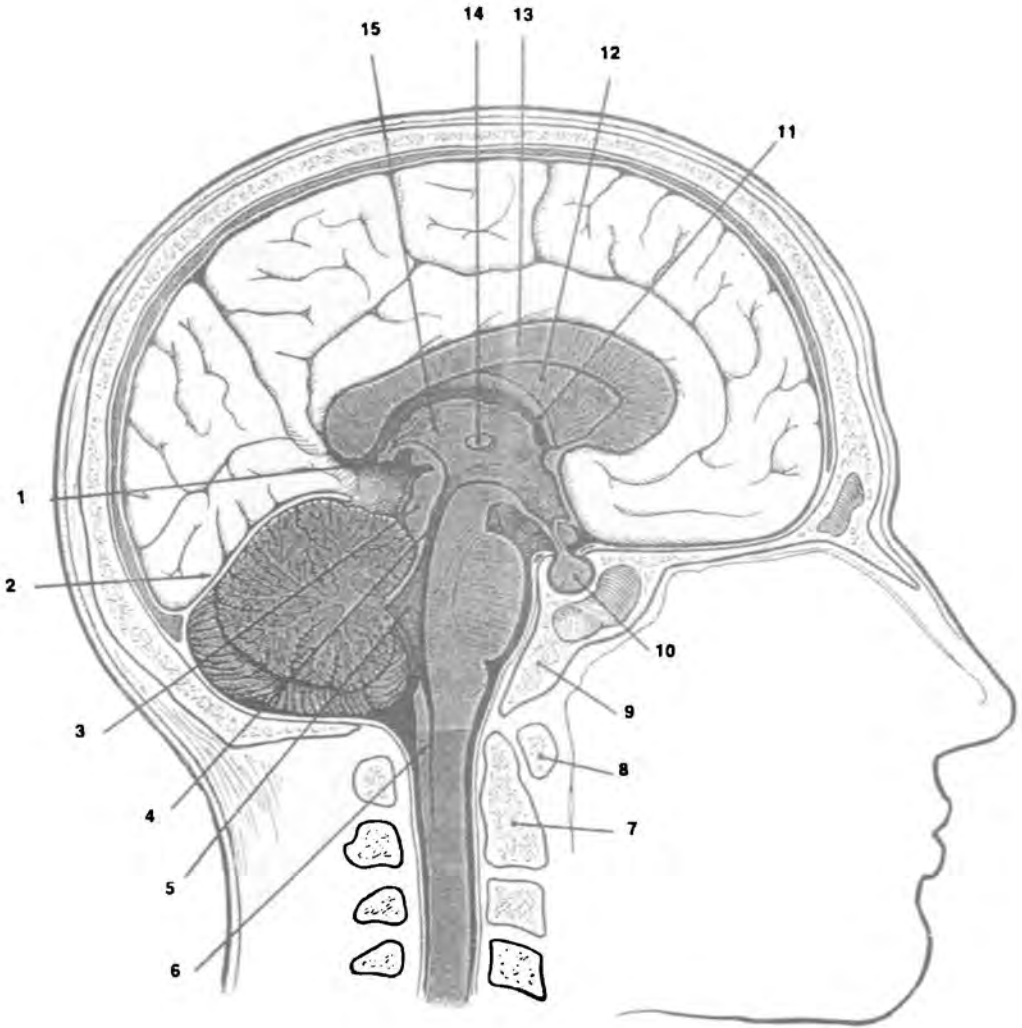
system, autonomic nervous

الجهاز العصبي الذاتي (المستقل) يبين الأعصاب والعقد الودية باللون الأحمر والأعصاب والعقد اللاودية باللون الأزرق. (1) العقدة الهدابوية (2) العقدة الودية الحثكية (3) العقدة الأنفية (4) حبل الطبل (5) العصب اللساني (6) العقدة تحت اللسان (7) العصب المبهم (8) الضفيرة القلبية العميقة (9) الضفيرة القلبية السطحية (10) الضفيرة المريئية (11) العقدة البطنية (12) الشريان البطنني مع الأعصاب البطنية (13) العقدة المساريقية العلوية (14) الشريان المساريقي العلوي والأعصاب المساريقية (15) الضفيرة الأبهريية (16) العقدة المساريقية السفلية (17) الشريان المساريقي السفلي (الباسوري العلوي) والأعصاب المساريقية السفلية (18) الضفيرة الخلفية (19) الضفيرة المثانية (20) الضفيرة البروستاتية (21) الضفيرة الحوضية (22) العصب الحوضي (23) العصب الحشوي الأصفر (24) العصب الحشوي الصغير (25) العصب الحشوي الكبير (26) الفروع الاتصالية (27) العقدة الودية الصدرية السابعة (28) العصب الصدري (الوربي) السادس (29) السلسلة الودية (30) العقدة الرقبية (31) العقدة الرقبية الودية الوسطية (32) العصب الرقبية الرابع (33) العقدة الرقبية الودية العلوية (34) العصب والصفيرة السباتيان (35) العصب المبهم (36) العصب اللساني البلعومي (37) العصب الوجهي (38) العصب المحرك للعين.



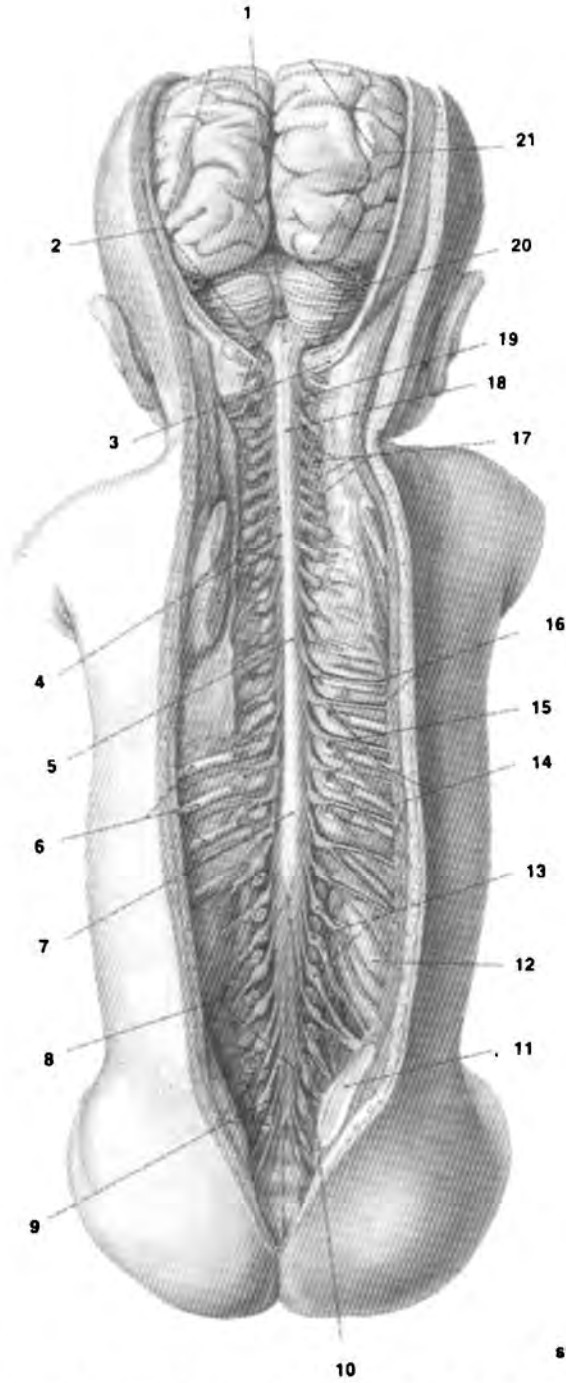
#### system, autonomic nervous

الأعصاب المستقلة في البطن: (1 و 3) العصب الحشوي الكبير (2 و 4) العصب الحشوي الصغير (5) العصب الحشوي الأدنى (6) العقدة الودية القطنية الخامسة (7) اعصاب للضفيرة الحوضية اليمنى (8) السلسلة الودية الحوضية (9) اعصاب للضفيرة الحوضية اليسرى (10) الشريان والصفيرة الباسورية العلوية (11) الضفيرة الخلفية (12) الشريان والاعصاب القلونية اليسرى للجهة اليسرى من القولون (13) العقدة والصفيرة المساريقية السفلية (14) الشريان والصفيرة المنوية الداخلية (15) الضفيرة الأبهيرية (16) العقدة الودية القطنية الأولى (17) الضفيرة الكلوية (18) العصب الحشوي الأدنى (19) العقدة المساريقية العلوية (20) العصب الحشوي الصغير (21) العقدة البطنية (22) العصب الحشوي الكبير (23) العصب المبهم المعدي الخلفي (24) العصب المبهم المعدي الأمامي.



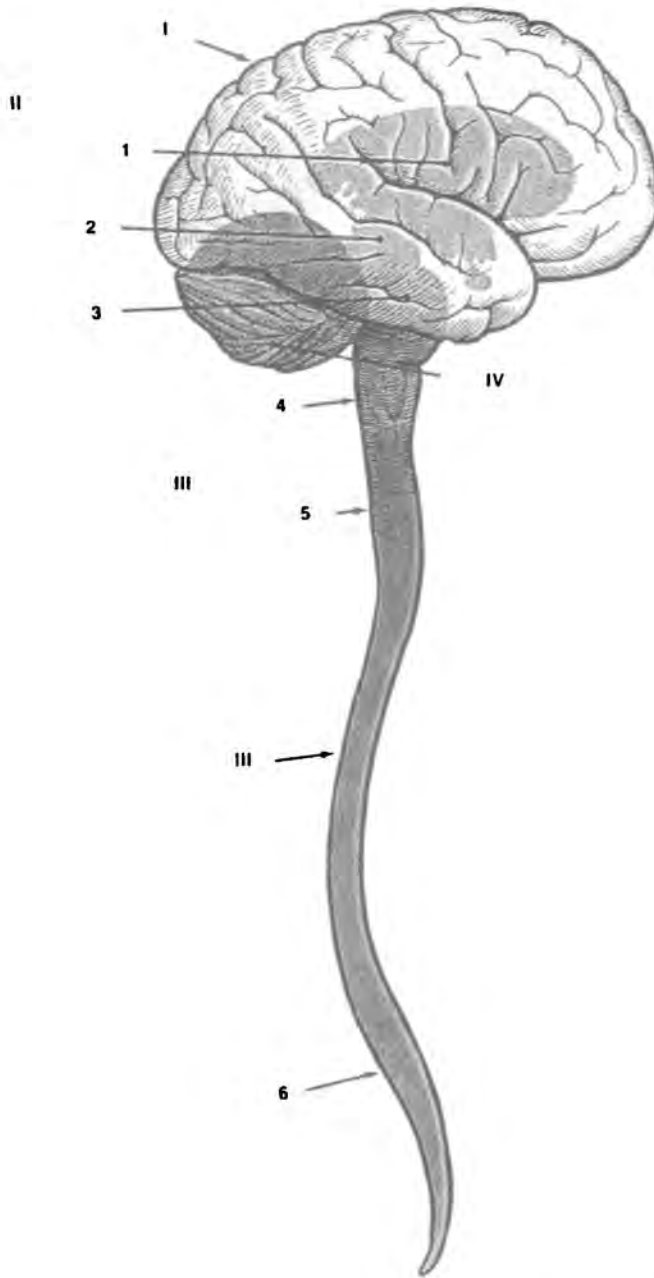
**system, central nervous**

مقطع ناصفي للدماغ مبيناً (1) الجسم الصنوبري (2) خيمة المخيخ (3) الاجسام الرباعية (4) المسال المخي (5) البطين الرابع (6) القناة المركزية (7) المحور (8) الفهقة (9) العظم الوددي (10) النخامي (11) القبو (12) الحاجز الشفاف (13) الجسم الثفني (14) الكتلة المتوسطة (15) البطين الثالث



system, central nervous

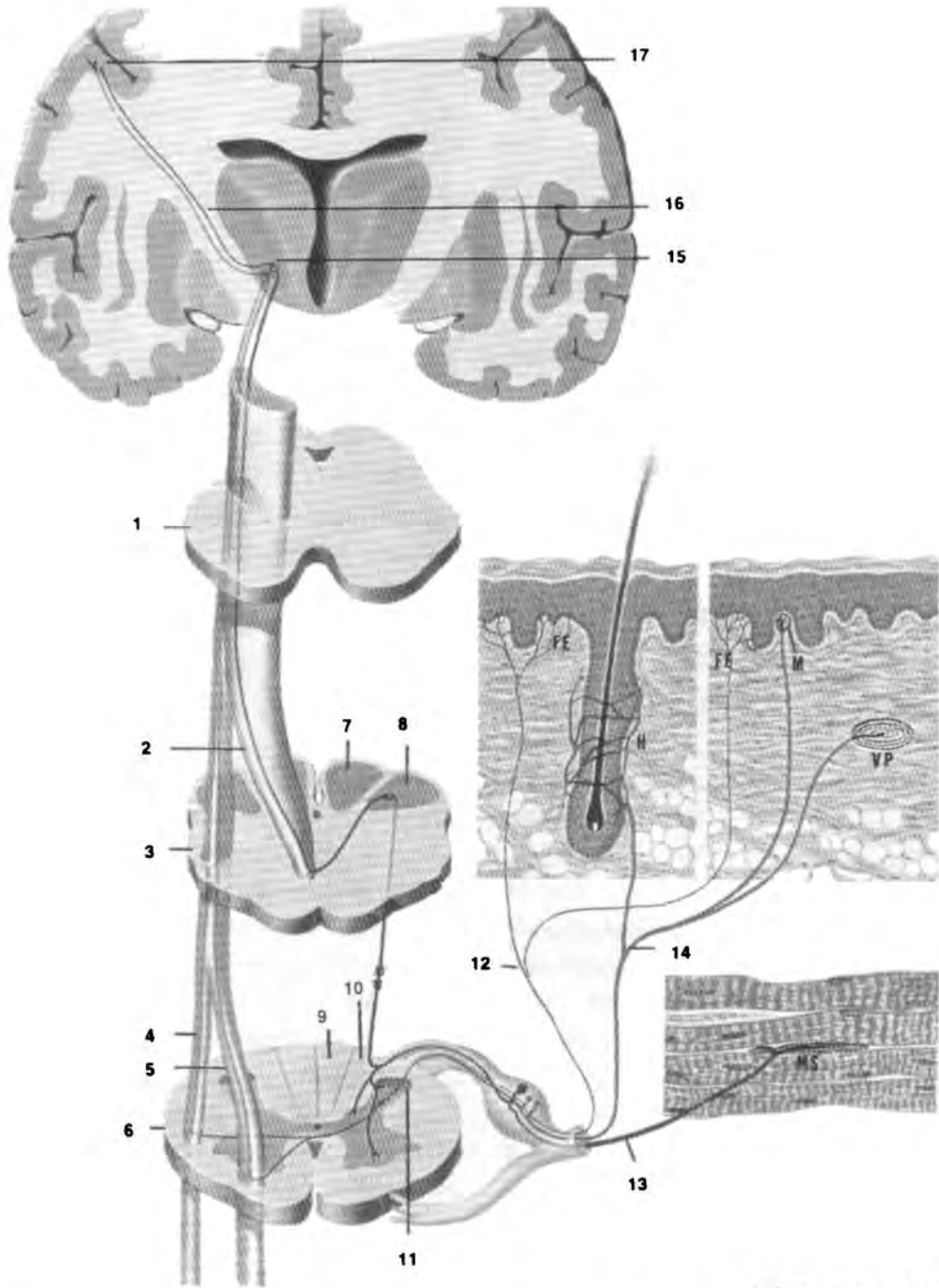
الجهاز العصبي المركزي (الدماغ والحبل الشوكي) لمولود حديث: (1) البصلة (النخاع المستطيل) (2) الدماغ (3) العظم القذالي  
 (4) الجذور الخلفية للأعصاب الشوكية الصدرية (5) الحبل الشوكي (النخاع الشوكي) (6) الأضلاع (7) الضخامة القطنية (8)  
 ذنب الفرس (9) العقد الشوكية العجزية (10) المخروط النخاعي (11) جناح عظام الحرقفة (12) الكتلة اليمنى (13) العقد  
 الشوكية العجزية (14) الأعصاب الجلدية الوحشية (15) الأقسام العصبية الأولية للأعصاب الصدرية (16) الأقسام الأولية  
 للأعصاب الوربية (17) العقد الشوكية الرقبية (18) الضخامة الرقبية للحبل الشوكي (19) العقد الشوكية الرقبية الثانية (20)  
 المخيخ (21) نصف الكرة المخية.



system, central nervous

رسم تخطيطي عام لأقسام الجهاز العصبي المركزي ا - المخ II - جذع الدماغ الذي يشمل: (1) الدماغ البيني (2) الدماغ المتوسط (3) الجسر (4) النخاع المستطيل (المنخع). III - النخاع الشوكي وتظهر فيه (5) التضخم الرقبي (6) التضخم القطني. IV - المخيخ





system, sensory nervous

أحد السبل الحسية التي تبدأ من المستقبلات الحسية الجلدية ويمر خلال الأعصاب الشوكية صاعداً إلى المناطق الحسية المركزية: (1) الدماغ المتوسط (2) الفتييل الإنسي (3) النخاع المستطيل السفلي (4) السبيل الشوكي المهادي الوحشي (5) السبيل الشوكي البطني (6) النخاع الرقبي (7) النواة الناحلة (8) النواة الإسفينية (9) حبل الناحلة (10) حبل الإسفينية (11) المادة الهلامية (12) ألياف عديمة الميالين (للألم والحرارة والبرودة) (13) ألياف مغمدة (للحس العميق) (14) ألياف مغمدة (للحس) (15) النواة البطنية الوحشية المهاد (16) المحفظة الداخلية (17) التلم خلف المركزي. (F.E) نهايات عصبية حرة (H) نهايات عصبية في الجريب الشعري (M) جسيم ميسنر (MS) مفزل عضلي (VP) جسيم باسيني.

# T

**tabes** التَّابِسُ. 1. أي ضمور في الجسم، الضمور المترقي للجسم أو لجزء أو لعضو فيه. 2. التابيس الظهرى.

- **diabetic t.** التَّابِسُ السُّكْرِيُّ. اعتلال عصبي محيطي يحدث عند الأشخاص المصابين بالبول السكري ويتصف بأعراض شبيهة بالتابيس الظهرى.

- **t. dorsales** التَّابِسُ الظُّهْرِيُّ. زهري عصبي متني يتصف بتنعكس بسيط في الأعمدة الخلفية والجذور والعقد الخلفية للنخاع الشوكي ويتم ذلك بعد 15-20 سنة بعد الإصابة الأولية بالزهري ويتصف بآلام برقية راحة ولسلس البول والرنح وفقدان حسي الوضع والاهتزاز والضمور البصري ونقص التوتر وفرط الانعكاسية والتنعكس المفصلي النمائي (مفاصل شاركوت).

- **t. ergotica** التَّابِسُ الإِرْغُوتِيّ. حالة تشبه التابيس الظهرى تنتج عن التسمم بالارغوت.

- **Friedreich t. (= Fredreich ataxia)** تَابِسُ فَرِيدْرَايْخ. رنح فريدرايخ.

- **t. infantum** تَابِسٌ وَلِيدِيّ. تابيس يشاهد في الولدان المصابين بالزهري الولادي.

- **t. mesenterica (= t. mesaralca)** تَابِسٌ مَسَارِيْقِيّ. سل الغدد المساريقية في الاطفال يؤدي إلى اختلالات هضمية وضمور الجسم.

- **peripheral t. (= pseudotabes)** تَابِسٌ مُحِيطِيّ. نظير التابيس.

- **t. spinalis (= t. dorsalis)** التَّابِسُ النُّخَاعِيّ. التابيس الظهرى.

**tabescent** إِضْمَحْلَالٌ. ذُبُولٌ.

**tabetic** 1. تَابِسِيّ 2. مَتَبُوسٌ. منسوب للتابيس أو مصاب به.

**tabetiform** شَبِيهُ التَّابِسِ. تابسي الشكل.

**tabification** إِضْمَحْلَالٌ؛ ذُبُولٌ. نحولٌ شديد.

**taboparalysis (= taboparesis)** التَّابِسُ الشَّلَلِيّ؛ تَابِسٌ خَزَلِيّ. ترافق الخزل العام مع التابيس الظهرى.

**tache (= spot)** بُقْعَةٌ؛ لُطْخَةٌ. بقعة أو لطفة مسطحة.

- **t. cerebrale** البُقْعَةُ الدُّمَاعِيَّةُ. تلم محتقن يتولد في الجلد عند خدشه بالأظفر ويحدث ذلك في بعض الأمراض العصبية أو الدماغية.

- **t. meningeale (= t. cerebrale)** البُقْعَةُ السَّحَائِيَّةُ

- **t. motrice** البُقْعَةُ الحَرَكِيَّةُ. نوع من النهايات العصبية تمر فيه الليفيات العصبية إلى الخلايا العضلية حيث تنتهي فيها بتضخات صغيرة.

- **t. spinale** البُقْعَةُ النُّخَاعِيَّةُ. فقاعة تشبه الحرق في الجلد تتسبب عن مرض النخاع الشوكي.

**tachistoscope** المِنْظَارُ التَّوَمُّضِيّ. آلة تستعمل في الدراسات النفسية الفيزيولوجية حيث تمتحن الذاكرة البصرية بعرض الصور أمام الشخص لفترة محددة وعادة ما تكون أقل من عشر الثانية ثم يمتحن المريض فيما إذا يتذكرها.

**tachylalia** تَسْرُوعُ الكَلَامِ. تسرع الكلام.

**tachyphagia** تَسْرُوعُ الأكل. تسرع ازدراد الطعام.

**tachyphrasia** تَسْرُوعُ النُّطْقِ. النطق السريع.

**tachyphrenia** تَسْرُوعُ التَّفْكِيرِ. التفكير السريع.

**tachypragia** تَسْرُوعُ العَمَلِ. العمل السريع.

- tactile** لَمْسِيٌّ. منسوب أو متعلق باللمس.
- taction (= touch)** اللمس. 1. عملية أو فعل اللمس. 2. حسن اللمس أو الإدراك باللمس.
- tactometer** مَقْيَاسُ اللمس. آلة لقياس حدة حسن اللمس.
- tactor** لَمَّاسٌ؛ نِهَآيَةُ حِسِّيَّةٍ لَمْسِيَّةٍ.
- tactual** لَمْسِيٌّ. منسوب إلى اللمس أو ما ينفذ بحس اللمس.
- tactus** اللمس.
- t. eruditus** اللمس الخبير؛ اللمس الحَذِقُ. حس اللمس الدقيق الذي يكتسب بالخبرة والمران.
- t. expertus (= t. eruditus)** اللمس الحَذِقُ
- talalgia** ألم الكاحل؛ ألم العقب. ألم في العقب أو الكاحل.
- talantropia (= nystagmus)** رَأْرَأَةٌ.
- talipes** حَنَفٌ. شوه خلقي في القدم التي تدور وتحرف عن وضعها السوي.
- t. calcaneus** حَنَفٌ عَقْبِيٌّ. شوه يتصف بانثناء القدم للأعلى.
- t. equinovalgus** حَنَفٌ قَدْيِيٌّ أَرْوَحِيٌّ؛ حَنَفٌ أَيْحَسِيٌّ. شوه يتصف بانثناء القدم نحو الأخص مما يؤدي إلى مشية المصاب على أصابعه.
- t. valgus** حَنَفٌ رَوَحِيٌّ. شوه يتصف بدوران العقب للخارج بعيداً عن الخط الوسطي.
- t. varus** حَنَفٌ فَحَجِيٌّ. شوه يتصف بدوران العقب للداخل نحو الخط الوسطي.
- tangle** حُبَيْكَةٌ؛ عُقْدَةٌ.
- neurofibrillary t.** حُبَيْكَةٌ لِنَيْفَةِ عَصَبِيَّةٍ؛ عُقْدَةٌ لِنَيْفَةِ عَصَبِيَّةٍ. عقد أو كتلة من ليفات عصبية تشاهد في داخل خلايا قشرة المخ في داء ألزهايمر.
- tangoceptor** مُسْتَقْبِلٌ تَلَامْسِيٌّ. عضو حسي يستجيب للتماس الفيزيائي فقط كاللمس مثلاً.
- tapeinocephaly** تَسَطُّحُ الرَّأْسِ. قحف واطىء ومسطح في الأمام وله معامل عمودي أقل من 72.
- tapetum** بَسَاطٌ. 1. بنية غطاء أو طبقة من الخلايا. 2. بساط الجسم الثفني.
- t. corporis callosi** بَسَاطُ الجِسْمِ الثَّفْنِيِّ.
- طبقة من الياف صوارية في الجسم الثفني على الناحية العلوية الوحشية للقرن القذالي للبطين الجانبي.
- taste** مَذَاقٌ؛ ذَوْقٌ؛ طَعْمٌ. الحس الخاص الذي يتولد عند ملامسة المواد الذوقية للسان، فهو الحس الذي يتولد عند تنبيه المستقبلات الذوقية في اللسان وحوله ويدرك في المراكز الذوقية. وهناك أربعة أنواع رئيسية منه الحلو والمر والحامض والمالح.
- color t.** ذَوْقٌ لَوْنِيٌّ. حس ذوقي كاذب يترافق مع حس إبصار الألوان.
- franklinic t.** ذَوْقٌ فَرَانكَلِينِيٌّ. حس ذوق حمض يتولد عند تنبيه اللسان بكهربية ستاتية.
- taste blindness** عَمَةُ الذَّوْقِ. عدم المقدرة على تذوق بعض المواد مثل الفينيل ثايورييا.
- tectocephaly (= scaphocephaly)** تَرَوُّوقُ الرَّأْسِ؛ الرَّأْسُ الرَّوُّوقِيٌّ.
- tectospinal** سَقْفِيٌّ تُخَاعِيٌّ. يمتد من سقف الدماغ المتوسط حتى النخاع الشوكي.
- tectum** سَقْفٌ. بنية سطحية الشكل.
- t. mesencephali** سَقْفُ الدِّمَاغِ الْمُتَوَسِّطِ. جزء سقيفة الدماغ المتوسط الذي يحتوي الصفيحة السفقية والاكيمات القحفية والذنبية.
- tegmen** سَقْفِيٌّ. غطاء أو سقف.
- t. ventriculi quarti** سَقْفِيٌّ البُطْنِيْنِ الرَّابِعِ. سقف البطين الرابع الذي يتكون من الشرايين العلوي والسفلي.
- tegmentum** السَّقْفِيَّةُ. 1. غطاء. 2. سقيفة الدماغ المتوسط. 3. القسم الظهري لكل من سويقتي المخ.
- t. auris (= membrana tympani)** السَّقْفِيَّةُ السَّمْعِيَّةُ؛ غِشَاءُ الطَّبْلِ.
- hypothalamic t. (= subthalamic t.)** سَقْفِيَّةُ الوَطَاءِ.
- t. mesencephali** سَقْفِيَّةُ الدِّمَاغِ الْمُتَوَسِّطِ. الجزء الظهري من الدماغ المتوسط الذي يتكون من استمرارية القسم الظهري من سويقتي المخ عبر المستوى الناصف ويمتد على جهتيه من المادة السوداء حتى مستوى مسال الدماغ المتوسط.

- t. of pons (= t. pontis) سَقِيْفَةُ الجِسْرِ. الجزء الظهري من الجسر.

- t. rhombencephali (= pars posterior pontis) سَقِيْفَةُ الدُّمَاقِ المُؤَخَّرِ؛ القسم الخلفي من الجسر.

- subthalamic t. سَقِيْفَةُ تَحْتِ المِهَادِ. جزء سَقِيْفَةُ السُوَيْقَةِ المَخِيَّةِ الذي يمتد تحت المهاد.

تَيْنُودِيْنِيَا (= tenodynia) أَلْمُ الوَتْرِ.

tela نَسِيْجَةٌ. غشاء رقيق شبيه بالشبكة.

- t. choroidea ventriculi laterali النَسِيْجَةُ المَشِيْمِيَّةُ لِلْبَطْنِيْنِ الجَانِبِي. الامتداد الوحشي للنسيجة المشيمية للبطين الثالث إلى الشق المشيمي للبطين الجانبي من الدماغ ومنه تغلف الطيات الوعائية بطانة عصبية لتكون الضفيرة المشيمية للبطين الجانبي.

- t. choroidea ventriculi quarti النَسِيْجَةُ المَشِيْمِيَّةُ لِلْبَطْنِيْنِ الرَّابِعِ. طَيَّةٌ أو طَيَّتَانِ مِنَ الأَمِّ الحَنُونِ بَيْنِ المَخِيخِ والقسم السفلي من سطح البطين الرابع وتحوي الطبقة الامامية من الطية بالاشتراك مع البطانة العصبية للبطين فروعا وعائية تكون الضفيرة المشيمية.

- t. choroidea ventriculi tertii النَسِيْجَةُ المَشِيْمِيَّةُ لِلْبَطْنِيْنِ الثَالِثِ. طبقتان أو طيَّتان مِنَ الأَمِّ الحَنُونِ تَكُونَانِ بالاشتراك مع البطانة العصبية للبطين سطح البطين الثالث والذي سطحه فروعا وعائية لتكون الضفيرة المشيمية.

تَلَالْجِيَا (= referred pain) أَلْمُ مُحَوَّلٍ؛ أَلْمُ رَجِيْعٍ.

تَلَسْتَقْبِيْلُ بُعَادِي. نهاية عصبية مُسْتَقْبِلٌ بِعَادِي. حسية حساسة للمنبهات التي تصدر من مسافة بعيدة عن الجسم مثل تلك التي توجد في العين أو في الأذن.

تَلَسَنْسَلُونُ الدُّمَاقِ الإِنْتِهَائِي.

1. الحويصلتان الدماغيتان المزدوجتان المكونتان من الانزلاق الامامي الوحشي للدماغ المقدم وبالاشتراك مع الجزء الناصفي غير المزدوج والصفحة الانتهائية تكون الأقسام التي تشتق منهم جميعاً نصفاً كرة المخ 2. الحويصلة الامامية من الحويصلتين اللتين تتكونان من تمايز الدماغ المقدم في الجنين المتنامي.

تَلَسَنْسَلُونُ (= nerve ending) نِهَائِيَةٌ عَصْبِيَّةٌ.

تَلَسَاطَرُ. إدراك فوق حسي للفعاليات الذهنية لشخص آخر.

1. تَلَقَائِيَّةٌ 2. التَّفْعِيْلُ البُعَادِي. 1. تلقائية العمل أو المساعدة 2. الفعل الفرضي لدماغ أحد الأفراد في التأثير على فعالية دماغ شخص آخر.

تَلَسْتَهِيَا. إدراك فوق حسي بطبيعة الأشياء أو الحالات.

تَلُغْلِيَا. خلية شفان الانتهائية التي توجد عند النهاية العصبية الحركية.

تَلُولِيْمَا. غمدُ النِهَائِيَّةِ؛ غَمْدُ انْتِهَائِي. الغطاء أو ثنائي الطيات الذي يغطي القرص الحركي الانتهائي والمكون من غمد الليف العضلي وامتداد غمد هنلي.

تَلُورِسْتَقْبِيْلُ (= teleceptor) مُسْتَقْبِلٌ بُعَادِي.

مِرَاجٌ. (ج: أَمْرَجَةٌ). الاستعداد الفردي البنيوي للاستجابة للمنبهات بصورة معينة.

مِرَاجٌ أَتْرَابِيْلِيوسُ t. (= melancholic t.) مِرَاجٌ سَوْدَاوِي.

مِرَاجٌ صَفْرَاوِي. (= choleric t.) مِرَاجٌ صَفْرَاوِي. مزاج يعزى إلى سيادة الصفراء الصفراء (الفاتحة) ويتصف بالفضب السريع أو المستمر.

مِرَاجٌ لُغْفِي. (= phlegmatic t.) مِرَاجٌ صَفْرَاوِي. مزاج يعزى إلى سيادة الصفراء السوداء (القانية) ويتصف بالخمول والجمود.

مِرَاجٌ دَمَوِي. المزاج الذي يعزى إلى سيادة الدم ويتصف بالبهجة والتفاؤل.

مِهْدَنَاتٌ؛ مِرْكَبَاتٌ. مِهْدَنَاتٌ (= sedatives) مِرْكَبَاتٌ.

1. صُدْغِي 2. زَمْنِي. 1. منسوب إلى المنطقة الوحشية من الرأس فوق القوس الوجني 2. متعلق أو منسوب للزمن.

1. صُدْغِي 2. زَمْنِي. 1. منسوب إلى المنطقة الوحشية من الرأس فوق القوس الوجني 2. متعلق أو منسوب للزمن.

- tenalgia** أَلَمُ الوَتَرِ. ألم في أحد الأوتار.
- tenderness** إِيْلَامٌ. الحساسية الشاذة أو المؤلمة للمس أو للضغط.
- **pencil t.** إِيْلَامٌ قَلَمِيٌّ. الإيلام الموضعي عند الضغط على الموضع برأس القلم المطاطي.
- **rebound t.** إِيْلَامٌ إِرْتِدَائِيٌّ. حس الألم الذي يدرك بعد رفع الضغط.
- tenodynia** وَجَعُ الوَتَرِ. وجع في أحد الأوتار.
- tension** تَوْتُرٌ؛ تَوْتِيرٌ. عملية التمديد والشد.
- **muscular t.** تَوْتُرُ العَضَلِ. حالة التقلص المعتدل للعضلة عند تمديدها.
- tentorium** خَيْمَةٌ. قسم تشريحي يشبه الغطاء أو الخيمة.
- **t. cerebelli** خَيْمَةُ المُخِيخِ. امتداد الجافية الذي يسند الفصين القذاليين ويغطي المخيخ وله حافة حرة فيها ثلمات الخيمة وتلتصق حافته الخارجية بالقحف ويضم الجيب المستعرض في الخلف.
- **t. of hypophysis (= diaphragma sellae)** خَيْمَةُ النُخَامِيَّةِ. الحِجَابُ السَّرْجِيّ.
- tentum (= the penis)** القَضِيْبُ.
- tephromalacia** تَلَيُّنُ السِّنْجَابِيَّةِ. تلين سنجابية الدماغ أو النخاع.
- tephromyelitis** التِّهَابُ سِنْجَابِيَّةُ النُّخَاعِ. التهاب المادة السنجابية للنخاع الشوكي.
- terminatio** نِهَائِيَّةٌ. منطقة انقطاع البنية أو نهايتها.
- **terminationes nervorum liberae** النِّهَائِيَّاتُ العَصْبِيَّةُ الحُرَّةُ. المستقبلات العصبية التي لها أبسط الأشكال حيث ينقسم الليف المحيطي إلى فروع دقيقة تنتهي بصورة حرة في نسج ضام أو في ظهارة أو بطانة.
- terror** رُعبٌ؛ قَرَعٌ؛ دُغْرٌ. الخوف الشديد.
- **day t. (= pavor diurnus)** قَرَعٌ نَهَارِيٌّ. الخوف الشديد أثناء النهار.
- **night t. (= pavor nocturnus)** قَرَعٌ لَيْلِيٌّ. الخوف الشديد أثناء الليل.
- test** إَحْتِبَارٌ. فحص أو تجربة.
- **Babinski's t. (= Babinski's sign)** إَحْتِبَارٌ بَابِنْسْكِيٍّ. اختبار لتحزّي وجود إصابة عصبية هرمية.
- **Babinski-Weil t.** إَحْتِبَارٌ بَابِنْسْكِيٍّ - فَايِلٌ. يطلب من المريض السير إلى الأمام وإلى الخلف في ساحة خالية مع إغلاق عينيه، فينحرف المصاب بمرض التيه عن الخط المستقيم وينثني إلى إحدى الجهتين عند سيره للأمام وإلى الجهة المعاكسة عند سيره للخلف.
- **Barany's pointing t.** إَحْتِبَارٌ بَارَانِيٍّ لِلتَّأَشِيرِ. يطلب من المريض التأشير إلى نقطة ثابتة وعينيه مفتوحتين ومغلوقتين على التوالي ويدل الغلط الدائم في التأشير بالعين المغلقة على وجود آفة دماغية.
- **Bekhterev's t.** إَحْتِبَارٌ بَحْتَرِيْفٍ. عند الطلب من المريض الجالس في فراشه تمديد ساقيه سوياً لن يتمكن من ذلك عندما يكون مصاباً بعرق النسا ولكنه يتمكن من تمديد كل من الساقين على انفراد.
- **Bender gestalt t. (= Bender visual-Motor gestalt t.)** إَحْتِبَارٌ بَنْدَرٌ لِلدَّرَاكِ الكَلْبِيِّ. اختبار نفسي يستعمل لتعيين التنسيق الإدراكي الحركي لتقييم ديناميات شخصية الفرد كفحص لاختلال الدماغ الحركي أو لقياس النضوج العصبي لديه. إذ يطلب من الشخص استنساخ تسعة أشكال هندسية بسيطة تعطى له بصورة منفصلة كل واحدة منها على بطاقة خاصة أو يطلب منه أحياناً عمل رسوم لهذه الأشكال من ذاكرته ثم تقيم رسومه.
- **Binet's t.** إَحْتِبَارٌ بِيْنَتٌ. اختبار لفحص القدرة الفكرية للأطفال والأحداث بتوجيه سلسلة من الأسئلة الموضوعة لتلائم مستوى الأطفال الأسوياء في الأعمار المختلفة ويعين السن العقلي للأطفال حسب مستوى أجوبتهم.
- **Craft's t.** إَحْتِبَارٌ كَرَاْفَتٌ. يؤدي ضرب السطح الظهري للكاحل بنقطة كلية وإلى الأعلى على السطح الظهري للكاحل عند بسط الساق وإرخاء العضلات إلى الانثناء الظهري لإبهام القدم شبيه بمنعكس بابنسكي وذلك في الأمراض العضوية للسبيل الهرمي.
- **Elsberg's t.** إَحْتِبَارٌ الزَّبْرُغِ. طريقة اختبار حس الشم لتعيين وجود ورم دماغي وتستعمل الاختلافات في أنواعه أو في سرعة تعبه للتفريق بين الأورام خارج الدماغ أو داخله.

- femoral nerve stretch t.** **إِخْتِبَارُ تَمْدِيدِ الْعَصَبِ الْفَخْذِيِّ.** يؤدي شتي مفصل الركبة اللافاعل في وضع الانكباب إلى ألم في الظهر أو في الآلية ويستعمل الاختبار في أفات القرص القطني الثالث أو الرابع.
- pointing t. (= Barany's pointing t.)** **إِخْتِبَارُ التَّأْشِيرِ.**
- psychological t.** **إِخْتِبَارٌ نَفْسِي؛** اختبار سيكولوجي. أحد الاختبارات التي تجرى لفحص تطور الفرد وإنجازاته وشخصيته ونكاته وعملياته الفكرية وما شابه ذلك.
- psychomotor t.** **إِخْتِبَارٌ نَفْسِيٌّ حَرَكِيٌّ.** اختبار لتقييم مقدرة الشخص على استلام التعليمات والإرشادات للقيام باستجابات حركية وعادة ما يشمل قياس سرعة استجاباته لها.
- Queckenstedt's t. (= Queckenstedt sign)** **إِخْتِبَارٌ كُوَيْكَنْشْتِيد؛** علامة كويكَنْشْتِيد.
- Romberg's t.** **عَلَامَةُ رُومْبِرْغ.** علامة للتفريق بين الرنحين المحيطي والمركزي حيث تشاهد زيادة في عدم انتظام كافة الحركات وفي وسع المشية وعدم ثباتها عند غلق عيني المريض في الرنح المحيطي ولا يحصل مثل ذلك في الرنح المخيخي.
- station t.** **إِخْتِبَارُ الوُقُوف؛** اختبار المحطة. اختبار لاضطرابات التنسيق الحركي يجري بوضع المريض في وضع الوقوف المنتصب مع وضع العقبين والأبأخس بالقرب من بعضها، فإذا كان اهتزاز الجسم وترنحه أكثر من الطبيعي فإن ذلك يدل على اضطراب التنسيق.
- Stein's t.** **إِخْتِبَارُ شَتَايْن.** عدم التمكن من الوقوف على ساق واحدة، ويشاهد ذلك في امراض التيه.
- Tensilon t.** **إِخْتِبَارُ تَنْسِيلُون.** اختبار للوهن العضلي الوبيل يتم بعد إدخال التنسيلون (كلوريد الأيدروفنيوم) فتقل كثيراً علامات المرض التي تظهر على عين المريض (التدلي وشذوذ العضلات الخارجية للعين).
- Wada t.** **إِخْتِبَارُ وَاْدَا.** اختبار لفحص السيادة المخية لوظيفة الكلام حيث يحقن الاموباربيتال إلى الشريان السباتي الباطن لتوليد خزل شقي في أطراف الجهة المقابلة. ويولد الحقن في شريان جهة السيادة للكلام حبسة عابرة بينما لا يولد الحقن في الجهة غير السائدة أي خلل لوظيفة الكلام.
- testalgia** **أَلْمُ الخُصِيَّة.** ألم في الخصية.
- femoral nerve stretch t.** **إِخْتِبَارُ تَمْدِيدِ الْعَصَبِ الْفَخْذِيِّ.** يؤدي شتي مفصل الركبة اللافاعل في وضع الانكباب إلى ألم في الظهر أو في الآلية ويستعمل الاختبار في أفات القرص القطني الثالث أو الرابع.
- finger-to-finger t.** **إِخْتِبَارُ الإِصْبَعِ لِلإِصْبَعِ.** عند تمديد الذراعين يطلب من المريض تقريب نهايات أصابع اليد إلى نظائرها في اليد الثانية لفحص تنسيق حركات الأطراف.
- finger-nose t.** **إِخْتِبَارُ الإِصْبَعِ لِلأنْف.** مع تمديد الذراع إلى الخارج يطلب من المريض لمس ذروة أنفه ببطء بنهاية سبابته وذلك لفحص الحركات المنسقة للأطراف.
- Fournier's t.** **إِخْتِبَارُ فُورْتِيَّه.** يطلب من المريض القيام من وضع الجلوس والسير إلى الامام ثم التوقف بسرعة عندما يطلب ذلك منه ثم السير ثانية والدوران للخلف عندما يطلب ذلك منه ومن الممكن بهذه الطريقة إظهار المشية الرنحية.
- heel-knee t.** **إِخْتِبَارُ العَقَبِ - الرُّكْبَةِ.** اختبار تنسيق حركات الأطراف حيث يطلب من المريض المستلقي على ظهره لمس ركبة إحدى ساقيه بعقب الساق الثانية ومن ثم إمراره ببطء على مقدمة حرف الظنوب حتى الكاحل عندما تكون عينه مغلقة.
- intelligence t.** **إِخْتِبَارُ الذَّكَاء.** مجموعة اختبارات أو وظائف لتقييم مقدرة الشخص وقابلياته الذاتية في التحكم والفهم والتسبب بصورة عامة بها أو فهمها أو معرفة أسبابها.
- Lichtheim t.** **إِخْتِبَارُ لِيخْتَهَايْم.** إذا تمكن المريض من معرفة عدد المقاطع اللفظية في الكلمات التي لا يتمكن من تلفظها فإن ذلك يدل على أن قشرة دماغه غير مصابة بقدر إصابة الألياف الترابطية في الدماغ.
- Naffziger's t.** **إِخْتِبَارُ نَافْزِيْجَر.** فحص لانضغاط الجذور العصبية حيث يؤدي الضغط باليد على الوريدين الوداجيين إلى زيادة الألم أو الاضطراب الحسي في منطقة انتشار الجذر العصبية المصابة مما يؤكد وجود انزلاق الغضروف بين الفقرتين أو أية كتلة مرضية أخرى.
- nystagmus t. (= Barany's symptom)** **إِخْتِبَارُ الرَّأْرَأَةِ.**
- performance t.** **إِخْتِبَارُ النَّادِيَّة.** اختبار ذكاء

- tetanic** 1. كُرَازِيّ 2. مُكْرَز. منسوب أو يتصف بالكزاز أو مولد له.
- tetaniform** كُرَازِيّ الشَّكْل. شبيه بالكزاز أو بالتكزز.
- tetanization** تَكْرِيْز. عملية تكزيز العضلة.
- tetanospasmin** تَتَانُوسِيَاْزَمِيْن؛ المُشْنَجُ الكُرَازِيّ. الجزء السمي العصبي للذيفان الخارجي (ذيفان الكزاز) الذي تولده المطثية الكزازية والذي يحصر النهايات المشبكية في الجهاز العصبي المركزي فيولد التشنج العضلي، وهو من أقوى السموم المعروفة.
- tetanus** 1. كُرَاز 2. تَكْرَز. 1. داء عدواني حاد تولده عصيات المطثية الكزازية ويولد ذيفانها المشنج الكزازي تقلصات عضلية تكززية وفرط المنعكسات وتشنج المزمار والضرز والتشنج العضلي العام والتشنج الظهري والتنفسي والنوبات والشلل. وهناك نوع معتدل منه وهو الكزاز الموضوعي الذي يولد نفضات وتشنجات في العضلات بالقرب من موقع الإصابة وقد ينتشر بعد ذلك 2. التكزز الفيزيولوجي وهو حالة تقلص عضلي مستمر من دون انبساط يتولد عن التنبيه المستمر للعصب الحركي بتردد سريع جداً لدرجة تؤدي إلى اندغام التقلصات الفردية للعضل ولا يمكن تفريقها الواحدة عن الأخرى.
- cephalic t (= cerebral t. = cephalote-tanus t.)** الكُرَازُ الرَّأْسِيّ الدُّمَاغِيّ. نوع نادر من الكزاز العدواني سيء الانذار الذي يحدث بعد إصابة الرأس أو الوجه أو يترافق مع التهاب الأذن الوسطى بوجود المطثيات الكزازية فيها ويتصف باختلال وظائف الأعصاب القحفية خاصة السابع منها وهو يؤدي إلى الضرز (تشنج الفك) وقد يبقى موضعياً أو ينتشر ليولد كزازاً عاماً.
- cryptogenic t.** الكُرَازُ حَفِيّ المَنْشَأ. كزاز يتولد من دون أي جرح أو سبب ظاهر.
- neonatal t.** الكُرَازُ الوَلِيدِيّ. كزاز عدواني وخيم يحدث خلال الأيام الأولى من حياة الوليد ينتج عن التضמיד اللاصحي للحبل السري أو عند ختان الولدان الذكور وضعف التمنيع الأمومي.
- physiological t. (= tetanus)** التَكْرَزُ الفيزيولوجي. التكزز الوظيفي.
- tetany** 1. فرط استثارية الأعصاب والعضلات بسبب نقص تركيز الكالسيوم المتأين خارج الخلية الذي يمكن أن يترافق مع حالات مثل نقص وظلغة الدريقة أو نقص الفيتامين والقلء أو تناول كميات كبيرة من الأملاح القلوية. وهو يتصف بتشنج رسفي قدمي ونفضان عضلي ومعص وتشنج الحنجرة وصرير شهيق وفرط المنعكسات وحركات رقصية الشكل 2. التكزز الفيزيولوجي.
- duration t.** تَكْرَزٌ مُدِيد؛ تَكْرَزٌ دائم. تقلصات تكززية مستمرة استجابة للتنبيه بتيار كهربائي مستمر وشديد ويحدث ذلك خاصة في العضلات المتنكسة.
- gastric t.** تَكْرَزٌ مَعِدِيّ. نوع وبيل من التكزز ينتج عن مرض المعدة والذي يتصف بصعوبة التنفس والتشنج التوتري المؤلم للأطراف.
- hyperventillation t.** تَكْرَزٌ فِرْطُ التَهْوِيَةِ. تكزز ينتج عن الشهيق والزفير الشديدين والمستمرين لفترة طويلة.
- latent t.** تَكْرَزٌ كَامِن. تكزز يظهر عند التنبيه بمنبهات كهربائية أو ميكانيكية.
- neonatal t. (= t. of newborn)** تَكْرَزٌ وِلْدِيّ. تكزز بنقص الكالسيوم الذي يحدث في الأيام الأولى من حياة الوليد والذي يتصف بالهيجوية والنفضان العضلي والعصبية المفرطة والرعاش والاختلاج وأحياناً تشنج الحنجرة والتشنج الرسفي القدمي.
- parathyroid t.** التَكْرَزُ الدُّرَيْقِيّ. التكزز بمرض الدريقة أو بإزالتها.
- tetraparesis** حَزَلٌ رُبَاعِيّ. ضعف عضلي يصيب الأطراف الأربعة.
- tetraplegia (= quadriplegia)** شَلَلٌ رُبَاعِيّ. شلل يصيب الأطراف الأربعة.
- thalamectomy (= thalamotomy)** قَطْع المِهَاد؛ بَضْعُ المِهَاد، تَحْرِيْبُ المِهَاد.
- thalamencephalon** الدُّمَاغُ المِهَادِيّ. قسم الدماغ البيني الذي يضم المهاد والمهاد التالي وجنيب المهاد.
- thalamocele** جَوْفُ المِهَاد. البطين الثالث للدماغ.
- thalamocortical** مِهَادِيّ قَشْرِيّ. منسوب للمهاد ولقشرة المخ.

**thalamolenticular** مَهَادِيَّ عَدَسِيَّ. متعلق بالمهاد والنواة العدسية.

**thalamomamillary** مَهَادِيَّ حَلَمِيَّ. متعلق بالمهاد والجسمين الحلميين.

**thalamotegmental** مَهَادِيَّ سَقِيْفِيَّ. متعلق بالمهاد وبالسقيفة.

**thalamotomy** بَضْعُ المِهَاد. تخريب المهاد بطريقة الجراحة التجسيمية للتخريب المحدد لمجموعة معينة من خلايا المهاد كطريقة في التفريغ عن الألم أو الرعاش والصمل في داء باركنسون.

**- anterior t.** بَضْعُ المِهَادِ الأَمَامِيَّ. تخريب النواة الامامية للمهاد.

**- dorsomedial t.** بَضْعُ المِهَادِ الظَهْرِيَّ الإِنْسِيَّ. تخريب النواة الظهرية الإنسية للمهاد.

**thalamus** المِهَاد. أحد الجسمين البيضويين الكبيرين المؤلفين بصورة رئيسية من المادة السنجابية ويقع كل واحد منهما في إحدى الجهتين ويكون الجدار الوحشي للبطين الثالث. وينقسم المهاد إلى قسمين رئيسيين ظهري وبطني ويحتوي كل قسم منهما العديد من النوى، وعند استعمال المصطلح «المهاد» فإنه يعني عادة «المهاد الظهري».

**- dorsal t. (= t. dorsalis)** المِهَادُ الظَهْرِيَّ. منطقة القسم الظهري من الدماغ البيني التي تكون معظم الجدار الوحشي للبطين الثالث وتتكون بصورة رئيسية من مادة سنجابية مترافقة مع صفائح من مادة بيضاء وهي تنقسم إلى أقسام أمامية وإنسية ووحشية يحوي كل منها مجموعات من النوى التي تعمل كمحطات ترحيل للدفعات الحسية وللأسقاطات المخيخية والنوى القاعدية إلى قشرة المخ. وأهم المجموعات الرئيسية للنوى المهادية هي الشبكية والامامية والناصفية والإنسية والبصلية وداخل الصفائح والبطنية الوحشية والخلفية.

**- optic t. (= corpus geniculatum laterale)** المِهَادُ البَصْرِيَّ. الجسم الركيبي الوحشي.

**- t. ventralis** المِهَادُ البَطْنِيَّ. المنطقة البطنية من الدماغ البيني التي تتوسط بين المهاد الظهري والوطاء وسقيفة الدماغ المتوسط والتي تحوي الجسمين الركيبيين الإنسي والوحشي والنوى تحت

المهادية والشبكية والمنطقة الغائرة ونوى الباحة هـ (ساحات فوريل)، وتسمى أيضاً تحت المهاد.

**thanatophobia** رَهَابُ المَوْت. الخوف غير المسبب من الموت.

**theca** قُرَاب. (ج: قُرَاب). غطاء أو غلاف.

**- t. medullare spinalis** قُرَابُ النُخَاع. الأم الجافية للنخاع الشوكي.

**- t. vertebralis** قُرَاب العَمُودِ الفَقَارِيَّ. الأم الجافية للنخاع الشوكي.

**thelgia** أَلَمُ الحَلْمَةِ. ألم حلمة الثدي.

**therapy** مُعَالَجَةٌ: مُدَاوَاة. معالجة الأمراض ومداواتها.

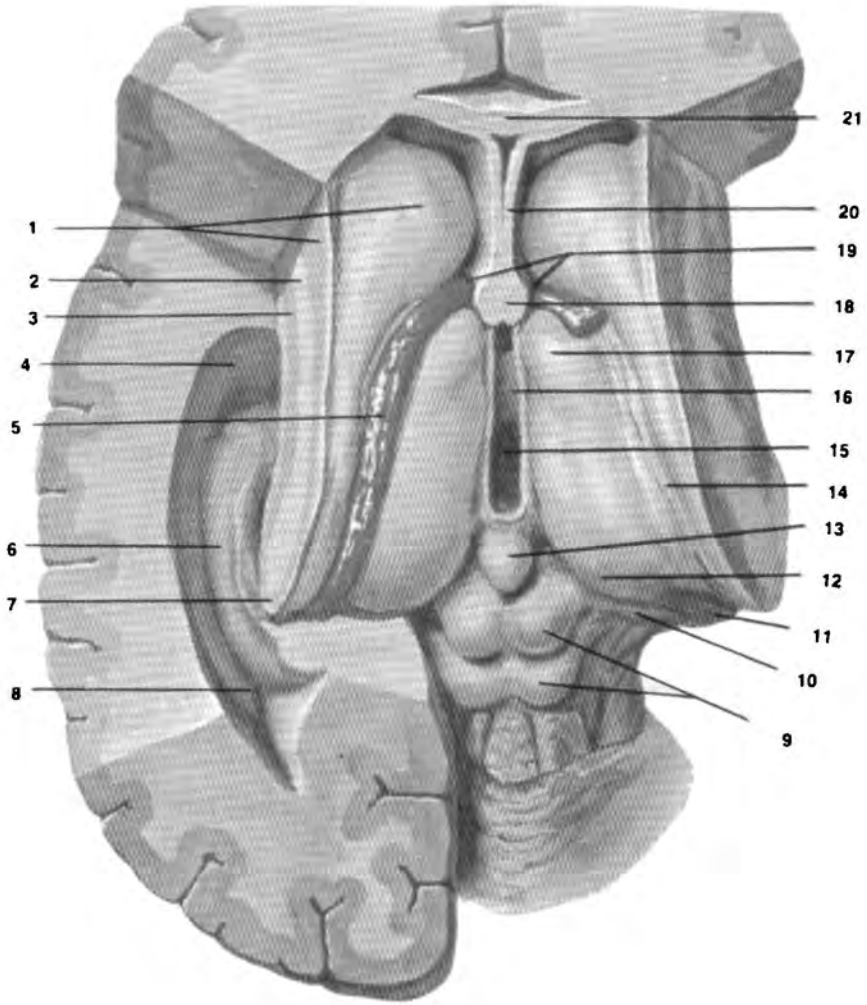
**- behavior t.** مُعَالَجَةٌ سُلُوكِيَّة. أسلوب علاجي يركز فيه على سلوك المريض المنظور بدلاً من الصراعات والعمليات اللاشعورية التي يفترض وجودها في حالات السلوك المنحرف، ويتم ذلك من خلال معالجة المتغيرات المحيطة والسلوكية المتعلقة بسلوك معين يؤمل تحويره، وهناك طرق عديدة للقيام بذلك.

**- conditioning t. (= behavior t.)** مُعَالَجَةٌ إِشْرَاطِيَّة. معالجة سلوكية.

**- convulsive t.** مُعَالَجَةٌ إِخْتِلَاجِيَّة. معالجة الأمراض العقلية وخصوصاً الكآبة بإحداث الاختلاجات، والطريقة المستعملة اليوم هي بالصدمات الكهربائية الاختلاجية وقد كانت تستعمل سابقاً بعض الأدوية كالميترازول لإحداث الاختلاجات.

**- electroconvulsive t.** المُعَالَجَةُ بِالتَّخْلِيجِ الكهربائي؛ المُعَالَجَةُ بِالصَّدْمَةِ الكَهْرَبَائِيَّة. معالجة الاضطرابات النفسية وخصوصاً الكآبة بإحداث الاختلاجات وفقدان الوعي باستعمال تيار كهربائي متناوب ومنخفض الفولطية لتنبية الدماغ خلال فروة الرأس ولفترة جزء من الثانية. وعادة ما يستعمل دواء مرخٍ للعضل لمنع الأذى للعضلات خلال النوبة وعادة ما تدوم الغيبوبة لمدة خمس دقائق بعد الصدمة تتلوها فترة تخليط حاد تدوم لمدة ساعة تقريباً وغالباً ما تتلو ذلك فترة فقد ذاكرة جزئي قد تدوم لعدة أسابيع بعد العلاج. وقد تؤدي هذه الطريقة العلاجية إلى استجابات علاجية جيدة في معظم حالات الكآبة. وقد استعملت هذه الطريقة أيضاً في معالجة بعض حالات الفصام.





#### thalamus

مقطع أفقي للدماغ يبين المهاد وبعض أقسامه الرئيسية الأخرى: (1) النواة المنزلية (2) المحفظة الباطنة (3) النواة العدسية (4) القرن السفلي للبطين الجانبي (5) الضفيرة المشيمية للبطين الجانبي (6) الحصين (7) ذنب النواة المنزلية (8) القرن الخلفي للبطين الجانبي (9) الأجسام الرباعية (10) الجسم الركبي الإنسي (11) الجسم الركبي الوحشي (12) الوسادة (13) الجسم السنوبري (14) السطر الانتهائي (15) البطين الثالث (16) الكتلة المتوسطة (17) الحبيبة الأمامية للمهاد (18) أعمدة القبو (مقطوعة) (19) الثقب بين البطينات (20) الحاجز الشفاف (21) الجسم الثلثي (مقطوع).

- electroshock t. (= electroconvulsive t.)

مُعالِجَةٌ بِالصَّعْمَةِ الكَهْرِبَائِيَّةِ.

- narcosis t. مُعالِجَةٌ تَخْدِيرِيَّةٌ. معالجة بعض

حالات القلق الشديد والإنهاك والهباج البويل بتنويم المريض لمدة طويلة (18-24 ساعة يومياً لمدة أسبوعين) باستعمال العقاقير المنومة وتستعمل الباربيتورات عادة لذلك وتسمى هذه الطريقة أيضاً معالجة تنويمية.

- psychoanalytic t. (= psychoanalysis)

تَحْلِيلُ نَفْسِيٍّ.

- shock t. (= convulsive t.) مُعالِجَةٌ اِخْتِلَاجِيَّةٌ.

معالجة بالصدمة.

- sleep t. (= narcosis t.) مُعالِجَةٌ بالنوم.

معالجة الامراض بالإيحاء التنويمي.

thermalgesia حُرَاقٌ؛ اِبْلاَمٌ حَرَارِيٌّ. حالة

الشعور بالألم عند التنبيه الحراري.

thermalgia (= causalgia) اَلْمُ حَرَارِيٌّ.

حالة الشعور بحس ألم محرق شديد.

thermanalgesia فَفَقْدُ حِسِّ الحَرَارَةِ.

عدم الشعور بالألم عند التنبيه بالحرارة أو عدم

الحس بالمنبهات الحرارية.

thermanesthesia فَفَقْدُ حِسِّ الحَرَارَةِ. عدم

المقدرة على الشعور بحسي الحرارة والبرودة.

thermesthesia حِسُّ الحَرَارَةِ. المقدرة

على الشعور بحسي الحرارة والبرودة.

thermesthesiometer مِقْيَاسُ حِسِّ الحَرَارَةِ.

آلة لقياس حس الحرارة.

thermhyperesthesia فَرَطُ حِسِّ الحَرَارَةِ.

فرط حس الحرارة والبرودة.

thermhypesthesia نَقْصُ حِسِّ الحَرَارَةِ.

نقص الحس السوي للحرارة والبرودة.

thermoaesthesia (= thermesthesia)

حِسُّ الحَرَارَةِ.

thermohyperalgesia فَرَطُ التَّأَلْمِ بِالحَرَارَةِ.

حالة تتصف بالتألم الشديد عند التنبيه بالحرارة

المعتدلة.

thermohyperesthesia فَرَطُ حِسِّ الحَرَارَةِ.

التحسس المفرط للحرارة والبرودة.

thermohypesthesia نَقْصُ حِسِّ الحَرَارَةِ.

حالة نقص التحسس للحرارة المرتفعة.

thermohypoesthesia (= thermo-

hypesthesia) نَقْصُ حِسِّ الحَرَارَةِ.

thermoneurosis عُصَابٌ حَرَارِيٌّ.

سخونة ناتجة عن منشأ وعائي حركي.

thermoplegia (= heat stroke) سَلْلٌ

حَرَارِيٌّ. ضربة الحرارة.

thigmesthesia (= tactile sensibility)

حِسُّ اللمس.

thigmotaxis اِنْتِجَابٌ لِمَسِيٍّ.

توجه الكائن استجابة لحس اللمس أو للتلامس.

thinking تَفْكيرٌ.

فعالية دماغية فكرية (بعكس

الفعالية العاطفية) أو سريان الافكار والرموز

والترابطات التي تولد المدارك والاسباب.

- autistic t. (= autism) اِنطِواءٌ عَلَى الذَّاتِ.

تفكير ذاتي منغلج.

- dereistic t. (= dereism) وهَلُّ؛ التَفْكيرُ

التَحْيَلِيُّ. تفكير خيالي غير واقعي.

thiopental sodium ثِيُوبِنْتَال الصُّوْدِيُومِ.

باربيتورات تستعمل كمخدر عام سريع وقصير

الامد ويعطى قبل المخدرات الأخرى بحقنه داخل

الوريد، ويعطى أيضاً كدواء مضاد للاختلاج.

thiopropazate hydrochloride

هَيْدُرُوكْلُورِيدِ الثِّيُوبِرُوبَازِيْتِ. دواء يعطى في

علاج الذهان أو لإيقاف الفعالية العضلية

اللاإرادية في رقص هنتنغتون ويستعمل عن طريق

الفم.

thioridazine hydrochloride

هَيْدُرُوكْلُورِيدِ الثِّيُورِيدَازِينِ. دواء مهدئ وله تأثير

مهدئ ويؤثر على السلوك ويعطى عن طريق الفم.

thiothixene ثِيُوثِيكْسِينِ. دواء مضاد

للذهان ويعطى عن طريق الفم.

thioxanthene ثِيُوزَانْتِينِ. واحد من مجموعة

الأدوية المضادة للذهان.

thiphenamil hydrochloride

هَيْدُرُوكْلُورِيدِ الثِّيْفِينَامِيلِ. دواء مضاد للفعل

الكولينيني وله فعل قوي مضاد للتشنج ومرخ لتشنجات العضلات الملساء التي تحصل في الاضطرابات المعدية ويعطى عن طريق الفم.

**thoracalgia** ألم في جدار الصدر.

**thoracodynia** وجع في الصدر.

**thought broadcasting** إنتشار الأفكار.

شعور الشخص بأن أفكاره تنتشر إلى محيطه.

**thought insertion** غرز الأفكار. توهم

الشخص بأن أفكار الآخرين تنغرز في عقله.

**thought withdrawal** إزالة الأفكار. توهم

الشخص بأن شخصاً أو شيئاً ما يزيل الأفكار من عقله.

**threshold** عتبة. (ج: عتبات). 1. القيمة

الصفري التي يولد عندها المنبه مجرد إحساس يدرك أو ليكون ضمن حدود الإدراك 2. الحاجز الفرضي الذي يجب أن يتعداه المنبه ليصل حد الإدراك.

**- absolute t.** عتبة مطلقة. أصغر حد ممكن من التنبيه الذي يتمكن من توليد إحساس ما.

**- t. of conscionsness** عتبة الوعي. أوطا حد للتحسس أو حد الوعي الذي يولد عنده المنبه إحساساً يدرك.

**- convulsant t.** عتبة الإختلاج. أصغر كمية من التيار الكهربائي أو من الدواء اللازمة لتوليد الإختلاج في العلاج الإختلاجي.

**- differential t.** العتبة التفرقيّة. نسبة الفرق بين منبهين إلى نصف حاصل جمعهما، وهي الحد الأدنى من الشدة اللازمة للتحسس التمييزي لكي يمكن إدراك الفرق بين شدتهما وتمييزهما عن بعضهما.

**- displacement t.** عتبة الإنزياح. عتبة إدراك انقطاع استمرارية إحدى الحافات أو محيط أحد الأجسام.

**- double point t.** عتبة النقطتين. أصغر مسافة بين نقطتي لمس يتمكن الشخص من إدراكهما منفصلتين عن بعضهما.

**- galvanic t. (= rheobase)** عتبة غلفانيّة. أصغر شدة من التيار الكهربائي غير محدودة المدة. تتمكن من توليد نبضة عضلية.

**- neuron t.** عتبة العصبون. درجة تنبيه العصبون

الكافية لمجرد توليد استثارة ظاهرة منه (كالإحساس أو الحركة).

**- relational t.** العتبة النسبيّة. النسبة التي يجب أن تكون بين منبهين كي يمكن إدراك الفرق بينهما.

**- resolution t. (= t. of consciousness)** عتبة التمييز؛ عتبة الوعي.

**- sensitivity t. (= stimulus t. = absolute t.)** عتبة الإحساس؛ عتبة الحساسية.

**thrill** هدير. حس الاهتزاز الذي يحسه الفاحص عند جس الجسم.

**thrombosis** خثار. (ج: خثرات). تكوين أو وجود أو تنامي خثرة.

**- cerebral t.** خثار دماغي. خثار احد الأوعية الدماغية الذي يمكن أن يولد احتشاء دماغياً.

**thymoleptic (= antidepressant)** مُعدّل المزاج؛ مُضاد الكآبة؛ مُنقّش. دواء يحسن المزاج وينعشه في حالات الاضطرابات العاطفية كالكآبة أو الهوس.

**tibialgia** ألم الحرف الظنوب.

**tic** عزة. (ج: عزّات). حركة لا إرادية إجبارية نمطية مكررة شبيهة بالحركة القصدية لأنها منسقة وتقوم بها عضلات في حالة تأزرها السوي وهي عادة ما تشمل الوجه والمنكبين.

**- bowing t. (= nodding spasm)** عزة الإنحناء؛ عزة الإيمان. تشنج إيمائي أو انحائني.

**- convulsive t.** عزة إختلاجيّة. تشنج أقسام الوجه التي يغذيها العصب السابع.

**- degenerative t.** عزة تنكسيّة. عزة تترافق مع تنكس الجهاز العصبي المركزي.

**- t. de pensée** عزة عفووية؛ عزة تعبيرية. عادة التعبير عن أية فكرة تخطر على البال بصورة لا إرادية.

**- diaphragmatic t.** عزة جبابية. حركات الحجاب النفضانية التشنجية اللاإرادية.

**- t. douloureux (= trigeminal neuralgia)** عزة مؤلمة. ألم العصب الثلاثي التوائم.

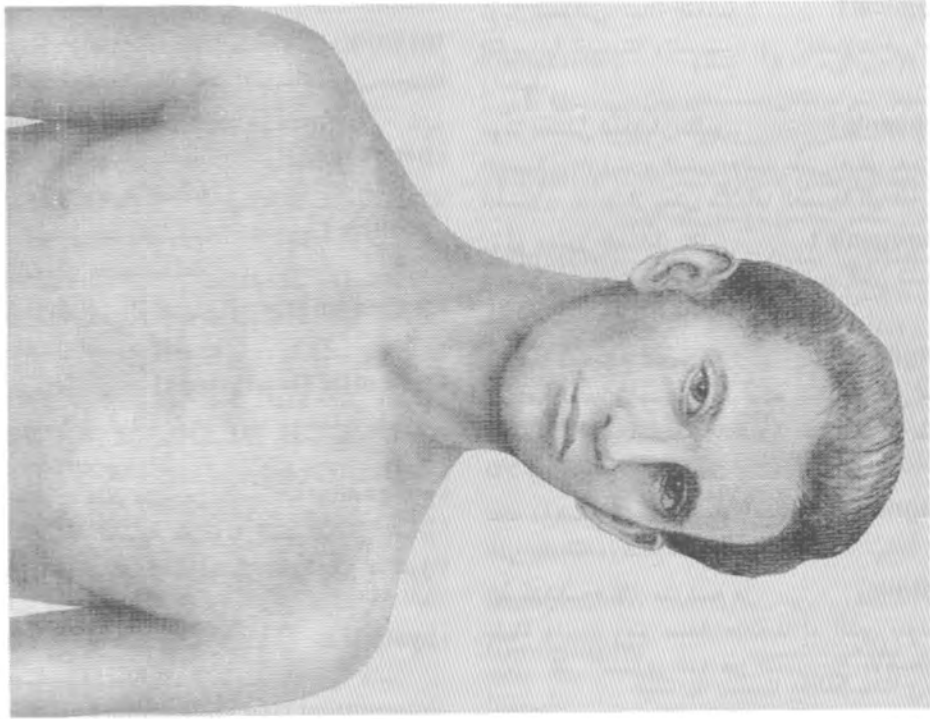
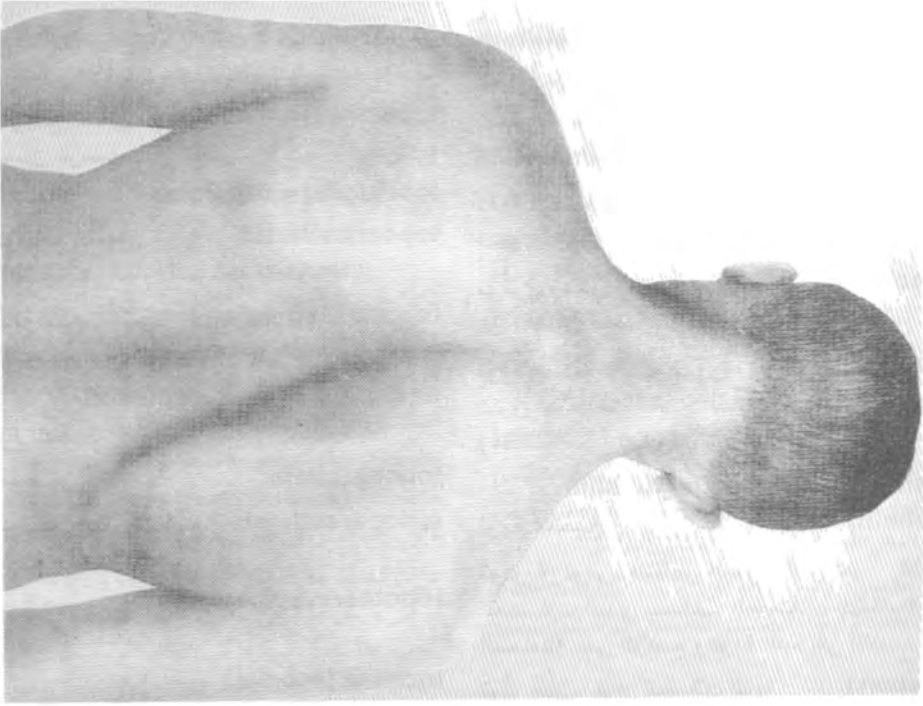
**- facial t.** عزة وجهية. تشنج عضلات الوجه.

- **gesticulatory t.** عَرَّةٌ إِيمَانِيَّةٌ. عرة تتصف بحركات تشنجية تشبه إيماء الخطيب أو الممثل.
- **laryngeal t.** عَرَّةٌ حَنَجْرِيَّةٌ. عرة تتصف بقذف هوائي خلال المزمار.
- **local t.** عَرَّةٌ مُوَضِعِيَّةٌ. عرة تصيب منطقة محددة مثل العين.
- **mimic t. (= facial t. = facial spasm)** عَرَّةٌ تَقْلِيدِيَّةٌ، عَرَّةٌ وَجْهِيَّةٌ؛ تشنُّجٌ وَجْهِيٌّ.
- **motor t.** عَرَّةٌ حَرَكِيَّةٌ. عرة تتصف بحركة تشنجية فقط من دون أي اضطراب عقلي وهي تشمل التشنج الوجهي والدوراني الجفني والحنجري والحجابي وأنواع العرات الأخرى.
- **t. nondouloureux (= myoclonus)** عَرَّةٌ غَيْرٌ مُؤَلِّمَةٌ. رمع عضلي.
- **progressive choreic t.** عَرَّةٌ رَقْصِيَّةٌ مُتَرَقِّئَةٌ. مرض مزمن يبدأ في مقبل العمر ويتصف بتشنجات تصيب عضلات الرقبة في البداية وتنتشر إلى باقي أقسام الجسم مع تقدم المرض وينتهي عادة بالموت.
- **respiratory t. (= diaphragmatic t.)** عَرَّةٌ تَنَفُّسِيَّةٌ.
- **rotatory t. (rotatory spasm)** عَرَّةٌ دَوْرَانِيَّةٌ. تشنج دوراني.
- **saltatory t. (= saltatory spasm)** عَرَّةٌ قَفْزِيَّةٌ. تشنج قفزي.
- **t. de sommeil** عَرَّةٌ النَّوْمِ. حركة الرأس اللاإرادية أثناء النوم.
- **spasmodic t** عَرَّةٌ تَشَنُّجِيَّةٌ. حالة تتصف بحركات تشنجية لمجموعة من العضلات تحدث في فترات غير منتظمة.
- tickling** دَغْدَغَةٌ. تنبيه خفيف لأحد أسطح الجسم يولد بعض الاستجابات اللاإرادية كالضحك والحركات الأخرى.
- time, reaction** زَمَنُ الإِسْتِجَابَةِ. الوقت الذي يمر بين وضع المنبه والاستجابة أو رد الفعل أو لمولد عنه.
- tingling** نَحْزٌ. حسٌ نخزي الشكل يتسبب عن البرد أو عن ضرب أحد الأعصاب أو نتيجة بعض أمراض الجهاز العصبي المركزي أو المحيطي.

- tinnitus** طَنِينٌ. ضوضاء في الأذن قرعية أو ضجيجية أو أزيزية أو قلقلية يسمعها المريض وأحياناً يسمعها الآخرون بالقرب منه
- **t. aurium** طَنِينٌ أُذُنِيٌّ. إحساس شخصي بسماع الضوضاء في الأذن.
- **cerebral t.** طنين دماغي. طنين يحس به الشخص كان في داخل الدماغ وليس من الأذنين.
- **clicking t.** طَنِينٌ قَلْقَلِيٌّ. صوت قلقل يسمع في الأذن في التهاب الأذن الوسطى النزلي المزمن ومن الممكن أن يسمعها الآخرون غير المريض نفسه.
- **Leudet's t.** طَنِينٌ لُوْدِيَّت. صوت قرقعي في الأذن يسمعه المراقبون أيضاً يتولد عن التقلص اللاإرادي لعضلة باطنة ويتطابق مع عرة بعض الياف الفرع الفكي السفلي للعصب الثلاثي التوائم.
- **nervous t.** طَنِينٌ عَصَبِيٌّ. طنين يتولد عن بعض اضطرابات العصب السمعي أو ارتباطاته المركزية.
- **nonvibratory t.** طَنِينٌ لَا إِهْتِرَازِيٌّ. طنين يتولد عن تغيرات كيميائية حيوية في الوظائف العصبية السمعية.
- **objective t.** طَنِينٌ مُوَضُّوعِيٌّ. أصوات شاذة أو مرضية تتولد داخل جسم المريض في منطقة الأذن يسمعها الأشخاص الآخرون غير المريض.
- **pulsative t.** طنين نبضي. طنين اهتزازي يحس به بتكرار نظمي يتزامن مع ضربات القلب.
- **vibratory t.** طَنِينٌ إِهْتِرَازِيٌّ. طنين ينتج عن انتقال الاهتزازات التي تتولد في مناطق الجسم المجاورة للوقعة إليها.
- titubant** مُتَرْتِّحٌ. الشخص الذي يترنح.
- titubation** تَرْتُّحٌ. مشية ترنحية أو تعثرية مع اهتزاز الجذع والرأس، وتشاهد عادة في أمراض المخيخ.
- **lingual t. (= stuttering)** تَرْتُّحٌ لُطْقِيٌّ؛ تَأْتَأَةٌ.
- tocophobia** رُهَابٌ المَخَاضِ. رهاب الولادة.
- tomography** تَصْوِيرٌ مَقْطَعِيٌّ. تصوير شعاعي لأحد مقاطع الجسم الداخلية.
- tonaphasia** حُبْسَةٌ نَغْمِيَّةٌ؛ حُبْسَةٌ مُوسِيقِيَّةٌ.

عدم المقدرة على تذكر النغمات الموسيقية.  
**tone** 1. تَوْتُرٌ 2. نَغْمَةٌ. 1. درجة الشد أو التوتر السوية، وفي العضلات هي درجة مقاومتها للتمديد 2. إحدى خواص الصوت.  
**- feeling t.** نغمة الإحساس؛ نغمة الشُّعُور. حالة الفكر والشعور الذي يرافق أية فكرة أو عمل.  
**tonoclonic** تَوْتُرِيٌّ رَمَعِيٌّ. تشنج يكون من نقصان العضل الاختلاجي.  
**tonsilla cerebelli** لَوْزَةٌ الْمُخَيِّخِ. كتلة مدورة تكون جزءاً من الفص الذنبي لنصف كرة المخيخ ومتصلة بلهاة الدودة.  
**tonsil of cerebellum (= tonsilla cerebelli)** لَوْزَةٌ الْمُخَيِّخِ.  
**tonus** تَوْتُرِيَّةٌ؛ تَوْتُرٌ. التقلص البسيط المستمر للعضلات الذي يساعد العضلات الهيكلية على المحافظة على الوضع وعودة الدم إلى القلب.  
**- cerebral t.** تَوْتُرٌ مُخَيٌّ. توتر العضلات الذي الذي يتولد عند إزالة المخ.  
**- chemical t.** تَوْتُرٌ كِيمِيَائِيٌّ. حالة الفعالية الكيميائية البسيطة والمستمرة في العضلات في حالة راحتها.  
**- myogenic t.** تَوْتُرٌ عَضَلِيٌّ الْمُنْشَأُ. تقلص العضلات التوتري الذي يعتمد على بعض خواص العضلات نفسها أو بعض خلاياها العصبية الباطنة.  
**- neurogenic t.** تَوْتُرٌ عَصَبِيٌّ الْمُنْشَأُ. تقلص العضلات التوتري الذي ينتج عن التنبيه الذي تستلمه خلال اعصابها الحركية.  
**topagnosia** 1. عَمَةٌ تَوْضِيْعُ اللَّمْسِ 2. عَمَةٌ لَفْسِ الْأَجْسَامِ. 1. عدم المقدرة على معرفة موضع اللمس 2. عدم المقدرة على معرفة طبيعية الأشياء الاعتيادية باللمس.  
**topagnosis** عَمَةٌ تَوْضِيْعُ اللَّمْسِ. عدم المقدرة على معرفة موضع اللمس.  
**topalgia** أَلْمٌ مُتَوَضِّعٌ. ألم متوضع في نقطة واحدة وهو صفة عامة للألم الذي يتولد عن سبب غير عضوي كما هو الحال في الاضطرابات النفسية.  
**topectomy** اسْتِنْصَالٌ مُوَضِّعِيٌّ. استئصال

موضع محدد ومعين من القشرة الجبهية للمخ في معالجة بعض الأمراض النفسية.  
**topesthesia** جَسُّ تَوْضِيْعِ اللَّمْسِ. المقدرة على تعيين موضع حس اللمس.  
**topoalgia (= topalgia)** أَلْمٌ مُوَضِّعٌ.  
**topoanesthesia** عَمَةٌ تَوْضِيْعِ اللَّمْسِ. عدم المقدرة على معرفة موضع اللمس.  
**topodysesthesia** شُدُوذٌ تَوْضِيْعِ اللَّمْسِ. شذوذ توضع حس اللمس.  
**topognosis (= topesthesia)** جَسُّ تَوْضِيْعِ اللَّمْسِ.  
**toponarcosis** خَدْرٌ مُوَضِّعِيٌّ.  
**topoparesthesia** مَذَلٌ مُوَضِّعٌ. مذل متوضع في منطقة محدودة.  
**topothermesthesiometer** مَقْيَاسُ الْحَسِّ الْحَرَارِيِّ. آلة لقياس حس الحرارة الموضعي.  
**tormina (= colic)** مَقْصٌ.  
**torpor** قَلَةٌ أَوْ ضَعْفُ الاسْتِجَابَةِ لِلْمُنْبَهَاتِ الْعَتِيَادِيَّةِ.  
**torsion** 1. لَوِيٌّ 2. انْفِطَالٌ. 1. عملية آلية تلوي فيها قوة خارجية أحد الأجسام حول محوره 2. عملية الانفصال حول المحور.  
**- negative t.** دَوْرَانٌ سَلْبِيٌّ. دوران باتجاه معاكس لدوران عقرب الساعة.  
**- positive t.** دَوْرَانٌ اِيجَابِيٌّ. دوران باتجاه مسابير لدوران عقرب الساعة.  
**torsionometer** مَقْيَاسُ الْانْفِطَالِ. آلة لقياس درجة انفصال العمود الفقري.  
**torticollis (= wryneck)** صَعْرٌ. حالة تقلص عضلات الرقبة تولد لوبها ووضع الرأس في وضع غير طبيعي.  
**- congenital t.** صَعْرٌ خَلْقِيٌّ. صعر ينتج عن إصابة العضلة القصية الترقوية الخشائية في إحدى الجهتين أثناء الولادة وتحولها إلى حبل ليفي لا يطول مع تنامي الرقبة.  
**- hysteric t.** صَعْرٌ هِسْتِيرِيٌّ. صعر ينتج عن تقفع هستيري.  
**- intermittent t. (= spasmodic t.)** صَعْرٌ مُنْقَطِعٌ. صعر تشنجي.



**torticollis**

الصعر السباتي: جنف الرقبة مع ميلان الرأس.

- **labyrinthine t.** صَعْرٌ تَيْهِيٌّ. صعر يتولد عن تهيج الاقنية الهلالية على إحدى الجهتين.
- **mental t.** صَعْرٌ نَفْسِيٌّ. نوع من العرة أو التشنج المعتاد الذي يتصف بالتقلص التشنجي لعضلات الرقبة مولداً انحراف الراس الذي يتوقف عادة عند الاستلقاء أو بالإمكان السيطرة عليه بمجرد الضغط البسيط.
- **myogenic t.** صَعْرٌ عَضَلِيٌّ الْمُنَشَأُ. حالة عابرة تنتج عن تقلص عضلات الرقبة بسبب الروماتزم أو البرد.
- **neurogenic t.** صَعْرٌ عَصَبِيٌّ الْمُنَشَأُ. صعر ينتج عن انضغاط العصب الإضافي أو تهيجه.
- **ocular t.** صَعْرٌ عَيْنِيٌّ. صعر يتولد عن درجة عالية من اللابؤرية أو عن شلل عضلات العين.
- **reflex t.** صَعْرٌ إِنْعَكَاسِيٌّ. صعر ينتج عن التهاب أو تقيح في الرقبة أو تضخم العقد اللمفية أو ورم اللوزتين أو الرقبة أو الحنجرة.
- **rheumatoid t.** صَعْرٌ رُومَاتُويدي. صعر ينتج عن الروماتزم وخصوصاً ذلك الذي يصيب العضلة القصية الترقوية الخشائية والعضلات المجاورة لها.
- **spasmodic t.** صَعْرٌ تَشْنِجِيٌّ. صعر ينتج عن التشنج المتقطع لبعض العضلات.
- **spurious t.** صَعْرٌ كَاذِبٌ. التواء الرقبة أو تبيسها بسبب تسوس الفقرات الرقبية.
- **symptomatic t.** صَعْرٌ عَرَضِيٌّ. تبيس الرقبة بسبب الروماتزم.
- tortipelvis** انْفِتَالُ الْحَوْضِ؛ التَّوَأءُ الْحَوْضِ. خلل التوتر العضلي المشوه للحوض.
- tortua** إِحْتِضَارٌ؛ عَذَابٌ.
- **t. facies** عَذَابُ الْوَجْهِ. تسمية ابن سينا للآلم العصبي لثلاثي التوائم.
- touch** مَسٌّ؛ لَمَسٌ. 1. الحس الذي يعرف الشخص ببعض خواص المواد عند تماسها. 2. الجس أو التحري بالأصابع.
- toxicophobia** رُهَابُ التَّسَمُّمِ. الخوف غير الناجم عن التسمم.
- trabecula** تَرَابِيقٌ. (ج: تَرَابِيقٌ). خيط مثبت أو ساند من نسيج ضام وكذلك الخيط الذي يمتد من المحفظة إلى العضو الموجود في داخلها.
- **arachnoid trabeculae** تَرَابِيقُ الْعَنْكَبُوتِيَّةِ. خيوط ليفية رقيقة تربط السطح الداخلي للعنكبوتية بالأم الجافية.
- tract** سَبِيلٌ. (ج: سُبُلٌ)؛ مَسَلَكٌ. (ج: مَسَالِكٌ). منطقة خصوصاً الطويلة منها أو مجموعة أو حزمة من الالياف العصبية التي لها أصل واحد ووظيفة مشتركة ونهاية واحدة، أو مجموعة من الأعضاء مرتبة على شكل سلسلة تقوم بمجموعها بوظيفة معينة واحدة.
- **Bekhterev's t. (= tractus tegmentalis centralis)** سَبِيلٌ بِخْتَرِيْفٌ. السبيل السقيفي المركزي.
- **bulbar t.** سَبِيلٌ بَصَلِيٌّ. أي من سبل الالياف العصبية للنخاع المستطيل أو (البصلة).
- **Burdach's t. (= fasciculus cuneatus medullae spinalis)** سَبِيلٌ بُورِدَاخٍ؛ الْحَزْمَةُ الْإِسْفِينِيَّةُ النَّخَاعِيَّةُ الشُّوكِيَّةُ.
- **central t. of auditory nerve** السَّبِيلُ الْمَرْكَزِيُّ لِلْعَصَبِ السَّمْعِيِّ. الياف تمر من النوى القوقعية إلى الزيتونة العلوية ثم إلى الفتل الوحشي على الجهتين المماثلة والعكسية ثم إلى الأعلى خلال عضد الاكيمة السفلية إلى الجسم الركيبي الإنسي ومنه إلى قشرة التلافيف الصدغية المستعرضة.
- **central of cranial nerves** السَّبِيلُ الْمَرْكَزِيُّ لِلْأَعْصَابِ الْخَفِيَّةِ. الياف العديد من الاعصاب القحفية التي تمر إلى الأعلى حتى المهاد بالترافق مع الفتل الإنسي.
- **central t. of trigeminal nerve** السَّبِيلُ الْمَرْكَزِيُّ لِلْعَصَبِ الثَّلَاثِي التَّوَأِمِ. حزمة بارزة تقريباً من الياف من العصب ثلاثي التوائم تمر إلى الأعلى حتى المهاد على الجهة الظهرية من الفتل الإنسي.
- **cerebellorubrospinal t.** السَّبِيلُ الْمُخَيَّجِي الْحَمْرَؤِي النَّخَاعِيٌّ. الياف تمر من النواة المسننة للمخيخ للنواة الحمراء على الجهة الأخرى ومنها إلى النخاع الشوكي.
- **cerebellospinal t.** السَّبِيلُ الْمُخَيَّجِي النَّخَاعِيٌّ. الحزمة المعقوفة للمخيخ التي تمر من النواة الأوجية إلى النخاع الرقبى.

- cerebellotegmental t. of bulb  
(= fastiglobulbar t.) السَّبِيلُ المَخِيخِيُّ  
السَّقِيْفِيُّ لِلْبَصْلَةِ. السَّبِيلُ الأَوْجِي البَصْلِي.
- comma t. of Schultze (= fasciculus  
interfascicularis) السَّبِيلُ الضَّمِي لِشَوْلْتَزْ:  
الحَزْمَةُ بَيْنَ الحَزْمِ.
- conariohypophyseal t. السَّبِيلُ الصَّنُوبِرِيُّ  
النُّخَامِيُّ. جزء من تجويف دماغ الجنين يربط الجسم  
الصنوبري مع الغدة النخامية.
- cornucommissural t. السَّبِيلُ القَرْنِيُّ  
الصُّوَارِيَّ. ألياف عصبية في القسم الأمامي من  
العمود الظهري للنخاع الشوكي تمتد خلال المنطقتين  
العجزية والقطنية.
- corticocerebellar t's. (= corticopontile  
t's.) السَّبِيلُ القَشْرِيَّةُ المَخِيخِيَّةُ.
- corticorubral t. السَّبِيلُ القَشْرِيُّ الحَمْرَائِيُّ.  
الأياف عصبية تمر من قشرة المخ إلى النواة الحمراء.
- corticospinal t. of medulla oblongata  
(= fasciculus pyramidalis) السَّبِيلُ القَشْرِيُّ  
النُّخَاعِيُّ لِلْبَصْلَةِ. الحزمة الهرمية.
- fastiglobulbar t's. السَّبِيلُ الأَوْجِيَّةُ البَصْلِيَّةُ.  
حزم من الألياف عصبية صادرة تمر من النواة البرحاء  
إلى البصلة (النخاع المستطيل).
- geniculocalcarine t. (= radiatio  
optica) السَّبِيلُ الرُّكْبِيُّ المِهْمَازِيُّ. الشع البصري.
- Goll's t. (= fasciculus gracilis  
medullae spinalis) سَبِيلُ عُؤُل. الحزمة  
الناحلة النخاعية الشوكية.
- Gower's t. (= tractus spino-  
cerebellaris ventralls) سَبِيلُ غَاوَر. السَّبِيلُ  
النخاعي المخيخي البطني.
- Helweg's t. (= tractus olivospinalis)  
سَبِيلُ هِلْفِغ. السَّبِيلُ الزَيْتُونِي النخاعي.
- Intermediolateral t. (= columna  
intermediolateralis medullae spinalis)  
السَّبِيلُ المُتَوَسِّطُ الوَحْشِيِّ. العمود الوحشي للنخاع.
- Internuncial t. السَّبِيلُ بَيْنَ النُّوَى: السَّبِيلُ بَيْنَ  
العُزْكَزَيْنِ. السَّبِيلُ الموصل بين نواتين أو مركزين.
- Intersegmental t's. of spinal cord السَّبِيلُ

- بَيْنَ شُدْفِ النُّخَاعِ. الحزم المخصوصة للنخاع  
الشوكي.
- Lissauer's t. (= tractus dorsolateralis)  
سَبِيلُ لِيْسَاوَر.
- Lowenthal's t. (= tractus tectospinalis)  
سَبِيلُ لُوفَنْتَال: السَّبِيلُ السَّقِيْفِي النخاعي.
- Maissiat's t. (= tractus illiotibialis) سَبِيلُ  
مَيْسِيَات: السَّبِيلُ الحُرْقُفِيُّ الظَنْبُوبِيُّ.
- mamillopeduncular t. السَّبِيلُ الحَلْمِيُّ  
السُّوَيْقِيُّ. سبيل عصبى من الجسم الحلمي إلى نوى  
في الحفرة بين السويقتين.
- Marchi's t. (= tractus tectospinalis)  
سَبِيلُ مَارْشِي: السَّبِيلُ السَّقِيْفِي النخاعي.
- Meynert's t. (= tractus habenulo  
interpeduncularis) سَبِيلُ مَيْنَرْت: السَّبِيلُ  
العناني بين السويقات.
- Monakow's t. (= tractus rubrospinalis)  
سَبِيلُ مُونَاكُوف: السَّبِيلُ الحمرراوي النخاعي.
- motor t. سَبِيلُ حَرَكِيَّ. أية حزمة من الألياف  
العصبية التي تنقل دفعات عصبية حركية من الجهاز  
العصبي الحركي إلى العضلات.
- peduncular t., transverse السَّبِيلُ السُّوَيْقِيُّ  
المُسْتَقْرِض. شريط صغير من الألياف العصبية يمر  
من عضد الأكمة السفلية إلى التلم الإنسي لساق  
الدماغ.
- pyramidal t. (= pyramidal t. of medulla  
oblongata) السَّبِيلُ الهَرْمِيَّ (للْبَصْلَةِ). السَّبِيلُ  
الهرمي للنخاع المستطيل. مجموعتان من الألياف  
العصبية (القشرية النووية والقشرية النخاعية) تبدآن  
بصورة رئيسية من المناطق الحسية الحركية لقشرة  
المخ وتنزلان إلى المحفظة الباطنة والسويقة المخية  
والجسر والبصلة (النخاع المستطيل). وتتشابك  
الألياف القشرية النووية مع النوى الحركية على طول  
جذع الدماغ. ثم تعبر معظم الألياف القشرية النخاعية  
في التصالب الهرمي ثم تنزل في النخاع الشوكي  
كالسبيل القشري النخاعي الوحشي وتكون معظم  
الألياف غير العابرة السبيل القشري النخاعي البطني.  
وتنتهي الألياف السبيلين بالتشابك مع العصبونات  
الحركية والبينية. ومن الناحية التطورية يعتبر السبيل  
الهرمي سبيلاً حديثاً وأكثر تطوراً في الإنسان، وهو



- يوفر سيطرة قشرية مخية على الحركات الحذقة الماهرة الدقيقة لليد والأصابع وحركات النطق، ويسمى أيضاً السبيل القشري النخاعي للبصلة.
- **rubroreticular t.** السبيل الحُمرَاوِي الشبكي. ألياف عصبية تمر من النواة الحمراء إلى التكوين الشبكي للجسر والبصلة.
- **sensory t.** سبيل حسّي. أية حزمة من الألياف العصبية تنقل دفعات حسية من المستقبلات المحيطة إلى الجهاز العصبي المركزي.
- **splnocervicothalamic t.** السبيل النُخاعي الرقبِي المِهَادِي. سبيل يصعد من دون تعابر في القسم الظهري من الحبل الوحشي إلى النواة الرقبية الوحشية والذي يترحل في المهاد عن طريق الفتيل الإنسي على الجهة المعاكسة.
- **Spitzka's t. (= Spitzka's-Lissauer's t. = tractus dorsolateralis)** سبيل سببتركا؛ السبيل الظهري الوحشي.
- **strionigral t.** السبيل المُخَططي السُوداوي. حزمة من الألياف العصبية تمر من الجسم المخطط إلى المادة السوداء.
- **tectocerebellar t.** السبيل السُقفي المُخيخي. حزمة الألياف عصبية تمر من سقف الدماغ المتوسط إلى المخيخ.
- **tegmental t.** السبيل السُقفي. حزمة ألياف عصبية في السقفة خلف نواة الجسم المنحرف الخلفية ويعتقد أنها تربطها مع الدماغ المتوسط.
- **thalamo-occipital t. (= radiatio optica)** السبيل المِهَادِي القُدالي؛ الشع البصري.
- **thalamo-olivary t.** السبيل المِهَادِي الزَيْتُونِي. حزمة الألياف عصبية تنزل من المهاد إلى النواة الزيتونية.
- **tuberohypophysial t.** السبيل الأُخدوي النُخاعي. ألياف عصبية تبدأ من خلايا النواة القمعية ونوى المنطقة النخامية المتوسطة التي يعتقد أنها تكون الطريق العصبي الإفرازي المرتبط بالسيطرة العصبية على الفعاليات الإفرازية للفص الأمامي للغدة النخامية.
- **vestibulocerebellar t.** السبيل الدُهليزي المُخيخي. ألياف القسم الدهليزي للعصب الثامن التي تمر إلى قشرة المخيخ.
- **Vicq d'Azyr t. (= fasciculus mamillothalamic)** سبيل فك دازير. عملية قطع أو بضع السبيل العصبي.
- tractotomy** بضع السبيل العصبي.
- **mesencephalic t.** قَطْع السبيل الدُمَاعي المتوسِّط. قطع جراحي للسبيل العصبية في الدماغ المتوسط.
- tractus (= tract)** سبيل. (ج: سُبل). مصطلح يطلق غالباً على حزمة من الألياف عصبية أو مجموعة منها لها نفس البداية والنهاية وتخدم نفس الوظيفة.
- **t. bulbotreticulospinalis** السبيل البَصلي الشبكي النُخاعي. مجموعة من الألياف العصبية في الفتيل الوحشي للنخاع الشوكي تنحدر محاورها من الخلايا العصبية في البصلة (النخاع المستطيل).
- **t. cerebellorubralis** السبيل المُخيخي الحُمرَاوِي. ألياف عصبية تبدأ بصورة رئيسية من النواة المسننة للمخيخ وتمر إلى النواة الحمراء على الجهة المعاكسة خلال السويق المخيخي العلوي وتترحل الدفعات منها إلى التكوين الشبكي والنخاع الشوكي.
- **t. cerebellothalamic** السبيل المُخيخي المِهَادِي.
- **t. corticohypothalamic** السبيل القشري الوطائي. مجموعة منتشرة من الألياف العصبية التي تبدأ من أقسام مختلفة من الفص الجبهي وتنتشر بصورة مباشرة إلى الوطاء.
- **t. corticonuclearis** السبيل القشري النُوي. السبيل الليفي العصبي المكون من الألياف القشرية النووية للسبيل الهرمي الذي يبدأ من قشرة المخ وينزل في المحفظة الباطنة ويتشابك في مختلف النوى الحركية في الدماغ المتوسط والجسر والبصلة (النخاع المستطيل).
- **t. corticospinalis anterior (= t. corticospinalis ventralis)** السبيل القشري النُخاعي الأمامي.
- **t. corticospinalis lateralis** السبيل القشري النُخاعي الوحشي. مجموعة من الألياف العصبية في الحبل الوحشي من النخاع الشوكي تبدأ من قشرة المخ وتسمى أيضاً السبيل الهرمي الوحشي.

- t. corticospinalis ventralis** السَّبِيلُ القَشْرِيُّ النُّخَاعِي البَطْنِي. مجموعة من الالياف العصبية في الحبل البطني من النخاع تبدأ من قشرة المخ، وتسمى أيضاً السبيل الهرمي الامامي.
- t. dentatothalamicus** السَّبِيلُ المُسْتَنِي المِهَادِي. الياف عصبية تبدأ بصورة رئيسية من النواة المسننة للمخيخ وتمر إلى النواة البطينية الوحشية للمهاد المعاكس خلال السويق المخيخي العلوية ثم تترحل الدفاعات إلى الفص الجبهي. وتسمى أيضاً السبيل المخيخي المهادي.
- t. dorsolateralis** السَّبِيلُ الظَّهْرِيُّ الوَحْشِي. مجموعة من الالياف العصبية في الحبل الوحشي للنخاع الشوكي على الجهة الظهرية للعمود الظهري وتتكون جزئياً من الياف حسي الألم والحرارة والتي تدخل النخاع الشوكي ثم تسير لمسافة بضعة شذفات في السبيل الظهري الوحشي ومن ثم تتشابه في العمود الظهري.
- t. frontopontinus** السَّبِيلُ الجَبْهِيُّ الجَسْرِي. سبيل الالياف العصبية الذي يتكون من الالياف الجبهية الجسرية في الفص الجبهي من نصف كرة المخ ويمتد لينتهي في النوى الجسرية.
- t. habenulo- interpeduncularis** السَّبِيلُ العِنَانِيُّ بَيْنَ السُّوَيْقَتَيْنِ. حزمة من الالياف العصبية تبدأ من نوى العنان وتمتد بالاتجاه الراسي البطني إلى النواة بين السويقتين لتترحل في التكوين الشبكي للدماغ المتوسط.
- t. hypothalamohypophysialis** السَّبِيلُ الوِطَائِيُّ النُّخَاعِي. الالياف العصبية التي تكون السبل الصادرة من الوطاء والتي تبدأ من نوياته وتنتهي في مستويات البارزة الناصفية والقمع والفص الخلفي للنخامية وتشتمل على عدة مجموعات من الالياف العصبية.
- t. mesencephalicus nervi trigeminalis** السَّبِيلُ الدِّمَاعِيُّ المُتَوَسِّطُ لِلْعَصَبِ الثَّلَاثِي التَّوَاتِمِ. الياف حسية للعصب الثلاثي التوائم الداخل والتي تستمر راسياً على طول الجهة الإنسية للسويق المخيخي العلوي وتوجد اجسام خلاياها في نواة السبيل الدماغى المتوسط الذي يرافقها.
- t. olfactorius** السَّبِيلُ الشَّمِّي. شريط مثلث ضيق يوجد في التلم الشمي للفص الجبهي والذي يبدأ من البصلة الشمية ويمتد خلفاً لينتهي بانقسامه في
- السطرين الشميين الإنسي والوحشي وينتهي السطر الوحشي منهما في القشرة الشمية الأولية.
- t. olivocerebellaris** السَّبِيلُ الزَيْتُونِي المَخِيخِي. سبيل الياف عصبية تبدأ من الزيتونة ويعبر إلى الجهة المقابلة ليثقب الزيتونة الثانية ويدخل المخيخ خلال السويق السفلي.
- t. olivocohlearis** السَّبِيلُ الزَيْتُونِي الفُوقِي. الياف عصبية تمتد من نواة الزيتونة العلوية وتنتهي عند الخلايا الشعرية في العضو الحلزوني للمقوعة.
- t. olivospinalis** السَّبِيلُ الزَيْتُونِي النُّخَاعِي. مجموعة من الالياف العصبية في الحبل الوحشي تشاهد في مقطع النخاع الشوكي كمنطقة مثلثة وهي تنزل من النواة الزيتونية إلى الشذفات الرقبية العلوية.
- t. opticus** السَّبِيلُ البَصْرِي. السبيل الذي يبدأ من التصالبة البصرية ويمر إلى الخلف حول السويق المخي وينقسم إلى الجذرين الوحشي والانسي اللذين ينتهيان في الاكيمة العلوية والجسم الركبي الوحشي على التوالي.
- t. paraventriculohypophysialis** السَّبِيلُ جَنِيْبُ المِهَادِي النُّخَاعِي. الياف السبيل الوطائي النخاعي التي تبدأ في النواة جنيب البطني في الوطاء والتي ينتهي بعضها في القمع ويصل بعضها الآخر إلى الفص الخلفي للغدة النخامية حيث تخزن فيه موادها الإفرازية كالأوسيتوسين قبل تحريرها إلى الدورة الدموية.
- t. pontoreticulosplinalis** السَّبِيلُ الجَسْرِيُّ الشَّبَكِيُّ النُّخَاعِي. مجموعة من الالياف العصبية الشبكية النخاعية في الحبل الوحشي للنخاع تبدأ من المنطقة الجسرية البصلية.
- t. pyramidalis (= fasciculus pyramidalis medullae oblongata)** السَّبِيلُ الهرمي. الحزمة الهرمية البصلية.
- t. pyramidalis anterior (= t. corticospinalis ventralis)** السَّبِيلُ الهرمي الأمامي. السبيل القشري النخاعي البطني.
- t. pyramidalis lateralis (= t. corticospinalis lateralis)** السَّبِيلُ الهرمي الوَحْشِي. السبل القشري النخاعي الوحشي.
- t. reticulospinalis (= t. reticulospinalis anterior)** السَّبِيلُ الشَّبَكِيُّ النُّخَاعِي. مجموعة

- من الالياف العصبية تبدأ على الأكثر من التكوين الشبكي للجسر والبيصلة وبصورة رئيسية على نفس الجهة وثم تهبط في الحبلين الامامي والوحشي إلى معظم مستويات النخاع الشوكي.
- **t. rubrospinalis** السبيلُ الحَمْرَاوِي النُخَاعِيّ. مجموعة من الالياف العصبية في الحبل الوحشي من النخاع تبدأ من الخلايا الكبيرة للنواة الحمراء في الدماغ المتوسط.
- **t. solitarius medullae oblongatae** السبيلُ البَصَلِيّ العَفْرَد. سبيل نازل في البصلة (النخاع المستطيل) بالجهة البطنية الوحشية للقسم الذنبي للبطين الرابع بالقرب من النواة الظهرية لنواة العصبين المبهم واللساني البلعومي ويضم أليافاً حشوية أولية واردة من الأعصاب الوجهي والمبهم واللساني البلعومي.
- **t. spinalis nervi trigeminalis** السبيلُ النُخَاعِيّ لِلعَصَبِ ثَلَاثِي التَوَاقِم. سبيل نازل للعصب الثلاثي التوائم يمتد من مستوى دخول جذوره الحسية إلى الجسر حتى الشدقات الرقبية العلوية للنخاع. هو يقع بالجهة الوحشية لنواة السبيل النخاعي للعصب الثلاثي التوائم حيث تتشابك فيه أليافه ويحمل هذا السبيل بصورة رئيسية دفعات حسي الالم والحرارة من الوجه.
- **t. spinocerebellaris anterior (= t. spino- cerebellaris ventralis)** السبيلُ النُخَاعِيّ المُخَيخِيّ الأمامي.
- **t. spinocerebellaris posterior (= t. spino- cerebellaris dorsalis)** السبيلُ النُخَاعِيّ المُخَيخِيّ الخَلْفِيّ؛ السبيلُ النُخَاعِيّ المُخَيخِيّ الظَهْرِيّ. مجموعة من الالياف العصبية في الحبل الوحشي للنخاع تبدأ من العمود الصدري والتي تنشطها النهايات الجلدية والعضلية والوترية والمفصالية وهي تصعد إلى المخيخ عن طريق القسم الظهري للحبل الوحشي ثم خلال السويق المخيخي السفلي.
- **t. spinocerebellaris ventralis** السبيلُ النُخَاعِيّ المُخَيخِيّ البَطْنِيّ. مجموعة من الالياف العصبية في الحبل الوحشي للنخاع تبدأ على الأكثر من المادة السنجابية في الجهة المعاكسة والتي تنشطها النهايات العصبية الجلدية والعضلية والوترية والمفصالية وتصعد إلى المخيخ عن طريق القسم الظهري للحبل الوحشي ثم خلال السويق المخيخي السفلي.
- **t. spinothalamicus anterior (= t. spinothalamicus ventralis)** السبيلُ النُخَاعِيّ المِهَادِيّ الأمامي.
- **t. spinothalamicus lateralis** السبيلُ النُخَاعِيّ المِهَادِيّ الوَحْشِيّ. مجموعة من الالياف العصبية في الحبل الوحشي للنخاع تبدأ من المادة السنجابية في الجهة المعاكسة وتنشط بحسي الالم والحرارة وتصعد إلى المهاد مع الفتيل الوحشي في جذع الدماغ.
- **t. spinothalamicus ventralis** السبيلُ النُخَاعِيّ المِهَادِيّ البَطْنِيّ. مجموعة من الالياف العصبية في الحبل الامامي للنخاع متواصلة مع السبيل النخاعي المهادي الوحشي وتتبع من المادة السنجابية في الجهة المعاكسة حاملة دفعات تنشط باللمس الخفيف وتصعد إلى المهاد وترافق الفتيل الإنسي في جذع الدماغ.
- **t. supraopticohypophysialis** السبيلُ فَوْق البَصْرِيّ النُخَاعِيّ. الياف السبيل الوطائي النخاعي التي تبدأ من النواة فوق البصرية للمهاد وينزل بعضها إلى القمع ويصل بعضها الآخر إلى الفص الخلفي للغدة النخامية حيث تخزن فيه موادها الإفرازية مثل الهرمون مضاد التبول قبل تحريره إلى الدورة الدموية.
- **t. tectobulbaris** السبيلُ السَّقْفِيّ البَصَلِيّ. الياف عصبية تبدأ غالباً من الاكيمة العلوية وتهبط إلى

- الحافة السفلية للجسر وتنتهي في نوى جذع الدماغ وفي التكوين الشبكي.
- **t. tectospinalis** السَّبِيلُ السَّقْفِيّ النُّخَاعِيّ. مجموعة من الألياف العصبية وغالباً ما تكون متصالبة تبدأ بصورة رئيسية من الاكيمة العلوية وتهبط إلى النخاع الرقبي حيث تتوضع في الحبل البطني.
- **t. tegmentalis centralis** السَّبِيلُ السَّقْفِيّ المَرْكَزِيّ. سبيل الألياف عصبية يبدأ من سقفة الدماغ المتوسطة والمادة السنجابية حول المسال والنواة الحمراء ويهبط في السقفة والتكوين الشبكي لينتهي في المعقد الزيتوني السفلي، كما يحوي هذا السبيل الأليافاً صاعدة من التكوين الشبكي، ويسمى أيضاً سبيل بختريف.
- **t. triangularis (= t. olivospinalis)** السَّبِيلُ المثلث. السبيل الزيتوني النخاعي.
- **t. vestibulospinalis** السَّبِيلُ الدهليزيّ النُّخَاعِيّ. الألياف عصبية تبدأ من النواة الدهليزية الوحشية وتهبط من دون تعابر بصورة رئيسية في القسم البطني للحبل الوحشي خلال معظم مستويات النخاع الشوكي كما يوجد بعض منها في الشدقات الذنبية للنخاع في الحبل البطني وقد يوجد أكثر من سبيل واحد من هذه السبل في نخاع الإنسان.
- trait** خَلَّةٌ (ج: خَلَلٌ). أية صفة وراثية أو نمط سلوكي مميز.
- tramadol hydrochloride** هَيْدُرُوكُلُورِيدُ التَرَامَادُول. دواء مسكن.
- trance** غَيْبِيَّةٌ. حالة تغير الوعي تتصف بحدّة الإدراك البُورِي وقلة الإدراك المحيطي وهي حالة شبيهة بالنوم مع قلة الفعالية وضعف الوعي.
- **alcoholic t.** غَيْبِيَّةٌ كُحُولِيَّةٌ. حالة جمدة تتولد عن فرط تناول الكحول وإذا كانت الكمية المتناولة كبيرة فيمكن أن تولد خلاًلاً دورانياً مع الاختناق بسبب خمود الجهاز العصبي المركزي. كما تهبط الفعاليات الحيوية إلى حد متدنٍ ويصبح من الصعب إيقاظ المريض.
- **hypnotic t.** غَيْبِيَّةٌ تَنَوِيْمِيَّةٌ. حالة غيبوبة تولد بالتنويم.
- tranquillizer** مُهْدِئٌ. دواء يهدئ مع تأثير ملطف.
- **major t. (= antipsychotic agent)** مُهْدِئٌ كبير. عامل مضاد الذهان.
- **minor t. (= antianxiety agent)** مُهْدِئٌ صَغِيرٌ. عامل مضاد القلق.
- transcortical** عبر القشرة. ما يربط قسامين مختلفين من قشرة المخ أو ما يعتمد على مرض السبل التي تربط أقساماً مختلفة من قشرة المخ.
- transdural** عبر الجافية. خلال أو عبر الأم الجافية.
- transmission** 1. إنتقال؛ سِرَايَة 2. مُرُوقٌ. 1. مرور أو انتقال الدفعات العصبية من عصبون لآخر أو انتقال الأمراض من شخص لآخر 2. مرور الصفات الوراثية من الآباء إلى الأبناء.
- **duplex t.** إنتقالٌ بالاتجاهين. انتقال الدفعات العصبية باتجاهين على طول العصب.
- **ephaptic t.** انتقالٌ تماسي؛ إنتقالٌ مَلَمَسِيّ. انتقال الدفعات العصبية عبر التماس بدلاً من الانتقال المشبكي.
- **neurochemical t.** إنتقالٌ عَصْبِيّ كِيمِيائيّ. انتقال الدفعات العصبية عبر الاتصال المشبكي بواسطة المادة الكيميائية الناقلة.
- **neurohumoral t. (= neurochemical t.)** إنتقالٌ عَصْبِيّ هُرمُونِيّ.
- **neuromuscular t.** إنتقالٌ عَصْبِيّ عَضَلِيّ. انتقال بتوسط كيميائي لجهد الفعل من العصب إلى العضل خلال الاتصال العصبي العضلي.
- **synaptic t.** الإنتقالُ المشبكيّ. توصيل الدفعات العصبية من عصبون لآخر أو إلى ليف عضلي أو إلى غدة عبر المشبك.
- trauma** رَضْحٌ. (ج: رَضُوحٌ). جرح أو إصابة سواء كانت عضوية أو نفسية.
- **psychic t.** رَضْحٌ نَفْسِيّ. صدمة عاطفية تولد اضطراباً عاطفياً أو نفسانياً.
- traumasthenia (= traumatic neurosthenia)** وَهْنٌ عَصْبِيّ رَضْحِيّ.
- trebenzomine hydrochloride** هَيْدُرُوكُلُورِيدُ التَرِبِنَزومِين. دواء مضاد للكآبة.

- tremble** **إِرْتَعَشَ؛ رُعَاشٌ.**
- tremens** **إِرْتَعَاشِيٌّ.** يتصف بالارتعاش أو الحركات الاهتزازية أو الرعاش أو يترافق معها.
- tremograph** **مِخْطَاطُ الرُّعَاشِ.** جهاز لتسجيل الرعاش.
- tremor** **رُعَاشٌ.** ارتعاش أو اهتزاز لا إرادي.
- **action t.** **رُعَاشُ الحَرَكَةِ.** حركات اهتزازية نظمية لا إرادية عند القيام بحركة إرادية للأطراف الممدودة مثلاً عند الكتابة أو عند رفع قذح ويمكن أن يكون ارتعاشاً في الصوت أو الأقسام الأخرى من الجسم.
- **coarse t.** **رُعَاشٌ غَلِيظٌ.** رعاش تكون حركاته بطيئة نسبياً.
- **continuous t.** **رُعَاشٌ مُتَوَاصِلٌ.** رعاش مستمر كما يحدث في الشلل الرعشي.
- **epileptoid t.** **رُعَاشٌ شَبِيهِ الصَّرَعِ.** تشنج رمعي مع الرعاش.
- **essential t.** **رُعَاشٌ أَسَاسِيٌّ.** رعاش وراثي غامض المنشأ يبدأ في مختلف الأعمار وعادة حوالي سن الخمسين من العمر ويبدأ بحركات دقيقة سريعة تختلف عن الرعاش الباركنسوني في اليدين ثم ارتعاش الساعدين واللسان والرأس والساقين والجذع ويزداد سوءاً بالعوامل العاطفية ويشد بالحركات الإرادية ويتحسن وقتياً بالكحول.
- **familial t. (= essential t.)** **الرُّعَاشُ العَائِلِيُّ.**
- **fibrillary t.** **رُعَاشٌ لَيْبِقِيٌّ.** ارتعاش نظمي دقيق بسبب التقلص المتناوب لمختلف اللييفات العضلية وهو الرجفان.
- **flne t.** **رُعَاشٌ رَقِيقٌ.** رعاش تكون اهتزازته سريعة ودقيقة.
- **forced t.** **رُعَاشٌ قَسْرِيٌّ.** حركات اهتزازية تستمر بعد الحركة الإرادية بسبب التنبيه المتقطع للمراكز العصبية.
- **hereditary essential t. (= essential t.)** **رُعَاشٌ أَسَاسِيٌّ وِرَاثِيٌّ.**
- **Hunt's t.** **رُعَاشٌ هَنْتٌ.** الرعاش الذي يرافق كل حركة إرادية والذي يشاهد في إصابات المخنخ.
- **Intention t.** **رُعَاشٌ قَصْدِيٌّ.** رعاش يتولد أو يشتد عند القيام بحركة إرادية منسقة.
- **Intermittent t.** **رُعَاشٌ مُتَقَطِّعٌ.** رعاش يشاهد في الفالج (الشلل الشقي) أو عند محاولة القيام بحركة إرادية.
- **kinetic t.** **رُعَاشٌ حَرَكَتِيٌّ.** رعاش يحدث في أحد الأطراف عند القيام بحركة إرادية.
- **t. linguae** **رُعَاشٌ لِسَانِيٌّ.** رجفان اللسان الذي يشاهد في الكحولية والحمى التيفية والخرف الشللي.
- **motofacient t.** **رُعَاشُ الحَرَكَةِ.** الرعاش الذي يساهم في حركة العضلة.
- **t. opiophagorum** **رُعَاشٌ مُدْمِنِي الأَفْيُونِ.** رعاش المصابين بإدمان الأفيون.
- **passive t. (= rest t.)** **رُعَاشٌ لا فاعل؛ رُعَاشُ الرَّاحَةِ.** الرعاش الذي يظهر عندما يكون المريض مرتاحاً ومن دون حركة.
- **persistent t.** **رُعَاشٌ مُسْتَدِيمٌ؛ رُعَاشٌ مُتَابِرٌ.** الرعاش الذي يحدث للمريض سواء كان مرتاحاً أو قائماً بحركة إرادية أو غيرها.
- **t. potatorum (= delirum tremens)** **رُعَاشٌ مُدْمِنِي الخمر؛ هَذْيَانٌ إِرْتَعَاشِيٌّ.**
- **rest t.** **رُعَاشُ الرَّاحَةِ.** رعاش يحدث في الطرف المرتخي والمسنود كالذي يحدث في الباركنسونية.
- **senile t.** **رُعَاشٌ شَيْخُوخِيٌّ.** رعاش يحدث للشيوخ عند تقدمهم في السن.
- **static t.** **رُعَاشٌ سَكُونِيٌّ.** رعاش يحدث عند محاولة وضع أحد الأطراف في وضع ثابت معين.
- **striocerebellar t.** **رُعَاشٌ مُخْطَاطِيٌّ مُخِيخِيٌّ.** رعاش مشترك من الرعاشين المخططي والمخيخي وعادة ما يكون بسبب تنكس الجهاز العصبي المركزي المنتشر.
- **volltional t.** **رُعَاشٌ إِرَادِيٌّ.** رعاش كل أقسام الجسم عند القيام بحركة إرادية يحدث في النصلب المتعدد.
- tremulous** 1. **رُعَاشِيٌّ 2. رَاعِشٌ.** مهتز أو مرتجف أو مرتعش.
- trend** **رَغْبَةٌ.** رغبة أو توجه لأحد الاتجاهات أو المسارات.
- trepidation** 1. **قَلَقٌ عَصَبِيٌّ 2. إِرْتَعَاشٌ.** 1. قلق عصبي ورهاب 2. ارتعاش اهتزازي.

**treppe** التجميع؛ تدرُّج. ظاهرة زيادة شدة التقلص العضلي تدريجياً بتكرار التنبيه.

**triad of skeletal muscle** مُثَلَّثُ الْغَضَلَةِ الْهَيْكَلِيَّةِ. زوج من الصهريجين الانتهايين المقابلين للنيبب التائي الذي يجري عرضياً عبر الليفية العضلية.

**triangle, Wernicke's** مُثَلَّثُ فِيرْنِيكَا. الباحة داخل الذراع الخلفي على المحفظة الداخلية حيث يتلامس فيها الشع البصري الذي يردها من الجسم الركبتي الوحشي مع الشعين السمعي والحسي الجسدي.

**tribadism** سِحَاق. 1. سحاق يقلد فيه الجماع الطبيعي بين الجنسين المختلفين. 2. استعمال الأنثى لقضيب اصطناعي للقيام بعملية جنسية. 3. احتكاك الاعضاء الجنسية بين اثنتين.

**trichesthesia (= trichoesthesia)** حِسُّ اللَّمَسِ الشَّعْرِيِّ؛ الحِسُّ الشَّعْرِيِّ.

**trichoanesthesia** خَدَرٌ شَّعْرِيٌّ. فقدان الحس الشعري.

**trichoesthesia** الحِسُّ الشَّعْرِيٌّ. الحس الذي يتولد عند لمس شعر الجلد.

**trichoesthesiometer** مِقْيَاسُ الحِسِّ الشَّعْرِيِّ. جهاز كهربائي يقيس الحس الشعري.

**trichomania (= trichotillomania)** هَوَسُ التَّنْفِ.

**trichotillomania** هَوَسُ التَّنْفِ. هوس الشخص لتنف شعر رأسه إجبارياً.

**triclofos sodium** صُودِيُومُ تَرَايْكُلُوفُوس. دواء منوم ويستعمل أيضاً عند التنويم قبل إجراء التخطيط الكهربائي للدماغ.

**trifacial** الثَّلَاثِيُّ التَّوَائِمِ. يستعمل للدلالة على العصب القحفي الخامس الثلاثي التوائم.

**trifluoperazine hydrochloride** هِيْدُرُوكْلُورِيْدُ التَّرَايْسُوبَرَازِين. دواء مضاد للذهان يستعمل عن طريق الفم أو بالزرق في العضلات.

**trifluoperidol** تَرَايْفُلُوبِرِيْدُول. دواء مهدىء يستعمل في معالجة الهوس والفصام.

**triflupromazine** دواء تَرَايْفُلُوبِرُومَازِين. مضاد للذهان يستعمل عن طريق الفم.

**trigeminal** الثَّلَاثِيُّ التَّوَائِمِ. يستعمل للدلالة على العصب القحفي الخامس.

**trigone** مُثَلَّثٌ. باحة مثلثة.

**trigonum (= trigone)** مُثَلَّثٌ. (ج: مُثَلَّثَاتٌ). اسم عام لباحة أو شكل ثلاثي الزوايا والأطراف.

**- t. cerebrale (= fornix cerebri)** مُثَلَّثُ المَخِّ. قبة المخ

**- t. collaterale ventriculi lateralis** المَثَلَّثُ الجَانِبِيُّ لِلْبَطْنِيْنِ الجَانِبِيِّ. الباحة المثلثة في قاع البطنين الجانبيين بين القرنين المتباعدين القذالي والصغرى.

**- t. collaterale ventriculi quarti (= t. nervi vagi)** المَثَلَّثُ الجَانِبِيُّ لِلْبَطْنِيْنِ الرَّابِعِ. مثلث العصب المبهم.

**- t. habenulae** مُثَلَّثُ العِنَانِ. باحة صغيرة منخسفة على الناحية الظهرية الانسية من القسم الخلفي للمهاد والتي تحوي نوى العنان وتعين الصوار العناني.

**- t. habenularis (= t. habenulae)** مُثَلَّثُ العِنَانِ.

**- t. hypoglossale (= t. nervi hypoglossi)** مُثَلَّثُ العَصَبِ تَحْتَ اللِّسَانِيِّ.

**- t. interpedunculare (= fossa interpedunculare)** الحُفْرَةُ بَيْنَ السُّوَيْقَتَيْنِ.

**- t. lemnisci** مُثَلَّثُ الفَتِيلِ. مثلث صغير محدد على جهة البرزخ وعلى الجهة الوحشية للاكيمة السفلية يحده من الأسفل السويق المخيخي العلوي ومن الجهة الظهرية الإنسية عضد الاكيمة السفلية ومن الجهة البطنية الوحشية التلم الوحشي للدماغ المتوسط.

**- t. nervi hypoglossi** مُثَلَّثُ العَصَبِ تَحْتَ اللِّسَانِيِّ. النهاية السفلية المستدقة لبارزة الحفرة المعينية مباشرة على الجهة السطحية لنواة تحت اللساني.

**- t. nervi vagi** مُثَلَّثُ العَصَبِ المُبْهِمِ. باحة في قاع البطنين الرابع مباشرة على الجهة الوحشية لمثلث

- العصب تحت اللساني وتقع تحته النواة الظهرية للعصب المبهم.
- t. olfactorium المثلث الشمي. باحة المادة المثقبة الامامية بين السطرين الشميين الإنسي والوحشي المتباعدين ويحدها خلفياً الشريط المائل.
- t. pontocerebellare المثلث الجسري للجسر والسويق المخيخي السفلي وندفة المخيخ.
- t. vagale (= t. vagi = t. nervi vagi) مثلث العصب المبهم.
- trihexyphenidyl hydrochloride** هيدزوكلووريد التزابيكسي فينيديل. دواء يستعمل كمضاد للباركنسونية وله فعل شبيه بالاتروبين.
- trimipramine** ترايمبرامين. دواء مضاد للكآبة.
- trineural** ثلاثي الأعصاب. منسوب إلى ثلاثة أعصاب أو يحويها.
- triplegia** شلل ثلاثي. شلل ثلاثة أطراف.
- trismus (= lockjaw)** ضَرْز. اضطراب حركي للعصب الثلاثي التوائم يتصف بتشنج عضلات المضغ بصورة خاصة مع صعوبة فتح الفم وهي أعراض أولية مميزة لمرض الكزاز.
- trisomy** تثلث صبغي. وجود ثلاثة صبغيات في أحد مواضع الخلية بدلاً من صبغيتين مما يولد أحد الأمراض الجينية.
- tristimania (= melancholia)** السوداوية.
- tromomania (= delirium tremens)** هذيان ارتعاشي.
- trophoneurosis** عصاب إغذائي. أي مرض عصبي وظيفي ينتج عن نقص التغذية الناتج عن عيب عصبي أو بسبب نقص التغذية العصبية لأحد أقسام الجسم.
- facial t. (= facial hemiatrophy) عصاب اغذائي وجهي؛ ضمور وجهي شقي.
- lingual t. عصاب إغذائي لساني. ضمور لساني شقي مترقي.
- muscular t. عصاب إغذائي عضلي. تغير تغذوي في الأنسجة العضلية بسبب اعتلال عصبي فيها.

- t. of Romberg (= facial hemiatrophy) ضمور وجهي شقي.
- trophonucleus (= macronucleus)** نواة كبرية.
- truncus** جذع. (ج: جذوع). الجزء الرئيسي من الجسم الذي يتصل به الرأس والأطراف أو هو جزء رئيسي قصير وغير مقسم من عصب أو شريان أو قناة أو وعاء لمفي.
- t. corporis callosi جذع الجسم الثفني. القسم المركزي الرئيسي من الجسم الثفني المميز عن شريطه ومنقاره.
- t. encephalicus (= brainstem) جذع الدماغ. جزء الدماغ الشبيه بالجذع الذي يوصل نصفي كرة المخ بالنخاع الشوكي ويتكون من الجسر والبصلة (النخاع المستطيل) والدماغ المتوسط ويعتبر البعض الدماغ البيني جزءاً من جذع الدماغ.
- t. inferior plexus brachialis الجذع السفلي للضفيرة العضدية. جذع الضفيرة العضدية الذي يتكون من الفروع البطنية للعصبين الرقبين الثامن والصدري الأول ويمكن أن يبدأ منه العصب الصدري الإنسي ويصبح فرعه الامامي الحبل الإنسي للضفيرة ويساعد فرعه الخلفي في تكوين حبلها الخلفي وهو جذع عصبي حركي وحسي عام.
- t. lumbosacralis الجذع القطني العجزوي. جذع يتكون من اتحاد القسم السفلي من الفرع البطني للعصب القطني الرابع مع الفرع البطني للعصب القطني الخامس.
- t. medius plexus brachialis الجذع المتوسط للضفيرة العضدية. جذع يتكون من الفرع البطني للعصب الرقبى السابع ويساعد قسمه الامامي، الذي يعطي الأعصاب الصدرية الوحشية، في تكوين الحبل الوحشي للضفيرة، ويساعد قسمه الخلفي في تكوين الحبل الخلفي لها وهو عصب حركي وحسي عام.
- t. nervi accessori جذع العصب الإضافي. الجذع العصبي الذي يتكون من الجذور القحفية والنخاعية للعصب الإضافي والذي ينقسم إلى الفرعين الانتهايين الظاهر والباطن.
- t. nervi spinalis جذع العصب النخاعي.

الجذع القصير جداً الذي يتكون من الجذور الظهرية والبطنية للعصب النخاعي.

**جذوعُ الضفيرة trunci plexus brachialis -** العَضُدِيَّة. الجذوع الثلاثة (العلوي والإنسي والسفلي) للضفيرة العضدية التي تتبع من الفروع البطنية للأعصاب الرقبية السفلية الأربعة والعصب الصدري الأول بالقرب من الحافة الوحشية للعضلة الأخمعية الأمامية والتي تستمر إلى الجهة الوحشية السفلية فوق وخلف الشريان تحت الترقوة، وبالقرب من الترقوة ومن ثم ينقسم كل جذع إلى قسمين بطني وظهري ويتحد القسمان البطينان للجذعين العلوي والإنسي ليكونا الحزمة الوحشية ويكون قسم الجذع السفلي الحزمة الإنسية ليكونا الحزمة الوحشية ويكون قسم الجذع السفلي الحزمة الإنسية للضفيرة وتكون الأقسام الظهرية للجذوع الثلاثة الحزمة الخلفية للضفيرة.

**الجذعُ t. superior plexus brachialis -** العُلْوِيُّ للضفيرة العَضُدِيَّة. جذع الضفيرة العضدية الذي يتكون من الفروع البطنية للعصبين الرقبيين الخامس والسادس. ويساعد قسمه الأمامي في تكوين الحبل الوحشي للضفيرة كما يساعد قسمه الخلفي في تكوين الحبل الخلفي ويعطي فروعاً إلى العصبين فوق الكتفي وتحت الترقوي وهو عصب حركي وحسي عام.

**t. sympathicus (= t. sympathicus) -** الجذعُ الوُدِّي. حبلان عصبان طويلا واحد على كل جهة من جهتي العمود الفقري ويمتدان من قاعدة القحف حتى العنق. ويحوي كل حبل منهما عقداً ودية رقبية وصدريّة قطنية وعجزية ومرتبطة ببعضها بخيوط بينية. وتستلم هذه العقد أليفاً قبل عقدية من الجذور البطنية الصدرية والقطنية العلوية عن طريق الفروع الاتصالية كما تعطي فروعاً إلى الضفائر أمام الفقارية وإلى الاحشاء والأوعية الدموية المجاورة.

**t. vagalis anterior -** الجذعُ الأمامي للمُبهم. جذع (أو جذوع) عصبي يتكون من الياف من العصبين المبهمين الأيمن والأيسر تتجمع من القسم الأمامي من الضفيرة المرئية ومن ثم تنزل خلال الفتحة المرئية في الحجاب الحاجز لتغذي فروعاً للسطح الأمامي للمعدة.

**t. vagalis posterior -** الجذعُ الخلفي للمُبهم. جذع (أو جذوع) عصبية يتكون من الياف من العصبين المبهمين الأيمن والأيسر التي تتجمع من القسم الخلفي

للضفيرة المرئية ومن ثم تنزل خلال الفتحة المرئية للحجاب لتغذي فروعاً للسطح الخلفي للمعدة.

**جذعُ trunk (= truncus) -** حُدْبَةٌ. (ج: حُدْبَات). 1. بنية ناشزة tuber أو تورم 2. الآفة الأساسية للتصلب الحدبي التي تنصف بكونها آفة دماغية ورمية عابية عقدية عدسية الشكل وشاحية وصلبة وقد تتكلس أحياناً وتتولد غالباً في نصفي كرة المخ والمخيخ والبصلة والنخاع.

**t. anterior hypothalami (= t. cinereum) -** حُدْبَةُ الوطاء الأمامية. الحدية الرمامية.

**t. cinereum -** الحُدْبَةُ الرَّمَادِيَّة. طبقة من المادة السنجابية وهي قسم من الوطاء وتكون جزءاً من قاع البطين الثالث وتقع أمام وبين الجسمين الحلميين وتندمج في الأمام في القمع.

**tuberculum -** حُدْبِيَّة. (ج: حُدْبِيَّات). حُدْبَةٌ أو عقيدة أو بارزة صغيرة.

**t. anterior thalami -** حُدْبِيَّةُ المهاد الأمامية. تضخم واضح على السطح الظهري للقسم الراسي للمهاد والذي يحوي مجموعة النوى الأمامية للمهاد.

**t. cinereum (= 1. t. trigeminale 2. tuber cinereum) -** 1. حُدْبِيَّةُ الثَّلَاثِي التَّوَام 2. الحُدْبَةُ الرَّمَادِيَّة.

**t. cuneatum -** الحُدْبِيَّةُ الإسْفِينِيَّة. تضخم على الحزمة الإسفينية للبصلة يقع مباشرة على الجهة الوحشية للحديبة الناحلة وتكونه النواة الإسفينية التي تقع تحتها مباشرة.

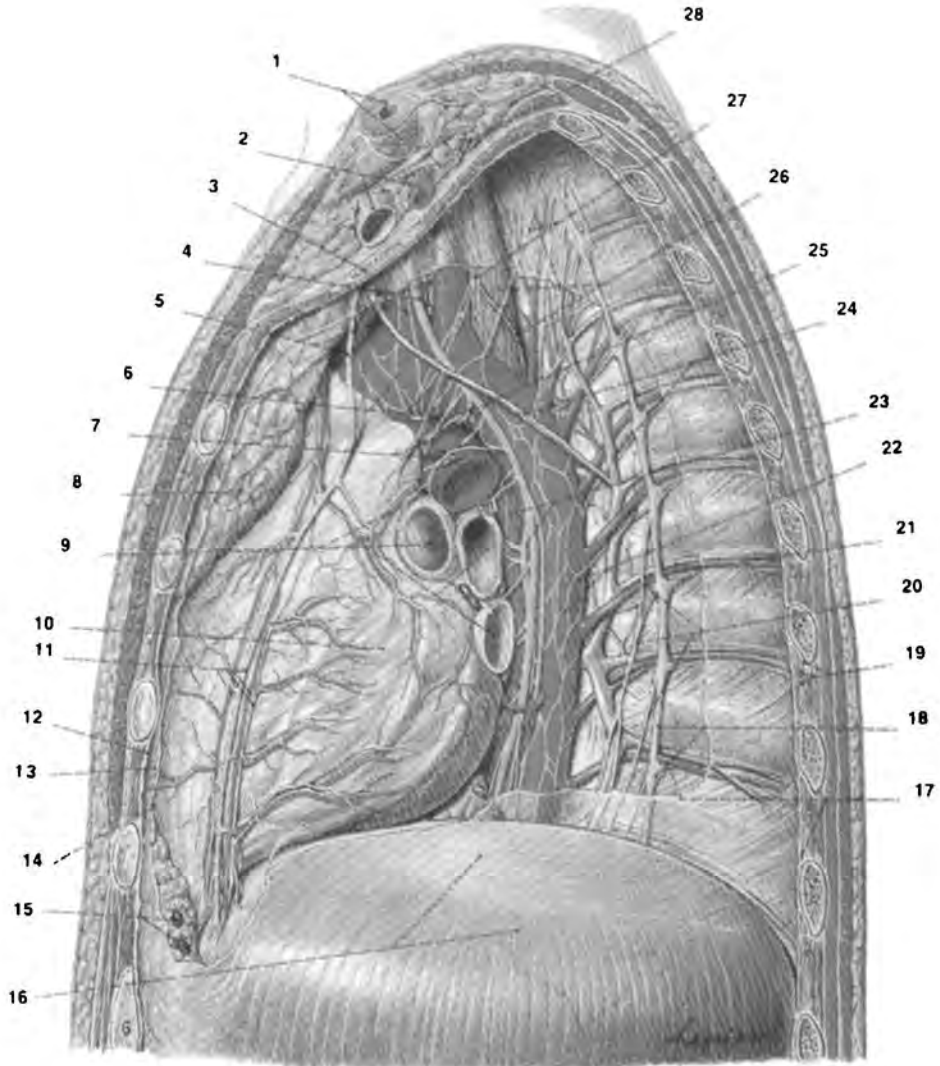
**t. gracilllis -** حُدْبِيَّةُ النَّاحِلَةِ. تضخم النواة الناحلة في البصلة مكوناً الحافة السفلية الوحشية للبطين الرابع وتكونه النواة الناحلة التي تقع تحته.

**t. hypoglossi (= trigonum nervi hypoglossi) -** حُدْبِيَّةٌ تحت اللساني؛ مُثَلَّثُ العَصَبِ تحْتِ اللُّسَانِ.

**t. posterius thalami (= pulvinar thalami) -** الحُدْبِيَّةُ الخلفية للمهاد؛ وَسَادَةُ المِهَادِ.

**t. trigeminale -** حُدْبِيَّةُ الثَّلَاثِي التَّوَام. مرتفع في القسم الذنبي من السطح الخلفي للبصلة يقع بين الحزمة الإسفينية وجذور العصب الإضافي ويتكون من السبيل النخاعي النازل للعصب ثلاثي التوائم والسويق المخيخي الذنبي (السفلي)، ويسمى أيضاً الحديبة السنجابية أو حديبة رولاندو.





#### truncus sympatheticus

الجهة اليسرى من المنصف بعد إزالة جدار الصدر والرئة يبين أعصابه وأوعيته والجذع الودي: (1) الترقوة والعضلة تحت الترقوة (2) الوريد والشريان الإبطيان (3) الضلع الأولي (4) الشريان تحت الترقوة والعصب المبهم والشريان السباتي الأصلي (5) العصب الحجابي والوريد العضدي الرأسي (6) الضفيرة الأبهريّة والقلبية والعقدة (7) الضفيرة الرئوية الأمامية (8) التوتة (9) القصبة الرئيسية اليسرى والشريان والأوردة الرئوية (10) التامور اللدفي (11) العصب الحجابي والشريان والوريد التاموريان (12) الجنبّة الضلعية (13) الرب الضلعي المنصفي (14) الجنبّة المنصفيّة (15) عقد لعقبة (16) الحجاب والجنبّة الحجابية (17) الجنبّة الضلعية (18) الجذع الودي والعقد الودية الصدرية (19) الوريد والشريان الوريبان والعصب الوري الأبهريّة الصدرية (20) العصب الحشوي الكبير (21) الفرع الودي الموصل والشريان والوريد الوريبان الخلفيان (22) الأهر الصدري والضفيرة الأبهريّة الصدرية (23) المريء والعصب المبهم والضفيرة الرئوية الخلفية (24) الوريد الإضافي (25) العصب الحنجري الراجع (26) المريء والقناة الصدرية (27) الأعصاب القلبية (الودية واللاودية) (28) الجزء تحت الترقوي للضفيرة العضدية.

- tuberositas (= tuberosity)** أَخْدُوْبِيَّة. (ج: أَحَادِيْب). بارزة أو مرتفع.
- tubocurarine** تُوبُوْكُوْرَارِيْن. المادة الأساسية للكوراري.
- t. chloride** كلُوْرِيْدُ التُّوبُوْكُوْرَارِيْن. عامل محصر للتوصيل العصبي ويستعمل بحقنه للوريد لإرخاء العضلات الهيكلية في الجراحة أو الكزاز أو التكرز أو العلاج بالصدمات أو لتشخيص الوهن العضلي الوبيل في بعض الحالات.
- tween-brain (= diencephalon)** الدِّمَاغُ البِيْنِيِّي.
- twitch** نَفْضَةٌ. استجابة تقلصية قصيرة للعضلة الهيكلية تولدها رشقه وأبل من الدفعات العصبية في العصب الحركي الذي يغذيها.
- twitching** نَفْضَانٌ. تقلص عضلي مفرد أو سلسلة من التقلصات العضلية.
- fascicular t.** نَفْضَانٌ حُرْمِيِّي. تقلصات قصيرة لمجموعات كبيرة من حزم الألياف العضلية.
- fibrillar t.** نَفْضَانٌ لِيْنِيِّي. تقلصات قصيرة متكررة تشمل عضلات الوجه.
- Trousseau's t.**
- type** نَمَطٌ. (ج: أَنْمَاط). الصفة العامة أو السائدة لآية حالة مرضية أو شخص أو مادة أو أي شيء آخر.
- Dejerine t. (= amyotrophic lateral sclerosis)** نَمَطٌ دِيْجِيْرِيْن. تصلب وحشي ضموري.
- Dejerine-Landozy t. (= Landozy-Dejerine dystrophy)** نَمَطٌ دِيْجِيْرِيْن لِأَنْدُوْزِي. حثل لاندوزي ديجيرين.
- Duchenne's t. (= pseudohypertrophic muscular dystrophy)** نَمَطٌ دُوْشِيْن. حثل عضلي ضخامي كاذب.
- Erb- Zimmerlin t.** نَمَطٌ إْرَب - زِيْمَرْلِيْن. النمط الكتفي الطفلي للحثل العضلي الأولي.
- Fazio- Londe t.** نَمَطٌ فَازِيُو - لُونْدَة. النمط البصلي الوجهي للضمور العضلي النخاعي الطفلي العائلي المترقي.
- Hutchison's t.** نَمَطٌ هِتْشِسُون. ورم الأرومة العصبية مع النقائل القحفية.
- kalmuck t. (= Down's syndrome)** نَمَطٌ كَالْمُوك. متلازمة داون.
- Kerschmer t's.** أَنْمَاطٌ كِرِيْشْمِر. أنماط البنية المتناسبة مع الشخصية أو النزعات المزاجية للشخص مثل البنيات الواهنة والرياضية والثنية (مختلة التنسج) والغليظة وما شاكل ذلك.
- leg t.** النَمَطُ السَّاقِي. الضمور العضلي الوراثي المترقي.
- Leichtenstern (= hemorrhagic encephalitis)** نَمَطٌ لِيْشْتَشْتِيْرِن. التهاب الدماغ النزفي.
- Levi- Lorain t. (= hypophysial infantilism)** نَمَطٌ لِيْفِي لُوْرِيَان. طفالة نخامية.
- Leyden- Mobius t. (= limb- girdle muscular dystrophy)** نَمَطٌ لِيْدِن - مُوْيُوْس. حثل عضلي حزامي - طرفي.
- Lorain t. (= hypophysial infantilism)** نَمَطٌ لُوْرَان. طفالة نخامية.
- Putnam's t.** نَمَطٌ بُوْتْنَام. التنكس الشوكي المشترك دون الحاد للنخاع الشوكي.
- pyknic t.** النَمَطُ الْغَلِيْظ. نمط بنيوي يتصف بجسم مدور ووجنات كبيرة ومنكبين واسعين ورأس عريض ورقبة قصيرة.
- Remak's t. (= Remak's paralysis)** نَمَطٌ رِيْمَاك. شلل ريماك. شلل يصيب باسقاط الأصابع.
- scapulohumeral t.** نَمَطٌ كَتْفِي عَضْدِي. ضمور عضلي نخاعي مترق يبدأ في المنكبين.
- Tooth t.** نَمَطٌ تُوْث. ضمور عضلي (شظوي) اعتلاللي عصبي مترق.
- typhlolexia (= alexia)** تَعْدُرُ الْقِرَاءَة.

# U

<b>ulalgia (= gingivalgia)</b>	أَلَمُ اللِّئَةِ.	<b>unmedullated</b>	عَدِيمُ المِيَالِينِ. لا يحوي غمد نخاعيني كوصف لليف العصبي عديم الميالين.
<b>ulegryria</b>	تَنَدُّبُ التَّلَافِيْفِ. حالة تكون فيها تلافيف المخ ضيقة ومشوهة بالندبات التي تتولد من آفات تولدت أثناء الحياة الجنينية أو في مقتبل الطفولة.	<b>unmyelinated (= unmedullated)</b>	عَدِيمُ المِيَالِينِ
<b>uncinate</b>	شِصْصِيّ. متعلق بالتلفيف الشِصْصِيّ أو مؤثر فيه مثل الصرع الشِصْصِيّ.	<b>unrest (= restlessness)</b>	تَمَلُّلٌ؛ عِلَزٌ.
<b>unconscious</b>	1. فَاقِدُ الوَعْيِ 2. الأَشْعُورِ. 1. غير حساس ولا يتمكن من الاستجابة للمنبهات الحسية أو تكوين إحساسات شخصية 2. قسم العقل الذي لا يصله الإدراك الواعي بسهولة بالطرق الاعتيادية ولكن من الممكن إظهار وجوده بالأعراض التي يولدها كالأحلام أو تحت تأثير بعض العقاقير، وهو أحد أنظمة فرويد للعقل الباطن.	<b>unstriated</b>	غير مَحْطَط؛ أَمْلَس. من دون خطوط كوصف للعضلات الملساء.
<b>collective u.</b>	الأَشْعُورِ الجَمَاعِيّ. حسب نظرية يونغ، هو اللاشعور المشاع نظرياً بين كل البشر.	<b>uraniscolalia</b>	نَخِيف. عيب كلامي يتسبب عن الحنك المشقوق.
<b>uncotomy</b>	بَضْعُ الشِّصْصِ. توليد آفة محددة في الشص في معالجة بعض حالات الذهان.	<b>uranoplegia (= palatoplegia)</b>	شَلْلُ الحَنَكِ.
<b>uncus</b>	الشِّصْصِ. النهاية الأمامية المعقوفة إنسياً للتلفيف حول الحصين.	<b>urodynia</b>	وَجَعُ التَّبَوُّلِ. الألم الذي يصاحب التبول.
<b>u. corporis</b>	شِصْصِ الفِقْرَةِ. بروز شِصْصِيّ الشكل على طرفي السطح العلوي للفقرات العنقية الثالثة حتى السابعة.	<b>urophobia</b>	رُهَابُ التَّبَوُّلِ. التخوف من التبول من دون سبب.
		<b>uterodynia</b>	وَجَعُ رَجَمِيّ. ألم الرحم.
		<b>uveomeningitis</b>	التَّهَابُ العَنَبِيَّةِ والسَّحَايَا. اضطراب يتصف بآفة العنبيّة يترافق مع علامات سحائية.
		<b>uveomeningoencephalitis</b>	التَّهَابُ العَنَبِيَّةِ والسَّحَايَا والدُّمَاقِ. التهاب العنبيّة المترافق مع التهاب السحايا والدماغ.

# V

- vagotomy** قَطْعُ الْمُبْهَمِ. قطع قطعة صغيرة من العصب المبهم.
- vaginodynia (= colpodynia)** وَجَعُ الْمَهْبَلِ. ألم في المهبل.
- vagoaccessorius** الْعَصَبُ الْمُبْهَمُ الْإِضَافِي. العصب المبهم والجذور القحفية للعصب الاضافي والتي تعتبر مع بعضها عصباً واحداً.
- vagoglossopharyngeal** مُبْهَمِي لِسَانِي بُلْعُومِي. متعلق بالعصبين المبهم واللساني البلعومي.
- vagolysis** تَحْرِيزُ الْمُبْهَمِ. إتلاف العصب المبهم جراحياً.
- vagolytic (= parasympatholytic)** حَالُ الْمُبْهَمِ. له تأثير يشبه ذلك الذي يتولد عن قطع الدفعات العصبية التي ينقلها العصب المبهم.
- vogomimetic** مُحَاكِي الْمُبْهَمِ. له تأثير مشابه لذلك الذي يتولد عن تنبيه العصب المبهم.
- vogosplanchnic (= vagosympathetic)** مُبْهَمِي وَدِّي. متعلق بالتصبيب المبهمي والودي.
- vagosympathetic** مُبْهَمِي حَشَوِي؛ مُبْهَمِي وَدِّي. متعلق بالتصبيب المبهمي والودي.
- vagotomy** قَطْعُ الْمُبْهَمِ. قطع الدفعات العصبية التي ينقلها العصب المبهم.
- bilateral v.** قَطْعُ الْمُبْهَمِينَ. قطع المبهمين الأيمن والأيسر.
- highly selective v.** الْبَالِغُ الْإِنْتِقَاءُ الْقَطْعُ لِمُبْهَمِ. قطع اليااف المبهم التي تجهز الغدد المعوية مفرزة الحمض فقط مع الاحتفاظ بتلك التي تغذي الفار والفروع الكبدية والبطنية.
- medical v.** الْقَطْعُ الدَوَائِيُّ لِلْمُبْهَمِ. قطع الدفعات العصبية التي ينقلها العصب المبهم وذلك باستعمال أدوية مناسبة وهذا هو إحصار المبهم.
- parietal cell v.** قَطْعُ مُبْهَمِ الْخَلَايَا الْجِدَارِيَّةِ. قطع انتقائي لالياف العصب المبهم التي تغذي الثلثين الراسيين للمعدة (الباحة الجدارية) ويجري ذلك لمعالجة قرحة الإثنا عشري.
- selective v.** قَطْعُ الْمُبْهَمِ الْإِنْتِقَائِي. قطع اليااف العصب المبهم التي تغذي المعدة مع الاحتفاظ بالفروع الكبدية والبطنية.
- surgical v.** قَطْعُ الْمُبْهَمِ الْجِرَاحِي. قطع العصب المبهم بالوسائل الجراحية.
- truncal v.** قَطْعُ الْمُبْهَمِ الْجَذْعِي. القطع الجراحي لجذعي المبهمين البطنيين الرئيسيين عند خروجهما من الفرجة المريئية.
- vagotonia** غَلَبَةُ الْمُبْهَمِ؛ تَوَثُّرُ الْمُبْهَمِ. فرط استثنائية العصب المبهم وهي حالة يسود فيها العصب المبهم في وظائف الجسم العامة وتتصف بعدم الاستقرار الوعائي الحركي الشديد والإمساك والتعرق والتشنجات الحركية اللاإرادية مع الألم.
- vagotony (= vagotonia)** غَلَبَةُ الْمُبْهَمِ.
- vagotropic** مُوَجِّهٌ لِلْمُبْهَمِ. ما له تأثير على العصب المبهم.
- vagotropism** أَلْفَةُ الْمُبْهَمِ؛ تَوَجُّهُ مُبْهَمِي. ألفة الدواء أو السم للعصب المبهم.
- vagus** الْمُبْهَمُ. العصب القحفي العاشر.
- vagusstoff** مَادَّةُ الْمُبْهَمِ. مادة تفرزها نهايات العصب المبهم تثبط فعالية القلب وهي مشابهة للاسيتيل كولين.

**vallecula** أُخْدُود. انخساف أو وهدة.

**- v. cerebelli** أُخْدُودُ الْمُخَيِّخ. الانخساف الطولاني  
على السطح السفلي للمخيخ بين نصفي كرتيه حيث  
يستقر النخاع المستطيل.

**- v. Sylvii (= fossa lateralis cerebri)**  
أُخْدُودُ سِيلْفِي. الحفرة المخية الوحشية.

**vasalgia** أَلَمٌ وَعَائِي. ألم الأوعية.

**vasoneuropathy** إِغْتِلَالٌ وَعَائِيٌّ عَصَبِيٌّ.  
عيب وعائِي وعصبي مشترك، وتنتج الآفة عن فعلين  
وعائِي وعصبي مترامنين أو بتفاعل الجهازين مع  
بعضهما.

**vasoneurosis (= angioneuropathy)**  
عُصَابٌ وَعَائِيٌّ؛ إِغْتِلَالٌ وَعَائِيٌّ عَصَبِيٌّ.

**vasopressin** فَاؤُوبِرِسِين. 1. أحد الهرمونين  
الذين تولدهما الخلايا العصبية في نوى الوطاء  
والذي يحفظ في الفص الخلفي للنخامية (النخامية  
العصبية) وينبه هذا الهرمون النسيج العضلي  
للشعيرات والشريينات ويرفع ضغط الدم كما أنه  
ينبه تقلص عضلات الأمعاء ويزيد من حركاتها  
التمعجية وله كذلك تأثير تقلصي على الرحم. ولهذا  
الهرمون تأثير نوعي على الخلايا البطانية للنبيبات  
البولية القصوية إذ إنه يحفز إعادة امتصاص الماء  
منها من دون المذابات مما يزيد من تركيز البول  
ويخفف تركيز مصل الدم. وتنظم أسمولية بلازما  
الدم إفراز هذا الهرمون 2. مستحضر صناعي لهذا  
الهرمون يستعمل في معالجة البوالة التقهه الحادة  
أو المزمنة كمضاد للتبول. كما يستعمل كمضيق  
للأوعية في حالات النزف بتنبية العضلات الملساء  
للأوعية.

**vein (= vena)** وَرِيد. وعاء ينتقل الدم فيه  
من مختلف أعضاء الجسم ليعود إلى القلب.

**velum** شِرَاع. غطاء أو حجاب أو شبهه بالحجاب.

**- v. interpositum cerebri (= tela  
choroidea ventriculi tertii)** الشِرَاع  
الدَّمَائِيُّ الْمُفَحَّم. النسيجة المشيمية للبطين الثالث.

**- v. medullare anterius (= v. medullare  
rostralis)** الشِرَاعُ البَصَلِيُّ الأَمَامِيُّ؛ الشِرَاعُ  
البَصَلِيُّ العلوي. الشِرَاعُ البَصَلِيُّ المنقاري.

**- v. medullare - caudale** الشِرَاعُ البَصَلِيُّ

الدَّنْبِيُّ؛ الشِرَاعُ البَصَلِيُّ السُّفْلِيُّ. إحدى الطبقتين  
الرقبقتين من المادة البيضاء التي تقع على طرفي  
مُعقيدة الدودة وتكون طبقتها الباطنة الجدار السفلي  
للردب الظهري الوحشي للبطين الرابع وتستمر على  
الجانبين مع السويقة الندفية والشريطة وتدغم على  
الجهة البطنية مع الضفيرة المشيمية.

**- v. medullare rostralis** الشِرَاعُ البَصَلِيُّ  
المنقاري. طبقة رقيقة من المادة البيضاء تكون سقف  
القسم القحفي من البطين الرابع وتمتد من الصفيحة  
السقفية من الأمام إلى البرحاء في الخلف وبين  
السويقتين المخيختين القحفيتين.

**- v. transversum** طِيَّة الشِرَاعُ المُسْتَعْرِض. طية  
مستعرضة من النسيجة المشيمائية تعلم الحدود بين  
الدماغ البيني والدماغ الانتهاثي في دماغ الجنين.

**vena (= vein)** وَرِيد. (ج: أوردة).

**- v. anastomatica inferior** الوَرِيدُ التَّفَاعَرِيُّ  
السُّفْلِيُّ. وريد يوصل الوريد الدماغي السطحي  
الوسطي مع الجيب المستعرض.

**- v. anastomatica superior** الوَرِيدُ التَّفَاعَرِيُّ  
العلوي. وريد يوصل الوريد الدماغي السطحي  
الوسطي مع الجيب السهمي العلوي.

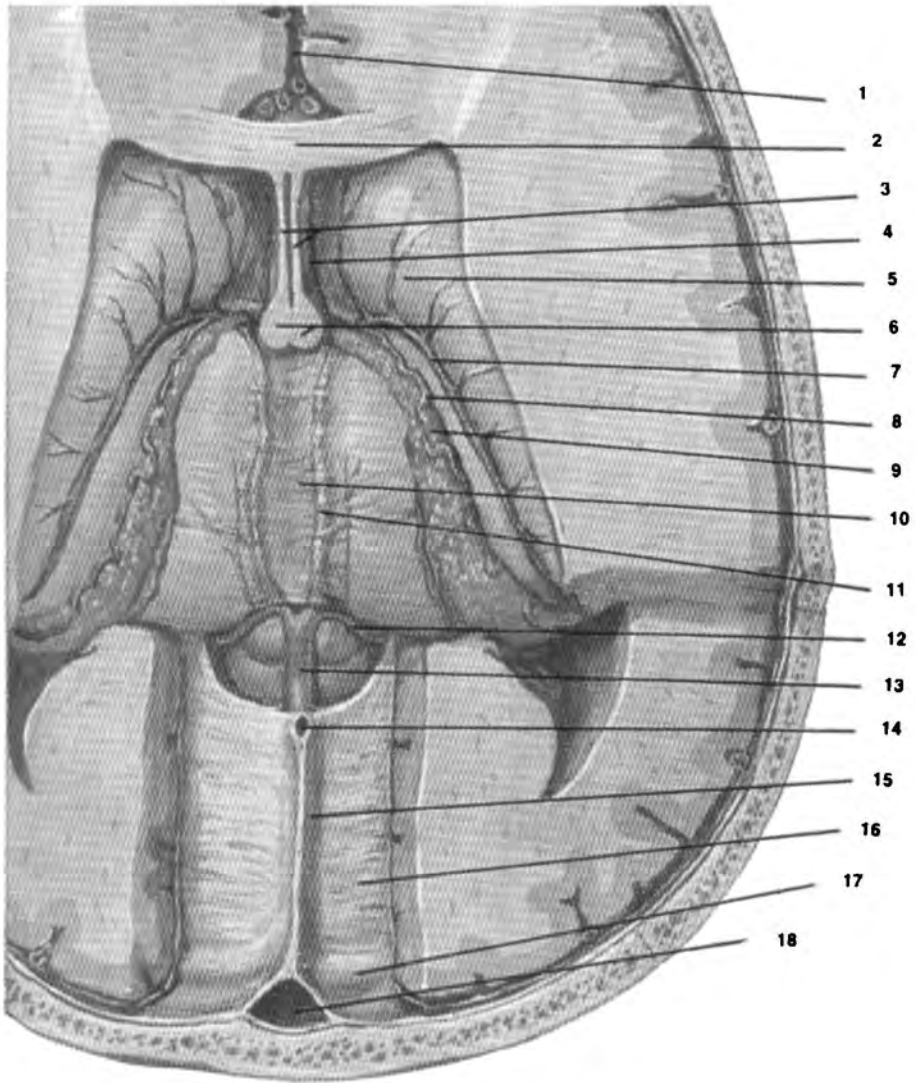
**- venae anteriores cerebri** الأوردة الدماغية  
الأمامية. أوردة ترافق الشريان الدماغي الأمامي  
وتتصل بالوريد القاعدي.

**- v. anterior septi pellucidi** الوَرِيدُ الأَمَامِيُّ  
للحَاجِزِ الشَّفَاف. وريد ينزح الحاجز الشفاف الأمامي  
إلى الوريد السريري المخطط.

**- v. basalis** الوَرِيدُ القَاعِدِيُّ. وريد يبدأ من  
المادة المثقبة الأمامية ويمر إلى الخلف حول سويق  
المخيخ ويصب في الوريد الدماغي الباطن.

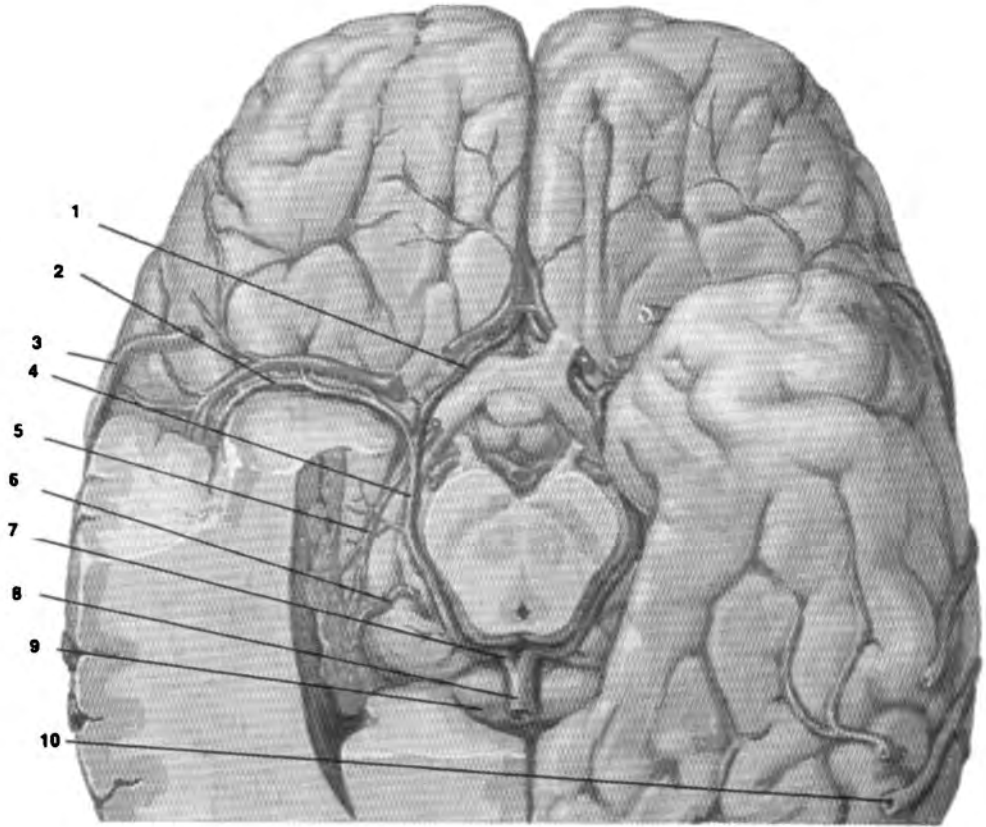
**- venae cerebelli** الأوردة المُخَيِّخِيَّة. الأوردة  
التي توجد على سطح المخيخ، فالتى تبدأ من السطح  
العلوي تصب في الجيب المستقيم وفي الوريد الدماغي  
الأكبر أو إلى الجيبين الصخري المستعرض والعلوي.  
أما تلك التي تبدأ من السطح السفلي فإنها تصب في  
الجيب المستعرض والسيني والصخري السفلي أو  
في الجيب القذالي.

**- venae cerebri** الأوردة المُخَيِّخِيَّة. أوردة تنزح  
سطوح نصفي كرة المخ أو مناطقيها الداخلية تنقسم  
إلى مجموعتين سطحية وعميقة.



#### venae cerebri

منظر تشريحي لداخل المخ منظوراً من الأعلى يظهر بعض اورده: (1) الشق بين نصفي كرة المخ (2) الجسم الثفني (3) الحاجز الشفاف (4) وريد الحاجز الشفاف (5) رأس النواة العنقبة (6) اعمدة القبو (7) الوريد المهادي المخططي (8) الوريد المشيموي (9) الضفيرة المشيموية للبطين الجانبي الايمن (10) النسيجة المشيموية للبطين الثالث (11) الوريد المخي الباطن (12) الوريد القاعدي (13) الوريد المخي الكبير (14) الجيب السهمي السفلي (15) الجيب المستقيم (16) خيمة المخيخ (17) الجيب المستعرض (18) الجيب السهمي العلوي.



#### venae, cerebri

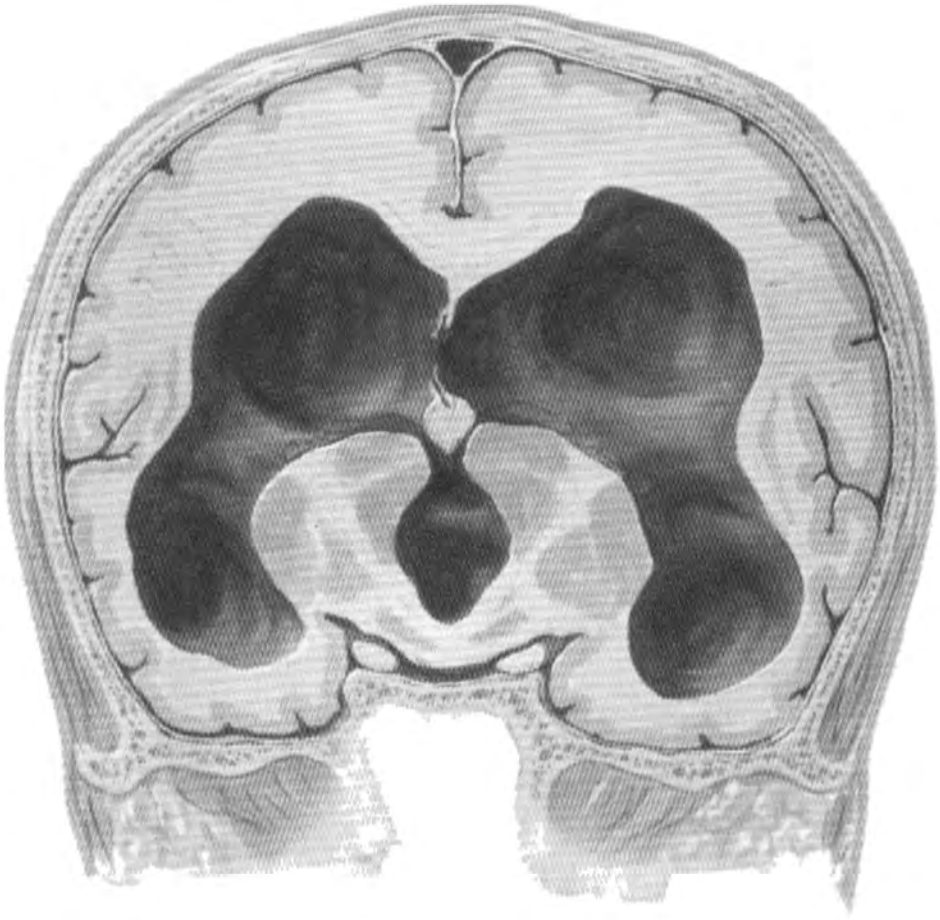
منظر تشريحي لداخل المخ منظوراً من الأسفل يظهر بعض أوعيته: (1) الوريد المخي الأمامي (2) الوريد المخي الوسطي العميق (3) الوريد المخي الوسطي السطحي (4) الوريد القاعدي (5) الشريان المشيموي الأمامي (6) الشريان المشيموي الخلفي (7) الوريد المخي الباطن (8) الوريد المخي الكبير (9) شريط الجسم الثفني (10) الوريد التفاعري الصغير.

- **v. choroidea inferior** **الْوَرِيدُ الْمَشِيمَائِيَّ**  
السُّفْلِيَّ. ويريد ينزح الصغيرة المشيمائية السفلية إلى الوريد القاعدي.
- **v. choroidea superior** **الْوَرِيدُ الْمَشِيمَائِيَّ**  
الْعُلْوِيَّ. الوريد الذي يجري على طول الصغيرة المشيمائية وينزحها والحصين والقبو والجسم الثفني ثم يتحد مع الوريد المهادي المخططي ليكونا الوريد المخي الباطن.
- **v. comitans nervi hypoglossi** **الْوَرِيدُ**  
**الْمُرَافِقُ لِتَحْتِ اللِّسَانِيَّ**. ويريد يتكون من اتحاد الوريد اللساني العميق والوريد تحت اللساني ويرافق العصب تحت اللساني ويفرغ في الوريد الوجهي أو اللساني أو الوداجي الباطن.
- **v. dorsalis corporis callosi** **الْوَرِيدُ الظَّهْرِيَّ**  
لِلْجِسْمِ الثَّقْنِيَّ. ويريد ينزح السطح العلوي للجسم الثقني إلى الوريد الدماغية الأكبر.
- **v. emissaria** **وَرِيدٌ مَشْبَرِيٌّ**. أحد الأوردة الصغيرة الخالية من الصمامات والتي تمر خلال ثقب القحف وتوصل الجيوب الوريدية للجافية مع أوردة فروة الرأس أو مع الأوردة العميقة تحت قاعدة القحف.
- **v. emissaria condylaris** **الْوَرِيدُ المِشْبَرِيَّ**  
اللِّقْمِيَّ. ويريد صغير يجري خلال القناة اللقمية للقحف ويربط الجيب السيني مع الوريد الفقري أو الوداجي الباطن.
- **v. emissaria mastoidea** **الْوَرِيدُ المِشْبَرِيَّ**  
الخِشَائِيَّ. ويريد صغير يمر خلال الثقب الخشائية للقحف ويربط الجيب السيني مع الجيب القذالي أو مع الوريد الأذني الخلفي.
- **v. emissaria occipitalis** **الْوَرِيدُ المِشْبَرِيَّ**  
القذاليَّ. ويريد صغير يوجد أحياناً ويجري خلال ثقب صغيرة في البارزة القذالية للقحف ويربط ارتفاع الجيوب مع الوريد القذالي.
- **v. emissaria parietalis** **الْوَرِيدُ المِشْبَرِيَّ**  
الجداريَّ. ويريد صغير يمر خلال الثقب الجدارية للقحف ويربط الجيب السهمي العلوي مع الأوردة الصدغية السطحية.
- **venae frontales** **الأوردة الجَبْهِيَّة**. الأوردة المخية السطحية العلوية التي تنزح قشرة المخ الجبهية.
- **v. gyri olfactorii** **وَرِيدُ التَّلْفِيفِ الشَّمِيَّ**. ويريد ينزح التلغيف الشمي إلى الوريد القاعدي.
- **venae inferiores cerebri** **الأوردة المَحْيِيَّة**  
السُّفْلِيَّة. أوردة سطحه مخية كبيرة نسبياً تتشابه على قاعدة المخ وعلى سطحه السفلي الوحشي وتنزح الأوردة الموجودة على السطح السفلي للفص الجبهي إلى الجيب السهمي السفلي والجيب الكهفي وتنزح الأوردة الموجودة على الفص الصدغي إلى الجيبين الصخري العلوي والمستعرض وتنزح تلك الموجودة على الفص القذالي إلى الجيب السهمي.
- **venae inferiores hemispheri cerebelli**  
أوردة نصف كُرَّةِ المَخْيِخِ. أوردة تنزح السطح السفلي للمخيخ إلى الجيوب المستعرض والسيني والصخري السفلي أو إلى الجيب القذالي.
- **v. inferior vermis** **وَرِيدُ الدُّوْدَةِ السُّفْلِيَّ**. ويريد ينزح السطح السفلي للمخيخ وهو يجري على أسفل الدودة ليفرغ في الجيب المستقيم أو أحد الجيبين السيينين.
- **venae insulares** **أوردة الجزيرة**. أوردة تنزح الجزيرة وتتصل بالوريد الدماغية الوسطي العميق.
- **venae internae cerebri** **الأوردة الدماغية**  
الباطنة. وريدان يبدآن عند الثقب بين البطينين باتحاد الوريدين المهادي المخطط والمشيماني ويسيران إلى الخلف خلال النسيجة المشيمانية وهما يجمعان الدم من النوى القاعدية ثم يتحدان عند ضمادة الجسم الثقني ليكونا الوريد المخي الأكبر.
- **v. magna cerebri** **الْوَرِيدُ الدِّمَاغِيَّ الأَكْبَر**. جذع ناصفي قصير يتكون من اتحاد الوريدين المخيين الباطنيين والذي يدور حول ضمادة الجسم الثقني ويصب في الجيب المستقيم أو يستمر كالجيب المستقيم نفسه.
- **v. media profunda cerebri** **الْوَرِيدُ الدِّمَاغِيَّ**  
الْوَسْطِيَّ العميق. الوريد الذي يرافق الشريان الدماغية الوسطي في قاع التلم الوحشي ويتصل بالوريد القاعدي.
- **venae mediae superficiales cerebri**  
الأوردة المَحْيِيَّة السَطْحِيَّة الوَسْطِيَّة. أوردة تنزح السطح الوحشي للمخ وتتبع الشق المخي الوحشي وتفرغ في الجيب الكهفي.



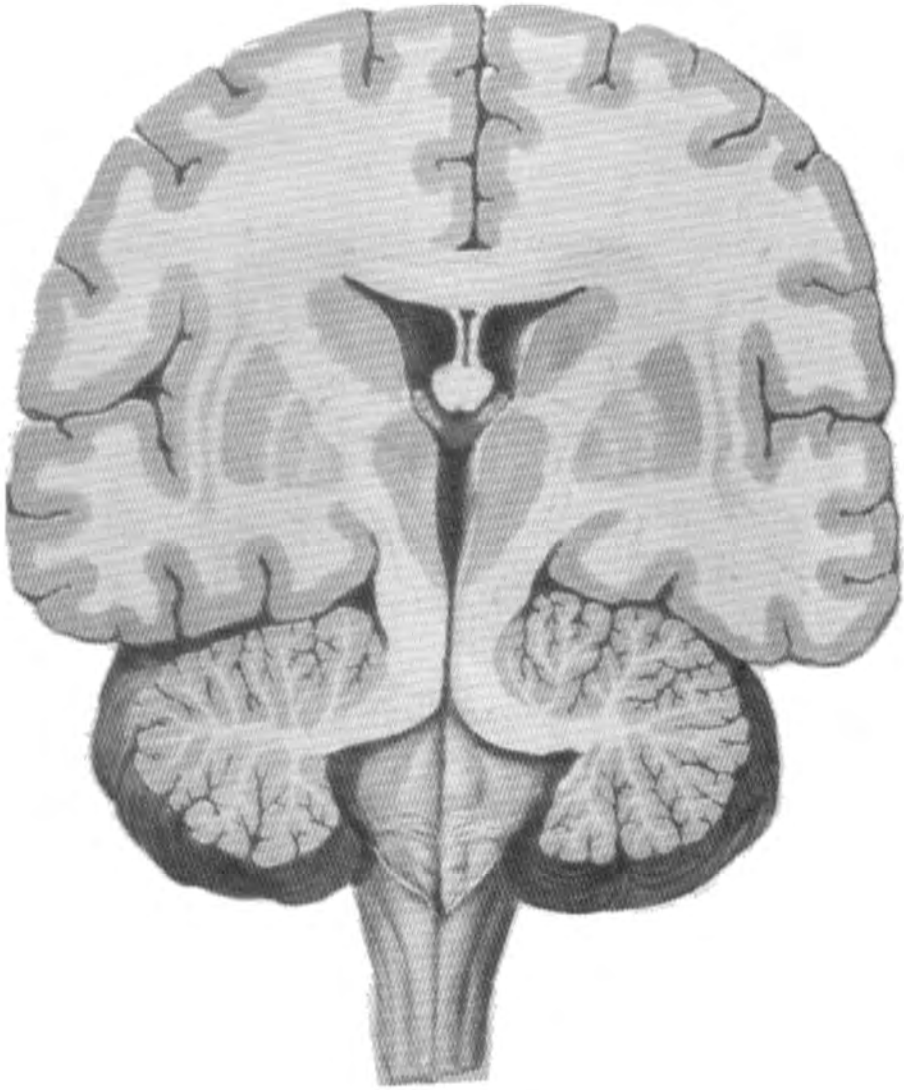
- أُورِدَةُ الصَّلَاةِ . venae medullae oblongatae** - الوردة التي تنزح البصلة (النخاع المستطيل) والتي تفرغ في أوردة النخاع الشوكي والجيوب الوريدية للجافية أو تسير على طول الأعصاب القحفية الأربعة الأخيرة إلى الجيب الصخري السفلي أو البصلة العلوية للوريد الوداجي.
- الأوردة السحائية. الاوردة venae meningae** - المرافقة للشرايين السحائية والتي تنزح الام الجافية وتتصل بالجيوبات الوحشية والتي تصب في الجيوب والأوردة الموضعية.
- الأوردة السحائية الوسطية. الاوردة venae meningae mediae** - الوسطية والتي تنتهي في الضفيرة الوريدية الجناحية.
- أوردة النواة المدنبة. venae nuclei caudati** - أوردة النواة المدنبة التي تكون جزءاً من الجسم المخطط.
- الأوردة القذالية. الاوردة venae occipitales** - المخية السطحية العلوية التي تنزح القشرة المخية القذالية.
- الأوردة الجدارية. الاوردة venae parietales** - المخية السطحية العلوية التي تنزح القشرة المخية الجدارية.
- الوريد الصخري. v. petrosa** - جذع قصير يبدأ من اتحاد أربعة أو خمسة أوردة مخيخية وجسرية مقابل السويق المخيخي الوسطي وينتهي في الجيب الصخري العلوية.
- الأوردة الجسرية. الاوردة venae pontis** - التي تنزح الجسر وتفرغ في الوريد القاعدي أو الأوردة المخيخية أو الجيب الوريدي أو الصخري أو الضفيرة الوريدية للتقبة البيضوية.
- الوريد v. pontomesencephalica anterior** - الجسري الدماغى المتوسطى الامامى. وريد يقع على الناحيتين العلوية والامامية للجسر في الخط الوسطي للحفرة بين السويقتين ويتصل من الاعلى مع الوريد القاعدي ومن الاسفل مع الوريد الصخري.
- الوريد الخلفى v. posterior corporis callosi** - وريد ينزح السطح الخلفي للجسم الثفني إلى الشريان الدماغى الاكبر.
- v. posterior septi pellucidi** - الوريد الخلفى
- للحاجز الشفاف. وريد ينزح الحاجز الشفاف الخلفي إلى الوريد المهادي المخططي العلوي.**
- v. precentralis cerebelli** - الوريد المركزي. وريد يبدأ في الشق المخيخي امام المركزي ويمر امام وفوق القنة وينتهي في الوريد الدماغى الاكبر.
- الأوردة امام الجبهية. venae prefrontales** - الاوردة المخية السطحية العلوية التي تنزح قشرة المخ امام الجبهية
- الأوردة المخية العميقة. venae profundae cerebri** - الاوردة التي تنزح المناطق الداخلية لنصفي كرة المخ.
- v. recessus lateralis ventriculi quarti** - وريد الرذب الوحشي للبطين الرابع. وريد صغير يبدأ من لوزة المخيخ ويمر في الرذب الوحشي للبطين الرابع وينتهي في الوريد الصدغي.
- venae spinales anteriores et posteriores** - الأوردة النخاعية الامامية والخلفية. أوردة تنزح النخاع الشوكي إلى الضفائر الوريدية الفقارية الباطنة وتكون ضفائر ملتوية في الام الحنون وهي تتكون من وريدين طولانيين ناصفيين أحدهما امام الشق الناصف الامامي والثاني خلف الحاجز الناصف الخلفي للنخاع الشوكي ومن وريدين اماميين وحشيين يجريان خلف الجذور العصبية البطنية ومن وريدين خلفيين وحشيين يجريان خلف الجذور العصبية الظهرية.
- venae spinales externae anteriores** - الأوردة النخاعية الوحشية الامامية. أوردة صغيرة طولانية تنزح الدم من القسم الامامي للام الحنون للنخاع الشوكي.
- venae spinales externae posteriores** - الأوردة النخاعية الوحشية الخلفية. أوردة صغيرة طولانية تنزح الدم من القسم الخلفي للام الحنون للنخاع الشوكي.
- venae spinales internae** - الأوردة النخاعية الباطنة. أوردة دقيقة تنزح الدم من داخل النخاع الشوكي.
- venae striatae (= venae thalamo-striatae inferiores)** - الأوردة المخططية: الأوردة المهادية المخططية السفلية.

- **venae superficiales cerebri** **أُورِدَةُ المُخِّ السُّطْحِيَّةِ**. الأوردة التي تنزح الدم من سطح نصفي كرة المخ وتشمل الأوردة المخية السطحية العلوية والوسطى والسفلى وروافدها.
- **venae superiores cerebri** **الأُورِدَةُ المُخِّيَّةُ العُلْوِيَّةُ**. الأوردة المخية السطحية الثانية أو الإثنا عشر (أمام الجبهية والجبهية والجدارية والقذالية) التي تنزح السطوح العلوية والوحشية والإنسية للمخ باتجاه الشق المخي الطولاني حيث تفتح في الجيب السهمي العلوي.
- **venae superiores hemispheri cerebelli** **الأُورِدَةُ العُلْوِيَّةُ لِإنْصِفِي كُرَةِ المُخِيخِ**. أوردة تنزح السطوح العلوية لنصفي كرة المخيخ وتفرغها في الجيوب المستعرضة أو الصخرية العلوية.
- **v. superior vermis** **الوَرِيدُ العُلْوِيُّ لِلدُّوْدَةِ**. وريد ينزح السطح العلوي للمخيخ ويجري إلى الأمام وإلى الجهة الإنسية عبر الدودة العلوية ليفرغ في الجيب المستقيم أو الوريد الدماغى الأكبر.
- **venae thalamostriatae inferiores** **الأُورِدَةُ المِهَادِيَّةُ المُخَطَّطِيَّةُ السُّفْلِيَّةُ**. أوردة تمر خلال المادة المثقبة الأمامية وتتصل بالوريدين المخيين الأمامي والوسطى ليكونا الوريد القاعدي.
- **v. thalamostriata superior** **الوَرِيدُ المِهَادِيَّ المُخَطَّطِيَّ العُلْوِيَّ**. وريد يجمع الدم من الجسم المخطط والمهاد ويتصل بالوريد المشيماني ليكونا الوريد المخي الباطن.
- **venae trunci encephalici** **أُورِدَةُ جِذْعِ الدِّمَاجِ**. أوردة تنزح جذع الدماغ وتصب في الوريد القاعدي أو الدماغى الأكبر.
- **v. unci** **وَرِيدُ الشَّصَنِ**. وريد ينزح الشصن إلى الوريد الدماغى السفلى على نفس الجهة.
- **v. ventricularis inferior** **الوَرِيدُ البُطِينِيَّ السُّفْلِيَّ**. وريد ينزح الفص الصدغى إلى الوريد القاعدي.
- بُطِينٌ**. (ج: بُطِينَاتُ). تجويف صغير **ventricle** كالتجاويف التي توجد في الدماغ أو القلب.
- **v's. of the brain** **بُطِينَاتُ الدِّمَاجِ**. بطينات داخل الدماغ ممتلئة بالوسائل الدماغى النخاعي وتشمل البطينين الجانبيين والبطين الثالث والرابع وهي مبطنة بالبطانة العصبية وتتغلف في بعض المناطق بالامتدادات الوعائية من الأم الحنون لتكون الضفائر المشيمانية. أما تجويف الحاجز الشفاف الذي يسمى أحياناً بطيناً فهو ليس بالبطين الصحيح.
- **first v. of cerebrum (= ventriculus lateralis cerebri)** **البُطِينُ المُخِّيُّ الأوَّلُ: البُطِينُ المَخِي الجَانِبِيَّ**.
- **fourth v. of cerebrum (= ventriculus quartus cerebri)** **البُطِينُ المُخِّيُّ الرَّابِعُ**.
- **lateral v. of cerebrum (= ventriculus lateralis cerebri)** **البُطِينُ المُخِّيُّ الجَانِبِيَّ**.
- **second v. of cerebrum (= ventriculus lateralis cerebri)** **البُطِينُ المُخِّيُّ الثَّانِي: البُطِينُ المَخِي الجَانِبِيَّ**.
- **v. of Sylvius (= cavitas septi pellucidi)** **تَجْوِيفُ الحَاجِزِ الشَّفَافِ**.
- **terminal v. of spinal cord (= ventriculus terminalis medullaris)** **البُطِينُ النُخَاعِيَّ الإِنْتِهَائِيَّ**.
- **third v. of cerebrum (= ventriculus tertius cerebri)** **البُطِينُ المُخِّيُّ الثَّالِثُ**.
- **Vioussen's v. (= cavitas septi pellucidi)** **بُطِينٌ فيوس: تَجْوِيفُ الحَاجِزِ الشَّفَافِ**.
- بُطِينٌ (= ventricle)** **بُطِينٌ**. (ج: بُطِينَاتُ).
- **v. dexter cerebri** **البُطِينُ المُخِّيُّ الأيْمَنُ**. البطين الجانبى لنصف كرة المخ الأيمن.
- **v. lateralis cerebri** **البُطِينُ المُخِّيُّ الجَانِبِيَّ**. التجويف الذي يوجد في كل من نصفي كرة المخ الذي يتطور من الأنبوب العصبي الجنيني ويتألف من الجزء المركزي وثلاثة قرون - الجبهي (الأمامي) والصدغى (السفلى) والقذالي (القذالي) في الفصوص الجبهية والصدغية والقذالية على التوالي ويفصل الحاجز الشفاف البطينين الجانبيين عن بعضهما ويتصل كل منهما بالبطين الثالث عبر الثقبة بين البطينين التي تتصل خلالها أيضاً الضفيرة المشيمانية للبطين الجانبى من ضفيرة البطين الثالث كما يجري خلالها السائل الدماغى النخاعي الذي يتولد في البطين الجانبى.



ventricles of the brain

مقطع في الدماغ يظهر التوسع المفرط للبطينين الجانبيين والبطين الثالث.



ventricles of the brain

مقطع جيهي في الدماغ يبين بطيناته الثلاثة (الجانبين والثالث) والفتحات الموصلة لها والمسال الدماغى.

- **v. quartus cerebri** البَطِينُ الْمُخِيُّ الرَّابِعُ. تجويف غير منتظم الشكل في الدماغ المؤخر بين البصلة والجسر والمسال من الامام والمخيخ من الخلف. وهو متواصل مع القناة المركزية للنخاع من الاسفل ومع المسال المخي من الأعلى ومن خلال فتحاته الجانبية والناصية مع الحيز تحت العنكبوتية.
- **v. sinister cerebri** البَطِينُ الْمُخِيُّ الْأَيْسَرُ. البطين المخي الجانبي في النصف الايسر لكرة المخ.
- **v. terminalls medullae spinalls** البَطِينُ النَخَاعِي الْأَنْتَهَائِي. توسع كيسى الشكل للقناة المركزية للنخاع ضمن المخروط النخاعي.
- **v. tertius cerebri** البَطِينُ الْمُخِيُّ الثَّلَاثُ. فلق ضيق تحت الجسم الثفني ضمن الدماء: تبيني بين المهادين ويتكون قاعه من الوطاء وجداره الأمامي من الصفيحة الانتهائية وسقفه من البطانة العصبية ويتصل بالبطينين الجانبيين خلال الثقبين بين البطينين ومع البطين الرابع خلال المسال المخي.
- verbomania (= logorrhea)** هَوَسُ الثَّرَثَرَةِ.
- vermis** دُوْدَةٌ. دودة أو بنية دودية الشكل، وعادة ما يطلق على دودة المخيخ.
- **v. cerebelli** دُوْدَةُ الْمُخَيِّخِ. القسم الضيق الناصفي من المخيخ بين نصفي كرتة الجانبيين ويمتد جزؤه العلوي أو القحفي من اللسين إلى ورقة الدودة ويمتد جزؤه السفلي أو الذنبي من الحدة الدودية إلى العقيدة.
- vertex** قَمَّةُ؛ قَمَّةُ الرَّأْسِ. القمة أو الذروة أو قمة الرأس أو تاجه.
- vertiginous** 1. دُوَارِي 2. مُصَابٌ بِالدُّوَارِ. منسوب للدوار أو مصاب به.
- vertigo** دُوَارٌ. انخداع حركي، شعور الشخص بدوران العالم الخارجي من حوله (الدوار الموضوعي) أو دورانه هو نفسه في محيطه (الدوار الشخصاني). وقد يستعمل المصطلح خطأ لوصف كل أنواع الدوام. وقد يتولد الدوار عن أمراض الأذن الوسطى أو عن اضطرابات المراكز الدهليزية أو بعلل في آفات سبل الجهاز العصبي المركزي.
- **v. ab aure lauso (= Meniere's disease)** دوار أذني المنشأ.
- **v. ab stomacho laeso (= stomachal v.)** دُوَارٌ مَعِدِيّ المنشأ.
- **alternobaric v.** دُوَارٌ اخْتِلَافِ الضَّغْطِ. دوار دوراني حقيقي عابر يصيب أحياناً الأشخاص المعرضين لتغير الضغط (كالطيارين) عند تعرضهم لتغير كبير وسريع في الضغط الجوي.
- **angiopathic v.** دُوَارٌ الْإِعْتِلَالِ الْوِعَائِيّ. دوار ينتج عن تصلب الشرياني لاوعية الدماغ.
- **apoplectic v. (= scotodinia)** دُوَارٌ سَكْتِيّ؛ دُوَامٌ عُغْمِيّ.
- **arteriosclerotic v. (= angiopathic v.)** دُوَارٌ الْإِعْتِلَالِ الْوِعَائِيّ.
- **auditory v. (= aural v. = Meniere's disease)** دُوَارٌ أُذْنِيّ. داء مينير.
- **benign paroxysmal positional (or postural) v.** دُوَارٌ وَضْعِيّ (نَتِيَابِيّ حَمِيدٌ). دوار معاود مع رآة يحدث عند وضع الرأس في بعض الأوضاع ولا يترافق ذلك عادة مع آفات الجهاز العصبي المركزي.
- **cardiac v.** دُوَارٌ قَلْبِيّ. دوار ينتج عن بعض أمراض القلب المزمنة.
- **cardiovascular v.** دُوَارٌ قَلْبِيّ وَعَائِيّ. دوار يتولد عن تصلب الأوعية الدموية والقلب.
- **central v.** دُوَارٌ مَرْكَزِيّ. دوار ينتج عن مرض في الجهاز العصبي المركزي.
- **cerebral v.** دُوَارٌ دِمَاعِيّ. دوار ينتج عن مرض دماغي.
- **disabling positional v.** دُوَارٌ وَضْعِيّ مُعَوِّقٌ. دوار مستمر أو خلل التوازن مع الغثيان في الوضع القائم من دون أي اضطراب سمعي أو فقدان الوظائف الدهليزية.
- **encephalic v.** دُوَارٌ دِمَاعِيّ. حس حركة الأنسجة داخل القحف كان الدماغ يدور على نفسه.
- **endemic paralytic v. (= vestibular neuronitis disease)** دُوَارٌ شَلَلِيّ مُتَوَطَّنٌ؛ التهاب العصبون الدهليزي. مرض الأعصاب والمراكز العصبية الذي يصيب الفلاحين وعمال الاسطبلات ويتصف بالآلم والخزل والدوار والتدلي والتشنج العضلي.

- **epidemic v.** دُوَارٌ وَبَائِيٌّ. حالة وبائية تتصف بصورة رئيسية بالدوار مع بعض الغثيان والقيء.
- **epileptic v.** دُوَارٌ صَرْعِيٌّ. الدوار الذي يسبق أو يتلو نوبة الصرع.
- **essential v.** دُوَارٌ أَسَاسِيٌّ. دوار وعادة ما يكون شديداً ولكن من دون سبب معروف وقد يكون مسبباً عن آفة أو مرض لأحد المراكز العصبية.
- **galvanic (= voltaic v.)** دُوَارٌ غَلْفَانِيٌّ.
- **gastric v.** دُوَارٌ مَعِدِّيٌّ الْمُنْشَأ. دوار يترافق مع مرض المعدة أو اضطرابها.
- **height v.** دُوَارُ الْمُرْتَفَعَات. دوام (وليس دواراً حقيقياً) يُحَسُّ به عند النظر إلى الأسفل من أحد المرتفعات.
- **horizontal v.** دُوَارٌ إِسْتِلْقَائِيٌّ. دوار يتولد عند استلقاء الشخص.
- **hysterical v.** دُوَارٌ هِسْتِيرِيٌّ. دوار يترافق مع الاعراض الهستيرية.
- **labyrinthine v.** دُوَارٌ تَبِيهِيٌّ. دوار ينتج عن مرض تيه الأذن أو اضطرابه.
- **laryngeal v. (= tussive syncope)** دُوَارٌ حَنْجَرِيٌّ. غَشْيٌ سَعَالِيٌّ.
- **lateral v.** دُوَارٌ جَانِبِيٌّ. الدوار الذي يحدث عند المرور بجانب صف طويل من الأعمدة أو القضبان القائمة في سياج مثلاً.
- **lithemic v.** دُوَارُ التَّحْصِي؛ دُوَارُ زِيَادَةِ حَمُضِ اليُورِيك. دوار يترافق مع النقرس أو زيادة حمض اليوريك بالدم.
- **mechanical v.** دُوَارٌ آليٌّ. دوار يتولد عن دوران الجسم المستمر لفترة طويلة أو اهتزازه المتواصل كما يحصل في دوار البحر.
- **neurasthenic v.** دُوَارُ الوهن العَصْبِي. حس دواري شخصي يترافق مع الوهن العصبي.
- **nocturnal v.** دُوَارٌ لَيْلِيٌّ. حس بالسقوط عندما يحاول الشخص النوم.
- **objective v.** دُوَارٌ مَوْضُوعِيٌّ. دوار بحس الشخص فيه بأن الأشياء تدور من حوله.
- **ocular v.** دُوَارٌ بَصْرِيٌّ. دوار ينتج عن مرض العين وخصوصاً شلل عضلاتها أو عدم توازن حركاتها.
- **organic v.** دُوَارٌ عُضْوِيٌّ. دوار يتولد عن مرض تبهي دماغي أو عن التابس الظهري
- **paralysing v. (= Gerlier's disease)** دُوَارٌ شَلْلِيٌّ.
- **peripheral v. (= vestibular v.)** دُوَارٌ مَحِيطِيٌّ. دوار دهليزي.
- **positional v. (= postural v.)** دُوَارٌ وَضْعِيٌّ. دوار يترافق مع وضع معين للرأس في الفضاء أو تغيير وضعه في محيطه.
- **pressure v. (= alternobaric v.)** دُوَارٌ ضَغْطِيٌّ
- **primary v.** دُوَارٌ أَوَّلِيٌّ. دوار يتولد عن التنبيه مثلاً بمرض فعال في الجهاز الدهليزي للأذن ولا علاقة له بحركات الجسم.
- **residual v.** دُوَارٌ مُبْقِيٌّ. دوار يترافق مع الحركة وينتج عن قصور أو غياب الأعضاء العصبية الحسية الدهليزية ويحصل في أحد المستويات الحركية فقط.
- **rider's v. (= motion sickness)** دُوَارُ الْحَرَكَةِ. داء الحركة.
- **rotary v. (= rotatory v.)** دُوَارٌ دَوْرَانِيٌّ. دوار يشعر فيه المصاب بدوران حقيقي.
- **sham- movement v.** دُوَارُ الْحَرَكَاتِ الْكَاذِبَةِ. دوار يتصف بإحساس كاذب بوجود أشياء تدور حول جسمه.
- **special sense v.** دُوَارُ الْجِسْمِ الْخَاصِّ. دوار أذني أو بصري.
- **stomachal v.** دُوَارٌ مَعِدِّيٌّ. دوار يترافق مع اضطرابات الجهاز الهضمي.
- **subjective v.** دُوَارٌ شَخْصَانِيٌّ. دوار يشعر فيه الشخص بأنه يدور حول نفسه.
- **systematic v. (= rotary v.)** دُوَارٌ جَهَازِيٌّ. دوار دوراني.
- **tenebric v. (= scotodinia)** دُوَارُ العتمة البصرية؛ دُوَامٌ عُتْمِيٌّ
- **toxemic v. (= toxic v.)** دُوَارٌ تَسْمُمِيٌّ. دوار يتسبب عن التسمم أو الكحولية أو اليوريمية أو زيادة حمض اليوريك بالدم.

- **vertical v.** دُوَارٌ عَمُودِيٌّ. دوار ينتج عن النظر للأعلى أو للأسفل إلى جسم بعيد.
- **vestibular v.** دُوَارٌ بِهَلِيْزِيٌّ. دوار يتسبب عن اضطرابات المراكز الدهليزية أو طرقها العصبية المركزية.
- **villous v.** دُوَارٌ زَغِيْبِيٌّ؛ دُوَارٌ كَبِيْدِيٌّ الْمُنْشَأ. دوار يتولد عن اضطرابات الكبد الوظيفية.
- **voltaic v. (= galvanic v.)** دُوَارٌ غَلْفَانِيٌّ. انثناء الرأس نحو المنكب على جهة القطب الموجب عند وضع تيار غلفاني على الألياف الدهليزية للعصب الثامن.
- vesicle** حُوَيْصَلَةٌ. (ج: حُوَيْصَلَاتٌ). كيس صغير يحوي سائلاً.
- **brain v's.** الحُوَيْصَلَاتُ الدُّمَاغِيَّةُ. الأقسام الخمسة من الأنبوب العصبي المغلق في الجنين المتنامي والتي تشمل بالترتيب القحفي الذنبي الدماغ الانتهائي، الدماغ البيني، الدماغ المتوسط، الدماغ التالي فالدماغ البصلي.
- **brain v's., primary** الحُوَيْصَلَاتُ الدُّمَاغِيَّةُ. الأولى. الأقسام الثانوية الأولية للأنبوب العصبي والتي تشمل الدماغ المقدم والدماغ المتوسط والدماغ المؤخر.
- **brain v's. secondary** الحُوَيْصَلَاتُ الدُّمَاغِيَّةُ. الثانوية. الحويصلات الدماغية الأربع التي تتكون من تخصص الدماغ المقدم (الدماغ الانتهائي والدماغ البيني) والدماغ المؤخر (الدماغ التالي والدماغ البصلي) في ادوار التطور الجنيني المتأخرة.
- **cephalic v's (= cerebral v's. = brain v's.)** الحُوَيْصَلَاتُ الدُّمَاغِيَّةُ.
- **encephalic v's. (= brain v's.)** الحُوَيْصَلَاتُ الدُّمَاغِيَّةُ.
- **synaptic v's.** الحُوَيْصَلَاتُ الْمَشْبِكِيَّةُ. عدد كبير من بنيات مستديرة دقيقة في الأقدام الانتهائية للعصبونات يعتقد أنها تحمل مواداً هرمونية انتقالية.
- vestibulocerebellum (= archeocerebellum)** المَخْنِيخُ الدهليزي؛ المَخْنِيخُ البِدَائِي. سَيْرٌ يَقْطَبِيٌّ. سير تلقائي شبيه بالسير النومي ولكنه يحدث أثناء اليقظة.
- vigilambulism**

- 1. سَهَادٌ 2. تَبَقُّظٌ.**
- vigilance** استنبساط؛ حَيَوِيَّةٌ. مجموعة خواص مميزة للكائن الحي تعبر عن نفسها بالنمو السريع والخصوبة العالية والتلقيح والحجم الكبير والعمر الطويل.
- vigor** حَيَوِيَّةُ الأَنْسَالِ. الحالة التي يظهر فيها النسل الأول حيوية أكثر من أبويه في نموه وديمومته وخصوبته وحيويته، ويعزى ذلك إلى سيادة الأليلات الأفضل.
- **hybrid v. (= heterosis)** فَنْبَارِيْتَالٌ. باربيتورات متوسطة الفعل تستعمل كمسكن ومنوم عن طريق الفم.
- vinbarbital** فَنْكَامِيْن. دواء يستعمل لتحسين القدرة الفكرية للمرضى المصابين باضطرابات دماغية وعائية.
- 1. رُجُولِيٌّ 2. فَحْلٌ.** 1. خاص بالرجال أو بجنس الذكر 2. يملك صفات ذكرية خصوصاً في مقدرته على الجماع.
- virile** تَرَاجُلٌ. تنامي الصفات الجنسية الذكرية الثانوية لدى الأنثى.
- virilence** الجِهَازُ التَّنَاسُلِيُّ الذَكَرِيُّ؛ الأَعْضَاءُ التَّنَاسُلِيَّةُ الذَكَرِيَّةُ
- virilia (= organa genitalia masculina)** إِسْتِرْجَالٌ؛ ذُكُورَةٌ. تنامي الصفات الذكرية الجسدية والميزات العقلية الذكرية لدى الأنثى.
- virilism (= masculinity)** إِسْتِرْجَالٌ كُظْرِيٌّ. استرجال يتولد بسبب قصور توليد هرمون الاندروجين من قشرة الكظر ويتصف بظهور الصفات الذكرية الكاملة لدى البنت أو المرأة أو الولد قبل سن البلوغ.
- 1. رُجُولِيَّةٌ 2. فَحُولَةٌ.** امتلاك رجل أو ذكر للصفات الجنسية الأولية.
- virility** تَرَجِيْلٌ؛ تَرَاجُلٌ؛ تَذَكِيْرٌ. تحريض أو تطوير الصفات الجنسية الثانوية في الأنثى وخاصة تحريض تضخم البظر وشعر الوجه والجسم وتطور خط نمو الشعر في الجبين الشبيه بذلك الذي ينمو فيه عند الذكور وتنبه إفراز وتكاثر الغدد الزهمية (وعادة مع الغُد) وتضخم الصوت.
- virilization**

<b>viripotent</b>	نَاضِجُ الرُّجُولَةِ. صفة للمذكر تدل على نضوجه الجنسي.	<b>vision</b>	رُؤْيَةٌ: إِبْصَارٌ. الحس الخاص وهو الحس بالمرئيات بالنظر إليها.
<b>viscera</b>	أَحْشَاءٌ. جمع حشَى.	<b>visuognosis</b>	إِدْرَاكٌ إِبْصَارِيٌّ. إدراك الانطباعات البصرية وتفهمها.
<b>visceral</b>	حَشَوِيٌّ. منسوب للحشَى.	<b>visuopsychic</b>	إِبْصَارِيٌّ نَفْسِيٌّ. باحة قشرة المخ المختصة في تقييم الانطباعات البصرية.
<b>visceralgia</b>	أَلَمٌ حَشَوِيٌّ. ألم في الأحشاء أو في أحد أعضاء الجسم.	<b>visusensory</b>	حِسِّيٌّ إِبْصَارِيٌّ. متعلق بإدراك المنبهات التي تولد الانطباعات البصرية.
<b>viscerimotor</b>	حَرَكَيٌّ حَشَوِيٌّ. ينقل دفعات حركية للحشَى.	<b>volition</b>	إِرَادَةٌ. العمل أو القدرة الإرادية.
<b>visceromotor</b>	حَرَكَيٌّ حَشَوِيٌّ. ما يقوم بالحركات الرئيسية للحشَى أو ينقل دفعات حركية لها.	<b>volley</b>	رَشَقَةٌ. تعاقب نظمي من النفضان العضلي الذي يحفز صنعياً أو مجموعة من الدفعات العصبية التي تتولد عن منبه واحد.
<b>visceroparietal</b>	حَشَوِيٌّ جِدَارِيٌّ. متعلق بالأحشاء وبجدار البطن.	<b>- antidromic v.</b>	رَشَقَةٌ مُعَاكِسَةٌ المُسَيَّرَةِ. التهيج المعاكس الذي يسير نحو المركز خلال الجذر الأمامي في قوس المنعكس.
<b>viscerosensory</b>	حِسِّيٌّ حَشَوِيٌّ. متعلق بالحس الحشوي.	<b>voluntary</b>	إِرَادِيٌّ. ما ينجز حسب إرادة الشخص.
<b>visceroskeletal</b>	حَشَوِيٌّ هَيْكَلِيٌّ. متعلق بالهيكل الحشوي.	<b>vomiting</b>	قَيْءٌ. القذف الشديد لمحتويات المعدة خلال الفم.
<b>viscerosomatic</b>	حَشَوِيٌّ جَسَدِيٌّ. متعلق بالأحشاء والجسد.	<b>- cerebral v.</b>	قَيْءٌ دِمَاغِيٌّ. قَيْءٌ تَلْقَانِيٌّ من دون أي غثيان يشاهد غالباً في أمراض داخل القحف.
<b>viscerotomy</b>	بَضْعٌ حَشَوِيٌّ. بضع أحد الأحشاء وخصوصاً قطع جزء من الكبد بعد الموت.	<b>- hysterical v.</b>	قَيْءٌ هِسْتِيرِيٌّ. قَيْءٌ يترافق مع نوبة هستيرية.
<b>viscerotonia</b>	رَخَاءُ العَيْشِ. نمط مزاجي يتصف بحب الراحة الجسدية والاختلاط الاجتماعي والانفتاح للأخرين واحتمالهم ومجايلتهم.	<b>- nervous v.</b>	قَيْءٌ عَصَبِيٌّ. قَيْءٌ يظهر كعرض للعصاب المعدي.



# W

**wakefulness** سَهَادٌ؛ يَقْظَةٌ. حالة تتصف بعدم الرغبة أو المقدرة على النوم.

**wave** مَوْجَةٌ. اضطراب تذبذبي منسق يظهر فيه القسم المتحرك ذبذبات مزدوجة.

**- alpha w's.** مَوْجَاتٌ أَلْفَا. موجات دماغية في المخطط الكهربائي للدماغ لها تردد 8-13 في الثانية وهي موجات نمطية للشخص اليقظ وفي حالة راحة فكرية وجسدية تامة وتتولد بصورة خاصة في المنطقة القذالية.

**- beta w's.** مَوْجَاتٌ بَيْتَا. موجات دماغية في المخطط الكهربائي للدماغ لها تردد 14-30 في الثانية وهي موجات نمطية عند الفعالية الشديدة للجهاز العصبي وتحدث بصورة خاصة في المنطقتين الجدارية والجبهية.

**- brain w's.** مَوْجَاتٌ دِمَاعِيَّةٌ. تَموج الجهد الكهربائي في الدماغ كما تظهر في المخطط الكهربائي للدماغ ومنها موجات ألفا وبيتا وبيتا وبيتا ومنهم من يصف ثلاثة أنواع من الموجات الدماغية (أ) السلاسل والتي تناسب موجات ألفا (ب) مغازل سلاسل قصيرة ذات تردد 14 موجة في الثانية (ج) موجات عشوائية وهي موجات غير منتظمة وليس لها تردد معين وتظهر في بداية النوم.

**- contraction w.** مَوْجَةٌ التَّقْلُص. موجة تقدم التقلص في العضلة من نقطة تنبيهها أو المخطط البياني لموجة تقلص العضلة.

**- delta w's.** مَوْجَاتٌ دِلْتَا. موجات دماغية تظهر في المخطط الكهربائي للدماغ ذات تردد أقل من 3.5 في الثانية وهي نمطية في النوم العميق وفي الولدان وفي بعض اضطرابات الدماغ.

**- electroencephalographic w's. (= brain w's.)** مَوْجَاتُ التَّخْطِيطِ الكَهْرِبَائِيِّ لِلدِّمَاعِ.

**- Erb's w's.** مَوْجَاتٌ إِرْب. موجات تظهر في العضلة عند تنبيهها بمنبه كهربائي مستمر ومعتدل الشدة وتشاهد أحياناً في تأثير العضل الولادي.

**- excitation w.** مَوْجَةٌ الإِنَارَةٌ. موجة كهربائية تجري في العضلة مباشرة قبل تقلصها.

**- theta w's.** مَوْجَاتٌ ثِيْتَا. موجات دماغية تظهر في المخطط الكهربائي للدماغ ذات تردد 4-7 موجات في الثانية وتظهر بصورة خاصة في الأطفال وكذلك في البالغين خلال فترات الكرب العاطفي.

**winking** رُفَّة. فتح العين واغلاقها بسرعة وخاصة إحدى العينين فقط.

**- jaw w.** رُفَّةٌ فَكِّيَّةٌ. حركات غلق العين اللاإرادية التي تترافق أحياناً مع حركات الفك.

**1. انعزال 2. إمتناع 3. عَزَل؛ سَحْب. withdrawal**

1. الابتعاد المرضي عن العلاقات الشخصية مع الآخرين وعن الاتصالات الاجتماعية الذي يمكن أن يحصل في الفصام وفي الاكتئاب أو الاضطرابات الفصامانية أو الاجتناب الفصاماني 2. متلازمة دماغية عضوية تتلو الامتناع عن تناول مادة نوعية معينة أو التقليل من تناول تلك المادة الفعالة نفسياً وبانتظام وبالكميات التي تولد تأثيرها النفسي السمي الخاص وهناك متلازمات الامتناع عن تناول الكحول أو الأمفيتامين أو الأفيون أو الكوكائين أو النيكوتين وما شاكل ذلك من العقاقير المخدرة 3. سحب القضيب من المهبل قبل القذف.

**wristdrop** تَدَلِّي الرُّسْغ. حالة تتولد عن شلل العضلات الباسطة لليد وللأصابع.

**wryneck (= torticollis)** صَغْرٌ.

# X

**xanthochromia** إِصْفَرَار. أي تلون اصفر في الجلد أو في السائل الدماغي النخاعي أو في غيرهما.

**Xanthoma** وَرَمٌ أَصْفَرٌ. ورم يتكون من خلايا رغوية مشبعة بالشحم وتحوي جيلة شحمية.

**x. - craniohypophyseal** وَرَمٌ أَصْفَرٌ قَحْفِيٌّ نَخَامِي. ترسبات استرات الكولستيرول في العظام القحفية حول النخامي.

**xanthomatosis** داء الأورام الصُّفْر المُنْتَشِرة. داء خزن الشحم وهو مرض وراثي ذو صفة

جسدية متنحية ويتصف بالورام والصفراء في الأوتار وفي المادة البيضاء للدماغ والرتتين مع التشنج والرنح والخزل الهرمي والتخلف العقلي والخرف والساد المبكر والتصلب العصيدي. وهو يترافق مع ارتفاع مستوى الكولستيرول وعيوب تركيب الصفراء مع ترسب الكولستيرول في الجهاز العصبي المركزي وميالين الأعصاب المحيطة، وتحوي آفات المرض الكولستيرول والكولستيرول منزوع الهيدروجين.

**xiphodynia** وَجَعُ الزَّهَابَةِ. وجع في ناتئ الرهابة.

# Y

**Yawning** تَنَاطُوب. شهيق عميق لا إرادي مع  
فتح الفم وعادة ما يترافق مع بسط الأطراف  
والجسم.

# Z

zona (= 1.zone 2.herpès zoster)

1. مَنطَقَة. (ج: مَنَاطِق) 2. هربس نِطَاقِي. 1. منطقة محددة وذات حدود أو صفات خاصة مميزة 2. الهربس النطاقي.

- z. ganglionaris المِنطَقَة العُقَدِيَّة. كتلة من نسيج عقدي توجد على القسم القوقعي من العصب الثامن.

- z. incerta المِنطَقَة المُبْهَمَة. طبقة ضيقة من المادة السنجابية تمتد على طول معظم الدماغ البيني على الجهة البطنية من المهاد ومفصولة عنه بالحزمة المهادية وتتواصل على الجهة الوحشية مع النواة الشبكية للمهاد.

- z. ophthalmica (= herpès zoster ophthalmica) الهربس النِطَاقِي العَيْنِي.

- z. rolandica المِنطَقَة الرُولَانْدِيَّة. المنطقة الحركية لقشرة المخ.

zone مَنطَقَة. (ج: مَنَاطِق). منطقة محددة ومحوطة مع خواص معينة ومميزة.

- dolorogenic z. (= trigger z.) مَنطَقَة مُوَلَّدَة لِلألم.

- dorsal z. of His مَنطَقَة هيس الظَهْرِيَّة. التئخن العلوي الأصغر للنخاع الشوكي الجنيني الذي يبرز إلى القناة المركزية للنخاع.

- epileptogenic z. (= epileptogenous z.) مَنطَقَة مُوَلَّدَة الصَّرَع. منطقة صغيرة في الدماغ يؤدي تنبيهها إلى حدوث نوبة صرعية.

- His z's. مَنَاطِقُ هيس. أربعة تئخنات تجري على طول النخاع الشوكي في الجنين.

- hyperesthetic z. مَنطَقَة مُفْرِطَة الحِس.

منطقة على سطح الجسم تتصف بالتحسس الشاذ.

- hysterogenic z. (= hysterogenous z.) منطقة الهستيريا؛ مَنطَقَة مُوَلَّدَة الهِسْتِيرِيَا. منطقة في الجسم يؤدي الضغط عليها إلى توليد نوبة هستيرية.

- language z. مَنطَقَة اللُغَة. مصطلح عام يدل على كل مناطق قشرة المخ المتخصصة في وظيفة اللغة وهي عادة في نصف كرة المخ السائد.

- Lissauer's marginal z. (= tractus dorsolateralis) مَنطَقَة لِيَسَاوَر الهَامِشِيَّة. السبيل الظهري الوحشي.

- motor z. المِنطَقَة الحَرَكيَّة. منطقة في قشرة المخ يؤدي تنبيهها إلى تقلص العضلات الإرادية.

- neutral z. of His مَنطَقَة هيس المُحَايِذَة. تئخن في القسم الظهري لنخاع الجنين يبرز إلى قناته المركزية.

- Rolando's z. (= primary somatomotor area) مَنطَقَة رُولَانْدُو. المنطقة الحركية الجسدية في قشرة المخ.

- z. of round nuclei مَنطَقَة النُوى المُدَوَّرَة. شريط عريض من الخلايا الشمية ذات النوى المدورة توجد في الطبقة المخاطية الشمية.

- trigger z. (= dolorogenic z.) مَنطَقَة زَنَائِدِيَّة. منطقة مولدة للألم يؤدي تنبيهها إلى الشعور بالألم أو إلى نوبة ألم عصبية.

- Westphal's z. مَنطَقَة وَيَسْتَفَال. منطقة في العمود السنجابي الظهري للنخاع الشوكي في المنطقة القطنية ويقال إنها تحوي الألياف الصادرة المختصة بالمنعكس الرضعي.

zonesthesia جِسُّ التَمَنُّطُق. حس بوجود

تضيّق في إحدى المناطق كأنه مولد بحزام أو نطاق حولها.

**zoophilia** الوَلَعُ بِالْحَيَوَانَاتِ. 1. حب الحيوانات  
2. شذوذ جنسي يتصف بالجماع مع الحيوانات أو بالقيام بالعمليات الجنسية الأخرى معها.

**zoophilic** اليفُ بِالْحَيَوَانَاتِ؛ وَنَوْعُ  
بِالْحَيَوَانَاتِ.

**zoophilism (= zoophilia)** الوَلَعُ  
بِالْحَيَوَانَاتِ.

**- erotic z.** وَلَعٌ شَبَقِيّ بِالْحَيَوَانَاتِ؛ شَبَقٌ  
مُغَارِزَةٌ بِالْحَيَوَانَاتِ. اللذة التي يتمتع بها الشخص عند  
تدليل الحيوانات أو مغارزتها.

**zoophobia** رُهَابُ الْحَيَوَانَاتِ. الخوف غير  
المسبّب من الحيوانات.

**zoosadism** سَادِيَّةٌ نَحْوَ الْحَيَوَانَاتِ. السادية  
الموجهة ضد الحيوانات.

**zoster (= herpes zoster)** الهربس  
النطاقي.

**zoxazolamine** زُوكْسَازُولَامِين. دواء  
يستعمل كمرخّ للعضلات الهيكلية ومدّر لحمض  
اليوريك في النقرس.

**zygoma** 1. الناتئ الوجهي الصدغي  
2. القوس الوجنية 3. العظم الوجني.

## مسرد عربي - إنكليزي

(1)

nostalgia	أبابة	agony; tortua	احتضار
anabolism	ابتناء	injection	احتقان
-acu	إبري (سابقة)	encephalemia	احتقان الدماغ
vision	إبصار	oneirogmus	احتلام
pseudopsia	إبصار كاذب	gibbous; kyphotic	أحدب
strephosymbolia	إبصار مقلوب	tuberositas; tuberosity	أحدوية
visuopsychic	إبصاري نفسي	cingula	أحزمة
anociassociation	إبطال التدايعات المؤذية	sensation; sensibility	احساس
alalic; deaf-mute	أبكم	pseudogeusesthesia	احساس ذوقي كاذب
imbecile	أبله	kakesthesia	احساس شاذ
lead	اتجاه	chromesthesia	احساس لوني
atropinism	اثروبينية	viscera	أحشاء
intercourse	اتصال	block; blocking	إحصار
consensual	اتفاقي	anodal block	إحصار مصعدي
anaclisis	اتكال	adjustment	إحكام
anaclisis	اتكال أمومي	fantasy; phantasia; phantasy	أحلام اليقظة
encephalotomy	اتلاف الدماغ	erythromelalgia	احمرار الاطراف المؤلم
compulsion	اجبار	nutiation	أحشاء الرأس
obligate; obligatory	اجباري	cryptophthalmos	أختباء العين
rumination	اجترار	test	أختبار
avoidance	اجتناب	exencephalia	أختراج الدماغ
anaphrodisia	إجفار	biopsy	أختزاع
stress	اجهاد	neurobiologist	أختصاصي البيولوجيا العصبية
monaminergic	أحادي اميني الفعل	ablepharia	أختفاء العين
monosynaptic	أحادي التشابك	convulsion	أختلاج
monosexual	أحادي الجنس	convulsive	أختلاجي
mononeural	أحادي العصب	derangement	أختلال
mononeuric	أحادي العصبون	dysprosody	أختلال التصويت
monaxon	أحادي المحوار	disequilibrium	أختلال التوازن
frustration	أحباط	paratonia	أختلال التوتر
aphasiac; aphasic	أحبس	disesthesia	أختلال حسي
retention	احتباس	derangement	أختلال عقلي
infarction	احتشاء	parafunction	أختلال الوظيفة
microinfarct	احتشاء صغري	facultative	أختباري
		groove; vallecule	أخدود
		dumb; mute	أخرس

acromion	أخرم	defatigation	ارهاق
conception	إخصاب	spongiblast	أرومة إسفنجية
ethical	أخلاقي	ependymoblast	أرومة البطانة العصبية
ethics	أخلاقيات	glioblast	أرومة الدبقية
plantar	أخمصي	neuroblast	أرومة عصبية
ethics	آداب	myoblast; sarcoblast	أرومة عضلية
comprehension; conception; esthesia	إدراك	myofibroblast	أرومة الليفة العضلية
visuognosis	ادراك إبصاري	melanoblast	أرومة ملانية
nociperception	ادراك الأذى	astroblast	أرومة نجمية
afterperception	ادراك تلوي	medulloblast	أرومة نخاعية
cheiroparesthesia	ادراك حركة اليد	myeloblast	أرومة النخوية
cryptesthesia	ادراك الخفايا	obliteration	إزالة
chronognosis	ادراك الزمن	depolarization	إزالة الاستقطاب
apperception	ادراك شعوري	deconditioning	إزالة الإشرط
lalognosis	ادراك الكلام	deconditioning	إزالة التكيف
symbolia	ادراك لمسي	disinhibition	إزالة التثبيط
preperception	ادراك مسبق	desensitization	إزالة التحسس
barognosis	ادراك الوزن	spasmolysis	إزالة التشنج
percipient	ادراكي	denervation	إزالة التعصيب
gnosis; perceptivity	ادراكي	defibrillation	إزالة الرجفان
apperceptive	ادراكي شعوري	disectomy	إزالة القرص
adrenergic	ادريناليني الفعل	demyelination	إزالة الميالين
anamnesis	إدكار	dicephaly	ازدواج الرأس
addiction	إدمان	diplopia	ازدواج الرؤية
opiomania; opiumism	إدمان أفيون	diphallia	ازدواج القضيب
narcolism	إدمان المخدرات	amphotony	ازدواجية التوتر العصبي
neuroderm	أديم عصبي	amphithymia	ازدواجية المزاج
neuroectoderm	أديم عصبي ظاهر	paranoiac	أزور
masculation; masculinization	إذكاز	paraphrenia	أزورار
otic; aural	أذني	essential	أساسي
volition	إرادة	radiectomy	استئصال الجذر
voluntary	إرادي	laminectomy	استئصال الصفيحة
commotio; concussion	ارتجاج	pinealectomy	استئصال الصنوبري
feedback	ارتجاع	plexectomy	استئصال الضفيرة
fasciculation	ارتجاج حزمي	choroidectomy	استئصال الضفيرة المشيمية
chaliasia	ارتخاء	angioneurectomy	استئصال عصبي وعائي
rebound	ارتداد	ganglionectomy	استئصال العقدة
projection	ارتسام	stelletomy	استئصال العقدة النجمية
infiltration	ارتشاح	gangliosympathectomy	استئصال العقدة الودية
eclampsia	ارتجاج	ophthalmectomy	استئصال العين
slows; tremens; trepidation	ارتعاش	myringectomy	استئصال غشاء الطبل
orgasm	إرجاز	lobectomy	استئصال الفص
allergic	أرجي	chemothalamectomy	استئصال كيميائي للمهاد
allergy	أرجية	topectomy	استئصال موضعي
neuroallergy	أرجية عصبية	medullectomy	استئصال النخاع
relaxation	إرخاء	hypophysectomy; pituitectomy	استئصال النخامية
infiltration	إرشاح	hemilaminectomy	استئصال نصف الصفيحة الفقرية
agrypnia; hyposomnia; insomnia	أرق	hemispherectomy	استئصال نصف الكرة

myomectomy	استئصال الورم العضلي	normalization	إسواء
precognition	استباق الحوادث	isotonic	إسوي التوتر
clairvoyance; cryptesthesia	استبصار	isopotential	إسوي الجهد
asemia	استبهام	isometric	إسوي الطول
homeostasis	استتباب	choline acetylase	استيلاز كولين
excitation	استثارة	acetylcholine	استيل كولين
excitatory	استثاري	paroxysm	اشتداد
excitability	استثارية	sexuality	اشتهاء الجنس
reaction; response	استجابة	heterosexuality	اشتهاء المغاير
lengthening reaction	استجابة التطويل	homoeroticism	اشتهاء المعامل
operant	استجابة ذاتية	conditioning	إشراف
myobradia	استجابة عضلية بطيئة	operant	إشراف فعال
exterofection	استجابة للمنبهات الخارجية	radiation	إشعاع
interofection	استجابة للمنبهات الداخلية	injury	إصابة
excerebration	استخراج الدماغ	liminal	أصغري
intellectualization	استدخال	xanthochromia	اصفرار
virilism	استرجال	deaf; dull	أصم
pneumoventriculi	استرواح البطينات	accessory	إضافي
pneumocephalus	استرواح الرأس	ambidexter	أضبط
pneumocrania; pneumoencephalos	استرواح القحف	disorder; disturbance	اضطراب
passivism	استسلام سلبي	heterotrophia	اضطراب التغذية
rage	استشادة	kinesia; kinetosis	اضطراب حركي المنشأ
olfactism	استشمام	parosphresia	اضطراب الشم
process	استطالة	parareflexia	اضطراب المنعكسات
dolichocephalia	استطالة الرأس	hypsarhythmia	اضطراب النظم المفرد
aptitude	استعداد	dysomnia	اضطراب النوم
exhibitionism	استعراض	parasomnia	اضطراب نومي
cognition; identification; noesis	استعراف	kakergasia; merergasia	اضطراب وظيفي
cognitive; noetic	استعرافي	tabescent; tabification	اضمحلال
anergia; anergy	استعطال	ataraxia	الطمئنان
photoreception	استقبال الضوء	reinnervation	إعادة التعصيب
chemoreception	استقبال كيميائي	sociopathy	اعتلال اجتماعي
exploration	استقصاء	acropathy	اعتلال الأطراف
exploratory	استقصائي	polyneuropathy	اعتلال الأعصاب
metabolism	استقلاب	leukoencephalopathy; leukoencephaly	اعتلال بيضاء الدماغ
sensorimetabolism	استقلاب حسي	leukomyelopathy	اعتلال بيضاء النخاع
clinostatism; decubitus	استلقاء	pachymeningopathy	اعتلال الجافية
masturbation	استمناء	radiculopathy	اعتلال الجذور العصبية
vigor	استنشاق	radiculoneuropathy	اعتلال الجذور والأعصاب
cholinesterase	استيراز الكولين	polyradiculoneuropathy	اعتلال الجذور والأعصاب والنخاع
dysphylaxia	استيقاظ مبكر	radiculomyelopathy	اعتلال الجذور والنق الفقري
aid, first	إسعاف أولي	craniopathy	اعتلال الجمجمة
axospongium	إسفنجة المحوار	encephalosis	اعتلال الدماغ
neurospogium	إسفنج عصبي	meningoencephalopathy	اعتلال الدماغ والسحايا
myelospongium	إسفنج نخاعي	meningoencephalomyelopathy	اعتلال الدماغ والسحايا والنخاع
cuneus	إسفنج	cerebrophary; cerebrosis; encephalopathy	اعتلال دماغي
projection	إسقاط	encephalomyelopathy	اعتلال دماغي نخاعي
sciatic	أسكي		



encephalomyeloradiculopathy	اعتلال دماغي نخاعي جذري	rachylisis	افتكاك سيساڠي
encephalomyeloneuropathy	اعتلال دماغي نخاعي عصبي	neurolysis	افتكاك العصب
cephalopathy	اعتلال الرأس	cerebration	افتهام
meningopathy	اعتلال السحايا	neurosecretion	إفراز عصبي
leptomeningopathy	اعتلال السحايا الرقيقة	catharsis	إفراغ المكبوت
polioencephalopathy;	اعتلال سنجابية الدماغ	opium	أفيون
poliomyelopathy		opiate	أفيوني
poliomyelopathy	اعتلال سنجابية النخاع	suggestion	اقتراح
rachipathy	اعتلال سيساڠي	conjugal	اقتراني
echopathy	اعتلال صدائي	cingulectomy	اقتطاع التليفين الحزاميين
pinealopathy	اعتلال الصنوبرية	neuropodia	أقدام عصبية
plexopathy	اعتلال الضفيرة	ischemia	إقفار
neurocristopathy	اعتلال عرفي عصبي	myoischemia	إقفار عضلي
neuronosis	اعتلال عصبي	depression	اكتئاب
mononeuropathy	اعتلال عصبي أحادي	dysthymia	اكتئاب جزئي
neuroglycopenia	اعتلال عصبي بنقص السكر	crispation	اكتزاز
neuroencephalomyelopathy	اعتلال عصبي دماغي نخاعي	oxytocin	اكستوسين
neuroarthropathy	اعتلال عصبي مفصلي	geophagia; geophagism	أكل التراب
neuropsychopathy	اعتلال عصبي نفسي	corona	إكليل
angioneuropathy	اعتلال عصبي وعائي	colliculus	أكيمة
polymyopathy	اعتلال العضلات	dolores	آلام
myocardopathy	اعتلال عضلة القلب	ego	الأنَا
myonosis; myopathy	اعتلال عضلي	spondylosyndesis	النحام الفقار
neuroratinopathy	اعتلال القرص البصري والشبكية	adhesio interthalamica	الالتصاق بين المهادين
logopathy	اعتلال كلامي	ankylocheilia	التصاق الشفتين
arthropathy	اعتلال مفصلي	mysynizesis	التصاق العضل
myelinopathy	اعتلال مياليني	ankyloglossia	التصاق اللسان
myeloradiculopathy	اعتلال النخاع والجذور	inflammation	التهاب
myelo-opticneuropathy	اعتلال النخاع والعصب البصري	polyneuritis	التهاب الاعصاب
myelopathy	اعتلال نخاعي	neuroamebiasis	التهاب الاعصاب الأميبي
psychopathy	اعتلال نفسي	pseudoneuritis	التهاب الاعصاب الكاذب
sympathicopathy	اعتلال ودي	enteroneuritis	التهاب الاعصاب المعوية
vasoneuropathy; vasoneurosis	اعتلال وعائي عصبي	neuromyositis	التهاب الاعصاب والعضل
neuropathic	اعتلاي عصبي	polyneuromyositis	التهاب الاعصاب والعضلات
dependence	اعتماد	neuromyelitis	التهاب الاعصاب والنخاع
claudicant; claudicatory	اعرج	endarteritis	التهاب بطانة الشريان
sinistral; sinistromanual	اعسر	ependymitis	التهاب البطانة العصبية
sinistropedal	اعسر القدم	endocranitis	التهاب بطانة القحف
neural	أعصابي	leukencephalitis; leukoencephalitis	التهاب بيضاء الدماغ
virilia	الأعضاء التناسلية الذكرية	leukomyelitis	التهاب بيضاء نخاع
hemianopic	أعمى شقي	endolabyrinthitis	التهاب التيه الغشائي
arthrogryposis	اعوجاج المفصل	pachymeningitis; perimeningitis	التهاب الجافية
fainting; stun	إغماء	pachyleptomeningitis	التهاب الجافية والحنون
lesion	آفة	radiculitis	التهاب الجذر
hemileision	آفة شقية	polyradiculitis	التهاب الجذور
dissociation	افتراق	polyneuroradiculitis;	التهاب الجذور والاعصاب
ideation	افتكار	radiculoneuritis	
ideational	افتكاري	polyradiculoneuritis	التهاب الجذور والاعصاب والنخاع

radiculoganglionitis	التهاب الجذور والعقد	myitis; myositis	التهاب العضل
neurodermatitis	التهاب الجلد العصبي	polymyositis	التهاب العضلات
funiculitis	التهاب الحبل	myochochorditis	التهاب عضلات الحبال
neuropapillitis	التهاب الحليمة العصبية	stethomyositis	التهاب عضلات الصدر
meningitis; pia-arachnitis;	التهاب الحنون والعنكبوتية	myocelitis	التهاب عضل البطن
piarachnitis		monomyositis	التهاب العضلة الأحادي
paraphrenitis	التهاب حوالي الحجاب	myocarditis	التهاب عضلة القلب
cephalitis; cerebritis	التهاب الدماغ	myofascitis	التهاب العضلة واللفافة
otocerebritis; otoencephalitis	التهاب الدماغ الأذني المنشأ	myometritis	التهاب عضل الرحم
panencephalitis	التهاب الدماغ الشامل	myocellulitis	التهاب العضل والهلل
mesencephalitis	التهاب الدماغ المتوسط	inomyositis	التهاب عضلي ليفي
herpesencephalitis	التهاب الدماغ الهربسي	myotenositis	التهاب عضلي وتري
encephaloradiculitis	التهاب الدماغ والجذور	ganglionitis	التهاب العقدة
meningocephalitis;	التهاب الدماغ والسحايا	neuroganglitis	التهاب العقدة العصبية
encephalomeningitis; meningocerebritis		uveomeningoencephalitis	التهاب العنبيّة والسحايا والدماغ
encephalomyocarditis	التهاب الدماغ والعضل والقلب	arachnitis; arachnoiditis	التهاب العنكبوتية
encephalomyelitis; myeloencephalitis	التهاب الدماغ والنخاع	basirachnitis	التهاب العنكبوتية القاعدية
encephalomyeloradiculitis;	التهاب الدماغ والنخاع والجذور	myringitis	التهاب غشاء الطبل
encephalomyeloradiculoneuritis		perineuritis	التهاب غمد الحزمة العصبية
meningitides; meningitis	التهاب السحايا	myofibrositis	التهاب غمد العضل
leptomeningitis	التهاب السحايا الرقيقة	endoneuritis; neurilemmitis	التهاب غمد الليف العصبي
hydromeningitis	التهاب السحايا الموهي	ramitis	التهاب الفرع
perimyelitis	التهاب السحايا النخاعية	spondylitis	التهاب الفقار
meningoradiculitis	التهاب السحايا والجذور	cranitis	التهاب القحف
cerebromeningitis	التهاب السحايا والدماغ	psoriasis	التهاب القطنية
chorioomeningitis	التهاب السحايا والمشيميات	periencephalitis	التهاب محيط الدماغ
meningomyeloradiculitis	التهاب السحايا والنخاع والجذور	cerebellitis	التهاب المخيخ
meningomyeloencephalitis	التهاب السحايا والنخاع والدماغ	acrostalgia	التهاب ننوات اطراف المؤلم
meningo-osteophlebitis	التهاب السحايا وأوردة العظم	myelitis; notomyelitis; rachiomyelitis	التهاب النخاع
poliencephalitis; polioencephalitis	التهاب سنجابية الدماغ	syringomyelitis	التهاب النخاع التكفهي
pseudopolyomyelitis	التهاب سنجابية الدماغ الكاذب	hematomyelitis	التهاب النخاع الدموي
polioencephalomeningomyelitis;	التهاب سنجابية	myeloneuritis	التهاب النخاع والأعصاب
polyomyelencephalitis;	الدماغ والنخاع	myeloradiculitis	التهاب النخاع والجذور
polyomyelencephalitis; poliiencephalomyelitis		myelencephalitis	التهاب النخاع والدماغ
polyomyelitis; tephromyelitis	التهاب سنجابية النخاع	myelomeningitis	التهاب النخاع والسحايا
rachitis	التهاب السيساء	hypophysitis	التهاب النخامية
meningoarthritis	التهاب شرايين السحايا	tortipelvis	التواء الحوض
plexitis	التهاب الضفيرة	embolalla	التيّات
neuritis	التهاب العصب	affinity	ألفة
mononeuritis	التهاب العصب الأحادي	vagotropism	ألفة المبهم
neurorretinitis	التهاب العصب البصري والشبكية	dolor; pain	ألم
neurochoroiditis	التهاب العصب البصري والمشيمة	enteralgia	ألم الأمعاء
neurochorioretinitis	التهاب العصب البصري والمشيمية والشبكية	pygalgia	ألم الألية
neurontis	التهاب عصبوني	earache	ألم الأذن
radioneuritis	التهاب عصبي إشعاعي	otagra; otalgia	ألم أذني
neurolabyrinthitis	التهاب عصبي تيهي	eparsalgia	ألم الأرهاق
		dentalgia	ألم الأسنان
		digitalgia	ألم الأصابع

costalgia	ألم الأضلاع	myoneuralgia	ألم عصبي عضلي
melalgia	ألم الأطراف	osteoneuralgia	ألم عصبي عظمي
melosalgia	ألم الأطراف السفلية	angioneuralgia	ألم عصبي وعائي
rhinalgia	ألم الأنف	coccyalgia; coccydynia; coccygodynia	ألم العصعص
psychroalgia	ألم البرد	brachialgia	ألم عضدي
precordialgia	ألم البرك	myalgia	ألم العضل
pancrealgia; pancreatalgia	ألم البنكرياس	polymyalgia	ألم العضلات
mittelschmerz	ألم بين الحيضين	melagra	ألم عضلات الأطراف
cryalgisia; crymodynia	ألم التبريد	myocelialgia	ألم عضل البطن
mammalgia	ألم الثدي	cinesalgia	ألم العضلة التحركي
radiculalgia	ألم الجذر	myosalgia	ألم عضلي
somatalgia	ألم جسدي	ostealgia	ألم عظمي
diaphragmalgia; phrenalgia; phrenodynia	ألم الحجاب	talalgia	ألم العقب
thermalgia	ألم حراري	opsialgia	ألم العقدة الركبية
kinesalgia; kinesialgia; oxycinesia	ألم الحركة	ophthalmalgia	ألم العين
visceralgia	ألم حشوي	hemipalgia	ألم عيني شقي
encelialgia	ألم حشوي بطني	ophthalmagra	ألم عيني مفاجيء
thelalgia	ألم الحلمة	antralgia	ألم الغار
laryngalgia	ألم الحنجرة	adenalgia	ألم الغدة
menalgia	ألم الحيض	dacryadenalgia	ألم الغدة الدمعية
mastoidalgia	ألم الخشاء	cardialgia	ألم الفؤاد
orchidalgia; testalgia	ألم الخصية	meralgia	ألم الفخذ
encephalgia; cephalalgia; cephalgia	ألم الرأس	merocoxalgia	ألم الفخذ والورك
telalgia	ألم رجيع	spondylalgia	ألم الفقرة
metalgia; hysteralgia	ألم الرحم	gnathalgia; gnathodynia	ألم الفك
cervicobrachialgia	ألم رقبي عضدي	stomalgia; stomatalgia; stomatodynia	ألم الفم
gonalgia	ألم الركبة	pedialgia; podalgia	ألم القدم
scelalgia; skelalgia	ألم الساق	mittelschmerz	ألم القرء
odontalgia	ألم السن	iridalgia	ألم القرزحية
spinalgia; rachialgia	ألم السيساء	lumbago	ألم القطن
neurodealgia	ألم الشبكية	cardialgia	ألم قلبي
panniculalgia	ألم الشحم الجلدي	colonalgia	ألم القولون
adiposalgia	ألم شحمي	talalgia	ألم الكاحل
agony	ألم شديد	heptalgia	ألم كبدي
arteralgia	ألم شرياني المنشأ	omalgia; omodynia; scapulargia	ألم الكتف
hemalgia; hemialgia	ألم شقي	nephralgia	ألم الكلوة
thoracalgia	ألم الصدر	dacryocystalgia	ألم كيس الدمع
peritonealgia	ألم الصفاق	ulalgia	ألم اللثة
plexalgia	ألم ضفيري	glossalgia; glossodynia	ألم اللسان
photalgia; photodynia	ألم ضوئي	epicondylalgia	ألم اللقمة
splenalgia	ألم الطحال	haphalgisia	ألم لمسي
tibialgia	ألم الظنوب	oophoralgia; ovarialgia	ألم المبيض
notalgia; backache; backalgia; dorsalgia	ألم الظهر	topalgia	ألم متوضع
sacralgia	ألم العجز	cystalgia	ألم المثانة
neurodynia	ألم العصب	synalgia; telalgia	ألم محول
prosopalgia	ألم العصب الثلاثي التوائم	dacryocystalgia	ألم الدمع
polyneuralgia; neuralgia	ألم عصبي	esophalgia	ألم المريء
otoneuralgia	ألم عصبي أذني المنشأ	proctalgia; rectalgia	ألم المستقيم

megalgia	الم مفرط	pronation	انبطاح
arthralgia	الم مفصلي	ectopia	انتباز
scapulodynia	الم المنكب	myectopia	انتباز عضلي
colpalgia	الم المهبل	alertness; attention	انتباه
topoalgia	الم موضع	neurobiotaxis	انتحاء حياتي عصبي
myelalgia	الم النخاع	thought broadcasting	انتشار الأفكار
algopsychalia	الم نفسي	orthostatism	انتصاب الجسم
psychalgia; psychalgia	الم نفسي المنشأ	orthostatic	انتصابي
hypnalgia; nyctalgia	الم نومي	metastasis; transmission	انتقال
bends	الم هبوط الضغط	neurotransmission	انتقال عصبي
teinodynia; tenalgia	الم الوتر	paroxysm	انتياب
faciocephalgia	الم الوجه والرقبة	paroxysmal	انتيابي
ischialgia; ischiodynia	الم الورك	flecion	انشاء
phlebalgia	الم وريدي	lateroflexion	انشاء جانبي
angialgia	الم الوعاء	dorsiflexion	انشاء ظهري
vasalgia	الم وعائي	flexibiilitas; flexibility	انشائية
cheiralgia	الم اليد	stereotaxis; thigmotaxis	انجذاب لمسي
cheiromachialgia; chirobrachialgia	الم اليد والذراع	deviation	انحراف
cheiropodalgia; chiropodalgia	الم اليد والقدم	laterodeviation	انحراف جانبي
neuromechanism	الآلية عصبية	retrodeviation	انحراف خلفي
zoophilic	اليف الحيوانات	myocytolysis	انحلال الخلايا العضلية
cephalotropic	اليف الدماغ	myolysis; rhabdomyolysis	انحلال العضل
polioencephalotropic	اليف سنجابية الدماغ	myocardiolysis	انحلال عضلة القلب
neuronotropic	اليف العصبونات	spondylolysis	انحلال الفقرة
sympathicotropic	اليف الودي	myelinolysis	انحلال الميالين
allele	اليل	myelolysis	انحلال النخاع
dura mater; pachymeninx	الأم الجافية	rachiocampsis	انحناء السيساء
pia; pia mater	الأم الحنون	illusion	انخداع
meningina	الأم الحنون والعنكبوتية	illusional	انخداعي
aneurysm	أم الدم	depression	انخساف
pretectal	أمام السقف	impulsion; propulsion	اندفاع
rostral	أمامي	appetitive	اندفاعي
ampulla	أمبولة	dysphoria	انزعاج
withdrawl	امتناع	spondylolisthesis	انزلاق الفقار
aphagia algera	امتناع المي عن الطعام	myectopia	انزياح العضلة
aphgia	امتناع عن الطعام	nicotinism	اتسمام نيكوتيني
optimal	أمثل	lateropulsion	اتسحاق جانبي
optimum	الأمثل	diastematocrania	اتشطار القحف
anagoge; anagogy	أمثلة النفس	diastematomyelia	اتشطار النخاع
neuropathogenesis	إمراض عصبية	autosynnoia	اتشغال بالذات
neuropathogenicity	إمراضية عصبية	schizogyria	اتشقات التلافيف
leptocephalic	أمق الرأس	schizocephalia	اتشقات الرأس
unstriated	أملس	rachischisis	اتشقات السيساء
superego	الإننا العليا	mesorachischisis	اتشقات السيساء الجزئي
egotropic; idiotropic; introvert	أناني	hemirachischisis	اتشقات السيساء الشقي
egoism	أنانية	spondyloschisis	اتشقات الفقار
egocentric	أناني التركيز	cranioschisis	اتشقات القحف
extroversion	انبساط نفسي	craniorachischisis	اتشقات القحف والسيساء



binocular	بالعينين	uncotomy	بضع الشص
aphrodisia	باه	neurotomy	بضع العصب
aphrodisiac	باهي	splanchnicotomy	بضع العصب الحشوي
neuropeptide	ببتيد عصبي	lobotomy	بضع الفص
neurography	بحث عصبي	leucotomy; leukotomy	بضع الفص الجبهي
coprolalia; coprophrasia	بذاء	thalamectomy; thalamotomy	بضع المهاد
end-feet	براعم انتهائية	cordotomy; myelotomy	بضع النخاع
exencephalia; exencephaly	برانية الدماغ	myototomy	بضع وتر العضلة
exencephalous	براني الدماغ	myotomy	بضع الورم العضلي
fastigium	برحاء	hypothalamotomy	بضع الوطاء
isthmus	برزخ	bradyesthesia	بطء الإدراك
bud	برعم	myobradia	بطء الإستجابة العضلية
dysphoria	برم	bradyphrasia	بطء التلفظ
frigidity	برودة	bradyteleocinesia	بطء التنسيق الحركي
hillock	بروز	bradycinesia	بطء الحركة
prostaglandin	بروستغلندين	bradylexia	بطء القراءة
procaine	بروكائين	bradylogia; bradyphemia	بطء الكلام
benberi	بري بري	bradyglossia	بطء النطق
puncture	بزل	putamen	بطانة
encephalopuncture	بزل الدماغ	endyma; ependyma	بطانة عصبية
cephalocentesis	بزل الرأس	endocranium	بطانة القحف
craniopuncture	بزل القحف	abdomen	بطن
rachicentesis	بزل قطني	rostral	بطني
tapetum	بساط	ventricle; ventriculus	بطين
extension	بسط	postganglionic	بعد العقدة
oscillopsia	بصر مذبذب	asitia	بغض الطعام
optical	بصري	macula; spot; tache	بقعة
optics	بصريات	maculocerebral	بقعي دماغي
opticochiasmatic; optochiasmatic	بصري تصالبي	diaphemetric	بقياس حس اللمس
opticopupillary	بصري حدقي	alalia	بكامة
opticociliary	بصري هديبي	alalia cophica; deaf-mutism	بكم
bulb; bulbus	الجبلة	audimutitas	بكم سميع
bulbopontine	بصلي جسري	hypothyria	بلادة الانفعالات
pseudobulbar	بصلي كاذب	hyponoia	بلادة عقلية
fingerprint	بصمة	gliophagia	بلعمة الدبق
insight	بصيرة	myophagism	بلعمة عضلية
cingulotomy; cingulumotomy	بضع التلفيفين الحزاميين	odynophagia	بلع مؤلم
foraminotomy	بضع الثقبة	aerophagia	بلع الهواء
rhizotomy	بضع الجذور	neuronophage	بلعم العصبونات
chordotomy	بضع الحبل	myophage	بلعم العضل
viscerotomy	بضع الحشى	axophage	بلعم المحوار
cerebrotomy; encephalotomy	بضع الدماغ	pellagra	بلغرة
mesencephalotomy	بضع الدماغ المتوسط	imbecility	بله
cephalotomy	بضع الرأس	puberty	بلوغ
stereencephalotomy	بضع الرأس المجسم	ephebogenesis	بلوغية
rachiotomy; spondylotomy	بضع السيساء	dull	بليد
pallidotomy	بضع الشاحبة	hypoffective	بليد العاطفة
pallidoanatomy	بضع الشاحبة والعروة	anesthetic	بنج



pseudonarcotism	تخدِير كاذب	mating	تزاوج
rachianalgesia	تخدِير نخاعي	tectocephaly; cymbocephalia	تزورق الرأس
phlebanesthesia	تخدِير وريدي	acceleration	تسارع
narcotic	تخديري	isopotential	تساوي الجهد
thalamectomy	تخريب المهاد	tachyphagia	تسرع الأكل
confabulation; fabrication	تخريف	tachyphrenia	تسرع التفكير
echoencephalography	تخطيط صدى الدماغ	tachypragia	تسرع العمل
myography	تخطيط العضل	tachylalia	تسرع الكلام
electroretinography	تخطيط كهربية الشبكية	tachyphrasia	تسرع النطق
electroneuromyography	تخطيط كهربية العضلة العكهربية العصب	clinocephalism; clinocephaly; tapeinocephaly	تسطح الرأس
radioencephalography	تخطيط لاسلكي للدماغ	platybasia	تسطح القاعدة
decompression	تخفيف الضغط	platycrania	تسطيح القحف
retardation	تخلف	sphenocephaly	تسفن الرأس
feeble-mindedness; hypophrenia; oligophrenia	تخلف عقلي	alganesthesia; analgesia	تسكين
confusion	تخليط	paranalgesia	تسكين الأطراف السفلية
confusional	تخليطي	amnalgesia	تسكين انساني
dyspepsia	تخمة	ataralgia; neuroleptanalgesia	تسكين تطميني
phantasy; fantasy	تخيل	audionalgesia	تسكين سمعي
association	تداعي	hemianalgesia	تسكين شقي
nocturnal association	تداعي الإصابة	cryoanalgesia	تسكين قري
treppe	تدرج	electroanalgesia	تسكين كهربوي
drop	تدلي	lathyrism	تسعم بالجلبان
wristdrop	تدلي الرسغ	neuronymy	تسمية عصبية
spondyloptosis	تدلي الفقار	myonymy	تسمية العضلات
glossoptosis	تدلي اللسان	acrocephalia; hypsiccephaly; oxycephalia; oxycephaly; stenocephaly	تسمن الرأس
encephalization	تدمغ	synapsis	تشابك
hematomyelia; myelapoplexy; myelorrhagia	تدمي النخاع	appersonification	تشاخص
oscillation	تذبذب	empathy	تشاعر
recall	تذكر	arborization	تشجر
cryptanmnnesia; cryptomnesia	تذكر الخفايا	neurodiagnosis	تشخيص عصبي
palinmnesia	تذكر القديم	psychodiagnosis	تشخيص نفسي
recall	تذكير	neuroanatomy	تشريح عصبي
hemigeusia	تذوق نصفي	formation	تشكل
association; coherence	ترابط	myelinization	تشكل الميالين
synreflexia	ترابط المنعكسات	formation	تشكيل
virilence; virilization	تراجل	spasm; spasmus	تشنج
summation	تراكم	dactylospasm	تشنج الإصبع
trabecula	تربيق	orthotonus	تشنج انتصابي
neurotagma	ترتيب عصبي	protospasm	تشنج أولي
neurotransducer	ترجم عصبي	pharyngism; pharyngismus	تشنج البلعوم
sedation	تركين	arthrogryposis	تشنج تكززي
clonism	ترمع	laryngismus; laryngospasm	تشنج الحنجرة
stagers; titubation	ترنح	cantus galli	تشنج الحنجرة الصريري
hypso kinesia	ترنح خلفي قياسي	anesthetospasm	تشنج خدري
graphocatharsis	ترويح بالكتابة	gyrospasm	تشنج دوراني
antitoxin	ترياق	retrocollis	تشنج الرقبة المنكفي
synchronism	تزامن	clonospasm	تشنج رمعي



hemispasm	تشنج شقي	epidurography	تصوير فوق الجافية
opisthotonus	تشنج ظهري	periencephalography	تصوير محيط الدماغ
neurospasm	تشنج عصبي	tomography	تصوير مقطعي
myspasm	تشنج عضلي	neurotomography	تصوير مقطعي عصبي
myotonus; paramyotonus	تشنج عضلي توتري	myelography	تصوير النخاع
palmus	تشنج قفزي	pneumomyelography	تصوير النخاع الغازي
graphospasm	تشنج الكتساب	control	تضبيب
logospasm	تشنج الكلام	neurosarcocleisis	تضمين عصلي للعصب
glossospasm	تشنج اللسان	stenocortaphia	تضييق الصدغ
paraspasm	تشنج متناظر	craniostenosis	تضييق القحف
cystospasm	تشنج المثانة	lemostenosis	تضييق المريء
entasia	تشنج مُضَيِّق	constriction	تضييق
idiospasm	تشنج موضِع	iatric	تطبيبي
algospasm	تشنج مؤلم	iatrogenic	تطبيبي المنشأ
myelospasm	تشنج نخاعي	development	تطور
prosopospasm	تشنج الوجه	mnemonics	تطوير الذاكرة
spasmodic; spastic	تشنجي	fatigue	تعب
cheirospasm	تشنج اليد	expression	تعبير
abnormality; deformity; dysmorphosis; malformation	تشوه	acceleration	تتجيل
polydyspondylism	تشوه الفقرات المتعدد	polyalgisia	تعدد التآلم
senescence	تَشَيْخُ	polyesthesia; polysensitivity	تعدد التحسس
decussation	تصالب	microgynia; micropolygyria	تعدد التلافيف الصغرية
chiasm; chiasma	تصالية	apraxia; parectropia	تعذر الأداء
conduct	تصرف	hemipraxis	تعذر الاداء الشقي
cyclocephaly; cyclopia	تصقلب الرأس	neurapraxis	تعذر الاداء العصبي
sclerosis	تصلب	achalasia	تعذر الارتخاء
cerebrosclerosis; encephalosclerosis	تصلب دماغي	adiaphoria	تعذر الاستجابة
neuro sclerosis	تصلب عصبي	parasomnia	تعذر الاستجابية
atherosclerosis	تصلب عصيدي	amimia	تعذر الإيماء
mysclerosis	تصلب عضلي	asynergy	تعذر التآزر
craniosclerosis	تصلب القحف	alexithymia	تعذر التعبير العاطفي
myelosclerosis	تصلب النخاع	adiadochocinesia; adiadochokinesia	تعذر تناوب الحركات
acrosclerosis	تصلب النهايات	akathisia; cathisophobia	تعذر الجلوس
mannerism	تصنع	akinesia; akinesis	تعذر الحركة
phonation	تصويت	akinesia algera	تعذر الحركة الالمي
angiography	تصوير الاوعية	akinesia amnestica	تعذر الحركة النساوي
pneumoventriculography	تصوير البطينات الغازي	acalculia	تعذر الحساب
scanography	تصوير تقريسي	acoria	تعذر الشيع
peridurography	تصوير حول الجافية	acrasia	تعذر ضبط النفس
perimyelography	تصوير حول النخاع	akatamathesia	تعذر الفهم
encephalography	تصوير الدماغ	akatanoesis	تعذر فهم الذات
pneumencephalography	تصوير الدماغ الغازي	alexia; aphemesthesia; typhlolexia	تعذر القراءة
pneumoencephalomyelography	تصوير الدماغ والنخاع الغازي	aphonogelia	تعذر القهقهة
acrocephalography	تصوير سنام الرأس	agraphia	تعذر الكتابة
neuroroentgenography	تصوير شعاعي عصبي	abasia	تعذر المشي
cisternography	تصوير الصهريج	anarthria	تعذر النطق
pneumography	تصوير غازي	ananastasia; astasia	تعذر الوقوف
		ephidrosis	تعرق

diaphoresis	تعرق غزير	psychocatharsis	تفريغ فكري
reinforcement	تعزيز	psychocatharsis	تفريغ نفسي
innervation	تعصيب	oneiroscopy	تفسير الأحلام
organization	تعضي	activation	تفعيل
deafferentation	تعطيل الوارد	telergy	تفعيل بعادي
craniosynostosis	تعظم الدروز الباكر	decomposition	تفكك
craniosstosis	تعظم الدروز الخلفي	intellectualization; thinking	تفكير
sarcostosis	تعظم العضل	miosis; myosis	تقبض الحدقة
mentation	تعقل	progression	تقدم
learning	تعلم	progressive	تقدمي
hypnopedia	تعلم نومي	dosage	تقدير الجرعات
abeyance	تعلق	occipitalization	تقلد
insenescence	تعمر	etat vermoulu	تقرح سطح الدماغ
handicap	تعوق	myogelosis	تقس عضلي
retardation	تعويق	decortication	تقشير
identification	تعيين الهوية	hemidecortication	تقشير نصف المخ
neurotrophic	تغذوي عصبي	sectio	تقطيع
myotrophic	تغذوي عضلي	contracture	تقفع
biofeedback	تغذية حيوية راجعة	acrocontracture	تقفع الطرف
feedback	تغذية راجعة	acromyotonia	تقفع نهايات الأطراف
neurotrophy	تغذية عصبية	pessimum	تقلص ثلوي
feed-forward	تغذية مسابرة	myoseism	تقلص عضلي نقضي
myotrophy	تغذي العضل	anodal closure contraction	تقلص الفلق المصعدي
alienation	تغرب	anodal opening contraction	تقلص الفتح المصعدي
dendrite; dendron; neurodendrite; neurodendron	تغصن	electrocontractility	تقلصية كهربية
dendric; dendritic	تغصني	lability	تقلقل
hypnolepsy; narcolepsy	تغفيق	empathy	تقمص عاطفي
sympatheticotonia; sympathicotonia	تغلب الودي	psychotechnics	تقنيات نفسية
poikilothermy	تغير الحرارة	hematomyelopore	تُقني النخاع النزفي
paraphonia	تغير الصوت	emprosthotos	تقوس امامي
poikilothymia	تغير المزاج	catabolism	تقويض
clouding	تغيم	maturation	تقويح
obnubilation	تغيم الوعي	encephalopyosis	تقويح الدماغ
dissociation	تفارق	spondylopyosis	تقويح الفقار
ego-dystonic	تفارق الذات	integration	تكامل
reaction	تفاعل	gliomatosis	تكثر الدبق
anisopia	تفاوت الإبصار	aggregation	تكسس
anisometropia	تفاوت الانكسار	paliknesia	تكرارية الحركة
anisoaccommodation	تفاوت التكيف	palingraphia	تكرارية الكتابة
anisocoria	تفاوت الحدقتين	palinphrasia	تكرارية الكلام
aniseikonia	تفاوت الصورتين	catalogia	تكرارية اللفظ
neurocladism; odogenesis	تفرع عصبي	tetanus; tetany	تكزز
neuromodulation	تفريغ عصبي	pseudotetanus	تكزز كاذب
scanning	تفريس	tetanization	تكزز
scan	تفريسة	risus	تكشيرة
scintiscan	تفريسة ومضانة	sardonic	تكشيرة تشنجية
discharge	تفريغ	sleep talking; somniloquism	تكلم نومي
afterdischarge	تفريغ ثلوي	agitolalia; agitophasia	تكلم هرولي

cavitation; porosis	تكهف	myomalacia	تلين العضل
syringobulbia	تكهف البصلة	spondylomalacia	تلين الفقار
pontobulbia	تكهف البصلة والجسر	craniomalacia	تلين القحف
syringoportia	تكهف الجسر	myelomalacia	تلين النخاع
porencephaly; syringoencephalia	تكهف الدماغ	malingering; pathomimesis; pathomimia;	تمارض
porencephalitis	تكهف الدماغ الالتهابي	pathomimicry	
syringoencephalomyelia	تكهف الدماغ والنخاع	mussitation	تمتمة
syringomyelus	تكهف قناة النخاع	psychodrama	تمثيل نفسي
syringomyelia	تكهف النخاع	myotasis	تمدد العضل
gestalt	تكون إدراكي	extension	تمديد
neurogenesis	تكون العصب	neureclasia	تمديد العصب
neurulation	تكون العصبية	laceration	تمزق
myelination	تكون الميالين	neurotmesis	تمزق الأعصاب
myelinogeny	تكون الميالين العصبي	neuragmia	تمزق الجذع العصبي
myelination	تكون النخاعين	myorrhaxis	تمزق العضل
myomagenesis	تكون الورم العضلي	endoneurolysis	تمشيط ألياف العصب
gestaltism	تكونية إدراكية	hersage	تمشيط العصب
reaction-formation	تكوين الاستجابة	restlessness; unrest	تلملم
accommodation	تكيف	myokymia; neuromyotonia	تموج عضلي
conditioning	تكييف	discrimination	تمييز
bathmotropism	تكييف الاستثارية	coordination	تناسق
disintegration	تلاشي	dissonance	تناشز
adaptation	تلازم	myelogeny	تناضح الميالين
scopophilia	تلذذ جنسي بالمراقبة	antipathy	تناكر
pyrolagnia	تلذذ جنسي بالنيران	development	تنامي
psycholagny	تلذذ جنسي نفسي	myelogenesis	تنامي الجهاز العصبي
choreophrasia	تلفظ رقصي	psychogenesis	تنامي نفسي
idioglossia	تلفظ معيب	diadochokinesia	تناوبية الحركات
convclution; gyrus	تلفيف	olfactism	تنبه شمعي
microgyrus	تلفيف صفري	stimulation	تنبيه
fabrication	تلفيق	myelinogenesis	تنخج
automatic; spontaneous	تلقائي	ulegyria	تندب التلافيف
automatism; telergy	تلقائية	coordination	تنسيق
biofeedkack	تلقيم حيوي راجع	activation	تنشيط
lag	تلكؤ	remotivation	تنشيط الحوافز
groove; streak; sulcus	تلم	encephaloscropy	تنظير الدماغ
stain	تلون	retinoscopy	تنظير الشبكية
afterloaded	تلوية التحميل	ophthalmoscropy	تنظير العين
staining	تلوين	funduscopy	تنظير قاع العين
myofibrosis	تليف عضلي	cranoscopy	تنظير القحف
neuromalacia; neuromalakia	تلين الأعصاب	craniotonoscopy	تنظير القحف التسمعي
softening	تلين بفقر الدم	organization; regulation	تنظيم
cerebromalacia; encephalodialysis;	تلين الدماغ	abreaction	تنفيس
encephalomalacia; necrencephalus		autocatharsis	تنفيس ذاتي
meningomalacia	تلين السحايا	degeneration	تنكس
tephromalacia	تلين السنجابية	myodemia	تنكس شمعي عضلي
		myocerosis; myokerosis	تنكس عضلي شمعي
		myeleterosis	تنكس النخاع



dura	جافية	dermoid	جلداني
catatonia	جامود	psychocutaneous	جلدي نفسي
laterality	جانبية	coition; copulation; coitus	جماع
delinquent	جانح	esthetic	جمالي
spongioplasm	جبلة إسفنجية	cranium; skull	الجمجمة
neuroplasm	جبلة عصبية	catalepsy; cataplexi	جمدة
axoplasm	جبلة المحوار	cataplectic	جمدي
forehead	جبهة	cataleptiform	جمدي الشكل
exophthalmos; proptosis	جحوظ	summation	جمع
ophthimocele; ophthalmoptosis	جحوظ العين	system	جملة
parietal	جداري	ala	الجناح
leprosy	جذام	sexuality	جنسانية
radix; root	جذر	psychosexual	جنسي نفسي
radiculomedullary	جذري نخاعي	scoliosis	جنف
truncus; trunk	الجزع	kyphoscoliosis	جنف حدابي
brainstem	جذع الدماغ	rachioscoliosis	جنف السيساء
neurosurgeon	جراح الاعصاب	homosexual	جنوسي
surgery	جراحة	homoeroticism; homosexuality	جنوسية
neurosurgery	جراحة الاعصاب	insanity; lunacy; madness	جنون
microneurosurgery	جراحة الاعصاب المجهرية	paraneural	جنيب العصب
stereotaxy	جراحة توضعية	system; systema	جهاز
cryosurgery	جراحة قرية	sympathicus	الجهاز العصبي الودي
psychosurgery	جراحة نفسية	orthosympathetic	الجهاز الودي
dose; dosis	جرعة	potential	جهد
pars	جزء	alterpotential	جهد تلوي
insula	الجزيرة	neuropotential	جهد عصبي
somatic	جسدي	action potential	جهد الفعل
somaticovisceral	جسدي حشري	lacuna	الجوية
somatopsychic	جسدي نفسي	carina	جؤجؤ
pons	الجسر	cavitas; cavity	الجوف
pons- oblongata	الجسر والبصلة	pseudocoele; pseudocoele	جوف الحاجز الشفاف
pontile; pontine	جسري	encephalocoele	جوف الدماغ
pontobulbar; pontomedullary	جسري بصلي	encephalocoele	جوف القحف
pontomesencephalic	جسري دماغي متوسطي	thalamococle	جوف المهاد
pontopeduncular	جسري سويقي	principle	جوهر
pontocerebellar	جسري مخيخي	sinus	جيب
body; corpus	جسم		
corpora bigemina	الجسمان التوامان		
callosum	الجسم الثفني	barrier	حائل
epiphysis cerebri	الجسم الصنوبري	blood-brainbarrier	حائل دموي دماغي
neurosome; perikaryon	جسم العصبون	septum	حاجز
striatum	الجسم المخطط	acute	حاد
neostriatum	الجسم المخطط الحديث	accident	حادثة
antibody	جسم مضاد	hypermnestic	حاد الذاكرة
corpuscle; corpusculum	جسيم	sense	حاسة
gliosome	جسيم دقيقي	quotient	حاصل
neurosome	جسيم عصبي	intelligencequotient	حاصل الذكاء
neurodermatitis	جلاد عصبي	margo	حافة

(ح)

motive	حافز	leiodystonia	حثل العضلات الملساء
state; status	حالة	myodystrophy	حثل عضلي
etatdysmyelinique	حالة اختلال تكون الميالين	leukodystrophy	حثل المادة البيضاء
spasmolysant	حالّ التشنج	facioscapulothoracicdystrophy	حثل وجهي كتفي عضدي
pinealism	حالة صنوبرية	diaphragmasellae	حجاب السرج
myautonomy	حالة عضلية ذاتية	phrenic	حجابي
pituitarism	حالة نخامية	orbit	حجاج
neurocytolysin	حالّ الخلايا العصبية	orbitotemporal	حجاجي صدغي
neurolysin; neurolytic	حالّ العصب	cranioclasty; craniotomy	حج القحف
cholinolytic	حالّ الكولين	kyphosis; rachiocyphosis; rachiokyphosis	حجاب
parasympatholytic	حالّ لاودي	gibbus; tuber	حدبة
nicotinolytic	حالّ النيكوتين	hypermnesia	حدة الذاكرة
sympathicolytic; sympatholytic	حالّ الودي	hypergeusethesia; hypergeusia	حدة الذوق
pedophilia	حب الأطفال	hyperacusis	حدة السمع
claustromania	حب الانغلاق	juvenile	حدث
aphasia	حبسة	process	حدث
logamnesia	حبسة إدراكية	declive	حدرة
lethologica	حبسة اسمية	liminal	حذي
asyndesis	حبسة الترابط	clava; tuberculum	حديبة
dysnomia; paronomia; paraphasia;	حبسة التسمية	clava	حديبة النواة الناحلة
paraphrasia		myothermic	حراري عضلي
aphthongia	حبسة تصويتية	causalgia; thermalgesia	حُراق
logaphasia	حبسة تعبيرية	mobility	حراك
ataxaphasia; ataxiaphasia	حبسة تكوين الجمل	cinclisis	حركات ترددية سريعة
aphrasia	حبسة الجمل	movement	حركة
alliteration	حبسة جناسية	aftermovement	حركة تلوينة
asemasia	حبسة دلالية	nervimotion	حركة عصبية التنبيه
jargonaphasia	حبسة راطنة	ideomotion	حركة فكرية التحفيز
logokoposis	حبسة سمعية	synkinesia; synkinesis	حركة مترابطة
aculalia; agrammaphasia	حبسة عبارية	allokinesia; allokinesis	حركة مرآتية
logasthenia	حبسة الفهم	centrocinesia; kentrokinesis	حركة مركزية التنبيه
alexia	حبسة القراءة	motor	حركي
logagraphia	حبسة كتابية	optokinetic	حركي بصري
logagnosia; paraphemia	حبسة كلامية	archookinetic	حركية بدائية
agrammatism; agrammatologia	حبسة لغوية	neokinetic	حركية حديثة
asyllabia	حبسة المقاطع	sensomobility	حركية حسية
tonaphasia	حبسة موسيقية	psychokinesis	حركية نفسية
agrammatica; agrammatism	حبسة نحوية	psychokinesia	حركية نفسية المنشأ
acataphasia	حبسة نطقية	viscerimotor	حركي حشوي
tonaphasia	حبسة نغمية	oculocephalogyric	حركي رأسي بصري
gerophilia	حب الشيوخ	ideokinetic; ideomotor	حركي فكري التحفيز
cord; funiculus	حبل	paleokinetic	حركي قديم
cephalochord	حبل ظهري رأسي	algiomotor	حركي مؤلم
granulation	حببية	deprivation	حرمان
determinism	حتمية	cingulum	حزام
dystrophy	حثل	bundle; fascicle; fasciculus	حزمة
poliodystrophy; poliodystrophy	حثل السنجابية	fascicular	حزمي
hemidystrophy	حثل شقي	esthesia; sensation; sensibility	حس

optesthesia	حس الإبصار	baresthesia; baryesthesia	حس الوزن
graphesthesia	حس الأخطيط	esthetic; esthetic; sensory	حسي
sensible; sensitive	حساس	visuosensory	حسي إبصاري
rachisensible	حساس للتخدير النخاعي	sensorimotor	حسي حركي
pressoreceptive; pressosensitive	حساس للضغط	myotactic	حسي عضلي عميق
sensibility; sensitivity	حساسية	psychosensory	حسي نفسي
rachisensibility	حساسية للتخدير النخاعي	sensorivascular	حسي وعائي
cenesthesiopathy	حس الاعتلال	visceral	حشوي
algesthesia; algesthesia	حس الألم	visceroparietal	حشوي جداري
pallesthesia; palmesthesia	حس اللمس	viscerosomatic	حشوي جسدي
psychroesthesia	حس البرد	visceroskeletal	حشوي هيكلية
telesthesia	حس بعادي	cannabis; marijuana	حشيش
acanthesthesia	حس التشوك	encephalolith	حصاة الدماغ
macroesthesia	حس تضخيمي	blockade	حصار
dedolation	حس التكدم	hippocampus	الحصين
afterimpression; altersensation	حس تلوي	fossa	حفرة
zonesthesia	حس التمنطق	field	حقل
topesthesia; topognosis	حس توضيح اللمس	injection	حقن
somesthesia; somesthesia	حس الجسد	itching	حكة
thermesthesia; thermoesthesia	حس الحرارة	herpes	حلا
isothermognosis	حس حراري إسوي	spasmolysis	حلّ التشنج
graphokinesesthesia	حس حركات الكتابة	neurolysis	حلّ العصب
glossokinesesthesia	حس حركة اللسان	dream	حلم
kinesthesia; kinesthesia	حس حركي	papilla	حلمة
splanchnesthesia; viscerosensory	حس حشوي	papilla	حليمة
anacathesthesia	حس الحوم	neurothele	حليمة عصبية
gargalesesthesia	حس الدغدة	fever	حمى
panesthesia	حس شامل	rubrothalamic	حمرراوي مهادي
trichesthesia; trichesthesia	حس شعري	rubrospinal	حمرراوي نخاعي
osmesthesia; rhinesthesia	حس الشم	gaze	حلقة
baresthesia; pieesthesia	حس الضغط	talipes	حذف
pseudophotoesthesia	حس ضوئي كاذب	clubfoot	حذف القدم
synchiria	حس عبوري	clubhand	حذف اليد
myesthesia	حس عضلي	pial	حنون
simesthesia	حس عظمي	pia-glia	الحنون الدبقية
bathesthesia; bathyesthesia; proprioception	حس عميق	pia-arachnoid	الحنون العنكبوتية
paleosensation	حس قديم	limbic	حوفي
pseudesthesia; pseudoesthesia	حس كاذب	perimedullary	حَوْل البصلة
graphesthesia	حس الكتابة على الجلد	pericallosal	حول الثفني
pselaphesia; thigmesthesia	حس اللمس	peridural	حول الجافية
psychochromesthesia	حس لوني نفسي	perigial	حول الدبقي
cenesthesia	حس مشترك	pericephalic	حول الرأس
synesthesia	حس مشترك مؤلم	perineural	حول العصب
arthresthesia	حس مفصلي	anisophoria	حَوْل متفاوت
allochiria	حس مقابل للتوضع	periaxonal	حَوْل المحوار
synesthesia	حس مواكب	periaqueductal	حَوْل المسال
allesthesia; alloesthesia; alloesthesia	حس نازح	vesicle	حويصلة
pseudopolymella	حس النهايات الكاذب	space	حين

spatiumsubdurale	الحيز تحت الجافية	paretic	خزلي
myelomenia	حيض نخاعي	mastoid	خشاء
vigor	حيوية	anodmia; anosmia; anosophrasia	خشام
		hemianosmia	خشام شقي
		psychograph	خط بياني نفسي
extradural	خارج الجافية	parapraxia	خطل الأداء
extrameningeal	خارج السحايا	parablepsia	خطل البصر
extracranial	خارج القحف	paramimia	خطل التأشير
extramedullary	خارج النخاع	paralalia	خطل التلفظ
extrapshychic	خارج النفس	paracinesia; paracinesis; parakinesia	خطل الحركة
extrapyramidal	خارج الهرمي	paracenesesthesia	خطل حس الراحة
preconscious	خارج الوعي	parageusia	خطل الذوق
cephalogyric	خاص بتدوير الرأس	paracusia	خطل السمع
character	خاصة	parosmia	خطل الشم
depressor	خافض	paralexia	خطل القراءة
apathetic; apathic	خامل	paragraphia	خطل الكتابة
malignancy	خبائثة	paragrammatism	خطل الكلام
abalienation	خُبال	pseudaphia	خطل اللمس
propulsion	خبب	parathymia	خطل المزاج
cryptic	خببيثي	paralogia	خطل المنطق
malignant	خببيث	paragrammatism	خطل نحوي
thrombosis	خُثار	parahypnosis	خطل النوم
microthrombosis	خُثار صغري	abatement	خفة الأعراض
microthrombus	خثرة صغرية	palmus	خفقان
anesthesia	خَدْر	hypohypnotic	خفيف النوم
narcotize	خَدْر	cryptogenic	خفي المنشأ
para-anesthesia; paranesthesia	خدر أسفل الجسم	trait	خلة
acroanesthesia	خدر الأطراف	neurohumor	خلط عصبي
trichoanesthesia	خدر شعري	neurohumoralism	خلطية عصبية
hemianesthesia	خدر شقي	spondylaxarthrosis	خلع الفقرة
hemiparaneesthesia	خدر شقي سفلي	postbulbar; retrobulbar	خلف البصلة
toponarcosis	خدر موضعي	postganglionic	خلف العقدة
abscess	خُرَاج	postcentral	خلف المركزي
dumbness; mutism	خَرَس	retrobulbar	خلف العقلة
aphrenia; aphronesia	خَرَف	habitus	خلقة
dement; dementia	خَرَف	congenital; innate	خلقي
presbyophrenia	خرف شيخوخي	derangement	خلل
pseudodementia	خرف كاذب	hemidysesthesia	خلل الإحساس الشقي
discharge	خروج	dyspraxia	خلل الأداء
biopsy	خزعة	dysboulia	خلل الإرادة
paresis	خَزَل	arrhaphia	خلل الارتقاء
monoparesis	خزل أحادي	dysmimia	خلل الإيماء
paresonalgesia	خزل خدري	dyssynergia	خلل التآزر
tetraparesis	خزل رباعي	dyschronism	خلل التزامن
paraparesis	خزل سفلي	dysphonia	خلل التصويت
hemiparesis	خزل شقي	atelencephalia; ateloencephalia	خلل تطور الدماغ
myoparesis	خزل عضلي	dysymbolia	خلل التفكير
pseudoparesis	خزل كاذب	dysarthria	خلل التلفظ

(خ)



dysautonomia	خلل التلقائية	astrocyte	خلية نجمية
dysergia	خلل التناسق الحركي	pituitary	خلية نخامية
dysymmetry	خلل التناظر	fimbria	خمل
myelateia	خلل تنامي النخاع	depression	خمود
disdiadochokinesia;	خلل تناوبية الحركات	apathism; apathy	خمول
dysdiadochokinesia		hermaphrodite; intersex	خنثى
dysplasia	خلل التنسج	rhinolalia	خنخنة
encephalodysplasia	خلل تنسج الدماغ	gynandria; gynandrim; hermaphroditism	خنوثة
myeloradiculodysplasia	خلل تنسج النخاع والجذور	enophthalmos	خوص
myelodysplasia	خلل التنسج النخاعي	fear	خوف
disequilibrium	خلل التوازن	suture	خياطة
dystonia	خلل التوتر	phantasm	خيال
dysmyotonia; myodystonia	خلل التوتر العضلي	frustration	خيبة
dystopia	خلل التوضع	filament; filum; suture	خيط
dyschiasia	خلل توضع الإحساس	neurofilament	خيط عصبي
dyschiria	خلل توضع المنبه	myofilament	خيط عضلي
dyskinesia	خلل الحركة	tentorium	خيمة
dyscalculia	خلل الحسابية		
dysmnasia	خلل الذاكرة		
dysgeusia	خلل الذوق	disease; sickness	داء
dysraphia	خلل الرقاع	xanthomatosis	داء الأورام الصفرة المنتشرة
dysacusia	خلل السمع	paramyotonia	داء التشنج العضلي التوتري
dysosmia	خلل الشم	sarcoidosis	داء ساركويد
dysorexia	خلل الشهية	gargoylism	داء عديد السكريد المخاطي
paraphora	خلل عقلي	hydrophobia	داء الكلب
dystectia	خلل غلق السقف	paralyssa	داء الكلب الشللي
dysanagnosia; dyslexia	خلل القراءة	cysticercosis	داء الكيسائيات المعدنية
dysmetria	خلل القياس	meningococcosis	داء المكورات السحائية
dysgraphia	خلل الكتابة	analgesiaparans	داحس مخدر
dysphasia	خلل الكلام	intradural	داخل الجافية
dysaphia	خلل اللمس	interoceptive	دلخلي الاستقبال
dysgnosia	خلل معرفي	interofective	داخلي التنبيه
dyslogia	خلل المنطق	circuit	دارة
dysreflexia	خلل المنعكسات	motivation; motive	دافع
allolalia; dystalia; dysphrasia; falopathy	خلل النطق	circle	داثرة
dysrhythmia	خلل النظم	gliosis	دُباق
dysfunction; malfunction	خلل وظيفي	microgliomatosis	دُباق صفري
cell; cellula	خلية	telogia	دُبِق انتهائي
spongocyte	خلية اسفنجية	microglia	دُبِق صفري
ependymocyte	خلية البطانة العصبية	glia; neuroglia	دُبِق عصبي
microglia	خلية دقيقة	macroglia	دُبِق عصبي كبدي
microglia	خلية دقيقة صفرية	myoglia; sarcoglia	دُبِق عضلي
gliocyte; gliocyte; neurogliocyte	خلية دقيقة عصبية	inoglia	دُبِق ليفي
meningocyte	خلية سحائية	astroglia	دُبِق النجميات
myophage	خلية عائية عضلية	oligodendroglia; oligoglia	دُبقيات قليلة التغصن
neurocyte	خلية عصبية	mesoglia	دُبقية صفرية
myocyte	خلية عضلية	mesoglia	دُبقية قليلة التغصن
amacrinecell	خلية لا محوارية	neuroglial	دُبقي عصبي

(د)

empyema	دبيلة	cycle	دورة
sutura	درز	cycloid; cyclothymic	دوروي المزاج
decibel	دسيبل	periodic	دوري
licking	دغدغة	subconscious	دون الشعور
impulse	دفعة	myodynamics	ديناميكا العضلات
ejaculation	دقق	psychodynamics	ديناميكا نفسية
epicritic	دقيق التعيين	neurodynamic	ديناميكي عصبي
brain; cerebrum; encephalon	دماغ		
encephalosis	دُمَاغ	(د)	
endbrain; telencephalon	دماغ انتهائي	autistic	ذاتوي
cerebroid; encephaloid	دماغاني	autism	ذاتوية
marrowbrain; metencephalon;	دماغ بصلي	autonomic	ذاتي
myelencephalon		idiopathic	ذاتي التركيز
betweenbrain; diencephalon; tween-brain	دماغ بيني	idiopathic	ذاتي التغذية
alterbrain; eencephalon; metapsyche;	دماغ تال	memory	ذاكرة
metencephalon		mnemonic; mnemonic	ذاكري
neencephalon; neencephalon	دماغ حديث	narcose	ذاهل
nosebrain; rhinencephalon	دماغ شمعي	oscillation	ذبذبة
oligoencephalon	دماغ صغير	tabification	ذبول
megalencephalon	دماغ ضخم	fastigium	ذروة البطنين
ophthalmencephalon	دماغ عيني	terror	ذعر
paleencephalon; paleoencephalon	دماغ قديم	mental	ذقني
hindbrain	دماغ مؤخر	intelligence	ذكاء
mesencephal; mesocephalon; midbrain	دماغ متوسط	masculinity	ذكورة
forebrain; proencephalon; prosencephalon	دماغ مقدم	cauda	ذنب
thalamencephalon	دماغ مهادي	neuropsychosis; psychosis	ذهان
cerebral; encephalic	دماغي	psychoses	ذهانات
myelencephalospinal	دماغي بصلي نخاعي	alopsychosis	ذهان إدراكي
cerebromacular	دماغي بقعي	pharmacopsychosis	ذهان الادوية
cerebromeningeal	دماغي سحائي	paraphrenia	ذهان تخيلي
cerebriform	دماغي الشكل	somatopsychosis	ذهان جسدي
cerebrocardiac	دماغي قلبي	parergasia	ذهان فصامي
mesencephalohypophyseal	دماغي متوسطي نخاعي	pseudopsychosis	ذهان كاذب
cerebromedullary; cerebroschidial;	دماغي نخاعي	paranoia	ذهان كبرياتي
cerebrospinal; encephalorachidian; encephalospinal		pathopsychosis	ذهان مرضي
plagiocephaly	دنج	psychotic	ذهاني
cachexia	دنف	psychedelic	ذهاني الاعراض
drug	دواء	psychedelic; psychodelic	ذهاني التأثير
psychopharmacology	الدوائيات النفسانية	intellect	ذهن
vertigo	دوار	apsychosis; stupor	ذهول
vertiginous	دواربي	dicephalous	ذو رأسين
neurovaricose	دواليبة عصبية	ganglionated	ذو عقد
dizziness; giddiness	دوام	binocular	ذو عينيّتين
scotodinia	دوام عتمي	gustation; taste	ذوق
dizziness; giddiness	دوخة	bipolar	ذو قطبين
vermis	دودة	pseudogeusesthesia	ذوق كاذب
period	دور	parageusia	ذوق كرهية
oculogyration	دوران المقلّة	gustatism	ذوق محرض



mysospasia; paramyoclonus	رمع عضلي متعدد	genophobia	رهاب الجنس
ankleclonus	رمع الكاحل	acarophobia	رهاب الحلم
pseudoclonus	رمع كاذب	zoophobia	رهاب الحيوانات
logclonia; logoklony	رمع الكلام	amyctophobia	رهاب الخدش
clonic	رمعي	hematophobia	رهاب الدم
clonicotonic	رمعي توتري	atephobia	رهاب الدمار
acervulus	رمل الدماغ	androphobia	رهاب الذكور
amyotaxia; ataxia; ataxy	رنح	brontophobia	رهاب الرعد
dystaxia	رنح جزئي	phobophobia	رهاب الرهاب
proximoataxia	رنح دان	anemophobia	رهاب الريح
hemiataxia	رنح شقي	chronophobia	رهاب الزمن
ataxiophemia; ataxophemia	رنح عضلات النطق	syphilophobia	رهاب الزهري
diataxia	رنح مزدوج	anthophobia	رهاب الزهور
psychataxia	رنح نفسي	herpetophobia	رهاب الزواحف
heredoataxia	رنح وراثي	agoraphobia; agyophobia	رهاب الساح
ataxiodynamia; ataxodynamia	رنح وهني	carcinomatophobia; carcinophobia	رهاب السرطان
atactic; ataxic	رنحي	cleptophobia	رهاب السرقة
atactiform	رنحي الشكل	climacophobia	رهاب السلالم
ataxiamnesic	رنحي نساوي	onomatophobia	رهاب سماع الكلمات
phobia	رهاب	basiphobia; basophobia	رهاب السير
erythrophobia	رهاب الأحمر	panophobia; panphobia; pantophobia	رهاب شامل
pharmacophobia	رهاب الأدوية	dipsophobia	رهاب الشرب
ochlophobia	رهاب الازدحام	demonophobia	رهاب الشياطين
odontophobia	رهاب الأسنان	gerophobia	رهاب الشيخوخة
radiophobia	رهاب الإشعاع	gerophobia	رهاب الشيخوخ
phonophobia	رهاب الأصوات	astraphobia	رهاب الصواعق
ataxiophobia; ataxophobia	رهاب الاضطراب	acousticophobia	رهاب الصوت
pedophobia	رهاب الأطفال	phengophobia; photophobia	رهاب الضوء
phagophobia; sitophobia	رهاب الأكل	cibophobia	رهاب الطعام
carriophobia	رهاب أكل اللحم	achluophobia; noctiphobia; nyctophobia;	رهاب الظلام
alghophobia	رهاب الألم	scotophobia	
coprostasophobia	رهاب الإمساك	dromophobia	رهاب العبور
cherophobia	رهاب الانشراح	amaxophobia	رهاب العريبات
claustrophobia; cleisiophobia; clithrophobia	رهاب الانغلاق	erotophobia	رهاب العشق
autophobia	رهاب الانفراد	bathophobia	رهاب العمق
coprophobia	رهاب البراز	ergasiophobia	رهاب العمل
paraphobia	رهاب بسيط	arachnophobia; arachnophobia	رهاب العناكب
parthenophobia	رهاب البنات	amathophobia	رهاب الغبار
urophobia	رهاب التبول	ballistophobia	رهاب القذائف
toxicophobia	رهاب التسمم	automysophobia; mysophobia	رهاب القذارة
dysmorphophobia	رهاب التشوه	ankylophobia	رهاب القسط
scopophobia	رهاب التعرض	graphophobia	رهاب الكتابة
nudophobia	رهاب التعري	dipsophobia	رهاب الكحول
ideophobia	رهاب التفكير	mythophobia	رهاب الكذب
mythophobia	رهاب التهويل	cynophobia	رهاب الكلاب
dermatophobia	رهاب الجلد	lalophobia	رهاب الكلام
kathisophobia	رهاب الجلوس	lyssophobia	رهاب الكلب
coitophobia	رهاب الجماع	aphephobia; haphophobia; algophobia	رهاب اللمس

aquaphobia; hydrophobia	رهاب الماء	somnambulist	سائر نومي
polyphobia	رهاب متعدد	neurolymph	سائل دماغي نخاعي
anthrophobia	رهاب المجتمعات	field	ساحة
tocophobia	رهاب المخاض	sadist	سادى
acrophobia	رهاب المرتفعات	sadism	سادية
nosophobia; pathophobia	رهاب المرض	sadomasochism	سادية مازوخية
aichmophobia	رهاب المستنقات	necrosadism	سادية الموتى
cremnophobia	رهاب المهاري	zoosadism	سادية نحو الحيوانات
thanatophobia	رهاب الموت	sarcoma	ساركومة
necrophobia	رهاب الميت	gliosarcoma; spongioblastoma;	ساركومة دبقية
astrophobia	رهاب النجوم	spongiocytoma	
gynophobia	رهاب النساء	neurosarcoma	ساركومة عصبية
hypnophobia	رهاب النوم	rhabdomyosarcoma	ساركومة العضل المخطط
pyrophobia	رهاب النيران	myosarcoma	ساركومة عضلية
aelurophobia; ailurophobia; elurophobia;	رهاب الهررة	leiomyosarcoma	ساركومة عضلية لمساء
galeophobia		crus	ساق
aerophobia	رهاب الهواء	neurotoxic	سام للعصب
eremophobia	رهاب الوحدة	myelinotoxic	سام للنخاعين
asthenophobia	رهاب الوهن	index	سبابة
photaugiaphobia	رهاب الوهيج	coma; exanimation	سبات
phobic	رهابي	narcoma	سبات تخدري
mantle	ربطة	agrypnocoma	سبات سهري

## (ز)

aberrant	زائغ	hypnolepsy; narcolepsy	سباتي
angle	زاوية	pathway; tract; tractus	سبح
hirsutism	زيب	sodomy	سبيل
knob	زر	sodomist	سبنة
grafting	زرع الطعم	meninx	سحاة
ballism	زفن	leptomeninx	سحاة رقيقة
hemiballism	زفن شقي	meningeal	سحائي
chronaxie; chronaxy	زمنة	meningoradicular	سحائي جذري
syphilis	زهري	meningocortical	سحائي قشري
neurosyphilis	زهري عصبي	meningogenic	سحائي المنشأ
myelosphilis	زهري نخاعي	meningorachidian	سحائي نخاعي
afterdepolarization	زوال الاستقطاب التلوي	myelophthisis	سحاف النخاع
desynchronization	زوال التزامن	lesbianism; sapphism; tribadism	سحاق
myelinoclasia	زوال النخاعين	lesbian	سحاقية
paranoia	زور	meninges	سحايا
paranoid	زوراني	leptomeninges	سحايا رقيقة
navicular	زورقي	complexion	سحناء
olive	الزيتونة	facies	سحنة
olivopontocerebellar	زيتوني جسري مخيخي	indifference	سدر
aberration	زيغ	sodomist	سدومي
		sodomy	سدومية
		stroma	سدى
		myostroma	سدى العضل
		transmission	سراية
		navel	سرة

## (س)

dominant	سائد		
ambulant; ambulatory	سائر		

ephippium; sellaturcica	سرج تركي	dystopia	سوء التوضع
encephaloid	سرطانة نخاعية	araphia	سوء الرفاه
cephaloma	سرطانة نخاعية	normality	سواء
apokamnosis	سرعة التعب	orthophony	سواء النطق
stria	سطر	eupraxia	سوائية الأداء
amuck	سعار القتل	eugnosia	سوائية الإدراك
marasmus	سفل	eukinesia	سوائية الحركة
marasmatic	سفلي	eusitia	سوائية الشهية
scala	السقالة	eunoia	سوائية العقل
sickness	سقام	eusthenia	سوائية القوة
tectum	سقف	atrabiliary	سوداوي
tectospinal	سقفي نخاعي	melancholia; tristimania	سوداوية
tegmen	سقف	hypomelancholia	سوداوية خفيفة
tegmentum	سقفية	acedia	سوداوية خمولية
apoplexy; stroke	سكتة	nigrostriatal	سوداوي مخططي
pseudoapoplexy	سكتة كاذبة	exacerbation	سورة
apoplēctic	سكتي	normal	سوي
drunkenness	شكر	eupractic; eupraxis	سوي الأداء
sanity	سلامة العقل	eugnostic	سوي الإدراك
passivity	سلبية	orthodromic	سوي التوصيل
Incontinence; incontinentia; overflow	سلس	eukinetic	سوي الحركة
enuresis	سلس البول	normergic	سوي العمل
chain	سلسلة	peduncle; stalk	سويقة
behavior	سلوك	caudexcerebri	سويقة المخ
behaviorism	سلوكية	pontibrachium	سويقة مخيخية متوسطة
neurobehavioral	سلوكي عصبي	orthochromatic	سوي اللون
sarcoplast	سليفة عضلية	dominance	سيادة
sympathogonia	سليفة ودية	ambulation	سير
clairaudience	سماع غيبي	noctambulation; sleepwalking;	سير نومي
sympathin	سمبائين	sonnambulance; sonnambulation; sonnambulism	
stigma	سمة	serotoninerpic	سيروتونيني الفعل
pericranium	سمحاق القحف	ambulatory	سير
hearing	سمع	vigilambulism	سير يقظي
psychoauditory	سمعي نفسي	noctambulic	سير نومي
adiposity; obesity	سمنة	rachis; spine	السيشاء
neurotoxicity	سمية عصبية	rachial; rachidial; rachidian	سيسائي
myelinotoxicity	سمية ميالينية	cyclobarbital	سيكلوباربيتال
age	سن	psychopathology	سيكوباتولوجيا
cinereal	سنجابي		
ectoclinerea	سنجابية خارجية		
Incus	السندان		
egersis; vigilance; wakefulness	سهاد	abnormal; acatastatic; deviant; erratic	شاذ
ahypnosis	سهار	gangliolytic; ganglionoplegic	شال عقدي
sagittal	سهمي	prominentia	شامخة
dystrophoneurosis	سوء التغذية العصبي	phantom	شبحي
dyscephaly	سوء تكون الجمجمة	satiety	شبع
maladjustment	سوء التلاؤم	eroticism; erotism; gynecomania; gynephilia;	شبق
maldevelopment	سوء التنامي	lagnesis; lagnosis; libido; satyriasis; satyromania	

(ش)

algolagnia	شبق المي	uncinate	شصبي
alloeroticism; alloerotism	شبق خلافي	ecstasy	شطح
autoeroticism	شبق ذاتي	radiation	شع
psycholagny	شبق نفسي	hirsutism	شعرانية
erotic	شبعي	consciousness; esthesia	شعور
net; network	شبكة	amblyopia; diplopia	شفع
optomeninx	شبكة	fissure	شق
neuralgiform	شبيه الألم العصبي	postcentralis	شق خلف المركزي
tabetiform	شبيه التابس	hemigrania; megrim; migraine	شقيقة
myotonoid	شبيه التائر العضلي	form	شكل
parapoplexy	شبيهة السكتة	alveushippocampi	شكوة الحصين
hypnoid	شبيه التنويم	palsy; paralysis	شلل
nystagmoid	شبيه الررارة	monoplegia	شلل أحادي
apoplectiform	شبيه السكتة	acroparalysis	شلل الأطراف
paraplegiform	شبيه الشلل السفلي	pharyngoplegia	شلل البلعوم
neuroid	شبيه العصب	triplegia	شلل ثلاثي
myoid	شبيه العضل	phrenoplegia	شلل الحجاب
schizophreniform	شبيه الفصام	thermoplegia	شلل حراري
curariform	شبيه الكوراري	akinesia	شلل الحركة
arborvitaeacerebelli	شجرة الحياة المخيخية	laryngoplegia	شلل الحنجرة
arborvitaeacerebelli		palatoplegia; uranoplegia	شلل الحنك
adiposis; adiposity	شحامة	cephaloplegia	شلل الرأس
adiposidolorosa	شحامة مؤلمة	quadriplegia; tetraplegia	شلل رباعي
adiposogenital	شحامي تناسلي	paraplegia	شلل سفلي
myelocone	شحم مياليني	pseudoparaplegia	شلل سفلي كاذب
subjective	شخصاني	pampegia; panplegia	شلل شامل
personality	شخصية	hemiparalysis; hemiplegia	شلل شقي
hyperarousal	شدة اليقظة	hemiparaplegia	شلل شقي سفلي
cranioclasia	شدخ القحف	abepithymia	شلل الضفيرة الشمسية
neurotony	شد العصب	neuroparalysis	شلل عصبي
segmentum	شدة	stethoparalysis	شلل عضلات الصدر
neurosegmental	شدي عصبي	myoparalysis; myoplegia	شلل عضلي
abnormality; acatastasia; anomaly	شذوذ	monomyoplegia	شلل عضلي أحادي
topodysesthesia	شذوذ توضع للمس	ophthalmoplegia	شلل العين
paraphilia; parosexuality	شذوذ جنسي	iridoparalysis; iridoplegia	شلل القرنية
parorexia; pica	شذوذ الشهية	pseudoparalysis; pseudoplegia	شلل كاذب
abalienation	شذوذ عقلي	logoplegia	شلل كلامي
parapsia	شذوذ للمس	glossoplegia	شلل اللسان
fugue	شراء	polyplegia	شلل متعدد
velum	شراع	cystoplegia	شلل المثانة
anality	شرجية	iemoparalysis	شلل المريء
distraction	شروذ	diplegia	شلل مزدوج
paramnesia	شروذ الذاكرة	myeloplegia	شلل نخاعي
absentmindedness	شروذ الذهن	laloplegia	شلل النطق
distractibility	شرودية	psychoplegia	شلل نفسي
arteria; artery	شريان	facioplegia; prosopoplegia	شلل الوجه
band	شريط	prosopodiplegia	شلل الوجه والطرف السفلي
uncus	شص	paraplectic; paraplegic	شللي سفلي

sympatheticoparalytic	شللي ودي	petitmal	صرع صغير
olfaction	شم	pyknoepilepsy	صرع غيبوبي
euphoretic	شَمَق	grandmal; haut-mal	صرع كبير
euphoria	شَمَق	epileptic	صرعي
euphoriant; euphoric	شَمَق	epileptiform; epileptoid	صرعي الشكل
olfactism	شم لا شمعي التنبيه	bruxism; clenching; odontoprisis	صريف الأسنان
heterosomia	شم مغاير	torticollis; wryneck	صعر
olfactory	شمعي	retrocollis	صعر خلفي
spasticity	شجاج	nanomelia	صعر الأطراف
myospasms	شجاج عضلي	nanocormia	صعر الجذع
spastic	شجاجي	nanocormia	صعر الجسم
spasmophilia	شَنَج	micrencephalia; microencephaly	صعر الدماغ
spasmphilic	شَنَج	microcephalia; nanocephaly	صغر رأس
alloeroticism	شهوانية الغير	hydromicrocephaly	صغر الرأس الموهي
appetite	شهية	microcrania	صغر القحف
epicranium	الشوأة	micromyelia	صغر النخاع
spina; spine	شوكة	microcephalous	صغير الرأس
malformation	شوه	lamella	صفاحة
progeria	شياخ	lamina	صفيحة
geratic; senility; senium	شيخوخة	end-flake; endplate	صفيحة انتهائية
senile	شيخوخي	spine	صلب
		alogia; anandia; aphemia; mutism	صمات
		akineticutism	صمات تعذر الحركة
		nyctaphonia	صمات ليلي
		nyctophonia	صمات نهاري
		neurocrine	صماوي عصبي
		embolus	صمة
		rigidity; rigor	ضمل
		earwax	صملاخ
		deafness	صمم
		hemianacusia	صمم أحادي
		hemianacusia	صمم شقي
		presbyacusia; presbycusis	صمم شيخوخي
		pineal	صنوبري
		cistern	صهريج
		cistemamagna	صهريج كبير
		postcisterna	صهريج مخيخي نخاعي بصلي
		commissure	صوار
		psalterium	صوار القبو
		apastia	صوام
		myocrismus	صوت العضلة
		acoustic	صوتي
		image	صورة
		pneumoangiogram	صورة الأوعية الغازية
		afterimage; aftervision	صورة تلوينة
		peridurogram	صورة حول الجافية
		encephalogram	صورة الدماغ
		positrocephalogram	صورة الدماغ البوزتروني

## (ص)

efferent; efferential	صادر		
cerebrifugal	صادر من الدماغ		
corticifugal; corticoefferent	صادر من القشرة		
cerebellifugal; cerebellofugal	صادر من المخيخ		
matutinal	صباحي		
chromosome	صبغي		
petropharyngeus	صخرية بلعومية		
echokinesis; echomatism; echomimia;	صداء حركي		
echopraxia			
echographia	صداء كتابي		
echolalia; echophrasia	صداء لفظي		
cephalalgia; cephalgia; cephalodynia; headache	صداع		
metopodynia	صداع جبهي		
hemicrania	صداع نصفي		
temporal	صدغي		
shock	صدمة		
electroplexy; electroshock	صدمة كهربية		
conflict	صراع		
cry	صرخة		
epilepsia; epilepsy	صرع		
epileptoid	صرعاني		
jacksonianepilepsy	صرع جاكسوني		
hemiepilepsy	صرع شقي		





limb	طَرْف	anoia; idiocy	عته
process	طريقة	disability	عجز
graft	طُقْم	acatamathesia	عجز إدراكي
taste	طُقْم	aprosexia	عجز التركيز
acidtaste	طُقْم حامض	acatamathesia	عجز لغوي
autograft	طُقْم ذاتي	hydatid	عداري
allograft	طُقْم منلي	lenticular	عدسي
catathymia	طفيان العوامل النفسية	lenticulostriate	عدسي مخططي
infantilism	طفالة	lenticulo-optic; lenticulothalamic	عدسي مهادي
alterpains	طلق تلوي	lability	عدم الاستقرار
precoma	ظليعة السبات	subconsciousness	عدم اكتمال الوعي
obliteration	طمس	holoprosencephaly	عدم انشطار الدماغ المقدم
tinnitus	طنين	agenesia; agenesia	عدم التخلُّق
flexibility	طواعية	neuronagenesis	عدم تكون العصبونات
craniotopography	طوبوغرافية القحف	imbalance	عدم التوازن
dolichocephalic; mecocephalic	طويل الرأس	clumsiness	عدم الرشاقة
dolichocranial	طويل القحف	inadequacy	عدم الكفاية
fold	طية	alethia	عدم النسيان
flexible	طيع	nihilism	عدمية

## (ظ)

phenomenon	ظاهرة	meningococemia	عدوى الدم بالسحائيات
backache; backalgia	ظهار	multisynaptic; polysynaptic	عديد التشابكات
neuroepithelium; neuroepithelium	ظهارة عصبية	aneurogenic	عديم التحصيب
neuroepithelial	ظهاري عصبي	lissencephalic	عديم التلافيف
dorsum	ظهر	incallosal	عديم الثفني
dorsal; dorsalis	ظهري	apesthetic	عديم الحواس

## (ع)

claustrum	عائق	aconative	عديم العزم
claustral	عائقي	non-neuronal	عديم العصبونات
familial	عائلي	amyelinic	عديم الغمد النخاعيني
neurophage	عائية عصبونية	inadequate	عديم الكفاية
myelophage	عائية ميالينية	nonmedullated; nonmyelinated;	عديم الميالين
habit	عادة	unmedullated; unmyelinated	
episode	عارضه	amyelic; amyelonic	عديم النخاع
emotion	عاطفة	amyelonic	عديم النقي
affective; emotional	عاطفي	tortua	عذاب
affectivity	عاطفية	precognition	عرافة
anergic	عاطل	tic	عرة
sane	عاقل	krauomania	عرة نظمية
agent	عامل	claudication	عرج
transdural	عبر الجافية	pseudoclaudication	عرج كاذب
transcortical	عبر القشرة	claudicatory	عرجي
limen; threshold	عتبة	symptom	عرض
scotoma	عتمة	acromegaly	عرطلة

crest; crista	عرف	neure; neurocyte; neuron; neurone	عَصْبُون
gnosis	عرفانية	interneuron	عصبون بيني
cognition	عرفة	motoneuron	عصبون حركي
sciatica	عرق النسا	dynamoneure	عصبون حركي نخاعي
ansa; loop	عروة	esthesioneure	عصبون حسي
platycephalic	عريض الرأس	myoneure	عصبون عضلي
withdrawal	عزل	ganglioneure	عصبون عقدي
thoughtwithdrawal	عزل الأفكار	interneuron; internuncial	عصبون متوسط
sinistrality	عسر	neuronal; neuronic	عصبوني
dysantigraphia	عسر الانتساخ	nerval; nervous; neural	عصبي
aphagopraxia	عسر البلع	neurotropic	عصبي الألفة
dysgrammatism	عسر ترتيب الكلام	neurovegetative	عصبي إنباتي
mogiphonia	عسر التصويت	neuroepidermal	عصبي بشروي
dyschesia	عسر التغوط	pathetic	عصبي بكري
barbaralalia	عسر التلفظ الأجنبي	nervousness	عصبية
dyspareunia	عسر الجماع	neurocutaneous	عصبي جلدي
copodyskinesia	عسر الحركة الكلبي	neuromotor	عصبي حركي
menalgia	عسر الحيض	neurosensory; sensorineural	عصبي حسي
dysbasia	عسر الخطوط	neurosplanchnic	عصبي حشوي
dysdipsia	عسر الشرب	neuroclonic	عصبي رمعي
dyskoimesis	عسر النوم	neuromeningeal	عصبي سحائي
dyspepsia	عسر الهضم	neuroendocrine	عصبي صماوي
dysstasia; dystasia	عسر الوقوف	neurepithelial	عصبي ظهاري
sinistrality	عسروية	nervimuscular; neuromuscular; neuromyic	عصبي عضلي
ycltopia; yctalopia; yctophilia	عشاوة	neurergic	عصبي الفعل
autophilia	عشق الذات	neurocranial	عصبي قحفي
nyctalopia	عشى	neurocardiac	عصبي قلبي
rod	عصا	neuronephric	عصبي كلوي
meroergasia; neuronosis; neurosis; neuroticism	عُصاب	neuroeffector	عصبي مستفطلي
neuroses	عصابات	neurovegetative	عصبي مستقللي
acroneurosis	عصاب الأطراف	neurogastric	عصبي معدي
lrophoneurosis	عصاب اغتذائي	neurenteric; neuroenteric	عصبي معوي
dystrophoneurosis	عصاب حثلي	neurogenous	عصبي المنشأ
thermoneurosis	عصاب حراري	neuropsychic	عصبي نفسي
kinesioneurosis	عصاب حركي	neuroskeletal	عصبي هيكللي
esthesioneurosis; esthesionosis	عصاب حسي	neurotendinous	عصبي وترّي
panneurosis	عصاب شامل	neurovascular	عصبي وعائي
neurophonia	عصاب صراخي	expression	عصر
aerasthenia; aeroneurosis	عصاب الطيارين	neurula	العُصبية
pathoneurosis	عصاب مرضي	atheroma	عصيدة
vasoneurosis	عصاب وعائي	brachium	عضد
neurotic	عصابي	brachial	عضدي
angioneurotic	عصابي وعائي	myoid	عضلاني
nerve; nervus	عصب	muscle	عضلة
neuroid	عصباتي	petrosalpingostaphylinus;	العضلة الرافعة لشراع الحنك
nonus	عصب تحت اللسان	petrostaphylinus	
neuromyon	عصب عضلي	myometrium	عضل الرحم
oculomotorius	العصب المحرك للعين	odaxesmus	عض اللسان

algiomuscular	عضلي ألمي	personology	علم الشخصية
myoidism	عضلية	gerology; gerontology	علم الشيخوخة
idiomuscular	عضلي تلقائي	neuroendocrinology	علم الصنوبريات العصبية
sensorimuscular	عضلي حسي	myology	علم العضل
myoneural	عضلي عصبي	biopsychology	علم النفس البيولوجي
myocardiac; myocardial	عضلي قلبي	pathopsychology	علم النفس المرضي
myovascular	عضلي وعائي	neuroscience	علوم عصبية
organ; organon	عضو	rostral	علوي
end-organ	عضو انتهائي	age	عمر
odaxetic	عضوض	gigantism	عملقة
polydipsia	عطاش	operation	عملية
hydrodipsia	عطش للماء	agnea; agnosia	عمه
inactivate	عطّل	fingeragnosia	عمه إصبعي
lability	عطوبية	acroagnosia	عمه الأطراف
os	عظم	asomatognosia	عمه أقسام الجسم
zygoma	عظم وجني	astereognosia; stereoaesthesia	عمه التجسيم
spontaneous	عفوي	simultagnosia	عمه التكامل
drug	عقار	simultanagnosia	عمه التكامل البصري
ganglion; node; tangle	عقدة	atopognosia; atopognosis	عمه توضيح الإحساس
neuroganglion	عقدة عصبية	topagnosia; topoanesthesia	عمه توضيح اللمس
pseudoganglion	عقدة كاذبة	bodyagnosia	عمه الجسم
ganglionic; nodal	عقدي	athalposis	عمه الدفء
ganglioform	عقدي الشكل	apsychognosia	عمه الذات
intellect; mind	عقل	tasteblindness	عمه الذوق
anarithria	عقلة	asymbolia	عمه الرموز
mental; phrenic	عقلي	amorphognosia; amorphosynthesis	عمه الشكل
mentality	عقلية	anosognosia	عمه العاغة
infecundity	عقم	ahylognosia	عمه اللمس
nodule; nodulus	عقيدة	amusia	عمه الموسيقى
aseptic	عقيم	derealization	عمه الواقع
adversive	عكسي الالتفاف	prosopagnosia	عمه الوجوه
cerebrospinal	علاج دماغي نخاعي	abarognosia; baragnosis	عمه الوزن
iatric	علاجي	autotopagnosia	عمه وضع الجسم
iatrogenic	علاجي المنشأ	column	عمود
sign	علامة	rachis	عمود فقاري
affection	علة	spine	عمود فقري
unrest	علز	blindness	عمى
psychology	علم النفس	hemichromatopsia	عمى الألوان الشقي
neuropharmacology	علم أدوية الجهاز العصبي	hemianopia; hemianopsia; hemiopia;	عمى شقي
neuropsychopharmacology	علم الأدوية النفسية	hemiscotosis	
neuroradiology	علم الأشعة العصبية	agent	عميل
paleoneurology	علم أعصاب المتحجرات	habenula	عنان
algology	علم الآلام	cervix; neck	عنق
biocybernetics	علم التحكم الحيوي	cervical	عنقي
kinesiology	علم الحركة	arachnoid	عنكبوتي
neurobiology	علم الحياة العصبية	arachnoid	العنكبوتية
neurocytology	علم الخلايا العصبية	arachnopia	العنكبوتية الحنونة
cerebrology; encephalology	علم الدماغ	remyelination	عودة تشكل الميالين



hypergnosis	فرط الإدراك	hypermetria	فرط القياس
overstrain	فرط الإرهاق	hemihypermetria	فرط القياس الشقي
surexcitation	فرط الاستثارة	hyperactivity; hyperergasia	فرط النشاط
hyperprosexia	فرط الاستفراق	hyperdynamia	فرط النشاط العضلي
hyperpolarization	فرط الاستقطاب	hyperphrenia	فرط النشاط العقلي
alterhyperpolarization	فرط الاستقطاب التلوي	hypersomnia	فرط النوم
hypercenesthesia	فرط الانشراح	hypererathism; hyperirritability	فرط الهيوجية
hyperreflexia	فرط الانعكاسية	hypertarachia	فرط هيوجية الجهاز العصبي
hypermimia	فرط الإيماء	hypersomnolence	فرط الوسن
hyperalgesia; hyperalgia; hyperpathia	فرط التالم	hypergenitalism	فرط وظيفة الغدة التناسلية
thermohyperalgesia	فرط التالم بالحرارة	ramus	فرع
hypermotility	فرط التحرك	pavor; terror	فزع
hypersensitivity	فرط التحسس	cacogeusia	فساد التذوق
hyperthermalgesia	فرط التحسس الحراري	cacosmia	فساد الشم
ephidrosis	فرط التعرق	lobe; lobus	فص
hemihyperidrosis	فرط التعرق الشقي	schizophrenia	فصام
hyperostosis	فرط التعظم	oneirophrenia	فصام احلامي
hemicaniosis	فرط تعظم نصف القحف	hebephrenia	فصام ساذج
hyperhedonia	فرط التلذذ	schizoaffective	فصامي عاطفي
hypermyotrophy	فرط التنامي العضلي	decerebration	فصل المخ
hypertonia	فرط التوتر	decerebellation	فصل المخيخ
hemihypertonia; hemitonia	فرط التوتر الشقي	lobule; lobulus	فصيص
hypermyotonia	فرط التوتر العضلي	space	فضاء
hypersympathicotonus	فرط التوتر الودي	instinct	فطرة
hypersthenia	فرط التوترية	instinctive	فطري
hypersexuality	فرط الجنسية	active	فقال
hyperkinesia	فرط الحراك	act; action	فعل
acrocinesia; acrokinesia; hyperanacinesia;	فرط الحركة	alteraction	فعل تلوي
hypercinesia		cerebrostomy	فغر الدماغ
hyperesthesia	فرط الحس	spondylosis	فقار
hypersensitivity; supersensitivity	فرط الحساسية	spondylous	فقاري
cryesthesia	فرط حساسية البرد	aboulia; abulia	فقد الإرادة
hyperthermesthesia	فرط الحساسية الحرارية	para-analgesia	فقدان حس الألم أسفل الجسم
hypercryalgesia	فرط الحساسية للبرد	apallescetia; palmanesthesia	فقدان حس الامتزاز
algesia	فرط حس الألم	arhigosis	فقدان حس البرد
caumesthesia; thermhyperesthesia;	فرط حس الحرارة	cyanesthesia	فقدان حس البرودة
thermohyperesthesia		hemithermoanesthesia	فقدان حس الحرارة الشقي
hypergeusia	فرط حس الذوق	gargalanesthesia	فقدان حس الدغدغة
hemihyperesthesia	فرط الحس الشقي	amyoesthesia	فقدان الحس العضلي
hyperosmia; hyperosphresia	فرط حس الشم	bathyanesthesia	فقدان الحس العميق
bathyperesthesia	فرط الحس العميق	paramusia	فقدان الحس الموسيقي
hyperaphia	فرط حس اللمس	anesthescia	فقدان الحس والحركة
hyperorexia	فرط الشهية	hemilageusia	فقدان الذوق الشقي
natremia	فرط صوديوم الدم	merosmia	فقدان الشم الجزئي
hyperenergia	فرط الطاقة	anorexia	فقدان الشهية للطعام
hyperaffectivity	فرط العاطفية	hemiasynergia; hemidysergia	فقد التأزر الشقي
hyperpraxia	فرط الفعالية العقلية	anomia	فقد التسمية
hypergenitalism; hypergonadism	فرط القندية	palanesthesia	فقد حس الامتزاز

ardanesthesia; thermanalgesia; thermanesthesia	فقد حس الحرارة	base; basis	قاعدة
akinesesthesia	فقد حس الحركة	basioccipital	قاعدتي قذالي
hemianosmia	فقد حس الشم الشقي	fundusoculi	قاع العين
acoenesthesia	فقد حس العافية	act; law	قانون
acenesthesia	فقد حس الوجود	allornonelaw	قانون الكل أو العدم
amnesia	فقد الذاكرة	calvaria	قبة
aphonia	فقد الصوت	presynaptic	قبل تشابكي
anarithmia	فقد مقدرة العد	pregenital	قبل تناسلي
areflexia	فقد المنعكسات	preganglionic	قبل العقدة
jaw	فك	fornix	قبو
intellect	فكر	euthanasia	قتل الرحمة
idea	فكرة	cranium; skull	قحف
noematic; noetic	فكري	otocranium	قحف أذني
ideomuscular	فكري عضلي	neurocranium	قحف عصبي
ideogenetic	فكري المنشأ	cranial	قحفني
neurolysis	فك العصب	craniosacral	قحفني عجزني
electroneurolysis	فك العصب كهربياً	pes	قدم
cleft	فلح	flatfoot	قدم رخاء
os	فم	footdrop	قدم ساقطة
hebephrenia	فند	neuropodium	قدم عصبية
atlas	الفهقة	foodrop	قدم متدلّية
atlantoaxial	فهقي محوري	clawfoot	قدم مخلبية
apprehension; comprehension	فهم	ballism	قذائفة
hiccup; hiccup; spasmolygmus	فواق	occiput	قذال
neuróvirulence	فوعة عصبية	occipital	قذالي
epidural	فوق الجافية	occipitalis	قذالية
epipial	فوق الحنون	occipitofrontal	قذالي جبهي
epispinal	فوق العمود الفقري	occipitoparietal	قذالي جداري
epineural	فوق القوس العصبية	occipitomastoid	قذالي خشائي
epispinal	فوق النخاع	occipitomenal	قذالي ذقني
poliovirus	فيروس السنجابية	occipitocervical	قذالي رقبي
neurovirus	فيروس عصبي	occipitotemporal	قذالي صدغي
physostigmine	فيزوستغمين	occipitoatloid	قذالي فهقي
psychophysics	فيزياء نفسية	occipitobasilar	قذالي قاعدي
neurophysiology	فيزيولوجيا الجهاز العصبي	occipitoaxoid	قذالي محوري
esthesiophysiology	فيزيولوجيا الحواس	occipitohalamic	قذالي مهادي
cerebrophysiology	فيزيولوجيا الدماغ	occipitobregmatic	قذالي هامى
electrophysiology	فيزيولوجيا كهربية	occipitofacial	قذالي وجهي
psychophysiology	فيزيولوجيا نفسية	theca	قرب
		neurokeratin	قراتين عصبي
		rheobase	قراءة التيار
		disc; discus; disk	قرص
suggestible	قابل الإيحاء	cornu; horn	قرن
flexible	قابل الشني	comea	قرنية
suggestibility	قابلية الإيحاء	dwarfism; nanism; nanosoma; nanosomia	قزامة
autosuggestibility	قابلية الإيحاء الذاتي	ranomelia	قزامة الأطراف
hypoactive	قاصر النشاط	spondylosis	قسط فقاري
distal; distalis	قاصي	portio	قسم

(ق)

priapism	قسوح	tractotomy	قطع السبيل
encephalomere	قسيم دماغي	pallidectomy	قطع الشاحبة
polioneuromere	قسيم سنجابي نخاعي	pallidoansection	قطع الشاحبة والعروة
neuromere	قسيم عصبي	laminotomy	قطع الصفيحة
hodoneuromere	قسيم عصبي جنيني	enervation; neurectomy	قطع العصب
myomere; sarcomere	قسيم عضلي	phrenicectomy; phreniconeurectomy	قطع العصب الحجابي
myelomere	قسيم نخاعي	phrenicotomy	
cortex	قشرة	splanchnicectomy	قطع العصب الحشوي
archaeocortex	قشرة بدائية	myomectomy; myotomy	قطع العضل
isocortex; neocortex	قشرة حديثة	myectomy	قطع العضلة
putamen	قشرة عدسية	ramicotomy; ramisection; ramisectomy	قطع الفروع
allocortex	قشرة عريفة	craniectomy	قطع القحف
phronema	قشرة عقلية	vagotomy; vagotomy	قطع المبهم
palaeocortex; paleocortex; paleopallium	قشرة قديمة	craniamphitomy	قطع محاط القحف
pallium	قشرة المخ	cryothalamectomy	قطع المهاد القري
cortical	قشري	hemicraniectomy; hemicraniotomy	قطع نصف القحف
corticobulbar	قشري بصلي	hemicorticectomy	قطع نصف كرة المخ
corticopontine	قشري جسري	pyramidotomy	قطع الهرم
corticodiencephalic	قشري دماغي بيني	sympathectomy; sympathicectomy	قطع الودي
psychocortical	قشري عقلي	sedentary	قعدة
corticocerebral; pallial	قشري مخي	lordosis	قمس
shivër	قشمريرة	sedentary	قعيدة
brachybasia	قصر الخطوية	saltation	قفز
brachycephalla	قصر الرأس	saltatory	قفزي
inadequacy	قصور	hypomyotonia	قلة التوتر العضلي
amyoplasia	قصور التعضل	aphosthesia	قلة حس الضوء
hypothymism	قصور التوتة	aliquorrhea	قلة السائل الدماغي النخاعي
hyposympathicotonus	قصور التوتر الودي	oligoposia	قلة الشرب
hypothyroidism	قصور الدرقية	oligodipsia	قلة العطش
hypoadrenocorticism	قصور قشرة الكظر	acatalepsia	قلة الفهم
hypometria	قصور القياس	anerethisia	قلة الهيجوية
hypoadrenalism	قصور الكظر	odontectomy	قلع السن
hypopituitarism	قصور النخامية	neuraxeresis	قلع العصب
panhypopituitarism	قصور النخامية الشامل	phrenicoaxeresis	قلع العصب الحجابي
hypofunction	قصور وظيفي	ophthalmectomy	قلع العين
apsychia	قصور الوعي	anxiety	قلق
onychophagia	قضم الأظفار	anxious; restlessness	قلق
cheilophagia	قضم الشفة	pananxiety	قلق شامل
tentum	قضيبي	trepidation	قلق عصبي
diphallous	قضيبي مزدوج	alysmus	قلق المرض
lumbago	قطان	contractile	قلوص
polus	قطب	contractility	قلوصية
drop	قطرة	myotility	قلوصية العضل
sectio	قطع	indolent	قليل الإيلام
segment; segmentum	قطعة	oligosynaptic	قليل التشابكات
gyrectomy	قطع التليف	acataleptic	قليل الفهم
radiculotomy; radisectomy	قطع الجذر	acathisia; akathisia; cathisophobia; kathisophobia	قماص
cordotomy	قطع الحبل الصروتي	vertex	قمة الرأس



infundibulum	قمع	pneumatocele	قبلة هوائية
canal; canalis; channel; duct; ductus	قناة		
neurocanal	قناة فقرية	(ك)	
syringocoele	قناة النخاع المركزية	organism	كائن حي
culmen	قنّة	nightmare; oneirodynia; paroniria	كابوس
canaliculus	قنية	ankle	كاحل
anorexia	قهم	latent; potential	كامن
anorexiavervosa	قهم عصابي	caliculus	كؤيسة
psychonomy	قوانين نفسية	pronation	كب
arc	قوس	suppression	كبت
zygoma	قوس وجنية	anticathexias	كبت الأفكار
cochlea	قوقعة	hepatolenticular	كبدي عدسي
emesis; vomiting	قيء	agitographia	كتابة هرولية
lead	قياد	myeloblastosis	كثرة الأرومات النخوية
dolorimetry	قياس الألم	polygyria	كثرة التلافيف
algisimetry	قياس التألم	polymicrogyria	كثرة التلافيف الصغيرة
palpatometry	قياس الجس	pleocytosis	كثرة خلايا السائل الدماغي النخاعي
craniometry	قياس الجمجمة	myomelanosis	كثرة الميلانين العضلي
diaphemetry	قياس حس اللمس	astrocytosis	كثرة النجميات
audiometry	قياس السمع	myelema	كثرة النخويات
sthenometry	قياس النشاط	myelocythemia; myelocytosis; myelosis	كثرة النخويات بالدم
psychodometry; psychometries; psychometry	قياس نفسي	alcoholism	كحولية
orthostatism	قيام الجسم	aggregate	كداسة
orthostatic	قيامي	osmodysphoria	كراهية الرائحة
encephalomyelocele	قبلة الدماغ والنخاع والسحايا	stress	كرب
encephalocele	قبلة دماغية	globuspallidus; pallidum	الكرة الشاحبة
notencephalocele	قبلة دماغية خلفية	libido	كرع
derencephalocele	قبلة دماغية رقبية	misanthropia	كره البشر
encephalomenigocele;	قبلة دماغية سحائية	misogamy	كره الزواج
meningoencephalocele		misogyny	كره النساء
hydrencephalomenigocele	قبلة دماغية سحائية مائية	pallidal	كروي شاحب
pseudocephalocele	قبلة دماغية كاذبة	corpuscle	كرية
encephalocystocele;	قبلة دماغية كيسية	tetanus	كزاز
hydrencephalocele; hydrocephalocele;		tetanic	كزازي
hydroencephalocele		tetaniform	كزازي الشكل
cephalohematocele	قبلة دموية رأسية	fracture	كسر
cephalocele	قبلة رأسية	amiculumolivare	كسوة الزيتون
menigocele	قبلة سحائية	anaplasia	كشم
syringomenigocele	قبلة سحائية تكهفية	radioulnar	كعبري زندي
craniomenigocele	قبلة سحائية تحفية	radiomuscular	كعبري عضلي
meningomyelocele	قبلة سحائية نخاعية	speech	كلام
myocele	قبلة عضلية	embolalia; embololalia	كلام انصمامي
pneumatorrhachis	قبلة غازية فقارية	paralogism	كلام خاطيء
pneumatoccephalus	قبلة غازية تحفية	schizophasia	كلام فصامي
cranioccele	قبلة تحفية	heterolalia; heterophasia; heterophemia	كلام مغاير
myelocystomenigocele	قبلة ميالينية سحائية	cynocephalic	كلبي الرأس
syringomyelocele	قبلة النخاع التكهفية	dull	كليل
myelocele; syringocele	قبلة نخاعية	perfectionism	كمالية

amaurosis	كمنة	medulla	لب
athetosis	كنج	neuropil	لبد عصبي
hippus	كنج الحدقة	ataxiophemia; palilalia	لجلجة
hemiathetosis	كنج شقي	fallation	لجلجة الاطفال
athelotic	كنعي	canthus	لحاظ
neuroelectricity	كهربائية عصبية	lingula	لسين
isoelectric	كهرساوي	tache	لطفة
kwashiorkor	كواشركور	idiolalia	لغة ذاتية
curarization	كوررة	psycholinguistics	لغويات نفسية
kuru	كورو	bradyarthria; bradylalia; bradyphasia	لف
cholesterol	كولستيرول	neurovaccine; neurovariola	لقاح عصبي
cholinoceptive	كولينبي الاستقبال	globushystericus	لقعة هستيرية
cholinergic	كولينبي الفعل	ephapse; tactor	لماس
neurochitin	كيتين عصبي	ephaptic	لماسي
cyst	كيسة	taction; tactus; touch	لمس
dermoid	كيسة جلدانية	tactile; tactual	لمسي
myelocyst	كيسة ميالينية	endolymph	لمف الباطن
neurochemistry	كيمياء عصبية	homoeroticism	لواط
psychochemistry	كيمياء نفسية	amygdala; tonsil	لوزة

## (ل)

apraxia	لا ادايية	plaque	لويحة
involuntary	لا إرادي	aptitude	لياقة
astigmatism	لا بؤرية	fibra; fibre	ليف
asynergy	لا تآزرية	neurofiber; neurofibra	ليف عصبي
asynchronism; asynchrony	لا تزامن	pia	لين
anhedonia	لا تلذذ	fibril	لينف
incoordination	لا تناسق	myofibril; sarcostyle	لينفة عضلية
asymmetry	لا تناظر	neurofibril	لينف عصبي
asexual	لا جنسي		

## (م)

hemianecephaly	لا دماغية شقية	aqueous	ماثي
akoria	لا شبعية	psychoactive; psychotropic	مؤثر نفسي
unconscious	لا شعور	occiput	مؤخر الرأس
infrapsychic	لا شعوري	matter; substance; substantia	مادة
aparalytic	لا شللي	cinerea	مادة السنجابية
anilingus	لاعق الشرج	intercalatum; nigra	المادة السوداء
irreversible	لا عكوس	vagusstoff	مادة المعبهم
irreversibility	لا عكوسية	noxious	مؤذ
alemnal	لا غمدي	masochist	مازوخبي
passive	لا فاعل	algophilla; algophily; masochism	مازوخية
apathy	لا ميالة	craniophore	ماسك القحف
agranular	لا محبب	moron	مافون
insensible	لا محسوس	mimmatlon	ماماة
decompensation	لا معارضة	anticoagulant	مانع التخثر
parasympathetic	لاودي		

antihypnotic	مانع النوم	perineurial	متعلق بفعد الحزمة العصبية
antihysterjc	مانع الهستيريا	centrencephalic	متعلق بمركز الدماغ
asylum	ماوى	dendric; dendriform; dendritic	متفصن
olivifugal	مبتعد عن الزيتون	insheathed	متفعد
pallidofugal	مبتعد عن الشاحبة	poikilothermic	متغير الحرارة
axofugal	مبتعد عن المحوار	ceptor	متقبل
myologia	مبحث العضل	neuroceptor	متقبل عصبي
principle	مبدأ	intermittent	متقطع
encephalotome	مبضع الدماغ	auxotonic	متقلص ضد المقاومة
cephalotome	مبضع الرأس	ambivert	متكافئ المزاج
rachiotome	مبضع السيساء	meningococci	المتكورات السحائية
neurotome	مبضع العصب	syndrome	متلازمة
myotome	مبضع العضل	phakomatosis	متلازمة عدسية
leukotome	مبضع الفص الجبهي	malingerer	متمارض
analgia	مبطل الألم	degenerate	متنكس
abducens	مبعدة	neurodegenerative	متنكس عصبي
abductor	مبعدة	compatible	متوافق
proleptic	مبكر الأنتياب	anagogic; ideal	مثالي
vagus	مبهم	bladder	مثانة
vagoaccessorius	مبهم إضافي	abaptiston	متقب لا مخترق
vagoglossopharyngeal	مبهمي لسانى بلعومي	trigon; trigonum	مثلث
vagosplanchnic; vagosympathetic	مبهمي ودي	flexor	مثنية
poliomyeliticidal	مبيد فيروس التهاب سنجابية النخاع	excitant	مثير
synergetic	متآزر	odaxetic	مثير الحدك
innate	متاصل	confrontation	مجابهة
tabetic	متبوس	necrophilia; necrophily	مجامعة الميت
homogenous	متجانس	juxtaspinal	مجاور السيساء
myelopetal	متجه للنخاع	parafalx	مجاور المنجل
olivipetal	متجه نحو الزيتون	abient	مجتنب العنبة
autokinetic	متحرك إراديا	abstract	مجرد
anagogic	متدين	palpable	مجسوس
remittent	متردد	anterotic	مجفر
progressive	مترق	anaphrodisiac	مجفرة
titubant	مترنح	system	مجموع
floppy	مترهل	set	مجموعة
isoelectric	متساوي التكهرب	insane; lunatic	مجنون
ambisexual	متصلب الجنسين	essential	مجهول السبب
polyesthetic	متعدد الإحساسات	mimesis; mimosi	محاكاة
polysensory	متعدد التحسس	neuromimesis	محاكاة مستيرية عصبية
polyneural	متعدد التعصيب	mimetic; mimic	محاكي
monesthetic	متعلق بإحدى الحواس	psychosomimetic; psychotomimetic	محاكي الذهان
neuralgic	متعلق بالألم العصبي	neuromimetic	محاكي الفعل العصبي
electroconvulsive	متعلق بالتخليج الكهربى	curaremimetic	محاكي الفعل الكوراري
metapsychology:	متعلق بالنخاع التالي والنخاع	cholinomimetic	محاكي الكولين
metencephalospinal		parasympathomimetic	محاكي الأودي
neuromatous	متعلق بالورم العصبي	vagomimetic	محاكي المبهم
akinetic	متعلق بتعذر الحركة	sympatheticomimetic; sympatheticomimetic	محاكي الودي
abasic	متعلق بتعذر المشي	androphile	محب البشر

cranioclast; craniotome	محجاج	psychogram	مخطط الشخصية
encephalitogen	محدث التهاب الدماغ	echoencephalogram	مخطط صدى الدماغ
epileptogenic	محدث الصرع	myogram	مخطط العضل
clivus	محدد	myocardiogram	مخطط عضلة القلب
motofacient; mover	محرك	paleostriatum	مخطط قديم
oculomotor	محرك العين	electroencephalogram	مخطط كهربية الدماغ
cephalomotor	محرك للرأس	electronystagmogram	مخطط كهربية הראة
fasciculated	محزم	electro-oculogram	مخطط كهربية العين
perceptorium; sensorium	محس	electrocorticogram	مخطط كهربية القشرة
sensible	محسوس	electrospinogram	مخطط كهربية النخاع
blocker	مُحصِر	psychogram	مخطط نفسي
adrenolytic	محصر الأدرينالين	strionigral	مخططي أسودي
capsula; capsule	محفظة	convulsant; convulsivant	مخلج
analyst	محلل	depressant	مخمد
psychoanalyst	محلل نفسي	depressomotor	مخمد الحركة
oneirogenic	محلّم	psychodysleptic	مخمد نفسي
obliteration	محر	cerebral	مخي
axon; neuraxis; neuraxon; neurite	محوار	cerebropontile	مخي جسري
axodendritic	محوارى تفصني	cerebellum; epencephalon; opisthencephalon	مخيخ
axosomatic	محوارى جسدي	archaeocerebellum	مخيخ بدائي
axoaxonic	محوارى محوارى	neocerebellum	مخيخ حديث
axis	محور	vestibulocerebellum	مخيخ دهليزي
neuraxis	محور عصبي	palaeocerebellum; paleocerebellum	مخيخ قديم
peripheral	محيطي	cerebellar	مخيخي
peripherocentral	محيطي مركزي	cerebellopontine; cerebellopontile	مخيخي جسري
cerebrum	مخ	cerebellorubral	مخيخي حمراروي
deranged	مختل	cerebellorubrospinal	مخيخي حمراروي نخاعي
noncomposmentis	مختل العقل	cerebello-olivary	مخيخي زيتوني
narcotic; stupefactive	مخدر	cerebellospinal	مخيخي نخاعي
neuroleptanesthetic	مخدر تميميني	paracerebellar	مخيخي وحشي
pseudonarcotic	مخدر كاذب	fantasy; phantasia; phantasy	مخيلة
narcostimulant	مخدر منبه	cerebrocerebellar	مخي مخيخي
polioclastic	مخرب السنجابية	sinistrocerebral	مخي يساري
cone	مخروط	therapy	مداواة
conus	مخروط النخاع	percept; percipient	مدرك
tremograph	مخطاط الرعاش	photoperceptive	مدرك للضوء
ataxiagraph	مخطاط الرنح	gradient	مدروج
echoencephalograph	مخطاط صدى الدماغ	knismogenic	مدغدغ
myograph	مخطاط العضل	addict	مدمن
myocardiograph	مخطاط عضلة القلب	morphinist	مدمن المورفين
reflexograph	مخطاط المنعكسات	taste	مذاق
myeloscintogram	مخطاط ومضاني نخاعي	aftertaste	مذاق تلوي
striatum	مخطط	pseudogeusia	مذاق كاذب
archistriatum	مخطط بدائي	masculine	مذكّر
radioencephalogram	مخطط الدماغ الإشعاعي	paresthesia	مذل
nystagmograph	مخطط הראة	monoparesthesia	مذل أحادي
ataxiagram	مخطط الرنح	acroparesthesia	مذل الأطراف
audiogram	مخطط السمع	hemiparesthesia	مذل شقي

paralgisia; paralgia	مذل مؤلم	proprioceptor	مستقبلة الحس العميق
topoparesthesia	مذل موضعي	osmoceptor; osmoreceptor	مستقبلة الراححة
caudatolenticular	مذبذب عدسي	baroceptor; baroreceptor; pressoreceptor	مستقبلة الضغط
stupeficient; stupefactive	مذهل	photoreceptor	مستقبلة ضوئية
bitter	مر	epithelioceptor	مستقبلة ظاهرية
hypochondria; hypochondriasis	مراق	myoceptor; myoreceptor	مستقبلة عضلية
control	مراقبة	cholinoceptor	مستقبلة كولينية
adolescence	مراهقة	chemoceptor; chemoreceptor	مستقبلة كيميائية
amyostatic	مرتعض العضل	tangoceptor	مستقبل تلامسي
relaxant	مرخ	peripheroceptor	مستقبلة محيطية
lissive	مرخ إسوائي	somatoceptor	مستقبل جسدي
rachigraph	مرسام السيساء	motoceptor	مستقبل حركي
disease; illness; malady; sickness	مرض	proprioceptive	مستقبل حسي عميق
neuropathology	مرضيات عصبية	interoceptor	مستقبل داخلي
cubitus; elbow	المرفق	paraganglion	مستقتم
complex	مركب	autonomic	مستقل
center, centre	مركز	supine	مستلق
sensorium	مركز حسي	level	مستوى
egotropic	مركزي الذات	noematachograph	مسجل سرعة التفكير
calmative; sedative	مركن	electrode	مسرى كهربوي
temperantia	مركنات	homalocephalus	مسطح الرأس
mood; temperament	مزاج	sphenocephalus	مسنن الرأس
synchronous	مزامن	alleviant; analgesic; anodyne; antalgic; antalgic	مسكن
obex	مزلاج	neuroleptanalgesic	مسكن تطميني
spasmolysant	مزيل التشنج	pathway	مسلك
anxiolytic	مزيل القلق	incontinent	مسلوس
touch	مس	myophone	مسماع العضل
accessory	مساعد	mesmerism	مسمرية
aqueduct	مسال	neuropore	مسمة عصبية
porencephalia	مسامية الدماغ	myelopore	مسمة نخاعي
dromic	مساير	acrocephalic; oxycephalic; stenocephalous	مسنن الرأس
cryoprobe	مسبار قري	dentatothalamic	مسنني مهادي
comatose; soporous	مسيوت	association	مشاركة
narcoleptic	مسيوخ	synapse	مشبك
allergen	مستارج	cranioclast	مشداح
antalgic	مستبعد الألم	radiatio	مشع
oblongata	مستطيل	paralytogenic; paralyzer	مشل
exhibitionist	مستعري	paralytic	مشلول
effector	مستفعل	paraplectic; paraplegic	مشلول الأسفل
ceptor	مستقبل	subparalytic	مشلول جزئياً
nociceptive	مستقبل الألم	prosopoplegic	مشلول الوجه
teleceptor; teloreceptor	مستقبل بعادي	euphorogenic	مشمق
receptor	مستقبلة	spasmogen	مشنج
nociceptor	مستقبلة الآلام	tetanospasmin	مشنج كزازي
mechanoreceptor	مستقبلة آلية	gait	مشية
dendriceptor	مستقبلة التنصن	festination	مشية تسارعية
proximoceptor	مستقبلة تلامسية	marcheapetispas	مشية الخطوات القصيرة
osmoceptor; osmoreceptor	مستقبلة التناضح	chorial	مشيمائي

choroid	مشيمية	orthotherapy	معالجة تقويمية
vertiginous	مصاب بالدوار	cryotherapy; frigotherapy	معالجة قارية
apractic	مصاب بتعذر الاداء	electrotherapy	معالجة كهربية
sphincter	مصصرة	psychotherapeutics; psychotherapy	معالجة نفسية
epileptogenic	مصروع	negativism	معاندة
anode	مصعد	expressive; iter	معبر
cyclocephalus	مصقلب الرأس	antisocial	معتل اجتماعيا
anticonvulsant	مضاد الاختلاج	caecethenic	معتل الحواس
antidepressant	مضاد الاكتئاب	neuromyopathic	معتل عصبي عضلي
antineuritic	مضاد التهاب العصب	psychopath	معتل النفس
antineuralgic	مضاد الألم العصبي	idiot	معتوه
antiparkinsonian	مضاد الباركنسونية	idio-imbecile	معتوه أبله
antipsychomotor	مضاد التحراك النفساني	thymoleptic	معدّل المزاج
antispastic	مضاد التشنج	gnosis	معرفة
contrastimulant	مضاد التنبيه	acrognosis	معرفة الأطراف
antibiotic	مضاد حيوي	stereognosis	معرفة التجسيم
antinarcotic	مضاد الخدار	autognosis	معرفة الذات
antipsychotic	مضاد الذهان	cramp	معص
antineurotoxin	مضاد ذيفان العصب	complex; gangliated	معدّد
antifibrillatory	مضاد الرجفان	aseptic	معدّم
antiapoplectic	مضاد السكّة	myeloarchitecture	معمارية السبل الميالينية
antiparalytic	مضاد الشلل	myoarchitectonic	معماري عضلي
anticephalgic	مضاد الصداع	amyous	معوز العضل
antiepileptic	مضاد الصرع	parencephalous	معيب الدماغ
antiadrenergic	مضاد الفعل الأدرينالييني	nutrient	مغذي
anticholinergic	مضاد الفعل الكولينيني	insertion	مغرز
antianxiety	مضاد القلق	spindle	مغزل
antiemetic	مضاد القيء	tormina	مفص
thymoleptic	مضاد الكآبة	mongolism	مفولية
antephtalic	مضاد الكابوس	anastomosis	مفاغرة
neuroleptic	مضاد للذهان	neuroanastomosis	مفاغرة عصبية
antiparasymphomimetic	مضاد محاكي اللاودي	hypersensitive	مفرط الإحساس
antihallucinatory	مضاد الهلاس	acrocinetic	مفرط الحركة
antisymphathetic	مضاد الودي	hyperesthetic	مفرط الحس
antasthenic	مضاد الوهن	hyperpragic	مفرط النشاط العقلي
hypostheniant	مضعف	lethral	مفقد الذاكرة
neurokinet	مطرقة العصب	concept; conception	مفهوم
neurotony	مط العصب	distad	مقاصي
absolute	مطلق	nocifensor	مقاوم الأذى
ataractic	مطمئن	gegenhalten	مقاومة التحريك
antidromic	معاكس المسيرة	antikinesis	مقاومة التدوير
therapy	معالجة	rachiresistance	مقاومة سيسانية
clinotherapy	معالجة بالاستلقاء	rachiresistant	مقاوم سيساني
hypnotherapy	معالجة بالتنويم	drug-fast; drug-resistant	مقاوم للدواء
kinesiatrics; kinesiotherapy; kinetotherapy	معالجة بالحركة	myotic	مقبض الحدقة
bibliotherapy	معالجة بالكتب	aula	مقدم البطين الثالث
musicotherapy	معالجة بالموسيقى	preanesthesia; prenarcois; preanesthetic	مقدمة التخدير
crenotherapy	معالجة بالمياه المعدنية	preictal	مقدمة السكّة

prefrontal	مقدم جبهي	tetanic	مكزز
metopon	مقدم جبهي مقطب	athetotic	مكنع
foreconscious	مقدم الوعي	neurogenic	مكّون العصب
pilomotor	مققة الشعر	myelinogenetic	مكّون الميالين
arrectorpile	مققة الشعرة	bathmotropic	مكيف الاستجابة
leptocephaly	مقق الرأس	malaria	ملاريا
emetic	مقيء	mesaxon	ملتصق غشائي المحوار
dolorimeter	مقياس الألم	commissure	ملتقى
torsionometer	مقياس الانفعال	encephalitic	ملتهب الدماغ
algessimeter; algessiometer; algometer	مقياس التالم	neuritic	ملتهب العصب
anesthesimeter	مقياس التبيخ	abstract	ملخص
myokinesimeter	مقياس التقلص العضلي	palliate; palliative	ملطف
myotonometer	مقياس التوتر العضلي	abirritant	ملطف التهيج
craniometer	مقياس الجمجمة	forceps	ملقط
potentiometer	مقياس الجهد	faculty	مَلَكَة
kinesimeter; kinesiometer	مقياس الحركة	ephapse	ملمس
sensimeter	مقياس الحس	stain	ملوّن
biothesiometer	مقياس حس الامتزاز	myotatic	ممدّد العضل
thermesthesiometer	مقياس حس الحرارة	hypochondriac	ممروق
topothermesthesiometer	مقياس الحس الحراري	demoniac	ممسوس
kinesi-esthesiometer;	مقياس الحس الحركي	lethal	مميت
kinesesthesiometer		adient	مناحي العنبة
kinesimeter; kinesiometer	مقياس الحس السطحي	neuroimmunology	مناعة عصبية
trichoesthesiometer	مقياس الحس الشعري	neuroimmunologic	مناعي عصبي
piesimeter	مقياس حس الضغط	dream	منام
esthesiometer	مقياس حس اللمس	antagonist	مناهضة
anesthesimeter	مقياس الخدر	stimulator	منباه
ataxiometer	مقياس الرنح	extrovert	منبسط النفس
algessichronometer	مقياس زمن التالم	stimulant; stimulus	منبّه
chronomyometer	مقياس الزمنة العضلية	contrastimulus	منبّه المضاد
noematachometer	مقياس سرعة التفكير	psychostimulant	منبّه نفسي
audiometer	مقياس السمع	adequatestimulus	منبّه واف
rachimeter	مقياس السيساء	alert	منبّه
olfactometer	مقياس الشم	disseminated	منتثر
liminometer	مقياس العتبة	adient	منجذب للمنبّه
myometer	مقياس عضلي	falx	المنجل
myosthenometer	مقياس قوة العضل	gradient	منحدر
myodynamometer	مقياس قوة العضلات	deviant; invert; pervers	منحرف
tactometer	مقياس اللمس	curve	منحني
reflexometer	مقياس المنمكسات	nares; nostril	المنخر
sthenometer	مقياس النشاط	nares	المنخران
psychodometer; psychometer	مقياس نفسي	depressed	منخسف
odynometer	مقياس الوجع	depressed	منخفض
depressant; depressive	مكثب	index	منسب
control	مكافحة	mood-congruent	منسجم مع المزاج
depressed	مكتئب	activator; energizer	منشط
acquired	مكتسب	neurotonic	منشط عصبي
aversive	مكروه	zona; zone	منطقة

tachistoscope	منظار تومضي	coconscious	مواكب للشعور
encephaloscope	منظار الدماغ	death	موت
oscilloscope	منظار الذبذبة	wave	موجة
retinoscope	منظار الشبكية	neurophilic; neurotropic	موجة للعصب
myscope	منظار العضل	vagotropic	موجة للمبهم
ophthalmoscope	منظار العين	sympathicotropic	موجة الودي
organization	منظمة	morphinism	مورفينية
analeptic; exhilarant; thymoleptic	منعش	innate	موروث
psychoanaleptic	منعش نفسي	junction	موصل
reflex	منعكس	locus	موضع
idioreflex	منعكس ذاتي الإحداث	canthus	موق
stellreflex	منعكس وضعي	agrypnod; agrypnotic	موقف
denarcotize	منع المخدر	attitude	موقف
aversive	منفر	algesiogenic	مولد الألم
rostrum	منقار	esthesiogenic; sensigenous	مولد الحس
rostral	منقاري	oscillator	مولد الذبذبات
degenerative	منكس	psychotogenic	مولد الذهان
myotrophic	منحي العضل	paralytogenic	مولد الشلل
hypnagogic; hypnagogue; hypnogenic;	منموم	epileptogenic	مولد الصرع
hypnogenous; hypnotic; soporiferous; soporific	منوم انتيايبي	neurotogenic	مولد العصاب
narcoleptic	مهاد	neurogen	مولد العصب
thalamus	مهاد بطني	reflexogenic; reflexogenous	مولد المنعكس
subthalamus	مهاد تال	algetic; dolorific; dolorigenic	مؤلم
metathalamus	مهاد حديث	hydranencephaly	موه انعدام المخ
neothalamus	مهاد حديث	hydrancephalus; hydrocephalus	موه الرأس
epithalamus	مهاد قديم	scaphocephaly	موه الرأس الزورقي
paleothalamus	مهادي حلقي	pseudohydrocephalus	موه الرأس الكاذب
thalamomamillary	مهادي سقيفي	hydranencephaly	موه الرأس اللامخي
thalamotegmental	مهادي عدسي	rachiochysis	موه السيساء
thalamolenticular	مهادي قشري	neurasthenic	موهون عصبي
thalamocortical	مهبط	myelin	ميالين
cathode	مهذئات	medullated	مياليني
temperantia	مهديء	field	ميدان
ataractic; tranquilizer	مهديء نفسي	groove	ميزابة
psychoedative	مهستر	craniograph	ميصاف القحف
hysteric	مهلوس	myosin	ميوزين
hallucinogen	مهماز	myoglobulin	ميوغلوبلين
calcar	مهماز الطير	myoglobin; myohemoglobin	ميوغلوبين
calcaravis	مهمازي	myolin	ميولين
calcarine	مهروس		
maniac; maniacal	مهروس بالعظمة		
megalomaniac; grandiose	مهيج	episode	ناثبة
irritant	مهيج نفسي	centrifugal	نايذ
psychogogic	مهيد	myelofugal	نايذ الخناع
epithalamus	موات	process	ناتيء
gangrene	مواصلات عصبية	paraphysis	ناتيء جانبي
neurocommunications	مواقعة البهائم	monticuluscerebelli	ناتيء مخيخي
bestiality		zygoma	ناتيء وجهي صدغي

(ن)



regio	ناحية	prēhypophysis	نخامية أمامية
descendens	نازل	posthypophysis	نخامية خلفية
fistula	ناسور	neurohypophysis	نخامية عصبية
mature	ناضج	adenohypophysis	نخامية غدية
viripotent	ناضج الرجولة	hypophysiotropic	نخامي التوجه
pacemaker	ناظمة	neurohypophyseal	نخامي عصبي
neuropacemaker	ناظمة عصبية	necrosis	نخر
appetat	ناظم الشهية	myonecrosis	نخر عضلي
fenestra	نافذة	myelinosis	نخر مياليني
chill; rigor	نافض	tingling	نخز
bedsore	ناقبة	uraniscotalia	نخيف
hypophysioprivic	ناقص الإفراز النخامي	cicatrix	ندبة
hyposensitive	ناقص التحسس	flocculus	ندفة
hypoergic; hyporeactive	ناقص التفاعلية	paraflocculus	ندفة إضافية
atelocephalous	ناقص تكون الرأس	narcissistic	نرجسي
hypotonic	ناقص التوتر	autophilia; narcism	نرجسية
hypokinetic	ناقص الحراك	agony	نزع
hypoesthetic	ناقص الحس	set; trend	نزعة
myeloclast	ناقضة الميالين	cerebrotonia	نزعة فكرية
cholineacetyltransferase	ناقلة الأسيتيل كولين	enervation	نزاع العصب
esthesodic	ناقل الحس	hemorrhage; staxis	نزف
kinesodic	ناقل الدفعات الحركية	encephalorrhagia; hematoencephalon	نزف دماغي
neuromittor; neurotransmitter	ناقل عصبي	meningorrhagia	نزف سحائي
sensiferous	ناقل للحس	conation	نزوع
nunnation	نأاة	amnesia	نساوة
agonist	ناهضة	ecmnesia	نساوة الجديد
rod	نبت	acousmatamnesia	نساوة صوتية
neurotubule	نبيب عصبي	chemansea	نساوة علاجية
myotubule	نبيب عضلي	anterogradeamnesia	نساوة اللاحق
ozostomia	نتانة النفس	amnemonic; amnesic; amnesic; lethral	نساري
discharge	نجيح	sciatica	النسي
neurad	نحو العصب	tela	نسيجة
distad	نحو القاصي	amyloidosis	نشاء
craniad	نحو القحف	sthenia	نشاط
axopetal	نحو المحوار	neurosthenia	نشاط عصبي
medulla	نخاع	activate	نشط
medullary; myeloid	نخاعي	development	نشوء
spinocollicular	نخاعي أكيمي	amyloid	نشواني
spinobulbar	نخاعي بصلي	active	نشط
propriospinal	نخاعية عميقة	hemiseptum	نصف الحاجز
spinotectal	نخاعي سقفي	hemisphere	نصف الكرة
spinocortical	نخاعي قشري	hemisphere	نصف كرة المخ
spinocerebellar	نخاعي مخيخي	hemilateral	نصفي جانبي
myelin	نخاعين	maturation	نضج
medullated; myelinated; myelinic	نخاعيني	mature; maturity	نضج
hypophyseal; pituitary	نخامي	monophasia	نطق أحادي
prehypophyseal	نخامي أمامي	idiologism	نطق ذاتي المعاني
hypophysis; pituitarium; pituitary	نخامية	angophrasia	نطق منقطع

staccato	نطق مفكك	thermhypesthesia; thermohypesthesia; نقص حس الحرارة
regulation; system	نظام	thermohypoesthesia
rhythm	نظم	hypoequilibrium
biorhythm	نظم حيوي	hypohypesthesia; hemihypoesthesia
paraepilepsy	نظير الصرع	hemihypoesthesia; bathyhypesthesia; bathyhypoesthesia
paracoxalgia	نظير الورك	meroenkephaly
drowsiness	نعاس	oxyachresia
hypnosia	نعاس مستحکم	hypodynamia
tone	نقمة	hypopotentia
physocephaly	نفاخ الرأس	hemihypometria
psyche	نفس	hypergia; hypoergasia
mental; psychiatric; psychic; psychological	نفسي	medullary
psychological		myelocyte
psychosocial	نفسي اجتماعي	myeloid
mentality	نفسية	hilum
psychosomatic	نفسي جسمي	atelocephalous
psychomotor	نفسي حركي	metastasis
biopsychic	نفسي حيوي	appersonification
autopsychic	نفسي ذاتي	type
psychoneural	نفسي عصبي	phenotype
twitching	نفضان	homotype
myopalmus	نفضان عضلي	stereotypy
malleation	نفضان اليد	formication
jerk; twitch	نفضة	diurnal
anklejerk	نفضة الكاحل	acoria
canal; canalis	نفق	ending; terminatio
canaliculus	نفق	peripheromittor
atelocephalia; ateloencephalia	نقص الدماغ	tactor
ateiocephaly	نقص الرأس	neuroterminal; teloneuron
atelomyelia	نقص النخاع	mittor
craniotrypsis	نقب القحف	nihilism
fovea	نقرة	akoria; polyphagia
hypopraxia	نقص الأدوات	nidus; nucleus
hyposynergia	نقص التآزرية	trophonucleus
hyposensitivity	نقص التحسس	dentatum
neuroinidia	نقص التغذية العصبية	lethargy
hypoergy	نقص التفاعلية	crisis; fit; seizure
atelocephaly	نقص تكون الرأس	rachisagra
atelomyelia	نقص تكون النخاع	paralepsy; psycholepsy
hypotonia	نقص التوتر	ictal
hemihypotonia	نقص التوتر الشقي	norepinephrine
hypocnesia; hypokinesia	نقص الحراك	noradrenergic
hypanakinesia; hypomotility	نقص الحركة	hypnotize
hypesthesia; hypoaesthesia	نقص الحس	sleep
hypoalgia; hypoalgesia	نقص حس الألم	hypnolepsy; narcolepsy
hemihypoalgia	نقص حس الألم الشقي	hypnic
hypopallesthesia; pallhypesthesia	نقص حس الامتزاز	narcoleptic
		end-nuclei
		somnolence; somnolentia
		نقص حس الحرارة
		نقص حس الدوار والتوازن
		نقص الحس الشقي
		نقص الحس العميق
		نقص الدماغ الجزئي
		نقص غلوكوز الدماغ
		نقص القوة
		نقص القوى
		نقص القياس الشقي
		نقص النشاط
		نقوي
		نقوية
		نقياني
		نقير
		نقص الرأس
		ثقيلة
		تكران الذات
		نمط
		نمط ظاهري
		نمط مراتي
		نمطية
		نملان
		نهاري
		نهام
		نهاية
		نهاية تنبيهية محيطية
		نهاية حسية لمسية
		نهاية عصبية
		نهاية منبهة
		نهلستية
		نهم
		نواة
		نواة كبرية
		نواة مسننة
		نوام
		نوبة
		نوبة سيسائية
		نوبة نفسية
		نوبي
		نورابينفرين
		نورادريناليني الفعل
		نوم
		نوم
		نوم انتيابي
		نومي
		نومي انتيابي
		نوى انتهائية
		نيومعة

## (هـ)

dormant	هاجع	cheromania	هوس الانشراح
margin	هامش	agromania	هوس الانفراح
amentia; anoia	هبل	coprolalomania	هوس البذاء
attack	هجمة	coprophilia	هوس البراز
remission	هدأة	dromomania	هوس التجوال
ciliary	هدبي	ponomania	هوس الترحال
allophasia; logomania; logorrhea; onomatopoesis;	هذر	onomatomania	هوس ترديد الكلمات
paralogism		ecdysiasm; nudomania	هوس التعري
allophasia; delirium; ideophrenia	هذيان	pleonexia	هوس التملك
tromomania	هذيان ارتعاشي	mythomania	هوس التهويل
subdelirium	هذيان بسيط	verbomania	هوس الثرثرة
hysteria	هذراع	arithmomania	هوس الحساب
herpes	هريس	hypomania	هوس خفيف
herpeszoster; zoster	هريس نطاقي	choreomania	هوس رقصي
phreniclasia; phrenicotripsy	هرس العصب الحجابي	hydrargyromania	هوس زئبقي المنشأ
sympathicotripsy	هرس الودي	syphilomania	هوس زهري
pyramid; pyramis; senium	هرم	peotillomania	هوس سحب الفضيب
neurohormone	هرمون عصبي	cleptomania; kleptomania	هوس السرقة
graphocatharsis	هرود كتابي	ecomania	هوس السيادة العائلية
festination	هرولة	erotomania	هوس شقي
oxylalia	هرولة الكلام	dipsomania	هوس الشرب
thrill	هرير	hydrodipsomania	هوس شرب الماء
emaciation	هزال	cacodemonomania; demonomania	هوس الشياطين
orgasm	هزة الجماع	bruxomnia	هوس الصريف
hysteric	هستييري	micromania	هوس الصفارة
hysteria	هستيديا	opsomania	هوس الطعام
hysteroepilepsy	هستيديا صرعية	grandiosity; megalomania	هوس المظمة
hysterics	هستيديا	ablutomania	هوس الغسل
drop	هطول	aphrodisiomania	هوس الفلمة
hallucinosi	هلاس	graphomania	هوس الكتابة
hallucination	هلس	bibliomania	هوس الكتب
acoasma	هلس سمعي	alcoholomania; methomania	هوس الكحول
hallucinative; hallucinatory	هلسي	mythomania	هوس الكذب
panic	هلع	amenomania	هوس مرحي
hallucination	هلوسة	nosomania	هوس المرض
pseudohallucination	هلوسة كاذبة	hypermania	هوس مفرط
hormone	هورمون	trichomania	هوس النقف
mania	هوس	pyromania	هوس النيران
nostomania	هوس الإيابة	ailurophilia; galeophilia	هوس الهررة
monomania	هوس أحادي	phrenetic	هوسي
sophomania	هوس إدعاء الحكمة	manic-depressive	هوسي اكتئابي
pharmacophilia	هوس الادوية	identity	هوية
clinomania	هوس الاستلقاء	agitation	هياج
phagomania; sitomania	هوس الاكل	neuroskeleton	هيكل داخلي
necromania	هوس الاموات	myohematin	هيمايتين عضلي
egomania	هوس الانانية	erethism; irritable	هيج
		irritability	هيوجية
		myoplasm; sarcoplasm	هيولى عضلية

(و)

afferent	وارد	parorexia; pica	وحم
cerebripetal	وارد للدماغ	neuronevus	رحمة عصبية
corticipetal; corticoafferent	وارد للقشرة	puncture	وخز
cerebellipetal	وارد للمخيخ	acupuncture	وخز إبري
subconscious	واع جزئياً	electroacupuncture	وخز إبري كهربوي
conscious	واعي	sympathetic; sympathetic	ودي
atonic	واني	sympathism	ودية
adynamic	واهن	sympathoadrenal	ودي كظري
neurasthenic	واهن الأعصاب	papilledema	وذمة الحلجمة البصرية
amyasthenic	واهن العضل	pseudopapilledema	وذمة الحلجمة البصرية الكاذبة
microsthenic	واهن العضلات	cephaledema	وذمة الرأس
epidemic	وباء	myoedema; myoidema	وذمة عضلية
epidemic	وبائي	myxedema	وذمة مخاطية
affect	وجدان	heredity; inheritance	وراثية
acrotrophodynia	وجع الأطراف الاغتذائي	hereditary	وراثي
odynophagia; odynphagia	وجع البلع	coxalgia; coxodynia	وراك
pharyngodynia	وجع البلعوم	myeloblastomatosis	ورام أرومة التقوية
urodynia	وجع التبول	neurogliomatosis; neurogliosis	ورام دقيقي عصبي
mastodynia; mazodynia	وجع الثدي	meningiomatosis	ورام سحائي
pleurodynia	وجع الجنبية	neurolipomatosis	ورام شحمي عصبي
allodynia	وجع خلافي	neuromatosis	ورام عصبي
cephalodynia	وجع الرأس	myomatosis	ورام عضلي
hysteroodynia; metrodynia	وجع الرحم	neurolymphomatosis	ورام لمفي عصبي
uterodynia	وجع رحمي	neurofibromatosis	ورام ليفي عصبي
cervicodynia	وجع الرقبة	myelocytomatosis	ورام النقويات
xiphodynia	وجع الزهابة	folium	ورقة
rachiodynia	وجع سيسائي	sciatic	وركي
proctodynia	وجع الشرج	neoplasm; oncoma	ورم
thoracodynia	وجع الصدر	ependymblastoma	ورم أرومة البطانة العصبية
splenodynia	وجع الطحال	neuroblastoma	ورم الأرومة العصبية
achillodynia	وجع العرقوب	ganglioneuroblastoma	ورم الأرومة العصبية العقدية
myodynia	وجع عضلي	myoblastoma; myoblastomyoma	ورم الأرومة العضلية
osteocope; osteodynia	وجع عظمي	fibroblastoma	ورم الأرومة الليفية
antroodynia	وجع الفار	astroblastoma	ورم الأرومة النجمية
cricoidynia	وجع الفضروف الحلقي	medulloblastoma	ورم الأرومة النخاعية
spondylodynia	وجع الفقار	myeloblastoma	ورم الأرومة التقوية
cardiodynia	وجع قلبي	sympathicoblastoma; sympathicogonioma; sympathogonioma	ورم الأرومة الودية
arthroodynia	وجع المفصل	spongioblastoma	ورم أرومي اسفنجي
arthroneuralgia	وجع مفصلي	glioblastoma	ورم أرومي دقيقي
vaginodynia	وجع المهبل	pinealoblastoma; pineoblastoma	ورم أرومي صنوبري
acroodynia	وجع النهايات	esthesioneuroblastoma	ورم أرومي عصبي حسي
tenodynia	وجع الوتر	meningofibroblastoma	ورم أرومي ليفي
facies	وجه	xanthoma	ورم أصفر
epinephrinemia	وجود الإبينفرين بالدم	ependymocytoma; ependymoma	ورم البطانة العصبية
myeloblastemia	وجود الأرومات التقوية بالدم	chordoma	ورم حبلني
alcoholemia	وجود الكحول في الدم	neurocytoma; neuroepithelioma	ورم الخلايا العصبية

myocytoma	ورم الخلايا العضية	myelocytoma	ورم النقيويات
gliocytoma; glioma; neurospongiosa	ورم دقيقي	vein; vena	وريد
mesoglioma	ورم الدبقيات الصغيرة	emissarium	وريد مشبري
oligodendroblastoma;	ورم الدبقيات القليلات التنفس	pulvinar	وسادة
oligodendrogloma		milieu	وسط
glioneuroma; neurogliocytoma	ورم دقيقي عصبي	midfrontal	وسط الجبهة
ganglioglioma	ورم دقيقي عقدي	milieueterieur	وسط خارجي
fibrogloma	ورم دقيقي ليفي	milieuinterieur	وسط داخلي
cerebroma; encephaloma	ورم الدماغ	lethargy; somnolence; somnolentia	وسن
hematoma	ورم دموي	cataphora	وسن متقطع
cephalohematoma	ورم دموي رأسي	obsession	وسواس
meningematoma; meninghematoma	ورم دموي سحائي	obsessive	وسواسي
meningeoma; meningioma; meningoma	ورم سحائي	anancastic; obsessive-compulsive	وسواسي قسري
leptomeningioma	ورم سحائي رقيق	operculum	وصاد
meningothelioma	ورم سحائي ظهاري	position	وضع
neurilemoma; neurilemoma;	ورم شفاني	attitude; habitus; posture	وضعة
schwannoglioma; schwannoma		postural	وضعي
pinealocytoma; pinealoma; pinealoma;	ورم صنوبري	hypothalamus	وطاء
pineocytoma		hypothalamic	وطائي
neurocytoma; neuroepithelioma	ورم ظهاري عصبي	palinopsia	وظوب الرؤية
medulloepithelioma	ورم ظهاري نخاعي	algiovascular	وعائي ألمي
phakoma	ورم عداسي	cerebrovascular	وعائي دماغي
neuroma	ورم عصبي	meningovascular	وعائي سحائي
gangliocytoma; ganglioglioneuroma;	ورم عصبي عقدي	cerebrovascular	وعائي مخي
ganglioma; ganglioneuroma		malaise	وعكة
pseudoneuroma	ورم عصبي كاذب	awareness; consciousness	وعي
leiomyoma	ورم العضلات الملساء	oneirism	وعي أحلامي
myoma	ورم عضلي	subconsciousness	وعي جزئي
myolipoma	ورم عضلي شحمي	selfconsciousness	وعي الذات
myoschwannoma	ورم عضلي شفاني	anacusia; anakusia	وقر
myxomyoma	ورم عضلي مخاطي	zoophilia; zoophilism	الولع بالحيوانات
rhabdomyoma	ورم عضلي مخطط	nyctophilia; scotophilia	الولع بالليل
adenoma	ورم غدي	mysophilia	ولع القذارة
neurilemoma; neurolemmoma	ورم غمد الليف العصبي	alcoholophilia	ولع الكحول
craniopharyngioma	ورم قحفي بلعومي	zoophilic	ولوع بالحيوانات
infundibuloma	ورم القمع	myatonia	وناء عضلي
pseudotumor	ورم كاذب	tonia; atonicity; atony	ونى
fibroneuroma; neurofibroma	ورم ليفي عصبي	amytonia	ونى عضلي
ganglioneurofibroma	ورم ليفي عصبي عقدي	collapse	وهط
myofibroma	ورم ليفي عضلي	derism	وهل
paranglioma	ورم المستقنات	derelism; derism; phantasm	وهم
melanoma	ورم ملاني	adynamia; asthenia; hyposthenia	وهن
melanoblastoma	ورم ملاني خبيث	neurotrophasthenia	وهن التغذية العصبية
meningoblastoma	ورم ملاني سحائي	somasthenia; somatasthenia	وهن جسدي
melanoameloblastoma	ورم مينائي ملاني	minuthesis	وهن حسي
astrocytoma; astroma	ورم النجميات	skelasthenia	وهن الساق
neuroastrocytoma	ورم نجمي عصبي	phonasthenia	وهن الصوت
myeloma	ورم نقوي	aerasthenia	وهن الطيارين

neurasthenia	وهن عصبي	fontanelle	يافوخ
otoneurasthenia	وهن عصبي أذني المنشأ	hand	يد
traumasthenia	وهن عصبي رضحي	clawhand	يد مخلبية
hemineurasthenia	وهن عصبي شقي	handedness	يدوية
leioasthenia	وهن العضلات الملساء	masculinize	يذكّر
amyasthenia; amyosthenia; myasthenia;	وهن عضلي	kernicterus	يرقان نووي
myoasthenia; myoneurasthenia		sinistral	يساري
hemiamyosthenia	وهن عضلي شقي	excitable	يستثار
neuromyasthenia	وهن عضلي عصبي	bradypragia	بطء العمل
cataphrenia	وهن عقلي	adolescence	يفح
ergasthenia	وهن العمل	juvenile	يفعي
myelasthenia	وهن النخاع	alert	يقظ
psychasthenia	وهن نفسي	alertness; wakefulness	يقظة
miopragia	وهن وتلفي	subwaking	يقظة جزئية
		invert	يقلب
		dextrocerebral	يمينية المخ
	(ي)		
juvenile	يافع		

المعاجم الأكاديمية المتخصصة

# معجم طب الأعصاب

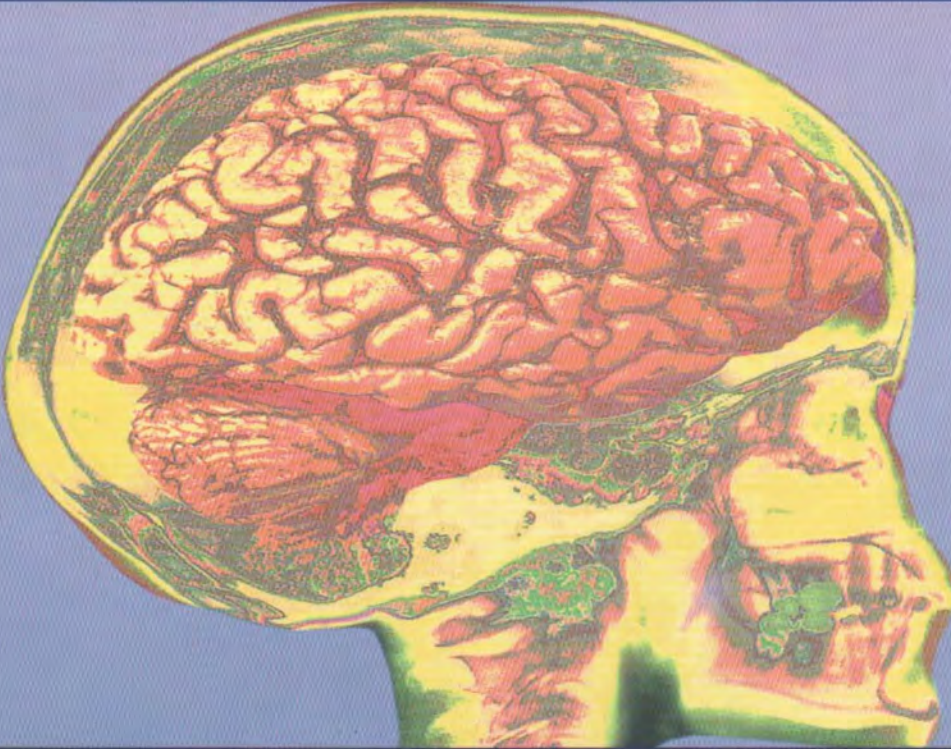
منتدى إقرأ الثقافي

www.iqra.ahiamontada.com

انكليزي - عربي



الاسناذ الدكتور صادق الهلالي



أكاديمية

مِنَظَرِ الصِّحَّةِ الْعَامِلِيَّةِ  
المكتب الأثري لشرق المتوسط